This is a digital copy of a book that was preserved for generations on library shelves before it was carefully scanned by Google as part of a project to make the world's books discoverable online.

It has survived long enough for the copyright to expire and the book to enter the public domain. A public domain book is one that was never subject to copyright or whose legal copyright term has expired. Whether a book is in the public domain may vary country to country. Public domain books are our gateways to the past, representing a wealth of history, culture and knowledge that's often difficult to discover.

Marks, notations and other marginalia present in the original volume will appear in this file - a reminder of this book's long journey from the publisher to a library and finally to you.

Usage guidelines

Google is proud to partner with libraries to digitize public domain materials and make them widely accessible. Public domain books belong to the public and we are merely their custodians. Nevertheless, this work is expensive, so in order to keep providing this resource, we have taken steps to prevent abuse by commercial parties, including placing technical restrictions on automated querying.

We also ask that you:

+ *Make non-commercial use of the files* We designed Google Book Search for use by individuals, and we request that you use these files for personal, non-commercial purposes.

+ *Refrain from automated querying* Do not send automated queries of any sort to Google's system: If you are conducting research on machine translation, optical character recognition or other areas where access to a large amount of text is helpful, please contact us. We encourage the use of public domain materials for these purposes and may be able to help.

+ *Maintain attribution* The Google "watermark" you see on each file is essential for informing people about this project and helping them find additional materials through Google Book Search. Please do not remove it.

+ *Keep it legal* Whatever your use, remember that you are responsible for ensuring that what you are doing is legal. Do not assume that just because we believe a book is in the public domain for users in the United States, that the work is also in the public domain for users in other countries. Whether a book is still in copyright varies from country to country, and we can't offer guidance on whether any specific use of any specific book is allowed. Please do not assume that a book's appearance in Google Book Search means it can be used in any manner anywhere in the world. Copyright infringement liability can be quite severe.

About Google Book Search

Google's mission is to organize the world's information and to make it universally accessible and useful. Google Book Search helps readers discover the world's books while helping authors and publishers reach new audiences. You can search through the full text of this book on the web at `http://books.google.com/`

MEDICAL SCHOOL
LIBRARY



BEITRÄGE

ZUR

KLINISCHEN CHIRURGIE

MITTEILUNGEN AUS DEN
CHIRURGISCHEN KLINIKEN UND POLIKLINIKEN
ZU

Amsterdam Basel Berlin Breslau Budapest Freiburg Genua Graz Heidelberg Innsbruck Leipzig Marburg München Prag Rostock Strassburg Tübingen Würzburg Zürich

UND DEN CHIRURGISCHEN ABTEILUNGEN
DES

Städtischen Krankenhauses Dresden Frankfurt a. M. Gmünd Heilbronn Karlsruhe Nürnberg Augusta-Hospitals in Berlin Allgemeinen Krankenhauses in Hamburg Diakonissenhauses in Freiburg i. B. und Stuttgart Karl-Olga-Krankenhauses in Stuttgart Kantonsspitals in Münsterlingen Landkrankenhauses in Gotha Allerheiligen-Hospitals in Breslau

Herausgegeben von

O. v. **Angerer** (München) B. v. **Beck** (Karlsruhe) C. **Brunner** (Münsterlingen) P. v. **Bruns** (Tübingen) V. **Czerny** (Heidelberg) E. **Enderlen** (Basel) C. **Garrè** (Breslau) C. **Göschel** (Nürnberg) E. **Goldmann** (Freiburg i. B.) V. v. **Hacker** (Graz) O. **Hildebrand** (Berlin) F. **Hofmeister** (Stuttgart) P. **Kraske** (Freiburg i. B.) F. **Krause** (Berlin) R. U. **Kroenlein** (Zürich) H. **Kümmell** (Hamburg) H. **Küttner** (Marburg) O. **Lanz** (Amsterdam) H. **Lindner** (Dresden) O. **Madelung** (Strassburg) G. **Mandry** (Heilbronn) E. **Meusel** (Gotha) W. **Müller** (Rostock) G. F. **Novaro** (Genua) J. **Réczey** (Budapest) L. **Rehn** (Frankfurt a. M.) H. **Schloffer** (Innsbruck) C. **Schönborn** (Würzburg) K. **Steinthal** (Stuttgart) A. **Tietze** (Breslau) F. **Trendelenburg** (Leipzig) A. **Wölfler** (Prag) A. **Wörner** (Gmünd)

Redigiert von

P. v. BRUNS

ACHTUNDVIERZIGSTER BAND

MIT 61 ABBILDUNGEN IM TEXT UND 16 TAFELN.

TÜBINGEN.
VERLAG DER H. LAUPP'SCHEN BUCHHANDLUNG.
1906.

Alle Rechte vorbehalten.

UNIV OF CALIF
MEDICAL SCHOOL

DRUCK VON H. LAUPP JR IN TÜBINGEN.

Inhalt des achtundvierzigsten Bandes.

ERSTES HEFT

ausgegeben im Januar 1906.

Seite

Aus der Grazer chirurgischen Klinik.

I. Distensionsplastik mittelst Mobilisierung der Harnröhre. Von Prof. Dr. V. v. Hacker. (Hierzu 10 Abbildungen und Taf. I) 1

Aus dem Städtischen Krankenhause in Frankfurt a. M.

II. Halbseitenläsion des oberen Halsmarkes durch Stich. Beginnende Meningitis. Heilung durch Operation. Von Dr. Amberger, Assistenzarzt 32

Aus der Rostocker chirurgischen Klinik.

III. Zur Behandlung der Pseudarthrosen. Von Oberarzt Dr. Gelinsky, kommandiert zur Klinik. (Hierzu Taf. II—VI) . . 42

Aus der Heidelberger chirurgischen Klinik.

IV. Ueber den Dünndarmkrebs. Von Dr. Julius Kanzler, z. Zt. Assistenzarzt am städtischen Krankenhause in Karlsruhe. (Mit 2 Abbildungen) 68

Aus der Marburger chirurgischen Poliklinik.

V. Ueber den Volvulus des ganzen Dünndarms und aufsteigenden Dickdarms. Von Dr. Wilhelm Danielsen, Assistenzarzt . 100

Aus der Marburger chirurgischen Poliklinik.

VI. Ueber die Torsion des Netzes. Von Dr. Edmund Pretzsch, Volontär-Assistent. (Hierzu 4 Abbildungen und Taf. VII) . . 118

Aus der Marburger chirurgischen Poliklinik und dem Marburger pathologischen Institut.

VII. Histologische Untersuchungen an exstirpierten Gallenblasen. Von Dr. Karl Otten 141

Aus dem Städtischen Krankenhause zu Nürnberg.

VIII. Die Madelung'sche Deformität des Handgelenkes. Von Dr. F. Sauer, Oberarzt im kgl. bayr. 11. Feldartillerie-Regiment, z. Zt. kommandiert zum Krankenhaus. (Hierzu Taf. VIII) . . 179

21355

ZWEITES HEFT

ausgegeben im März 1906.

Seite

Aus der Heidelberger chirurgischen Klinik.

IX. Ueber die Entwickelungsgeschichte einiger accessorischer Gänge am Penis. Zugleich ein Beitrag zur Kenntnis des Schliessungsvorganges des Urogenitalkanals und der Entwickelung der Raphe. Von Dr. Alexander Lichtenberg, Assistent der Klinik. (Hiezu 11 Abbildungen und Taf. IX—X) 205

Aus dem Freiburger Diakonissenhaus.

X. Ein Beitrag zur Lehre vom Cardiospasmus. Von Dr. F. Brüning, I. Assistenzarzt der Abteilung. (Mit 4 Abbildungen) 228

Aus dem Augusta-Hospital zu Berlin.

XI. Die Dermoide des Samenstrangs. Von Dr. Ludwig Wrede, z. Z. Assistenzarzt an der chirurgischen Universitätsklinik in Königsberg 273

Aus der Prager chirurgischen Klinik.

XII. Die Behandlung akuter Entzündungen mit Stauungshyperämie. Von Dr. Hans Rubritius, Assistenten der Klinik 282

Aus dem Städtischen Krankenhause zu Frankfurt a. M.

XIII. Ueber Milzexstirpation wegen Milzverletzung. Von Dr. W. Noetzel, Sekundärarzt. (Mit 6 Abbildungen) 309

Aus dem Städtischen Krankenhause zu Frankfurt a. M.

XIV. Ueber die Operation der Leberverletzungen. Von Dr. W. Noetzel, Sekundärarzt 337

Aus der Tübinger chirurgischen Klinik.

XV. Die Röntgenbehandlung des Kropfes auf Grund klinischer Beobachtungen und histologischer Untersuchungen. Von Dr. C. Pfeiffer, Assistenzarzt 367

Aus der Grazer chirurgischen Klinik.

XVI. Zur Pathologie des angeborenen, partiellen Riesenwuchses. Von Dr. Max Hofmann, Assistent der Klinik. (Hierzu 10 Abbildungen und Taf. XI—XIII) 391

Aus dem Landkrankenhause in Gotha.

XVII. Veraltete komplete Vorderarmluxation nach aussen (Umdrehungsluxation nach hinten), geheilt durch Arthrotomie. Von Dr. Oskar Klauber, I. Assistenzarzt. (Hiezu Taf. XIV) . . 425

Seite

Aus der Leipziger chirurgischen Klinik.

XVIII. Ueber die äusseren Fisteln bei angeborener Atresia ani s. recti und über die Darstellung des kongenital verschlossenen Rectums im Röntgenbilde. Von Dr. A. Löwen, Assistenzarzt. (Mit 6 Abbildungen) 444

Aus der Prager deutschen chirurgischen Klinik.

XIX. Ueber die sogenannte akute Pancreatitis und die Ursachen des schweren oft tödlichen Verlaufes derselben. Von Dr. Gustav Doberauer, Assistent der Klinik 456

DRITTES HEFT

ausgegeben im Mai 1906.

Aus dem Freiburger Diakonissenhause.

XX. Ein Beitrag zur Diagnose und Operation der hochsitzenden Mastdarmcarcinome. Von Dr. F. Brüning, I. Assistenzarzt der Abteilung 517

Aus der Breslauer chirurgischen Klinik.

XXI. Klinische Beobachtungen über Glycosurie nach Aethernarkosen. Von Dr. Rudolf Röhricht 535

Aus der Budapester chirurgischen Klinik.

XXII. Ueber offene Leberverletzungen. Von Dr. Karl Borszéky, Assistent der Klinik 558

Aus der Budapester chirurgischen Klinik.

XXIII. Ueber Verletzungen des Zwerchfelles, des Magens und der Bauchspeicheldrüse. Von Dr. Karl Borszéky, Assistent der Klinik 567

Aus der Budapester chirurgischen Klinik.

XXIV. Spontane Magen-Bauchwandfistel bei Lues. Von Prof. Dr. Paul Kuzmik 586

Aus der Budapester chirurgischen Klinik.

XXV. Ueber die Komplikationen der Bruchoperation durch den Wurmfortsatz. Von Dr. T. v. Verebély, Assistent der Klinik 596

Aus der Budapester chirurgischen Klinik.

XXVI. Ueber das Myelom. Von Dr. T. v. Verebély, Assistent der Klinik. (Hierzu Taf. XV) 614

Aus dem Städtischen Krankenhause zu Frankfurt a. M.

XXVII. Ueber postoperative Bauchbrüche. Von Dr. Amberger, Assistenzarzt 643

Seite

Aus der Heidelberger chirurgischen Klinik.

XXVIII. Die chirurgische Bedeutung des Icterus. Zugleich ein Beitrag zur Pathologie und Chirurgie der tiefen Gallenwege. Von Dr. Ludwig Arnsperger, Privatdocent und Assistenzarzt 673

Aus der Heidelberger chirurgischen Klinik.

XXIX. Der ätiologische Zusammenhang zwischen akutem einmaligem Trauma und Sarkom. Ein Beitrag zur Aetiologie der malignen Tumoren. Von Dr. S. Löwenstein 780

Aus der Strassburger chirurgischen Klinik.

XXX. Ueber die ganglion-ähnliche Geschwulst des Nervus peronaeus. Von Dr. A. Schambacher, Assistenzarzt 825

Aus der Strassburger chirurgischen Klinik.

XXXI. Ueber eine eigentümliche Form von traumatischer Darmverengerung. Von Dr. M. Kaehler, Assistenzarzt der Klinik. (Mit 2 Abbildungen) 831

Aus der Würzburger chirurgischen Klinik.

XXXII. Absprengung eines kleinen Stückes vom Femurkopf bei einem $4^1/_2$jährigen Knaben. Von Dr. A. Grohe, Oberarzt im Eisenbahn-Bataillon, kommandiert zur Klinik. (Hierzu Taf. XVI) 837

Aus der Prager chirurgischen Klinik.

XXXIII. Zwei Fälle von fibromatöser Elephantiasis. Von Dr. R. Rubesch, Operationszögling der Klinik. (Mit 3 Abbildungen) 843

Aus der Tübinger chirurgischen Klinik.

XXXIV. Beitrag zur Elephantiasis neuromatosa. Von Dr. Max v. Brunn, Privatdocent und Assistenzarzt. (Mit 3 Abbildungen) . . . 852

I.

AUS DER

GRAZER CHIRURGISCHEN KLINIK

DES PROF. DR. v. HACKER[1]).

Distensionsplastik mittelst Mobilisierung der Harnröhre[2]).

Von

Prof. Dr. **V. v. Hacker.**

(Hierzu 10 Abbildungen und Taf. I.)

Erfahrungen über die Verschiebbarkeit der Harnröhre in dem sie umgebenden lockeren Bindegewebe, sowie über ihre Dehnbarkeit liegen schon seit langer Zeit vor. Dieselben wurden auch bei verschiedenen operativen Eingriffen verwertet. Zunächst geschah dies an dem von keinem Schwellkörper umgebenen Teil der Harnröhre, in der Pars nuda, dann aber auch in der Pars spongiosa derselben. So beruht die Möglichkeit der Naht der Enden nach der Resektion von Harnröhrenstrikturen, wie sie zuerst von König[3]) sowie von Molliere[4]) und Heusner[5]) ausgeführt wurde, denen dann die meisten Chirurgen folgten, wesentlich auf dieser

1) Das operative Material der nachstehenden Arbeit stammt zum grösseren Teil aus der von mir früher geleiteten Innsbrucker Klinik.

2) Auszugsweise vorgetragen in der Sitzung der 77. Versammlung deutscher Naturforscher und Aerzte in Meran den 26. Sept. 1905.

3) Stricker, Deutsche Zeitschr. f. Chir. 1882.

4) Haegler, Deutsche Zeitschr. f. Chir. Bd. 29. 1889.

5) Heusner, Deutsche med. Wochenschr. 1883. S. 415 und Berl. klin. Wochenschr. 1887. Nr. 22.

Verschiebbarkeit und Dehnbarkeit der Urethra. König[1]) ist dabei geblieben, nach der Resektion nur die obere Wand der Harnröhre zu nähen, um durch die Neubildung des übrigen Teiles des Kanales einer Recidive der Striktur vorzubeugen, während andere Chirurgen die Harnröhre entweder ganz cirkulär oder bis auf einen zum Durchtritt des Katheters bestimmten Spalt vernähen. Eine Verziehung der Enden war auch mitunter notwendig bei der in geeigneten Fällen von Ruptur der Harnröhre, z. B. nach der sogenannten Rittlingsverletzung üblich gewordenen primären Naht, namentlich, wenn zerquetschte Partien reseciert werden mussten. In einzelnen Fällen wurde nach der Resektion auch eine gewisse Mobilisierung der Enden aus ihrem Bette vorgenommen, um sie vereinigen zu können.

So erwähnt Pousson[2]) eine Mobilisation beider Enden bei der Naht nach Resektion einer über 1 cm langen blenorrhoischen Striktur. Namentlich geschah dies ab und zu, wenn bei Strikturen die Harnröhre durch Narbenmassen fest mit der Umgebung verwachsen war. So hat Heusner[3]) in einem Fall einer traumatischen Striktur nicht nur das verengte, den Bulbus und einen Teil der Pars membranacea enthaltende, 2 cm lange Stück der Urethra vom Schambogen abpräpariert, sondern nach der Resektion desselben auch das vordere in ähnlicher Weise fixierte Ende losgelöst, um es ans hintere Ende heranziehen und annähen zu können. Bekannt ist, dass Rupprecht[4]) im Jahre 1894 über eine Resektion der Harnröhre wegen Carcinom berichtete, wobei nach Entfernung eines 8,5 cm langen Harnröhrenstückes der hintere Resektionsschnitt nahe an die Prostata kam und dennoch die Vereinigung der Stümpfe gelang. Zu diesem Zwecke wurde das Scrotum in zwei Hälften gespalten, die vorgefallenen Hoden in je eine Hälfte eingenäht, dann nach vorne die Pars pendula mit ihrem Schwellkörper von denen des Penis so weit abgelöst, dass sie mit der Pars membranacea bequem vernäht werden konnte.

Bei der Verschiebbarkeit und Dehnbarkeit der Harnröhre bedurfte man jedoch, da in der Regel nur kurze Stücke reseciert wurden, meist keiner ausgiebigeren Mobilisierung; es wurde von einer

1) Martens (König's Material 1875—1900), Die Verletzungen und Verengerungen der Harnröhre. Biblioth. v. Coler, Berlin 1902.

2) Centralbl. f. Chir. 1896. S. 13.

3) l. c.

4) Centralbl. f. Chir. 1894. Nr. 46.

solchen bisher auch in den Lehrbüchern beim Kapitel der Resektionen in der Regel keine Erwähnung gethan. In den in der Litteratur ziemlich reichlich vertretenen Mitteilungen von Resektion der Harnröhre mit primärer Naht der Enden wird häufig ausdrücklich angeführt, dass, um die primäre Naht zu ermöglichen, das resecierte Stück nicht mehr als 3 cm betragen dürfe [1]). Die Publikationen, in denen einer Mobilisierung zum Zweck der Naht gedacht ist, stammen fast alle aus der letzten Zeit (Martens, Schmidt, Burckhardt [2]) u. A.

Martens [3]), der im Jahre 1902 über die Erfahrungen der König'schen Klinik berichtete, hebt die Notwendigkeit, die Enden ein Stück weit aus ihrer Umgebung loszulösen, für manche Fälle von Naht nach Ruptur, sowie besonders für Fälle, in denen von der Urethra wegen Striktur mehr als 4 cm reseciert werden, besonders hervor. Doch ist gerade bei dem von König 1902 operierten Fall von Harnröhrencarcinom keiner Mobilisierung gedacht. Es heisst, dass nach der Resektion die Harnröhrenenden ca. 7 cm auseinander standen, dass sie aber so verschieblich waren, dass sie sich leicht vereinigen liessen. Die Länge des resecierten Stückes dürfte in diesem Falle nach meinen Erfahrungen etwa 5 cm betragen haben. Martens führt bei dem Falle an: „Schon durch Streckung der vorher für die Steinschnittlage im Hüftgelenke stark gebeugten Beine wird die Spannung sehr vermindert", erwähnt aber, dass bei Strikturen, namentlich bei gonorrhoischen, die Harnröhre weniger verschieblich zu sein pflege.

Auch Schmidt [4]) thut in seinem jüngsten Bericht aus der Breslauer Klinik (1905) der mitunter nach der Resektion narbig geschrumpfter Stücke zur primären Naht der Harnröhrenstümpfe notwendigen Mobilisierung derselben Erwähnung, berichtet aber zugleich über eine 1895 an dieser Klinik ausgeführte Resektion eines 7,5 cm langen Stückes der Harnröhre wegen blenorrhoischer Striktur mit gelungener Vernähung der Enden, ohne dass dabei in

1) Z. B. Geza v. Illyes (aus Dollinger's Klinik), Orvosi hetilap 1902. Ref. Centralbl. f. d. Krankh. d. Harn- u. Sexualorgane. M. Nitze 1903. S. 283.

2) Verletzungen und chir. Erkrankungen der Harnröhre. S. 208 in Handbuch der Urologie von Frisch und Zuckerkandl. Wien, A. Hölder 1905.

3) l. c.

4) Diese Beiträge Bd. 45. H. 2. 1905.

der Krankengeschichte einer Loslösung der Enden aus ihrem Bett gedacht wäre.

Eine ausgedehnte Mobilisierung der Urethra wurde auch häufig nach der Amputatio penis wegen maligner Neubildung unternommen, wenn man diese Operation mit der perinealen Urethrostomie nach Thiersch (oder einer Modifikation derselben) beendete und die abgelöste Harnröhre bis zu einer am oder hinter dem Scrotum gemachten Incision hinabzog. Auch bei Gersuny's Verfahren der Inkontinenzoperation fand eine völlige Auslösung der weiblichen Harnröhre bis zum Blasenhals (wenn auch keine nachfolgende Längsverziehung) statt; überdies wurde dieselbe dann noch 2—3 mal um ihre Achse gedreht.

Es sind hier aus der älteren Litteratur Beispiele genug angeführt, in denen man in einzelnen Fällen mehr weniger ausgedehnte Mobilisierungen der Harnröhre mit Erfolg unternahm. Im allgemeinen wagte man jedoch früher ausgedehnte Ablösungen derselben aus ihrem Bette noch nicht. Am leichtesten entschloss man sich zu solchen noch bei malignen Neubildungen, in denen man wesentlich nur mehr auf die harnableitende Funktion der Harnröhre Bedacht zu nehmen brauchte. Die Verziehbarkeit der auf längere Strecken samt ihrem Corpus cavernos. mobilisierten Hahrnröhre fand erst eine methodische Verwertung bei dem neuen Operationsverfahren der Hypospadia glandis (Beck, v. Hacker).

Das wesentlich Neue dabei war vom prinzipiellen Standpunkt der Nachweis, das die im Lumen quer durchtrennte Harnröhre samt ihrem Schwellkörper auf weite Strecken hin mobilisiert werden kann (so dass sie gleichsam nur durch die Kontinuität mit der nicht ausgelösten Harnröhre gestielt ist) und bei ziemlich bedeutender nachträglicher Längsverziehung infolge ihrer so reichlichen Vaskularisation dennoch nicht in ihrer Ernährung beeinträchtigt werde.

Es lag nahe, die bei der Hypospadieoperation gewonnene principielle Erfahrung für die operative Behandlung der verschiedensten Erkrankungen der Harnröhre nutzbar zu machen, um so mehr, als man die Verziehbarkeit auch der Pars nuda der Harnröhre bereits bei den seit langer Zeit ausgeführten Resektionen wegen Striktur kennen gelernt hatte. Ich selbst habe auf die Längsverziehbarkeit der samt ihrem Corpus cavernos. mobilisierten Urethra in einem

früher beobachteten Verletzungsfall der Harnröhre aufmerksam gemacht, von vornherein den Plan gehabt, von dieser Mobilisierbarkeit ausser bei Verletzungen auch in geeigneten Fällen zum Ersatz von Harnröhrendefekten, wie bei der Hypospadie und Epispadie, bei Harnröhrenfisteln sowie bei Harnröhrenstrikturen etc. Gebrauch zu machen und habe auf die Verwendbarkeit des bei der Operation der Eichelhypospadie erprobten Prinzipes auch auf andere Defektdeckungen der Harnröhre als erster ausdrücklich, sowohl bei Vorstellung meines ersten nach der neuen Methode operierten Falles von Hypospadia glandis in der wissenschaftlichen Aerztegesellschaft in Innsbruck (21. Mai 1898) [1]), sowie in meiner August 1898 erschienenen Publikation [2]) hingewiesen.

Ich hatte auch Gelegenheit, bereits über einen Teil der von mir nach dem Mobilisierungsprincip erfolgreich operierten Fälle (fünf, die Hypospadia glandis, perinealis, Striktur der Urethra und Harnröhrenfisteln betreffend) gelegentlich ihrer Vorstellung zu berichten [3]). Die Mitteilungen fanden als Vereinsberichte in den referierenden Blättern keine Beachtung. Ich komme auf dieselben später zurück.

C. Beck (New-York), dem unbestritten das Verdienst gebührt, als erster die Eichelhypospadie statt durch Neubildung einer Harnröhre durch Mobilisierung und Vornähung der vorhandenen Harnröhre erfolgreich operiert und damit das neue Operationsprincip inauguriert zu haben, hat in seinen ersten Mitteilungen über dieses Operationsverfahren [4]) der Hypospadie, das er damals im Allgemeinen auf die Eichelhypospadie, bei der es die sicherste Aussicht auf Erfolg habe, beschränkte, von einer Anwendung dieses Princips der Mobilisierung auf andere Harnröhrenoperationen nichts erwähnt, wohl aber hat er dann später (New-York medic. Journal 5. August 1899) auf verschiedene Möglichkeiten der Verwendung desselben hingewiesen.

In seinen weiteren diesbezüglichen Publikationen [5]) führt Beck

1) Wien. klin. Wochenschr. 1898. Nr. 27.

2) Diese Beiträge Bd. 22. H. 1.

3) Wien. klin. Wochenschr. 1898. Nr. 27; 1900. Nr. 30 u. Nr. 49; 1902. Nr. 38. Sitzung der Innsbrucker wissensch. Aerztegesellsch. vom 21. Mai 1898, 20. Juni 1900, 10. Nov. 1900 und 8. März 1902.

4) New-Yorker med. Monatsschr. 1897. S. 595 und New-York medical Journal vom 29. Januar 1898.

5) Die Operation der Hypospadie. Deutsche med. Wochenschr. 1901. Nr. 45. S. 777. — Die Technik der Dislocierung der Harnröhre bei der Hypospadie und anderen Defekten und Verletzungen der Harnröhre. Deutsche Zeitschr. f. Chir. Bd. 74. H. 1—2. Juni 1904.

an, dass er bei mehreren Fällen von ausgedehnten Verletzungen der Harnröhre, welche teilweise Gangrän entwickelten, nach Resektion des zerrissenen Harnröhrenteils völlige Heilung erzielte, und dass es ihm selbst bei Zerstörungen durch Traumen und bei Ulceration hinter der Pars praepubica noch gelang, die beschädigte Harnröhrenportion zu excidieren und durch ein in der Pars pendula freigelegtes und nach rückwärts verlagertes Stück zu ersetzen. Auch weist er auf die Vorteile der Dislocierung und Vornähung der Harnröhre durch das Scrotum bei der Penisamputation, wie sie namentlich beim Carcinom indiciert ist, hin. Von speciellen Fällen, in denen er Defekte der Harnröhre erfolgreich durch die Verlagerungsmethode deckte, erwähnt er folgende:

1. Eine alte sehr widerspänstige Harnröhrenscheidenfistel. Hier wurde das vordere Harnröhrenfragment freigelegt und reseciert, das hintere mobilisiert und nach vorne genäht (New-York med. Journ. 5. Aug. 1899).

2. Einen Fall von Zerstörung der Eichel und des vorderen Drittteils der Harnröhre durch phagedänischen Schanker. Der dahinter liegende gesunde Harnröhrenteil wurde mobilisiert und nach vorne verlegt, was nach dem zweiten Versuche, wobei zur Deckung statt der Penishaut ein Scrotalhautlappen verwendet wurde, vollkommen gelang.

3. Einen Fall von teilweiser Zerstörung der männlichen Harnröhre durch maligne Neubildung. Es wurde ein Stück von 2 Zoll Länge reseciert und der Defekt durch beiderseitige Mobilisierung der Harnröhre gedeckt, ohne dass eine Inkurvation des Penis eintrat.

Von der perinealen Hypospadie sagt Beck[1]), dass die Mobilisierung der Harnröhre bei ihr natürlich nicht verwendbar sei. Bei einem derartigen, einen 5jährigen Knaben betreffenden Fall (nach der beigegebenen Skizze lag die Mündung der Urethra in der Penoscrotalfalte) versuchte er mit gutem Resultat, die Kreierung einer neuen Harnröhre aus der Penisrinne. Beiderseits wurden parallel zur Rinne von der Eichelspitze bis zur Urethralöffnung tiefe Einschnitte geführt, dann wurde aus dieser Rinne durch Zusammennähen über einen Katheter ein Kanal gebildet, der vorne an der Eichel befestiget und durch einen nach aufwärts geschlagenen und um den Stiel gedrehten Scrotalhautlappen gedeckt wurde.

1) l. c. Deutsche med. Wochenschr. 1901. Nr. 45.

Wie bereits erwähnt, habe ich dem bei der Operation der Hypospadia glandis erprobten Operationsverfahren der Verziehung der samt ihrem Schwellkörper entsprechend mobilisierten Urethra von vorne herein eine allgemeine, für den Ersatz der verschiedensten Defekte der Urethra wichtige Bedeutung beigelegt. Es ist dasselbe nach meiner Meinung eine exquisit plastische Methode. Durch Dehnung der Harnröhre, die zu diesem Zweck im Bedarfsfall ausgiebig mobilisiert werden muss, kann man eine Deckung der verschiedensten Substanzverluste derselben, wie sie nach Verletzungen, entzündlichen und eitrigen Processen, durch Neoplasmen etc. entstanden sind, oder aber wie solche entstehen, wenn man zerquetschte, strikturierte, von Neoplasmen ergriffene Partien der Urethra u. dgl. reseciert, erfolgreich decken. Es wird als Dislocierung oder Verlagerungsverfahren (Beck) oder als das Verfahren der ausgiebigen Mobilisation (Goldmann) benannt. Bezieht man die schon in früherer Zeit durch die blosse Verschiebung und Dehnung der Harnröhre erreichten Defektdeckungen ein, so kann man im Allgemeinen von einer „Distensionsplastik" der Harnröhre sprechen, die, je nachdem, mit oder ohne Mobilisierung derselben ausgeführt wird. Wir selbst handeln hier wesentlich von der auch bei der Eichelhypospadie angewandten Distensionsplastik mit Mobilisierung der Harnröhre.

Sehr treffend hat König[1]) in seinem Vortrage: „Ueber den Ersatz von Defekten epithelbedeckter Kanäle" das die Verschieblichkeit und Dehnbarkeit der Urethra verwertende Verfahren an diesem Organ mit den nach Resektion an der Trachea oder am Oesophagus heute durch die Verziehung dieser Organe und die schliessliche Nahtvereinigung der Enden erzielten Defektdeckungen in Parallele gestellt. Man könnte noch verschiedene epithelbedeckte Kanäle und Hohlorgane anführen (Darmkanal, Ductus Stenonian. etc.), von deren Verschiebbarkeit oder Mobilisierbarkeit im umgebenden lockeren Gewebe und deren Dehnbarkeit wir bei Operationen ausgiebigen Gebrauch machen, an denen wir also Distensionsplastiken ausführen. Ueber die mit der Methode bei der Eichelhypospadie gemachten Erfahrungen liegen, abgesehen von den ersten diesbezüglichen Veröffentlichungen (Beck, v. Hacker, Breuer, Bardenheuer) bereits mehrere Mitteilungen vor, so u. A. aus den Kliniken von Czerny, König etc. Anders verhält es sich je-

1) Berl. klin. Wochenschr. 1902. l. c.

doch mit der Uebertragung des Operationsprinzips auf andere Harnröhrenerkrankungen, beziehungsweise auf die Deckung anderer Harnröhrendefekte, denn in allen Fällen handelt es sich ja um diese Aufgabe. Die Veröffentlichungen sind in dieser Hinsicht noch spärliche, und das Operationsverfahren wird auch in den Lehr- und Handbüchern bisher fast ausschliesslich nur bei der Hypospadia glandis erwähnt, ein Zeichen, dass dasselbe noch nicht in Fleisch und Blut der Chirurgen übergegangen ist.

Den von Beck und mir auch bei anderen Harnröhrendefekten bereits mit dem durch die Erfolge der Operation der Eichelhypospadie gesicherten Bewusstsein der schadlosen Durchführbarkeit des Verfahrens unternommenen und mitgeteilten, mehr weniger ausgedehnten Mobilisierungen der Harnröhre schliessen sich die in den Publikationen von Savariand und Goldmann veröffentlichten Fälle von Distensionsplastik mit Mobilisierung der Urethra an.

M. Savariand[1]) hat in einem Fall einer Zerreissung der Urethra am Uebergang des bulbösen in den membranösen Teil, da die Naht der zerrissenen Wundränder und mehrfache Nachoperationen nicht zum Ziel führten, die geschädigte Harnröhrenpartie reseciert, die beiden Stümpfe „ähnlich wie bei der Operation der Hypospadie nach Beck, v. Hacker mobilisiert" und die Enden zur Vereinigung gebracht.

Goldmann[2]) hat das Verfahren der „ausgiebigen Mobilisation der Harnröhre", wie er es nennt, in 2 Fällen nach Resektion der Harnröhre wegen Narbenstriktur (wobei einmal ein Stück von 6 cm exstirpiert wurde) erfolgreich in Anwendung gebracht und dabei auf die Vorteile, ausgedehnte Defekte der Urethra dadurch zu ersetzen, hingewiesen. Es ist jedoch „sein Verfahren", wie aus dem Vorausgehenden folgt, kein neues gewesen.

Was die von Goldmann betonte Streckung der Extremitäten im Hüftgelenke zum Zweck der besseren Ausführung und Entspanung der Nähte anbelangt, so kam König auf diesen in seiner Klinik üblichen Gebrauch neuerdings zu sprechen, als er über den erwähnten Resektionsfall in der Berliner medic. Gesellschaft berich-

---

1) M. Savariand, Mobilisation des deux bouts de l'urêthre pour remedier à une perte de substance de ce conduit. La presse médic. 1903. S. 179. Ref. Centralbl. d. Krankh. d. Harn- u. Geschlechtsorgane. M. Nitze 1903. S. 457.

2) Goldmann, Die ausgiebige Mobilisation der Harnröhre. Diese Beiträge Bd. 42. H. 1. (April 1904 erschienen.)

tete. Indem er über die Schwierigkeit des Zusammennähens und die Spannung der Urethra in der Steinschnittlage spricht, fährt er fort: „Man muss also die Spannung vermindern und die Extremitäten mehr strecken lassen. Zuweilen geht es nicht anders, als dass man den zu Operierenden ganz vorne an den Rand des Tisches schiebt, die Beine mässig auseinanderhalten lässt und in dieser unbequemen Stellung die Naht vornimmt".

Ich bin überzeugt, dass auch verschiedene andere Chirurgen entweder aus eigener Initiative oder durch die erwähnten im Jahre 1898 von mir und 1899 von Beck gemachten diesbezüglichen Vorschläge angeregt, nicht nur bei der Hypospadie, sondern auch bei anderen Harnröhrendefekten von der Distensionsplastik mit Mobilisierung der Urethra Gebrauch gemacht haben dürften, wenn ich auch in der mir zugänglichen Litteratur keine weiteren Mitteilungen darüber vorfand.

Jedenfalls erscheint es wünschenswert, einen Ueberblick über eine grössere Reihe von solchen Operationen und deren Resultate zu gewinnen, um so die Vorteile und eventuellen Nachteile des Verfahrens und damit das Anwendungsgebiet und die Grenzen desselben sicherzustellen. Um hiezu einen Beitrag zu geben, teile ich im Folgenden die dreizehn Fälle von Distensionsplastik mit Mobilisierung der Harnröhre, die seit 1898 an meiner Klinik (Innsbruck, dann Graz) bei der Hypospadie und anderen Harnröhrendefekten ausgeführt wurden, mit.

Distensionsplastiken mit Mobilisierung der Harnröhre[1]).

I. Hypospadia glandis.

1. Eichelhypospadie. Innsbrucker Klinik. Oper. 3. V. 98[2]). B. Valentin, 10 J. Die Stenose des Orificium war durch eine frühere Operation beseitigt worden. Isolierung der durch Längsschnitt der Haut freigelegten Harnröhre samt ihrem Corp. cavern. Durchziehen derselben durch den mit dem Scalpell hergestellten Wundkanal der Eichel. Annähung an deren Spitze (siehe Fig. 1 und die Abbildungen in diesen Beiträgen l. c.) Nélaton-Katheter für 1—2 Tage. Heilung per prim. ohne Fistelbildung. Glans nicht abwärts gebogen. Urin wird in vollem Strahl entleert.

---

1) Die Fälle 1—9 wurden von mir selbst, die Fälle 10—13 von meinen Assistenten operiert.

2) Bereits mitgeteilt in Wien. klin. Wochenschr. 1898. Nr. 27 und Diese Beiträge Bd. 22. H. 1.

2. Eichelhypospadie mit hochgradiger Verengerung der Harnröhrenmündung bei sonst normalen Penisverhältnissen. Innsbrucker Klinik. Oper. 13. II. 01.

B. Rinaldini, 27 J. Die Eichelrinne wird bis aufwärts zur Spitze derselben angefrischt. An der volaren Fläche des Penis wird mittelst eines je rechts und links parallel der Urethra der Länge nach und eines dritten, ober der im sulcus coronarius mündenden Harnröhre quer verlaufenden Schnittes ein kleinfingerbreiter Hautlappen gebildet (siehe Fig. 2). Die mit diesem Hautlappen in Verbindung bleibende Harnröhre wird samt ihrem Corp. cavern. so weit nach abwärts aus ihrem Bett ausgelöst, dass nach Abtragung der verengten Mündung ihr jetziges Ende ohne Spannung bis an die Eichelspitze gezogen und hier angenäht werden kann. Die Hautränder des verzogenen Hautlappens werden oben mit den angefrischten Rändern der Eichelrinne, weiter abwärts mit der Penishaut vernäht. Es entsteht dadurch eine Art Frenulum (siehe Fig. 3). Verweilkatheter durch eine Woche. Es entstand am rechten Rinnenrand eine nach einer kleinen Nachoperation dann später verheilende Haarfistel. Urinentleerung erfolgt im vollen Strahl. Das Glied soll sich bei der Erektion nicht abwärts krümmen.

Fig. 1. Fig. 2. Fig. 3.

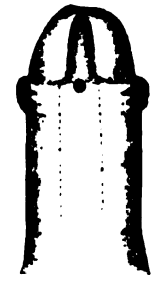

3. Eichelhypospadie. Urethralmündung verengt. Grazer Klinik. Oper. 9. XI. 03.

R. Josef, 7 J. Operation ganz wie im Fall 1, nach Abtragung der verengten Mündung ausgeführt. Katheter für mehrere Tage eingelegt. Heilung pr. prim. Pat. uriniert gut. Glied gerade.

4. Eichelhypospadie. Mündung verengt. Grazer Klinik. Oper. 14. VI. 04.

Sch. Michael, 6 J. Operation wie bei Fall 1. Abtragung der verengten Mündung. Beim Durchziehen der auf eine Strecke von $3^1/_2$ cm aus ihrem Bett losgelösten Urethra durch den mit einer Drainzange gedehnten Wundkanal der Eichel platzt dessen untere Wand. In die so ent-

standene Rinne wird die vorgezogene Urethra gelagert. Nähte schliessen die untere gesprengte Wand darüber und fixieren das Ende der Urethra an der Glans. Jodoformgazeschleier um den Penis. Kein Katheter eingelegt. Geheilt mit einer Narbe an der Unterseite, da die Rinnennähte aufgingen. Urinentleerung in vollem Strahl. Das Glied ist bei der Entlassung leicht nach abwärts gekrümmt.

5. Eichelhypospadie. Mündung verengt. Grazer Klinik. Oper. 8. VII. 05.

L. Wilhelm, 11 J. Operation wie bei Fall 1 und 3 nach Abtragung des verengten Orificiums. Die Urethra samt ihrem Corp. cavernos. war gut 2,6 cm weit aus ihrem Bett ausgelöst worden und wurde beim Vornähen an die Mündung des gebildeten Eicheltunnels bis auf 3,4 cm ausgezogen. (Die Dehnung hätte, wie der Versuch zeigte, im Bedarfsfall leicht auf 4,2 cm vermehrt werden können.) In die Urethra wird ein kurzes, dünnes Drainrohr eingeführt und mit einer Naht am Orificium fixiert. Sodann wird das gespaltene Präputium in der Mitte vereinigt, indem auf jeder Seite der freie ventrale Präputialrand dreieckig angefrischt und dann zuerst die Schleimhauträndер, dann die Hauträndер dieser rhombischen Figur quer vernäht wurden. Verband nach Art eines Tücherverbandes mit einem dreieckigen Jodoformgazestück.

10. VII. Afebriler Verlauf. Urinieren gut und leicht möglich. — 12. VII. Röhrchen aus der Urethra entfernt. Pat. uriniert auch ohne dasselbe leicht. — 15. VII. Wunde per prim. geheilt. Entfernung der Nähte. Präputium noch etwas ödematös. — 18. VII. völlig geheilt. Tadelloses kosmetisches und funktionelles Resultat. Penis nicht abwärts gekrümmt.

II. Hypospadieähnlicher luetischer Defekt der unteren Wand der Eichelharnröhre.

6. Innsbrucker Klinik. Oper. 28. XI. 00.

Sch. Roman, 29 J. An der unteren Fläche der Glans befindet sich ein Defekt der Harnröhre, der etwa $^1/_2$ cm hinter dem Orificium beginnt und sich bis zum Sulcus. coronarius erstreckt.

An der unteren Fläche des Penis wird die Haut von einem queren Schnitt längs des Sulc. coron. aus unterminiert und die vom Defekt an abgetrennte Harnröhre samt ihrem Corp. cavernos. auf mehrere Centimeter abwärts aus ihrem Bett ausgelöst. Nach Anfrischung der Harnröhre im ganzen Umfange des Defektes wird die mobilisierte Urethra nach vorne gezogen und an die Ränder des erhaltenen Harnröhrenteils der Eichelspitze angenäht. Sodann wird die abgelöste Haut an den Sulcus und über die Urethra genäht, so dass eine Art Frenulum entsteht.

Katheter durch 8 Tage. Heilung bis auf je eine knapp hinter dem Orificium jederseits entstandene feinste Fistel. Nach Anfrischung der-

selben schliesst sich die linke rasch. Pat. verlässt die Anstalt, da er das Gleiche von der rechtsseitigen Fistel erwartet, die er beim Urinieren, das im vollen Strahl erfolgt, mit dem Finger zuhält.

III. Hypospadia perinealis.

7. Innsbrucker Klinik. Oper. X. 1900.

Pl. Alois, 34 J., Bildhauer. Pat. hatte selbst Zeichnungen seines ursprünglichen Zustandes (Taf. I, Fig. 1), sowie von der bei Erektion eingetretenen Abwärtskrümmung des Gliedes (Taf. I, Fig. 2) nach dem Spiegel entworfen. In Wien war die Verwachsung des Penis mit dem Scrotum durchtrennt und dadurch die Abwärtsbiegung des Gliedes gebessert worden. Dagegen war der Versuch der Umwandlung der Urethralrinne in ein Rohr misslungen, da infolge einer Erektion die Nähte fast alle durchschnitten.

Status: Die Harnröhre mündet am unteren Ende des wie gespalten aussehenden Scrotums etwa fingerbreit ober der deutlichen Raphe perinei. Am Penis fehlt das Orific. ext. und jede Urethra. Der Penis besteht bloss aus den Corp. cav. penis. An der Unterseite des Penis sieht man in zwei parallelen Linien die Stichnarben der in Wien gemachten Operation, sonst ist das Bild das des ursprünglichen Zustandes (Taf. I, Fig. 1). In operativer Beziehung steht der Fall in der Mitte zwischen der Hypospadia penis und perinealis.

Bei der ersten Operation (1. X. 00) wurde unter Schleich's Lokalanästhesie zunächst durch einen Längsschnitt nach abwärts die Urethra freigelegt und samt ihrem Corpus cavernos. so weit als möglich nach hinten bis gegen die Pars prostatica freigelegt (siehe Fig. 4). Es zeigte sich dabei die Bulbusgegend nicht deutlich charakterisiert. Sodann wurde von der Wurzel des Gliedes (Penoscrotalfalte) bis zur bisherigen Mündung der Urethra die Scrotalhaut in einer queren Brücke unterminiert, die auf eine Länge von gut 6 cm vollständig freipräparierte Harnröhre darunter nach vorne und oben gezogen und an der Wurzel des Penis zwischen die Schwellkörper desselben fixiert und an ihrer Mündung mit den Hauträndern vernäht. Die mobilisierte Harnröhre wurde dabei auf 9—10 cm (von 6 cm) ausgezogen. Dort, wo die beiden Scrotalhälften oben und unter der Querbrücke noch getrennt waren, wurden sie nach Anfrischung in der Mittellinie vereinigt. Dauerkatheter durch mehrere Tage. Wegen Schmerzen und gegen Erektionen wurde Codein, Brom innerlich und lokal der Eisbeutel angewendet. Es erfolgte Heilung p. prim., so dass die Urethra jetzt an der Wurzel des Gliedes mündete. Es war dadurch die Hypospadia perinealis in eine Hyp. penis umgewandelt worden. (Fig. 3, Taf. I soll diese Verlagerung der Urethra versinnlichen.)

Bei der zweiten Operation 27. X. 00 wurde ein Eichelkanal hergestellt. An der Unterfläche des Gliedes wurde die Haut der

Urethralrinne so umschnitten, dass in der Gegend des Sulcus cor. ein Querschnitt und an den Rändern der Rinne je ein Längsschnitt längs des Gliedes nach abwärts geführt wurde. Dieser rechtwinkelige Lappen

Fig. 4.

wurde freipräpariert, so dass er nur nach unten die quere Brücke behielt. Durch Vereinigung der seitlichen Wundränder durch Nähte, welche die Cutis nicht mitfassten, wurde der Lappen zu einem Rohre zusammen-

Fig. 5.

Fig. 6.

genäht (siehe Fig. 5). An der Eichel wurde von einem in der Gegend der grübchenartig angedeuteten Fossa navicul. geführten Querschnitt aus bis zum Sulcus cor. ein Kanal geschnitten, durch den das obere Ende des eben durch die Nähte gebildeten Hautrohres leicht vorgezogen und

an der Eichelspitze rings durch Nähte befestigt werden konnten (siehe Fig. 6). Auch hier erfolgte Heilung pr. prim. Es war also jetzt ein überhäuteter Eichelkanal gebildet und die Mündung der Urethra nach oben bis an die Basis des Penis gebracht worden. In diesem Zustande wurde der Patient in der wissenschaftl. Aerztegesellsch. in Innsbruck am 10. XI. 00 vorgestellt[1]).

Bei der dritten Operation 26. XI. 00 wurde durch Umschlagen der Seiten eines rechteckigen Lappens der volaren Penishaut ein Hautrohr gebildet und oben und unten mit dem angefrischten Ende des Eichelkanals beziehungsweise der Harnröhrenmündung vernäht. Darüber wurde ein links am Penis gebildeter, nur im Unterhautzellgewebe gestielter fingerbreiter Hautlappen so verschoben, dass er die ganze Nahtlinie deckte.

Infolge der Unruhe des Patienten und durch Erektionen veranlasst, gingen die Nähte auseinander. Als er Berufsgeschäfte halber die Klinik verliess, war der Zustand ungefähr der gleiche, wie nach der zweiten Operation. Der Patient kam nicht wieder.

IV. Fisteln der Urethra.

Ich teile die beiden von mir behandelten, auch in forensischer Hinsicht interessierenden Fälle etwas ausführlicher mit[2]):

8. Fistulae urethrae e cavernitide post coitum bestiale. Innsbrucker Klinik. X. 01.

Ch. Stefan, 14 J., Hirtenknabe aus Ungarn. Pat. befand sich vom 3. XII. 01 bis 23. XII. 01 auf der hiesigen dermatol. Klinik in Behandlung wegen einer Cavernitis, die er sich nach geschlechtlichem Verkehr mit Kälbern zugezogen hatte. Nach einem solchen Ende XI. 01 ausgeübten Coitus spürte er schon in der folgenden Nacht heftige, brennende und stechende Schmerzen in der Harnröhre. Der Zustand verschlimmerte sich. Seit 30. XI. besteht eine phymotische Schwellung und blutigeitriger Ausfluss aus dem Vorhautsack. Bei der Aufnahme in die dermatologische Klinik fühlten sich Präputium und Penis heiss an. Hoden und Nebenhoden waren nicht wesentlich verändert. Der dorsale Lymphstrang und einzelne Leistendrüsen waren vergrössert und schmerzhaft. Urin Blut und viel Eiter enthaltend. Am 7. XII. Temp. 40°. Penis mächtig geschwollen, verlängert, erigiert. An der Unterfläche deutliche Fluktuation. Urinentleerung sehr mühsam und schmerzlich. Bei der Incision der fluktuierenden Partie unterhalb der Glans entleerte sich viel jauchig stinkender Eiter. Der Abscess erstreckte sich periurethral nach rückwärts bis in die Perinealgegend, wo eine Gegenöffnung angelegt

1) Wien. klin. Wochenschr. 1900. Nr. 49. Sitzungsbericht.

2) Beide wurden in der wissenschaftl. Aerztegesellschaft in Innsbruck vom 8. März 1902 geheilt vorgestellt. Siehe Wien. klin. Wochenschr. 1902. Nr. 38.

wurde. Präputium wird dorsal gespalten. Dauerkatheter. — Im weiteren Verlauf bildete sich am oberen Ende des Oberarmes unter Schmerzen ein tiefer Abscess, der gespalten wurde. 24. XII. 01 an die chirurg. Klinik transferiert.

Status: Fieber hat aufgehört. Allgemeinbefinden etwas gebessert. Am Penis querfingerbreit unter der Glans ein Defekt der Haut und der Urethralwand, so dass man hier den eingeführten Katheter durchsieht. Ein ähnlich beschaffener Defekt der Harnröhre — aber kleiner — ist unterhalb des Hodens am Perineum sichtbar (siehe Taf. I, Fig. 4). Es besteht leichte Cystitis und Urethritis. Dauerkatheter wird entfernt. Nachdem sich die Wunden gereinigt hatten, der Urin klar geworden war und die perineale Fistel sich von selbst völlig geschlossen hatte, ohne eine Striktur zu bilden, erübrigte noch den Verschluss der Penislippenfistel, die unverändert geblieben war und einen längsovalen Defekt darstellte.

Fig. 7.

Fig. 8.

Distensionsplastik am 29. I. 02. Narkose mit Billroth-Mischung. Einführung eines Nélaton-Katheters. Umschneidung der ovalen Lippenfistel nach beiden Seiten, dadurch Anfrischung der Schleimhaut. Die Haut wird nach beiden Seiten zurückpräpariert. Die Urethra samt Corp. cavern. wird im Bereich der Fistel, sowie auf und abwärts auf ein Stück weit aus ihrem Bett vollständig ausgelöst (siehe Fig. 7)[1]) und dadurch so verschiebbar, dass der längsovale Defekt nach Längsverziehung der mobilisierten Urethra der Quere nach durch Catgutnähte über dem Katheter geschlossen werden kann (siehe Fig. 8). Darüber wird Unterhautzellgewebe und Haut der Länge nach mit Seidennähten vereinigt. Dauerkatheter. Interkurrente, von selbst sich schliessende Fistel. Nach der Heilung 1. III. 02 war keinerlei Verengerung nachweisbar. Die Urinentleerung erfolgte im vollen Strahl. Das Glied soll sich nach seiner Angabe gut erigieren. Nachträglich wurde noch ein

1) Der Defekt ist etwas zu klein gezeichnet.

osteomyelitischer Knochenherd am oberen Ende der Humerusdiaphyse entfernt.

9. Fistula et strictura urethrae e corpore alieno. Innsbrucker Klinik 1902.

K. Johann, 11 J. Der früher in jeder Hinsicht gesunde Knabe band sich vor etwa 1 Jahre den Penis mit Spagat ab. Er that dies angeblich deshalb, da seine Lehrerin ihn nicht habe auf die Seite gehen lassen. Er liess den Spagat längere Zeit liegen, dennoch konnte er urinieren. Als er später einmal ihn zu entfernen versuchte, gelang dies nicht mehr, da er schon teilweise eingewachsen war. Seit etwa 6 Wochen besteht die Harnröhrenfistel am Dorsum p. und Harnträufeln.

Status: Schwächlicher, anämischer Knabe. Am Penis nahe der Wurzel ist eine schmale, harte, rings herumlaufende Resistenz zu fühlen, dem eingewachsenen Spagat entsprechend, der selbst nur am Dorsum auf eine ganz kleine Strecke sichtbar blossliegt (siehe Taf. I, Fig. 5). Hier liegt die Fistel. Durch die Striktur an der Umschnürungsstelle geht auch nicht die feinste Sonde durch. Der Zustand bleibt unverändert, trotzdem in Narkose (14. I. 02) der Spagat entfernt wurde.

Fig. 9.

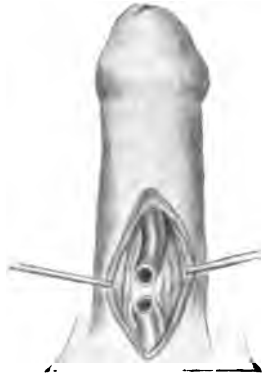

6. II. 02 Resektion und Distensionsplastik in Chloroformnarkose. Längsschnitt über die Narbe an der unteren Penisseite. Es wird die Harnröhre im Bereich der engen, schwieligen (auch jetzt noch impermeablen) Striktur und ein Stück weit distal und proximal samt ihrem Corp. cavern. freipräpariert, von dem Corp. cav. penis abgelöst und dadurch soweit mobilisiert, dass nach der Resektion des 1 cm langen strikturierten Stückes im gesunden die 3 cm auseinander gewichenen Enden bequem cirkulär vereinigt werden können (siehe Fig. 9). (Schleimhaut mit Catgut, Corp. cav. mit Catgut und zwei Seidennähten.) Die Haut wird der Länge nach mit Seide vereinigt. Am Präparat erst zeigt die Striktur eine stecknadelspitzgrosse Lichtung. Dauerkatheter.

14. II. Entfernung der Nähte. Leichte Cystitis, Blasenspülungen. — 23. II. Definitive Entfernung des Katheters. Wunde völlig verheilt ohne Fistelbildung. Der Knabe uriniert vollkommen normal. Durch das Orific. ext. Urin vollständig rein. Keine Striktur mehr vorhanden.

V. Strikturen der Urethra.

10. Strictura urethrae traumatica. Innsbrucker Klinik 1899.

Matt. Johann, 46 J. Pat. fiel X. 99 rittling aus einer Höhe von

3¼ Meter auf die Sprossen einer Leiter und dann zu Boden und erlitt dadurch eine Zerreissung der Harnröhre mit nachfolgender Harninfiltration. Der Arzt, der ihm am Tage nach der Verletzung den Katheter einführen wollte, kam nur bis zum Bulbus. Es floss jedoch viel blutiger Harn durch den Katheter ab. Nach 3 Wochen öffnete sich von selbst ein Abscess am Scrotum, das auf Kindskopfgrösse angeschwollen war. Es entleerte sich viel Eiter und Urin. Der letztere floss eine Woche lang nur durch die Fistel, dann wieder durch die Harnröhre ab, das Urinieren aber wurde immer schwieriger.

Bei der Aufnahme konnte der Pat. nur mehr tropfenweise urinieren; bei Nacht und beim Herumgehen bestand Inkontinenz. Die feinste Sonde passierte die Striktur, die 15 cm vom Orificium ext. entfernt und als knollige Verdickung der Bulbusgegend zu tasten ist, nicht mehr.

30. XI. 99. Resektion und Distensionsplastik. Durch den Rapheschnitt wird die Urethra und der in kallöse Massen aufgegangene Bulbus freigelegt. Das Itinerarium, das nur bis zum Bulbus vordrang, kann erst nach Incision der Narbenmassen bis zur Wunde geschoben werden. Das proximale Ende der Harnröhre wird erst nach vieler Mühe nach Excision der Narbenmasse in einem vorher für ein Venenlumen imponierenden Spalt durch den auf Druck auf die Blase erfolgenden Urinausfluss erkannt. Es lag nach unten und aussen ca. 2 cm vom distalen Ende entfernt. In der Zwischenpartie nirgends Reste von Mucosa nachweisbar. Allmählich gelang unter Durchschneidung der auch gegen den Schambogen ziehenden Narben die cirkuläre Freilegung des centralen und peripheren Stückes der Urethra. Proximalwärts erfolgte dieselbe bis zum Beginn der Prostata. Das in einem resecierte Stück der Harnröhre betrug am gehärteten Präparat noch 2 cm. Im ganzen dürften über 4 cm reseciert worden sein, die Distanz der Enden betrug danach ca. 6 cm. Das distale Stück der Harnröhre liess sich weiterhin gut ablösen, mobilisieren und nach rückwärts ziehen (siehe Fig. 10). Nach Aneinanderlagerung der mobilisierten, nicht mehr narbig veränderten Harnröhrenenden wurde zuerst durch 3 nach innen geknotete Catgutnähte die obere und sodann über einen vom Penis aus eingeführten Katheter, mit einigen nach aussen geknoteten Catgutnähten, die untere Wand der Urethra gebildet. Hautwunde durch Seidenähte bis auf zwei, schmale Jodoformgazestreifen herausleitende, Lücken geschlossen. An der unteren Wand entstand vorübergehend eine Fistel, dann folgte vollkommene Heilung. Der Pat. hat völlige Kontinenz, keinerlei Beschwerden beim Urinieren. Harnröhrenbougie Nr. 22 gleitet ohne jedes Hindernis wie bei jedem normalen Individuum in die Blase.

Der Pat. wurde am 20. I. 00 in der wissenschaftl. Aerztegesellsch. in Innsbruck vorgestellt[1]). Nach Angabe des Pat. ist die Erektion un-

1) Wien. klin. Wochenschr. 1900. Nr. 30.

gestört. Bei dieser Gelegenheit wurde zum Vergleich der Resultate nach der Resektion und Naht und nach der blossen äusseren Urethrotomie das zufällig gewonnene Präparat der Harnröhre eines an Magencarcinom etc. verstorbenen Mannes vorgezeigt. Auch bei diesem hatte eine vor vielen Jahren durch Rittlingsverletzung entstandene Zerreissung der Harnröhre mit folgender Urininfiltration eine kallöse Striktur zur Folge gehabt, weshalb zweimal (1885 und 1889 an der Innsbrucker Klinik) die äussere Urethrotomie ausgeführt worden war, da die Striktur bei dem Kranken, der die regelmässige Sondierung unterliess, immer wiederkehrte. An dem Präparat sah man die narbige Harnröhre an der Verletzungsstelle zwar gegenwärtig vollkommen erweitert, aber von massigem kallösen, buchtigen, periurethralen Narbengewebe umkleidet.

Fig. 10.

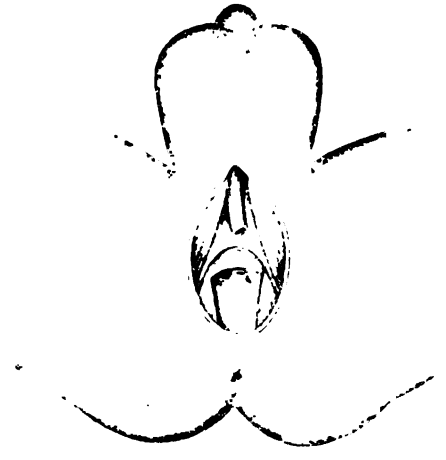

11. Strictura urethrae gonorrhoica. Klinik Graz 1904. F. Josef, 33 J., Bergarbeiter. Nach einer vor 5 Jahren erworbenen Blenorrhoe bestehen seit 2 Jahren Strikturbeschwerden. Seit Weihnachten 1903 wurde er öfters vom Arzt mit Erfolg bougiert, dann besorgte er dies selbst. Juni 1904 trat mehrmals Harnverhaltung ein, zuletzt konnte auch der Arzt die Striktur nicht mehr passieren, daher er sich auf die Klinik aufnehmen liess.

Es fand sich in der Urethra ziemlich vorne eine für Bougie Nr. 15 passierbare Striktur, ausserdem eine zweite unter dem Schambogen, die auch mit Darmsaiten nicht zu passieren war.

9. VIII. 04. Rapheschnitt. Resektion der kurzen Striktur der Pars membran. Enden durch Nähte vereinigt. Wegen Eiterung, die auch nach vorne unter die Urethra sich fortsetzte, werden sämtliche Nähte auch die der Urethra entfernt, Wunde bis zur völligen Reinigung offen behandelt.

14. IX. 04. Distensionsplastik in Chloroformnarkose. Nach Frei-

legung der Urethra und Exstirpation der Narbenmassen beträgt die Distanz der angefrischten Enden 4 cm. Das distale Stück der Urethra samt dem teilweise erhaltenen Bulbus resp. Corp. cav. wird auf mehrere Centimeter weit mobilisiert, das centrale Ende etwa 1 cm weit freipräpariert. Vereinigung der Enden ohne wesentliche Spannung durch 6 cirkuläre, die Schleimhaut nicht mitfassende Seidennähte nach Einführung eines Nélatonkatheters vom Orif. ext. aus. Aeussere Wunde bis auf einen drainierenden Jodoformgazestreifen geschlossen. Nach 5 Tagen fiel der Katheter heraus. Der Urin wird zum grössten Teil durch eine Fistel am Perineum entleert. Die Fistel schliesst sich allmählich, so dass 3. X. 04 der Urin nur nach vorne und zwar in kräftigem Strahl entleert wird.

12. Strictura urethrae gonorrhoica. Grazer Klinik 1905.

L. Johann, 37 J. Nach einer 1888 überstandenen Gonorrhoe seit 1900 zunehmende Strikturbeschwerden. Februar 1905 wird wegen Harnverhaltung und der Unmöglichkeit einen Katheter einzuführen bei gleichzeitig entstandenem Perinealabscess zuerst die Punctio vesicae, sodann die Urethrotomia externa auf der Klinik ausgeführt. Auch im weiteren Verlauf bleibt die Striktur für die feinsten Sonden impermeabel.

10. IV. 05 wird deshalb nach Rückgang einer Cystitis in Chloroformnarkose die Resektion und die Distensionsplastik der Urethra ausgeführt. Die von vorne eingeführte Steinsonde bleibt 2 bis 3 cm vor der noch bestehenden Fistelöffnung stecken. Durch Abpräparieren der Schwielen gelangt man auf das Ende der Sonde. Das verengte Stück wird in einer Länge von etwa 3 cm reseciert, sodann der vordere Urethralstumpf auf 3—4 cm Länge ausgiebig mobilisiert, endlich auch der rückwärtige auf ca. $1^1/_2$ cm freigelegt. Die Vereinigung gelingt jetzt ohne jede Spannung. Sie wird cirkulär mittelst 6 Seidennähten ausgeführt, welche die Schleimhaut nicht mitfassen. Verweilkatheter vom Orific. penis eingeführt. Schluss der Wunde bis auf eine Oeffnung zur Tamponade.

17. IV. Entfernung des Katheters. Urinentleerung erfolgt durch den Penis in mächtigem Strahl, etwas Urin fliesst auch aus einer Fistel am Perineum ab. — 27. IV. Pat. wird mit noch bestehender Fistel, aus der sich jedoch nur mehr wenige Tropfen entleeren, entlassen.

VI. Ruptura urethrae traumatica.

13. Grazer Klinik 11. VI. 03.

S. Peter, 21 J. Vor 2 Tagen in einer Schottergrube verschüttet, konnte aus dieser Lage befreit, nicht mehr urinieren und hatte heftige Schmerzen, besonders in der Kreuzgegend. Nachdem ein ärztlicher Versuch, ihn zu katheterisieren, misslungen war, wurde er an die Klinik gebracht.

Status: Blase bis zum Nabel prall gefüllt. Am Damm eine diffuse,

schmerzhafte Schwellung, die Haut darüber blutig suffundiert. Weder am Becken, noch sonst eine Fraktur nachweisbar. Mit Metallkatheter gelang die Entleerung des klaren Urins aus der Blase. Beim Herausziehen des Instrumentes entleert sich Blut.

Distensionsplastik, cirkuläre Naht. Nach 2 Stunden wird in Narkose nur durch vorsichtiges Drehen ein dicker Metallkatheter mit Mühe in die Blase gebracht. Bei dem in Steinschnittlage ausgeführten Urethrotomieschnitt zeigt sich Haut, Subcutis und die Perinealmuskulatur blutig suffundiert. Nach Freilegung des Bulbus dringt der tastende Finger plötzlich in eine Hämatommasse, durch welche der eingeführte Katheter frei sichtbar wird. Nach Ausräumung der Coagula wird das Septum urogenitale sichtbar und in der Mitte der rosettenförmig zusammengezogene proximale Urethralstumpf. Das gequetschte Ende des distalen Stumpfes befand sich 4 cm davon entfernt an der Sonde. Die gequetschten Partien wurden entfernt. Die Urethra wird sodann distalwärts auf 3 cm weit mobilisiert. Sodann gelingt es, die Enden aneinander zu bringen und mit feinem Krönig'schen Catgut die cirkuläre Naht der Urethra auszuführen. Es werden im ganzen 6 Nähte (unter Freilassung der Mucosa) angelegt und nach Einführung eines Nélatonkatheters durch den Penis bis zur Blase geknotet. Jodoformgazestreifen, Drainage. Hautnaht.

19. VI. Dauerkatheter wegen Urethritis entfernt. Da sich beim Urinieren etwas aus der Perinealwunde entleert, wird der Pat. dreimal täglich katheterisiert. — 3. VII. Fistel geschlossen. Pat. uriniert spontan. — 23. VII. verlässt völlig geheilt die Anstalt. Sonde Nr. 20 geht bequem durch.

Die Distensionsplastik hat demnach in 13 Fällen erfolgreiche Anwendung gefunden. Sie hat sich uns nicht nur bei der Eichelhypospadie (5 mal) und bei hypospadieähnlichem Defekt nach Ulceration (1 mal), zur Umwandlung der Hyposp. perinealis in eine Hyposp. penis (1 mal), sondern auch bei Lippenfisteln der Urethra (2 mal, einmal mit Striktur kombiniert) bei verschiedenen Formen typischer Strikturen (3 mal) und bei der traumatischen Ruptur der Harnröhre (1 mal) bewährt. Die Operation wurde in unseren Fällen teils unter Schleich'scher Infiltrationsanästhesie, teils in Allgemeinnarkose ausgeführt. Jetzt, wo wir bereits so viele und günstige Erfahrungen mit der Spinalanalgesie an der Klinik gemacht haben[1]), würde ich diese, da bei ihr die Perinealgegend am ersten anästhetisch wird, als die für künf-

1) Füster, Erfahrungen über Spinalanalgesie. Diese Beiträge Bd. 46. H. 1. 1905.

tige solche Fälle besonders geeignete Art der Anästhesierung halten, sobald man mit der Lokalanästhesie nicht mehr auskommt.

Bei der Eichelhypospadie habe ich, wenn die Mündung der Urethra verengt war, von Anfang an, immer das Ende abgeschnitten, bevor ich die mobilisierte Harnröhre an die normale Mündungsstelle der Eichel vornähte. Ich habe in meinen Fällen kein Ausreissen der Nähte beobachtet, obwohl ich die Modifikation des Belassens eines Hautsaumes um die Mündung der vorzunähenden Harnröhre (Bardenheuer) nicht anwendete. Da bei der Eichelhypospadie, wie auch in meinen Fällen, in der Regel eine Verengerung an der Mündung besteht, die bei dieser Modifikation nicht leicht beseitigt werden kann, dürfte dieselbe, meiner Meinung nach, nicht häufig in Frage kommen.

Ich habe zweierlei Verfahren angewendet. 1. das der Tunnelierung, wie ich es in meiner ersten Publikation beschrieb und abbildete. (Siehe auch Fig. 1 S. 10.)

2. Das der Vornähung der mobilisierten Harnröhre samt des sie bedeckenden volaren Hautlappens nach vorheriger Anfrischung der Eichelrinne. (Siehe Fig. 2 und 3.) Bei letzterem Verfahren, das ich bei sehr tiefer Eichelrinne durchführte, wird eine Art Frenulum gebildet. In derselben Weise können hypospadieartige Defekte behandelt werden.

In einem Falle (Nr. 4) in dem ich, nachdem die untere Wand des erzeugten Tunnels geborsten war, die vorgezogene Harnröhre in die entstandene Rinne lagerte, gingen die Nähte, die die gesprengte Haut darüber vereinigten, auseinander, und es entstand hier eine unschöne Narbe, jedoch keine Fistel. In diesem Falle waren also Verhältnisse entstanden, wie nach dem ursprünglichen Beck'schen Verfahren der medianen Spaltung und Vertiefung der Eichelrinne mit nachträglicher Vereinigung der Wundränder über der eingelegten Urethra, das ich als solches bisher nicht angewendet habe.

Ich ziehe im Allgemeinen das Verfahren der Tunnelierung als das für die primäre Verheilung sicherere vor. Ich habe bei demselben bisher keine Fistelbildung beobachtet, wohl aber bei dem zweiten Verfahren (Fall 2 und 6). Nach der Anfrischung der Glansrinne und Vornähung der mobilisierten Harnröhre schneiden leichter Nähte durch, es zieht sich die Urethra leichter zurück.

Die nach der Hypospadieoperation, auch dem Tunnelierungsverfahren öfters beobachtete Fistelbildung infolge von Dehnungs-

nekrose, sowie die mitunter eingetretene Hinabkrümmung des Penis nach der Operation ist wohl meist auf eine zu wenig weit gehende Mobilisierung der Urethra zurückzuführen. Ich glaube, im Allgemeinen sagen zu können, dass die Urethra etwa auf die doppelte Länge des zu ersetzenden Eichelharnröhrenstückes aus ihrem Bett ausgelöst werden muss, um diese Uebelstände zu vermeiden. Ein ähnliches Verfahren, wie bei der Eichelhypospadie wird auch bei hypospadieartigen Defekten des Mündungsstückes der Harnröhre, sowie bei hochgradigen Strikturen in der Gegend des Orificium extern., die sich der Dilatation sehr widersetzen, in Anwendung kommen können.

König (l. c.) betonte bei der Hypospadieoperation, dass es gut sei, wenn man noch etwas vom Corp. cavern. an der Harnröhrenwand sitzen lässt. In dieser Hinsicht habe ich von Anfang an bei allen Distensionsplastiken, nicht nur bei der Hypospadieoperation, das grösste Gewicht darauf gelegt, in den von ihrem Schwellkörper umgebenen Partien der Harnröhre, womöglich diesen Schwellkörper völlig intakt zu erhalten. Ich glaube, dass dadurch die Ernährung der zu dehnenden Harnröhre mehr gesichert wird, so dass es nicht so leicht zu einer Dehnungsnekrose an der Harnröhre und zu Fistelbildung kommt, endlich erscheint mir das Umgebenbleiben von Schwellkörper auch für den Vorgang der ungestörten Samenejakulation von Bedeutung.

Auch S. Exner[1]) erwähnt in seinen interessanten Ausführungen über die Physiologie der männlichen Geschlechtsfunktionen, dass die Volumszunahme der Glans zweifellos ein Klaffen wenigstens der Mündung der Harnröhre bewirkt, und dass es sein mag, dass dieselbe noch an anderen Stellen durch die Erektion die Tendenz erhält, sich zu öffnen, und erläutert den Mechanismus der Erweiterung der Urethra infolge der Füllung der Räume des Corp. cavern. urethrae durch ein beigefügtes Schema. Narbige Schrumpfung nach Verletzung des Schwellkörpers könnte auch hie und da auf die Erektion einen Einfluss nehmen, da Paoli (nach Tillmanns) Ausbleiben der Erektion nach der Resektion — wahrscheinlich infolge Verletzung von periurethralem Gewebe — beobachtete.

Interessant ist, dass es auch bei peniscrotaler Hypospadie gelang, das Verfahren mit Erfolg anzuwenden. Hopmann[2]) berichtete

1) Handbuch der Urologie von Frisch und Zuckerkandl. S. 208 u. f.
2) Centralbl. f. Chir. 1902. S. 597.

1902 über einen solchen an Bardenheuer's Abteilung, Martina[1]) 1905 über einen von Payr operierten derartigen Fall. Die Auslösung der Urethra wird im ersten Fall als ungefähr bis zum Blasenhals, im zweiten, als bis zum Ende des Bulbus gehend angegeben.

Auch bei der perinealen Hypospadie ist das Verfahren, wie mein Fall 7 zeigt, leistungsfähig, indem durch dasselbe eine Hypospadia penis hergestellt werden konnte. Die früher am unteren Ende des Scrotums mündende Harnröhre wurde bis an die Wurzel des Gliedes nach vorne verlagert; es war dies das äusserste, was durch Dehnung der Harnröhre ohne zu starke Spannung derselben erreichbar schien. Die Harnröhre wurde von ihrer ursprünglichen Mündung bis zur Prostatagegend im Verlauf eines im ungedehnten Zustande 6 cm betragenden, den unvollkommen entwickelten Bulbus enthaltenden Stückes vollständig ausgelöst. Dasselbe konnte beim Vorziehen auf 9 cm, also wieder auf das $1^1/_2$ fache der ursprünglichen Länge gedehnt werden. Die Umwandlung der perinealen in eine penile Hypospadie ist schon ein bedeutender Schritt, um so mehr, als wir für die Beseitigung der letzteren jetzt noch mehrere neue Methoden der Hautplastik zur Verfügung haben, die gleichfalls durch die moderne Operation der Eichelhypospadie beeinflusst wurden. (Harnröhrenbildung aus Penishaut und Deckung durch einen Scrotallappen nach Beck, das Verfahren von Nové Josserand, von Rochet u. A.)[2]). Der Eichelkanal wurde in meinem Fall auch durch eine Distensionsplastik gebildet. Es konnte dazu aber nicht die Harnröhre Verwendung finden, sondern es wurde ein aus der volaren Penishaut gebildeter, vernähter Hautkanal durch einen gesetzten Wundkanal der Eichel bis an die natürliche Mündungsstelle gezogen (operiert 2. Oktober 1900, Fig. 5 u. 6 S. 13).

Für die Fisteln der Urethra, insbesondere für die Lippenfisteln, welche ihren Sitz meistens an der Unterseite des Gliedes haben, wo im gesunden Zustande der Schwellkörper und die Haut die einzige Bedeckung derselben bilden, erscheint mir das Verfahren der Distensionsplastik von besonderem Wert. Es bedeutet hier gegenüber den früheren Behandlungsmethoden einen ebenso grossen Fortschritt, wie dies bei der Eichelhypospadie der Fall war.

1) Deutsche Zeitschr. f. Chir. Bd. 79. H. 1—3.

2) Handbuch der Urologie von Frisch und Zuckerkandl: Die Verletzungen und chir. Erkrankungen der Harnröhre von E. Burckhardt. 1903. S. 61—64.

Handelt es sich, wie in dem einen meiner Fälle (Nr. 9), um eine Fistel mit gleichzeitiger fast cirkulärer Striktur, dann wird das verengte Stück samt der Fistel reseciert und die Vereinigung der mobilisierten Enden vorgenommen. Bei Lippenfisteln und Fisteln infolge eines mehr fensterartigen Wanddefektes der Urethra kann die Distensionsplastik, nach Auslösung der in ihrer Kontinuität nicht unterbrochenen Harnröhre sammt dem Schwellkörper derselben, nach Art der Pyloro- oder Enteroplastik ausgeführt werden, indem der angefrischte, etwa längsovale Defekt der Quere nach vernäht wird. Die Haut kann darüber vorteilhaft der Länge nach geschlossen werden. Ich glaube, dass dieses von mir in Fall 8 (Fig. 7 und 8) ausgeführte Verfahren der Distensionsplastik behufs Lippenfistelheilung bisher noch nicht in Anwendung kam. Es dürften bei der grossen Verziehbarkeit der samt dem Schwellkörper mobilisierten Harnröhre, die dann wie eine Schleife freiliegt, ziemlich grosse Wanddefekte zu decken sein. Ganz ähnlich kann bei partieller Resektion der Harnröhre wegen Striktur, wenn die dorsale Wand erhalten ist, verfahren werden.

Bei Durchsicht der Litteratur fand ich, dass Guyon[1]) bei nicht die ganze Cirkumferenz des Kanals betreffender Resektion (traumatischer Strikturen, bei denen die obere Wand unversehrt war) eine Transversalnaht des longitudinalen Defektes vornahm. Ueber einen Striktur-Fall, in dem in der Breslauer Klinik nach Resektion aus der Pars membranacea ein Teil der gespaltenen Harnröhre der Quere nach, nach Art einer Pyloroplastik vernäht wurde, berichtete kürzlich Schmidt[2]). Von einer vorgenommenen Mobilisierung ist nichts erwähnt.

Bei solchen Lippenfisteln, entstanden nach Verletzungen, entzündlichen und destruktiven Processen, durch Fremdkörper etc. war man, wenn der Wanddefekt ein nennenswerter war, bisher in der Regel genötigt, eine Plastik mit gestielten Hautlappen aus der Umgebung zu machen, die selten sofort und ohne Nachoperation vollen Erfolg brachte. Durch das Distensionsverfahren mit Mobilisierung wird ein solcher Defekt, statt nur durch äussere Haut, in der natürlichsten, alle Bestandteile, auch den Schwellkörper, enthaltenden Weise gedeckt. Die Ernährungsverhältnisse sind bei der Mobilisierung

1) Rétrécissement traumatique de l'urèthre pénien. Ann. des mal. d. org. gén.-urin. 1894 avril.

2) Schmidt l. c. Fall 71. S. 464.

des in seiner Kontinuität erhaltenen Harnröhrenstückes, das überdies nach beiden Seiten gestielt ist, jedenfalls die denkbar günstigsten.

Dieses von mir an der Pars pendula erprobte Verfahren wird auch bei Fisteln an anderen Harnröhrenpartien durchführbar sein, wenn die Verhältnisse eine entsprechende Freilegung und Mobilisierung der in ihrer Kontinuität erhaltenen Urethra gestatten. So denke ich, dass das Verfahren z. B. auch bei den Mastdarmharnröhrenfisteln Anwendung finden könnte. Es ist bekannt, dass in solchen Fällen, auch wenn man vom Perineum aus den Mastdarm von der Harnröhre bis über die Fistelöffnung ablöst und die angefrischten Oeffnungen beider Kanäle separat näht, die Urethralnähte häufig wieder auseinandergehen. Man könnte durch entsprechende Mobilisierung der Harnröhre den Nahtverschluss erleichtern und sichern.

In einzelnen Fällen könnte hier auch die vorherige Anlegung eines Anus artificialis in Frage kommen, um die Heilung der gleichzeitig genähten Rectalwunde zu sichern, damit nicht etwa durch austretende Fäkalstoffe die Urethralnaht inficiert wird.

Ein ähnliches Vorgehen wäre bei der Atresia ani urethralis möglich, entweder in einer Sitzung oder in zwei Akten, indem erst nach hergestellter normaler Mastdarmöffnung die abnorme Kommunikation, eventuell mit Zuhilfenahme einer Mobilisierung der Harnröhre, geschlossen würde.

Bei den Strikturen der Harnröhre, bei der Ruptur, sowie auch bei Neubildungen derselben wurde, wie oben erwähnt, schon in früherer Zeit ab und zu eine Mobilisierung der Harnröhre vor Vereinigung der Stumpfenden ausgeführt. Die Uebertragung des bei der neuen Hypospadieoperation verwerteten Princips auf diese Fälle hat jedoch hier zu einer Verallgemeinerung des Verfahrens und zur Ausdehnung der Mobilisierung der Harnröhre auf weitere Strecken hin geführt.

Bei den an meiner Klinik (Innsbruck, dann Graz) zur Behandlung gekommenen Strikturen handelte es sich um die Resektion von Stücken von 2 bis über 4 cm, also um keine sehr ausgedehnten Resektionen. Die günstigen Resultate fordern entschieden dazu auf, mit der radikalen Entfernung widerstandsfähiger Narbenstrikturen bei geeigneten Individuen nicht zu lange zu zögern, da darnach nahezu normale Verhältnisse hergestellt werden können; ganz besonders gilt dies für die meist nicht allzulange Strecken einnehmenden traumatischen Strikturen. Es hat sich auch dabei gezeigt, dass nach der Resektion von Stücken bis über 4 cm wegen typischer

Striktur und nachfolgender Mobilisierung und Vernähung der Enden keine Störung der Erektion aufzutreten braucht.

Goldmann führt einen Fall von Resektion eines Stückes von 6 cm wegen einer gonorrhoischen Striktur an, wo nach der nach Mobilisierung der Stümpfe erreichten Naht das Glied bei der Erektion vollständig gerade stand, nur das Abschwellen soll sehr rasch eingetreten sein. Es wäre interessant, in Zukunft darauf zu achten, wie es sich in dieser Hinsicht nach der Resektion und Naht noch längerer Stücke wegen Narbenstriktur verhält. Darüber findet sich in den bisher veröffentlichten derartigen Fällen in der Regel nichts berichtet.

So verhält es sich auch mit einem in Schmidt's Zusammenstellung aus der Breslauer Klinik angeführten Fall einer 1895 erfolgreich mit Naht behandelten Resektion eines 7,5 cm langen Harnröhrenstückes (wegen blenorrhoischer Striktur). Seinem Berichte entnehme ich zugleich, dass daselbst die Resektion mit Naht nach traumatischen Strikturen 1890 bis 1902 achtmal ausgeführt, kein Recidiv der Striktur zur Folge hatte.

Bei den meisten so ausgedehnten Resektionen mit folgender Naht der Stümpfe handelte es sich um Carcinom (Rupprecht, König u. A.), wo die Erhaltung der sexuellen Funktion in zweiter Linie steht.

Ich will hier einschalten, dass in meinen Fällen von Distensionsplastik in keinem nachträglich über eine Störung bei der Erektion geklagt wurde. Es sind aber auch diesbezüglich nicht in allen Fällen Erhebungen gepflogen worden; mehrmals handelte es sich auch um kleine Knaben. Positive Angaben bezüglich der Intaktheit der Erektion nach der Operation machte auf die Anfrage ein 27jähriger Mann, der wegen Eichelhypospadie (13. II. 01), ein 15jähriger Bursche, der wegen Lippenfistel des Penis (29. I. 02) und ein 46jähriger Mann, der wegen einer traumatischen Striktur (30. XI. 99) operiert worden war (Fall 2, 8 und 10). Jedenfalls erscheint es wünschenswert, in Zukunft die Bedingungen noch näher zu studieren, unter denen eine nachträgliche Abknickung des Gliedes bei der Erektion oder eine Störung derselben überhaupt am sichersten vermieden wird.

Dass bei Defekten des Mündungsstückes, wie bei der Hyposp. glandis, unter Umständen nach der Operation die gedehnte Harnröhre wie eine gespannte Saite wirken und den Penis bereits im schlaffen Zustand, oder aber bei eingetretener Erektion abwärts

krümmen kann, hat Israel[1]) beobachtet. Es dürfte hier nach meiner Meinung wohl eine zu wenig weitgehende Mobilisierung der Harnröhre vorgenommen worden sein. Anderseits könnte aber eine solche Spannung auch auftreten, wenn man versuchen würde, ein sehr langes Mittelstück der Harnröhre nach der Resektion durch die Mobilisierung und Naht der Enden zu ersetzen. Es ist also 1. das Mass der zulässigen Resektion und 2. das Mass der in den einzelnen Fällen zweckmässigen Mobilisierung, die keine zu geringe, anderseits aber auch keine zu weitgehende sein soll, von Wichtigkeit.

Die mitgeteilten Fälle von Resektion und Naht sind oft schwer miteinander zu vergleichen, da die Länge des Defektes offenbar verschieden bemessen wurde. Die Stücke wurden von den Autoren teils in situ, teils erst nach der Resektion gemessen, ein anderesmal wurde wieder die Distanz der zurückgewichenen Stumpfenden zum Massstab genommen. Bezüglich der Ausdehnung der Resektion wissen wir so viel, dass nach Resektion von Stücken von 7,5 und 8,5 cm Länge am Lebenden die Naht der Harnröhrenenden noch gelang. In Rupprecht's Fall hatte der Penis nach der Operation normale Form und Länge, krümmte sich aber bei der Erektion etwas abwärts. Es werden hier wohl auch individuelle Verschiedenheiten vorhanden sein.

Von der Meinung ausgehend, dass Leichenversuche auch für die Operation am Lebenden einen ungefähren Anhaltspunkt geben können, stellte ich solche an, um das zulässige Mass der Resektion festzustellen, bei dem die Naht der Enden noch leicht gelingt, ohne dass bei künstlich durch Wassereinspritzung in die Corpora cavernosa penis erzeugter Erektion eine Abknickung des Gliedes zu Stande kommt.

Erstens wurde an der Leiche die Harnröhre von der Pars nuda bis zur Glans samt ihrem Schwellkörper völlig freigelegt, so dass sich die mit einem Hacken seitlich, wie eine Schleife abgezogene Urethra auf eine Länge von 5 cm gedoppelt aneinander legen liess. Es wurde sodann von der Pars membranacea an ein den Bulbus enthaltendes Stück von 10 cm Länge reseciert. Nachdem auch das proximale Ende bis zur Prostata nach leichter Spaltung der Lamina aponeurotica trigoni urogenitalis frei präpariert war, liess sich die cirkuläre Vernähung der Pars pendula mit der Pars membranacea leicht, sogar ohne Streckung der Beine im Hüftgelenk durchführen. Die Verhältnisse am Penis erschienen nach der

1) Berl. klin. Wochenschr. 1902. S. 171. Berl. med. Gesellsch. 5. Febr. 1902. Diskussion zu König's Vortrag.

Operation nicht wesentlich verändert. Als mittelst einer Spritze und einer in das Corp. cav. penis eingebundenen Kanüle in diese Wasser unter starkem Druck eingespritzt und dadurch eine künstliche Erektion erzeugt worden war, zeigte sich der Penis in seiner Mitte fast winkelig nach abwärts abgeknickt. Es war also hier jedenfalls eine zu ausgedehnte Resektion ausgeführt worden.

Zweitens wurde die Urethra samt ihrem Corpus cav. vom Bulbus distalwärts ausgelöst. Dann wurde in die Corp. cav. penis einer Seite eine Kanüle eingebunden und durch Wassereinspritzung eine Erektion von normaler Rigidität erzeugt. Es wurde die Urethra distal vom Bulbus durchtrennt und nun versucht, ein wie langes Stück man resecieren könne, ohne nach Vernähung der Enden eine Abknickung des Penis zu erhalten. Es gelang dies noch ganz gut nach der Resektion eines Stückes von 4,5 bis 5 cm (am resecierten, auf den Tisch gelegten Stück im nicht ausgezogenen Zustande gemessen). Damit war die Grenze erreicht. Die Distanz der Enden der Urethra hatte danach am erigierten Glied, bevor sie behufs Vernähung aneinander gezogen waren, gut 8 cm betragen.

Nach diesen Versuchen würde man also für gewöhnlich nach der Resektion von Stücken von 4,5 bis 5 cm darauf rechnen können, dass bei der Errektion keine Abknickung zu befürchten sei. In Goldmann's Fall blieb sogar nach der Resektion eines Stückes von 6 cm Länge und folgender Naht der Enden das Glied bei der Erektion vollständig gerade. In den meisten Fällen wird man mit der Resektion von Stücken unter 6 cm auskommen. Bei Resektion längerer Stücke wird man wohl auf eine bei der Resektion eintretende Abknickung gefasst sein müssen, wenn auch unter Umständen die Naht der Enden noch gut nach Entfernung eines 10 cm langen Stückes gelingen kann.

Was das Mass der Mobilisierung betrifft, so glaube ich nach meinen Erfahrungen sagen zu können, dass das ausgelöste Urethralstück im Allgemeinen gut auf das $1^1/_2$fache seiner früheren (in situ gemessenen) Länge distendiert werden kann, ohne eine zu starke Spannung zu erfahren. Ich glaube, dass namentlich an der Partie, wo die Harnröhre zwischen den Corpor. cavern. penis verläuft, die Spannung keine starke sein darf, wenn nicht bei der Erektion eine Abknickung auftreten soll. Um hier auch eine seitliche Verschiebung der Urethra zu vermeiden, erscheint es mir gut, nach ausgeführter Mobilisierung und Naht die Urethra hie und da, insbesondere dort, wo sie zwischen diesen Schwellkörpern liegt, an diese durch einige Nähte zu befestigen. Es wäre überdies in Zukunft auch darauf Rücksicht zu nehmen, inwiefern etwa durch Nerven-

durchtrennungen bei der Operation die spätere Erektionsfähigkeit gestört werden könnte. Es ist hier besonders an die Operationen zu denken, die den häutigen und prostatischen Teil der Urethra betreffen, da die Nervi erigentes, wie zur Blase, auch zur Prostata und dem häutigen Teil der Harnröhre ziehen [1]).

Wenn man die mannigfachen Bedingungen erwägt, die für den Eintritt einer normalen Erektion und Ejaculation erfüllt sein müssen — ich verweise in dieser Hinsicht wieder auf Exner [2]) —, so ist es begreiflich, dass nach ausgedehnten Resektionen leicht Störungen vorkommen können. Es ist ja die Intaktheit der Schwellkörper des Penis, der Gefäss- und Nervenversorgung und die Schonung der in Betracht kommenden Muskulatur von Wichtigkeit. Im Allgemeinen ist es für die Resultate günstig, dass die in Frage stehenden operativen Eingriffe mit einem Medianschnitt durchgeführt werden können, während die wichtigsten Nerven (wie die mit dem Nerv. perinei und Nerv. dors. penis verlaufenden Zweige des N. pudendus) und Gefässe seitlich verlaufen und eintreten und die median durchtrennten Muskeln, wie der Bulbo-cavernosus und Transversus perinei darnach wieder vereinigt werden können. Endlich bleiben die Corpora cav. penis bei der Operation intakt.

Was die Naht nach der totalen i. e. ringförmigen Resektion und nach der Mobilisierung der Enden betrifft, so wurde an meiner Klinik in der Regel die cirkuläre Naht — meist in einer Nahtreihe — ausgeführt. Bedingung hiezu ist jedenfalls eine völlig aseptische Wunde. Bei einem der Fälle musste die Naht wegen Eiterung wieder entfernt und die Anfrischung und Naht in einem späteren Stadium wiederholt werden (Fall 10).

Ich bin im Allgemeinen ein Anhänger der cirkulären Naht und ziehe dieselbe der Vereinigung bloss der oberen Wundränder (König) vor. Da jedoch in den meisten Fällen auch nach der cirkulären Naht sich eine temporäre Fistel bildet, glaube ich, dass das Resultat nicht wesentlich beeinträchtigt werden dürfte, wenn man nach Mikulicz' Vorgang bei der sonst cirkulären Naht nach abwärts zu für die Einlage eines Dauerkatheters einen Harnröhrenspalt offen lässt.

Die Naht wurde entweder mit Catgut oder mit Seide ausgeführt, hie und da wurden beide Materialien kombiniert. Mit Seide wurde die Naht so ausgeführt, dass die Urethralwand in ihrer Dicke

1) Eckhard's Beiträge zur Anat. u. Phys. Bd. 3. 1863 u. Bd. 4.
2) Exner l. c. S. 247 u. f.

von aussen her bis zur Submucosa gefasst, die Schleimhaut jedoch von der Naht unberührt gelassen wurde. Die Einführung eines Nélaton katheters in die Harnröhre diente zugleich zur Erleichterung der Nahtausführung. In unseren Fällen von Strikturen handelte es sich immer um die Resektion eines ringförmigen Stückes. Wenn bei nicht ausgedehnten Strikturen namentlich nach Trauma die obere Wand unverändert ist, kann, wie schon früher erwähnt wurde, die Resektion eine gleichsam keilförmige, also eine partielle sein (Guyon), und es können dann, nach der Mobilisierung der in ihrer Kontinuität erhaltenen Urethra nach beiden Richtungen die Wundränder, ähnlich wie bei den Lippenfisteln beschrieben wurde, nach Längsverziehung der Urethra, der Quere nach in der Art der Pyloroplastik vernäht werden. Die darüber die Haut vereinigenden Nähte werden zweckmässig in der Längsrichtung angelegt.

Bei den Rupturen der Harnröhre wird man bei der Behandlung individualisieren müssen. Bei den schweren Fällen hat die operative Freilegung des Quetschungsherdes und die eventuelle Aufsuchung der Harnröhrenenden so bald als möglich zu geschehen. Die Mobilisierung der Enden und die Distensionsplastik wird in manchen, für die primäre Naht geeigneten Fällen, namentlich wenn gequetschte Randpartien abgetragen wurden, diese Vereinigung entweder erst ermöglichen oder doch wesentlich erleichtern. Unser Fall 12 zeigt, wie sehr durch das angewandte Verfahren die Heilung beschleunigt werden kann.

Die bisherigen Erfahrungen mit der Distensionsplastik nach Mobilisierung der Harnröhre haben meiner Meinung nach Folgendes gelehrt:

1) Es können die verschiedenartigsten Defekte der Harnröhre durch das Verfahren vorteilhaft ersetzt werden.

2) Defekte des Mündungsstückes der Harnröhre werden durch Dehnung der mobilisierten Harnröhre in distaler Richtung ersetzt, z. B. Hypospadia glandis und ähnliche Defekte. (Vergl. Fig. 1.)

3) Defekte der hinteren, mobilisierbaren Harnröhre, also die Pars membranacea enthaltende Defekte, werden wesentlich durch Distension der mobilisierten Harnröhre in proximaler Richtung gedeckt, z. B. Defekte nach Resektion von Strikturen u. dgl. (Vergl. Fig. 10.)

4) Defekte der zwischengelegenen Partien werden, wenn es sich um mehr weniger ringförmige Defekte handelt, durch Distension sowohl

der vor, als der hinter dem Defekt gelegenen Partien, je in proximaler und distaler Richtung, gedeckt, z. B. Defekte nach Resektion von ringförmigen Mittelstücken wegen Striktur u. dgl. (Vergl. Fig. 9).

5) Mehr fensterartige Wanddefekte können nach Mobilisierung der den Defekt enthaltenden, in ihrer Kontinuität erhaltenen Harnröhrenpartie und nach Anfrischung der Defektränder durch Vernähung derselben nach Art der Gastro- oder Enteroplastik ersetzt werden, z. B. bei Lippenfisteln, nach partieller Resektion wegen Striktur etc. (Vgl. Fig. 7 und 8.)

6) Eine zu starke Spannung wird sicher vermieden, wenn man ein auf eine bestimmte Strecke mobilisiertes Stück der Harnröhre nur auf das $1^1/_2$fache seiner früheren, im nicht gespannten Zustande gemessenen Länge dehnt. Man kann danach bemessen, wie weit die Urethra mobilisiert werden muss, um einen bestimmten Defektring zu ersetzen. Ist z. B. ein 2 cm langes Stück zu ersetzen, so ist, wenn die Distension nur nach einer Seite erfolgen kann, ein 4 cm langes Stück der Urethra aus ihrem Bett auszulösen, wenn bei einem Mittelstück die Dehnung nach beiden Richtungen stattfinden kann, ein je 2 cm langes Stück.

7) Wird die Distensionsplastik mit einer von ihrem Schwellkörper umgebenen Partie der Harnröhre durchgeführt, so ist bei der Mobilisierung auf die völlige Erhaltung desselben Bedacht zu nehmen.

8) Die Grenzen der Resektion und der Distension behufs Plastik können etwas weiter gerückt werden, wenn die Verhältnisse derartige sind, dass man bei der Operation nur auf die Erhaltung der harnentleerenden und nicht mehr auf die der sexuellen Funktion der Harnröhre Rücksicht zu nehmen braucht, wie etwa bei malignen Neoplasmen etc.

9) Die für die Hintanhaltung einer Störung der Erektion und Ejaculation wichtigen Operationskautelen sind noch näher zu studieren.

II.

AUS DEM

STÄDTISCHEN KRANKENHAUSE

ZU FRANKFURT a. M.

CHIRURG. ABTEILUNG: PROF. DR. REHN.

Halbseitenläsion des oberen Halsmarkes durch Stich. Beginnende Meningitis. Heilung durch Operation.

Von

Dr. **Amberger,**

Assistenzarzt.

Die Anatomie und Physiologie des Rückenmarkes, namentlich die Lehre von dem Verlauf und der Kreuzung der einzelnen Bahnen hat durch die klinische Beobachtung manche Förderung erfahren, und trotz der reichen Fülle der Veröffentlichungen auf diesem Gebiete mag es erwünscht sein, durch Beschreibung einzelner Fälle weiteres Material beizubringen. Namentlich die Fälle von Verletzungen des Rückenmarkes, die wir nach dem jetzigen Stande unseres Wissens klinisch als halbseitige ansprechen können, sind in dieser Beziehung eines gewissen Interesses sicher.

Trotzdem würden wir einen einzelnen Fall von Stichverletzung des Rückenmarkes nicht der Veröffentlichung für wert gehalten haben, wenn er nicht, kompliciert durch Infektion, einen operativen Eingriff notwendig gemacht hätte, dem wir den schliesslichen günstigen Ausgang der schweren Verletzung in erster Linie zuschreiben dürfen. Dieser Umstand dürfte, mit Rücksicht auch auf das erhöhte Interesse, das neuerdings die operative Behandlung entzündlicher Erkrankungen der Meningen für sich in Anspruch nimmt, die Mitteilung des Falles rechtfertigen.

Am Schlusse seiner Arbeit über Stichverletzungen des Rückenmarkes giebt Enderlen[1]) nach einer ausführlich zusammengestellten Kasuistik der Stichverletzungen des Rückenmarkes die Mortalität derselben auf etwas über 22% an. Wir gehen wohl nicht fehl, wenn wir einen grossen Teil der Todesfälle auf Infektion zurückführen, wenn sich auch nur für einige derselben Anhaltspunkte in den mitgeteilten Obduktionsprotokollen finden lassen, und wir glauben, dass für derartige Fälle die Mitteilung des unsrigen von Interesse ist.

Im Uebrigen bietet der Fall ein selten reines Bild der Brown-Séquard'schen Lähmung nach Halbseitenläsion, in dem nur ganz wenige Züge fehlen oder geringe Abweichungen bieten, wie das Verhalten der Reflexe und das Erhaltensein des Lagegefühls.

Klinische Mitteilungen geheilter Fälle von halbseitigen Stichverletzungen des Rückenmarkes leiden ja naturgemäss an dem Fehler, dass ein strikter Beweis für die Richtigkeit der Diagnose weder nach der Seite der halbseitigen Verletzung zu erbringen ist, noch dafür, dass es sich in der That um eine Kontinuitätstrennung gehandelt hat und nicht um Erscheinungen, die ihre Erklärung etwa in Druckwirkungen eines Blutergusses finden, doch glaube ich auf Grund der Anamnese und des Verlaufes den Wahrscheinlichkeitsbeweis für die Richtigkeit der Diagnose in unserem Falle erbringen zu können.

Der Fall ist kurz folgender:

Der Pat. ein zwölfjähriger Junge, spielte an dem Wagen eines Tapezierers. Er wurde von diesem aufgefordert wegzugehen, und als dies nicht sofort geschah, warf der Mann seinen Arbeitsbeutel, in welchem sich unter anderm auch eine Schere befand, nach dem Kinde. Der Wurf traf das Kind in den Nacken, wobei die Schere, deren Branchen durch den Beutel durchgedrungen waren, etwa 3 cm tief eindrang und so fest stecken blieb, dass sie herausgezogen werden musste. Die Wunde blutete stark, das Kind fiel hin und verlor das Bewusstsein. Es wurde sofort konstatiert, dass die ganze rechte Seite gelähmt war. Von einem Arzte verbunden, wurde Pat. sofort dem Krankenhause überwiesen. Vorher war dreimaliges Erbrechen eingetreten.

Bei der Einlieferung war der Status folgender: Der gut genährte und kräftig entwickelte Junge macht einen schwer kranken Eindruck, er klagt fortgesetzt über heftige Kopfschmerzen und ist etwas benommen, doch im Ganzen besinnlich, so dass er die an ihn gestellten Fragen be-

1) Deutsche Zeitschr. f. Chir. Bd. 40.

antworten kann. Am Nacken, an der Grenze zwischen Occiput und Atlas befindet sich etwas nach rechts von der Mittellinie eine ca. 2 cm lange, 2—3 mm breite Wunde mit glatten Rändern und mässiger Blutung. Die rechte Pupille ist kleiner als die linke, Corneal- und Konjunktivalreflex beiderseits gleichmässig, beide Pupillen reagieren, linke allerdings etwas langsam. Es besteht eine Asymmetrie der Gesichtshälften, die rechte Seite ist schlaffer als die linke, doch gleicht sich dies bei mimischen Bewegungen aus. Die Zunge wird gerade herausgestreckt. Die ganze linke Körperhälfte fühlt sich kälter an als die rechte, es besteht eine schlaffe Lähmung des rechten Armes und Beines. Die Motilität links ist völlig erhalten, allerdings werden die Bewegungen mit wenig Kraft ausgeführt. Die Sensibilität ist bei dem etwas benommenen Kranken schwer zu prüfen, doch wird festgestellt, dass die Schmerzempfindung auf der ganzen linken Körperhälfte herabgesetzt ist, dass entsprechend rechts dagegen Hyperästhesie und Hyperalgesie besteht. Links findet sich ferner eine Störung des Temperatursinnes, indem Berührung mit kaltem Wasser als warm angegeben wird. Das Lagegefühl ist anscheinend nicht gestört. Bei Betrachtung des Thorax fällt auf, dass die rechte Brustseite sich kaum an der Atmung beteiligt, während die linke ausgiebige Atembewegungen macht.

Die Reflexe verhielten sich folgendermassen: Patellarreflex rechts fehlend, links vorhanden, desgleichen Bauchdeckenreflex, Supinator- und Tricepsreflex rechts kaum auslösbar, links stärker. Kein Adduktorenphänomen, kein Fussclonus. Weiter ist eine geringe Rigidität des linken Kniegelenks vermerkt. Urin- und Stuhlentleerung ohne Besonderheiten, Urin frei von pathologischen Bestandteilen.

Es ist bereits erwähnt, dass Pat. über heftige Kopfschmerzen klagte und etwas benommen war, es bestand eine Temperatursteigerung auf 39° in Axilla bei einer Pulsfrequenz von 100.

Die Untersuchung bei dem schwer kranken Kinde konnte natürlich nicht mit aller wünschenswerten Genauigkeit vorgenommen werden und die Untersuchungsergebnisse sind infolgedessen auch nicht ganz lückenlos, immerhin ist der gefundene Symptomenkomplex ein so typischer und entspricht so genau dem bei halbseitiger Rückenmarksverletzung gefundenen der Brown-Séquard'schen Lähmung, dass schon die erste Untersuchung über die Diagnose keinen Zweifel lassen konnte.

Was nun bei dem kleinen Patienten am meisten beunruhigte, war der durch die Läsion des Rückenmarkes allein nicht zu erklärende schwere Allgemeinzustand. Das ziemlich beträchtliche Fieber, die andauernde Unruhe und Benommenheit, die Klagen des Patienten über heftige Kopfschmerzen gaben zusammen ein recht schweres Krankheitsbild, dazu kam, dass im Laufe der auf die Verletzung folgenden Nacht des Anfangs 110 Schläge betragende Puls bis auf 60 herunterging und deutlich den Charakter des Druckpulses annahm.

Diese Erscheinungen legten den Gedanken einer Infektion durch oder nach der Verletzung, sowie den einer Steigerung des intrakraniellen Druckes durch den entzündlich vermehrten Liquor event. auch einen Bluterguss nahe. In dieser Erwägung wurde daher am Morgen nach der Verletzung zur Operation geschritten. Die Weichteilwunde wurde erweitert und breit mit Hacken auseinander gezogen und der Stichkanal verfolgt. Er führte zwischen Occiput und Atlas in die Tiefe, eine Sonde wurde vorsichtig vorgeschoben und es entleerte sich nun unter hohem Druck reichlich trüb-seröse Flüssigkeit; anscheinend waren die Wundränder der Dura mit einander verklebt gewesen und erst durch die Sonde getrennt worden, da sich vorher aus der Wunde keine Flüssigkeit entleert hatte. Hierauf wurde der nun sichtbare Schlitz in der Dura mit der Schere erweitert, wobei ausser Liquor nun auch reichlich flüssiges Blut abfloss. In den Duralschlitz wurde ein dünnes Drain eingeschoben und die Wunde im übrigen tamponiert und ein dicker Verband angelegt.

Die Annahme, dass die Hirndrucksymptome durch Retention vermehrter Liquormengen, kombiniert mit dem Druck eines subduralen Blutergusses, zustande gekommen seien, fand durch die Operation vollständige Bestätigung. Dass die vermehrte Liquorabsonderung zum Teile wenigstens ihre Entstehung einer Infektion verdankt, daran müssen wir trotz des negativen Ausfalles der bakteriologischen Untersuchung festhalten. Es war sofort und auch später noch von dem reichlich abgesonderten Liquor aufgefangen und Kulturen angelegt worden, die sämtlich steril blieben. Auf anaërobe Bakterien zu untersuchen, war leider unterlassen worden, sodass wir aus dem negativen Kulturresultat weitergehende Schlüsse nicht ziehen dürfen. Das klinische Bild jedenfalls war das einer Infektion, und das scheint uns das Massgebende, jedenfalls haben wir, wenn wir nicht eine doch immerhin sehr unwahrscheinliche und in ihrem Wesen völlig unklare direkte Einwirkung auf das hypothetische Fiebercentrum annehmen wollen, keine andere Erklärung für die schweren Allgemeinsymptome. Wir sind der Ueberzeugung, dass ohne den operativen Eingriff der Patient den Folgen der Verletzung erlegen wäre.

Auch nach der Operation gingen die Erscheinungen nicht mit einem Schlage zurück, besonders hielt die Pulsverlangsamung noch längere Zeit an, das Fieber dagegen ging sofort nach der Operation herunter, um nach einem vorübergehenden Ansteigen am fünften und sechsten Tage nach der Operation dauernd zu verschwinden. Am auffallendsten war in Bezug auf den Wundverlauf die riesige Absonderung von Liquor cerebrospinalis. Die dicken Verbände waren stets nach kurzer Zeit durchtränkt und mussten sehr häufig gewechselt werden. Wir konnten an unserem Falle die Beobachtung von Giss[1]) bestätigen, dass bei Störung des Abflusses der Cerebrospinalflüssigkeit sich sofort wieder Hirndrucksymptome

1) Grenzgebiete der Medicin und Chirurgie. Bd. 8.

einstellten. Aus den der Krankengeschichte beigefügten Berichtbogen der Schwestern geht hervor, dass sich öfter eine Besserung des Allgemeinbefindens, Nachlass der Kopfschmerzen, Hebung der Pulsfrequenz unmittelbar an einen Verbandwechsel anschloss, bei dem die nicht mehr aufsaugefähigen Verbandstoffe erneuert oder etwa ein nicht richtig funktionierendes Drainröhrchen gewechselt wurde. Mit dem Nachlass der vermehrten Liquorsekretion schwanden denn auch die Drucksymptome dauernd.

Die Lähmungserscheinungen, sowohl sensible als motorische hatten bis zum 12. Tage nach der Operation keinerlei Aenderung erfahren; an diesem Tage konstatierte der Arzt bei der Morgenvisite zum erstenmale eine aktive Bewegung des rechten Beines, die in den folgenden Tagen an Kraft zunahm; 6 Tage später wurde auch aktive Bewegung der rechten Hand und des Vorderarmes festgestellt, nach weiteren zwei Tagen Mitbewegung der rechten Thoraxseite bei Atembewegungen. Die Besserung machte nun ziemlich rasche Fortschritte und etwa 4 Wochen nach der Verletzung war der Status folgender: Rechter Arm und Hand führen sämtliche Bewegungen aus, doch mit geringerer Kraft als links, die feineren Fingerbewegungen sind noch unbeholfen. Es besteht eine deutliche Atrophie des M. pectoralis und des Deltoideus, der Umfang des rechten Armes ist geringer als der des linken. Die rechte Brust- und Bauchseite bleiben bei der Atmung noch deutlich zurück. Auch mit dem rechten Bein werden sämtliche Bewegungen ausgeführt, doch ist auch hier geringere Energie, sowie geringe Atrophie der Muskulatur der ganzen Unterextremität zu konstatieren. Die rechte Gesichtshälfte ist noch immer etwas schlaffer als links, die rechte Pupille enger als die linke. Die Sensibilitätsstörung auf der gekreuzten Seite ist ebenfalls erheblich gebessert, doch werden auf der ganzen rechten Körperseite mit Ausnahme von Hals und Gesicht Berührungen und Nadelstiche lebhafter empfunden als links. Die Reflexe waren beiderseits gleich, nur der Supinatorreflex rechts etwas stärker ausgesprochen als links.

Etwa fünf Wochen nach der Verletzung konnte Pat., der bisher mit Massage und Faradisation behandelt war, das Bett verlassen. Eine erneute Untersuchung etwa 14 Tage später zeigte eine fortschreitende Besserung aller Lähmungserscheinungen. Auch jetzt noch ist rechts die motorische Kraft geringer als links, das rechte Bein sieht etwas abgemagert aus, die Streckbewegung der Zehen des rechten Fusses ist noch schwach, während die Beugung gut von statten geht, ebenso verhält sich Beugung und Streckung des rechten Unterschenkels. Der rechte Quadriceps ist deutlich atrophisch. Auch die Muskulatur der rechten Bauch- und Brustseite, des rechten Oberarms, der Deltoideus und die Auswärtsroller des rechten Armes zeigen ausgesprochene Schwäche. Die Sensibilitätsstörung der linken Körperhälfte ist vollkommen verschwunden, das Lagegefühl ist intakt, dagegen besteht noch Hyperästhesie und Hyperal-

gesie des rechten Unterschenkels. Die elektrische Erregbarkeit ist beiderseits für beide Stromarten erhalten, rechts erfolgt die Reaktion etwas weniger prompt als links. Im Verhalten der Reflexe ist insofern eine Aenderung eingetreten, als Patellar- und Achillessehnenreflex jetzt rechts lebhafter sind als links, während Cremaster und Bauchreflex sich umgekehrt verhalten. Fünf Wochen nach der Aufnahme konnte Pat. geheilt entlassen werden.

Irgend welche Erscheinungen schwererer Art sind seit der Entlassung des Pat. aus dem Krankenhause nicht mehr beobachtet worden, der Junge besuchte die Schule mit Erfolg und ist seit zwei Jahren Lehrling bei einem Feinmechaniker. Indessen giebt die Mutter an, dass der Junge in der Entwicklung zurückgeblieben sei, und in der That macht er für einen fast 16jährigen einen auffallend schlecht entwickelten Eindruck, er ist klein und wenig muskulös. Da in der Krankengeschichte der Pat. ausdrücklich als kräftig und gut entwickelt bezeichnet wird, verdient diese Angabe der Mutter wohl einige Beachtung. Des Weiteren giebt die Mutter an, es sei ihr aufgefallen, dass ihr Sohn stets die Spitzen der Schuhsohlen des rechten Fusses durchschleife.

Eine vor Kurzem, also etwa 3½ Jahre nach der Verletzung stattgehabte Untersuchung lieferte folgendes Ergebnis: Kleiner schwächlicher, mässig genährter Junge. Intelligenz, soweit sich dies in kurzer Zeit feststellen lässt, gut. Die Bewegungen des rechten Armes und der Hand sind nach allen Richtungen möglich. Kein Unterschied gegen links, grobe Kraft anscheinend nicht herabgesetzt, Händedruck beiderseits gleich stark. Umfang des Oberarms rechts 18, links 20½ cm, Umfang des Unterarms rechts 15, links 17½ cm. Die rechte Schulter steht etwas tiefer als die linke. Die von der Mutter behauptete Schwäche des rechten Beines beim Gehen lässt sich nicht konstatieren, die Bewegungen werden rechts mit derselben Energie ausgeführt wie links. Ein auffallender Unterschied bezüglich der Muskulatur besteht nicht. Die Masse für Ober- und Unterschenkel sind beiderseits gleich. Sensibilität beiderseits vollkommen normal. Von den Reflexen zeigte der Patellarreflex rechts eine Steigerung. Cremaster- und Bauchdeckenreflex eine Abschwächung gegen links, sonst bestand kein Unterschied.

Wir sehen also, dass abgesehen von geringgradigen Atrophien und einer nach der Aussage der Mutter wahrscheinlichen, aber nicht mit Sicherheit bestätigten rechtsseitigen Peroneuslähmung sich sämtliche sowohl motorischen als sensibelen Lähmungserscheinungen zurückgebildet haben, dass wir also wenigstens funktionell von einer Heilung sprechen dürfen. Dass diese Heilung keine anatomische ist, wissen wir aus zahlreichen Untersuchungen, die den Nachweis erbracht haben, dass die Rückenmarkselemente sich nicht neu bilden,

sondern durch die Narben ersetzt werden, und dass die funktionelle Heilung durch Uebernahme der Leitung durch andere Bahnen zu Stande kommt.

Rekapitulieren wir kurz, so finden wir bei unserem Falle von den klassischen Symptomen der Halbseitenlation [1]):

Auf der Seite der Verletzung:

1) Motorische Paralyse der rechten Körperhälfte.
2) Leichte Inaktivitätsatrophie ohne Entartungsreaktion.
3) Vasomotorenparalyse.
4) Hyperästhesie und Hyperalgesie.
5) Lähmung der oculo-pupillären Sympathicusfasern.

Auf der gekreuzten Seite:

Anästhesie für Schmerzempfindung.

Dieser kurz zusammengefasste Symptomenkomplex gibt uns das Bild der Halbseitenläsion fast vollkommen rein, es fehlt nur die Störung des Lagegefühls auf der verletzten Seite, und auch die Reflexe weisen ein etwas anderes Verhalten auf als es nach den veröffentlichten Fällen die Norm ist. Es möge hierauf mit einigen Worten eingegangen werden. Kocher [2]) verlegt die Bahn für den Muskelsinn, die er ungekreuzt verlaufen lässt, in die Hinterstränge, derart dass die Fasern sich, je mehr sie in die oberen Partien des Rückenmarkes gelangen, umsomehr sich der Mittellinie nähern und allmählich aus den Burdach'schen Strängen in die Goll'schen übertreten. Da in unserem Falle eine Störung des Lagegefühls rechts fehlte und demgemäss auch die Ataxie beim Wiederkehren der Motilität, so haben wir uns also vorzustellen, dass die Verletzung keine vollkommen halbseitige war, sondern den am meisten nach innen verlaufenden Goll'schen Strang verschonte. Das schneidende Instrument ist nach Ausweis der Krankengeschichte, wonach die Wunde nicht streng median lag, von der Seite eingedrungen, — ein Blick auf das Skelett lehrt, dass dies sehr leicht möglich ist — und so scheint uns das Intaktbleiben des am meisten median und hinten gelegenen Rückenmarksabschnittes ohne weiteres verständlich.

Das Verhalten der Reflexe weist insofern eine Abweichung von dem gewöhnlichen Verhalten auf, als die Reflexe nicht von Anfang an auf der gelähmten Seite erhöht, sondern im Gegenteil herabge-

1) Kocher, Die Verletzungen der Wirbelsäule etc. Grenzgeb. der Med. und Chir. Bd. 1.
2) Ibid.

setzt waren und dies auch z. T. (Cremaster — und Bauchreflex) noch sind. Vielleicht erklärt sich dies, wenn ich die Kocher'sche Erklärung für die gewöhnliche Erhöhung der Reflexe zu Grunde legen darf, ganz einfach. Kocher erklärt, dass der Wegfall der Muskelhemmung bei Erhaltensein irgend welcher sensiblen Verbindungen, speciell des in den Hintersträngen geleiteten Muskelgefühls genüge, um gesteigerte Reflexerregbarkeit zu verursachen. Nun verlaufen die sensiblen Bahnen wie bekannt teilweise gekreuzt, teilweise ungekreuzt, und zwar sind es vorzugsweise die schmerzempfindungsleitenden Fasern, die gekreuzt verlaufen, während die Berührungsempfindung hauptsächlich nur ungekreuzt geleitet wird. Nun sind es doch hauptsächlich Berührungs- nicht Schmerzreize, die die Reflexe auslösen, und wenn wie bei unserem Falle diese wegfallen, so fallen auch die Reflexe fort und kehren erst wieder, wenn andere gekreuzt verlaufende Bahnen die Leitung übernommen haben; also eventuell sehr spät, eventuell auch gar nicht.

Es bleibt noch übrig den Wahrscheinlichkeitsbeweis dafür zu erbringen, dass es sich in der That um eine Quertrennung der rechten Seite des Rückenmarkes durch Stich gehandelt hat. Die Anamnese belehrt uns, dass die Schere ziemlich tief eingedrungen war und ziemlich fest stack, sodass sie nicht von selbst herausfiel, sondern herausgezogen werden musste. Die Bedingungen für ein tiefes Eindringen einer Waffe sind, wie bereits erwähnt, gerade zwischen Occiput und Atlas günstiger wie an irgend einem anderen Punkte der Wirbelsäule. Von grösster Wichtigkeit aber scheint uns die Angabe, dass die Lähmung der rechten Körperhälfte sofort nach dem Wurfe eintrat, was doch wohl kaum der Fall gewesen wäre, wenn etwa ein Bluterguss — der ja bei der Operation nachgewiesen wurde — durch Kompression die Lähmungserscheinungen verursacht hätte, da er ja doch immerhin einige Zeit zur Entstehung braucht. Vor allen Dingen jedoch ist es der Verlauf, die erst langsam und allmählich eintretende Wiederkehr zur Norm, die gegen die Entstehung der Lähmungen durch Druck spricht. Wir sind es gewöhnt bei Wegräumen intracranieller Blutergüsse, die sich durch Lähmungen dokumentiert haben, diese Erscheinungen unmittelbar im Anschluss an die Trepanation zurückgehen zu sehen, und dürfen wohl ein analoges Verhalten auch bei Blutergüssen, die auf das Rückenmark drücken, erwarten, auch können wir uns schwer vorstellen, dass ein nur kurze Zeit (hier noch nicht 24 Stunden) andauernder Druck soweit gehende anatomische Läsionen hervorrufen könnte, dass sie

in ihren Folgen (geringgradige Atrophie der rechten Extremitäten) noch nach Jahren zu konstatieren sind. Auch Enderlen[1]) kommt auf experimentellem Wege wenigstens für epidurale Blutergüsse zu dem Schlusse, dass hierbei die Lähmungserscheinungen rasch zurückgehen. Es scheint uns somit die Stichverletzung des Rückenmarkes kaum zu bezweifeln.

Wie bereits Eingangs erwähnt, war es weniger die neurologische Seite des Falles, weswegen wir denselben mitteilten, wenn wir auch bei der relativen Seltenheit derartiger Beobachtungen etwas näher auf die Lähmungserscheinungen und ihre allmählich eintretende Rückbildung eingehen zu müssen glaubten, als vielmehr chirurgische Gesichtspunkte. Wir sind der festen Ueberzeugung, dass durch den frühzeitig vorgenommenen operativen Eingriff eine schwere Infektion koupiert und so der Verletzte gerettet worden ist. Dass wir nur durch eine möglichst bald ausgeführte Operation hoffen dürfen der Infektion Herr zu werden, zeigte uns ein anderer Fall unserer Beobachtung kurze Zeit vorher, über den kurz zu berichten mir aus diesem Grunde gestattet sein möge.

Der Pat., ein junger sehr kräftiger Mann, wurde nachts überfallen und durch einen Messerstich in den Rücken verletzt. Auf die Rettungswache verbracht, wurde er dort verbunden und am nächsten Tage von anderer Seite genäht. Während die Naht glatt verheilte, verschlechterte sich das Allgemeinbefinden zusehends, bereits am 3. Tage trat eine rechtsseitige Facialisparese auf und einige Tage später stellten sich Fieber und Delirien ein. Mittlerweile hatte sich auch an der Stelle der Verletzung die Naht vorgewölbt, eine Incision hatte übelriechenden Eiter entleert. Die Wunde war tamponiert worden. Nach weiteren zwei Tagen zeigte deutliche Nackenstarre die Meningitis an und wieder zwei Tage später, am 10. Tage nach der Verletzung, wurde der Patient in desolatem Zustande ins Krankenhaus verbracht. Es bestand hohes Fieber 39,5; der Puls sehr dünn, hatte eine Frequenz von 150, dazu Benommenheit, ausgesprochene Nackenstarre und wie erwähnt, rechtsseitige vollkommene Facialisparese. Die Extremitäten wurden bewegt, die Reflexe waren beiderseits erloschen, krampfartige Zuckungen wurden nicht wahrgenommen. Eine sofort vorgenommene Lumbalpunktion entleerte trüben eitrigen Liquor, der Staphylococcus aureus enthielt. Auch ohne diesen Befund wäre ja an dem Bestehen einer Cerebrospinalmeningitis kein Zweifel gewesen.

Trotzdem bei der Schwere der Krankheitserscheinungen die Aussichten auf Rettung des Pat. nur geringe sein konnten, wurde der Versuch gemacht, durch breite Eröffnung des Wirbelkanals und Drai-

1) Ueber Stichverletzungen des Rückenmarkes. Deutsche Zeitschr. f. Chir. Bd. 40.

nage das Duralsackes die einzig mögliche Hilfe zu bringen. Durch einen Längsschnitt, der die rechts vom Dornfortsats des 3. Brustwirbels gelegene Stichwunde kreuzte, wurden die Processus spinosi des 2.—4. Brustwirbels freigelegt, diese skelletiert und samt der rechten Hälfte der Wirbelbogen mit der Zange abgetragen. Am 3. Proc. spin. herausragend, fand sich die abgebrochene Messerklinge. Sie konnte nur mit grosser Mühe extrahiert werden, da sie im Wirbelkörper ausserordentlich fest eingekeilt war. Sofort nach Entfernung der Messerspitze ergoss sich eine reichliche Eitermenge aus dem Duralschlitz; derselbe wurde nun erweitert und nach Ausspülung mit Kochsalzlösung je eine Drainage nach oben und unten eingeführt.

Wie vorauszusehen, hatte die Operation keinen Erfolg mehr, einige Stunden später trat der Exitus ein. Die Obduktion zeigte eine diffuse, eitrige Meningitis des Gehirns und Rückenmarkes, der Stich hatte die Dura hinten und vorn durchbohrt und führte noch 1 cm tief in den Wirbelkörper, jedoch ohne das Rückenmark selbst verletzt zu haben.

Es unterliegt keinem Zweifel, dass in diesem Falle lediglich die durch die Verletzung bedingte Infektion an dem traurigen Ausgang Schuld war, und ebensowenig scheint es uns zweifelhaft, dass er wesentlich günstigere Aussichten gehabt hätte, wenn er gleich nach Beginn der meningealen Erscheinungen einer chirurgischen Therapie zugeführt worden wäre, ganz abgesehen davon, dass die anfängliche Behandlung, bestehend in der Naht der Weichteilverletzung, eine durchaus irrationelle war.

Dass in diesem Falle der chirurgische Eingriff keine Wendung zum Besseren mehr bringen konnte, kann uns bei der grossen Ausdehnung und dem langen Bestehen der eitrigen Meningitis nicht erstaunen, wohl aber dürfte der Umstand, dass der Patient den Beginn der Infektion um volle zehn Tage überlebt hat, zusammengehalten mit dem günstigen Ausgang des ersten Falles dafür sprechen, dass auch hier die Eröffnung und Drainage des Duralsackes, rechtzeitig vorgenommen, den Ausgang günstig beeinflusst haben würde.

K ü m m e l l hat auf dem letzten Chirurgenkongress von Neuem die Forderung der c h i r u r g i s c h e n B e h a n d l u n g d e r e i t r i g e n M e n i n g i t i s erhoben; als Beitrag zu dieser Frage möge die Mitteilung unserer beiden Fälle betrachtet werden.

III.

AUS DER

ROSTOCKER CHIRURGISCHEN KLINIK

DES PROF. DR. MÜLLER.

Zur Behandlung der Pseudarthrosen.

Von

Oberarzt Dr. **Gelinsky,**
kommandiert zur Klinik.

(Hierzu Taf. II—VI.)

Die Litteratur der letzten 10 Jahre zeigt, dass in der Behandlung der Pseudarthrosen mehr und mehr die abwartenden Behandlungsarten verlassen sind, und der operative Weg beschritten wird. Auch in der operativen Technik selbst ist eine Wandlung eingetreten. Methoden, welche längere Zeit als die souveränen galten, die unvereinigt gebliebenen Frakturen durch Fremdkörper zu vereinigen, sind z. T. verlassen worden, neuere Methoden, namentlich die osteoplastischen, sind hinzugetreten.

Von den nicht operativen Methoden sind als erfolgreich angewandt und veröffentlicht: die innerliche Darreichung von Thyreoidin und die Injektion reizender Flüssigkeiten zwischen die Bruchenden. Nachdem Steinlin durch seine Experimente an den strumiprivierten Kaninchen gezeigt hatte, dass der Verlust der Schilddrüse verlangsamend auf die Heilung von Knochenbrüchen einwirkt, sind in Frankreich Heilungen von verzögerter Konsolidation durch innerliche Gaben von Thyreoidin beschrieben. Tronchet beschreibt einen Fall einer 12 Wochen alten beweglichen Unterschenkelfraktur, durch tägliche Gaben von 50—60 cg Thyreoidin in zwei Wochen

geheilt. Potherat behandelte zwei ähnliche Fälle mit gleichem Erfolg, Folet einen Fall.

Die ältere Methode, reizende Flüssigkeiten besonders Jodtinktur zwischen die Fragmente zu spritzen, ist auch neuerdings mehrfach empfohlen und angewandt (Tachard, Bier). Colley will, gestützt auf die Ergebnisse der Arbeiten von Barth, eine längere Zeit unvereinigt gebliebene Unterschenkelfraktur nach Injektion von einem Brei pulverisierter, geglühter Knochenasche mit Leim in 24 Wochen zur Konsolidation gebracht haben. Eine ganz neue Anschauung in der Frage hat Bier kürzlich durch seine Veröffentlichung über die Bedeutung des Blutergusses für die Heilung von Knochenbrüchen gegeben, und auch eine Anzahl von Fällen veröffentlicht, wodurch nach Injektionen von Blut an die Bruchstelle Heilung von sogar alten Pseudarthrosen eingetreten ist. Die Zeit seit Anwendung dieser Behandlung ist noch zu kurz, um ihren Wert endgültig beurteilen zu können.

Von den operativen Massnahmen ist die Resektion mit Knochennaht, weil die natürlichste, noch die häufigst angewandte geblieben.

Von den plastischen Methoden ist über Heteroplastik kaum etwas veröffentlicht, nur Parkhill hat 14 Fälle durch eine Knochenklammer als geheilt beschrieben, deren Mechanismus es gestattet, dass sie nach erfolgter Heilung wieder entfernt werden konnte. Die Methode besteht darin, dass in jedes Fragmentende zwei Schraubenstifte eingebohrt werden, deren nach aussen ragende Enden durch eine Klammer so weit genähert werden, bis die Bruchenden sich berühren. Diese Anwendungsweise nimmt der Methode ihren Hauptfehler, welcher in dem weiteren Verhalten des eingeheilten Fremdkörpers besteht. Die Homoplastik ist in der Litteratur gar nicht mehr zu finden gewesen, dagegen zahlreiche Angaben über Autoplastik, und zwar sowohl der freien als der Autoplastik vermittelst des gestielten Lappens.

Ausser sicherlich vielen analog ausgeführten Operationen sind in neuerer Zeit aus der v. Eiselsberg'schen Klinik von A. Weiss 8 Fälle von Pseudarthrosen durch Resektion und Naht veröffentlicht, dem Sitze nach 1 mal der Ober-, 3 mal der Unterarm und je 2 mal der Ober- und Unterschenkel. Die Technik bestand in: Anfrischung der Bruchenden in irgend einer Weise, bald schräg, bald treppenförmig und Vereinigung durch Naht aus Silberdraht oder Aluminiumbronze.

Seitdem im Anfang der 90er Jahre zu diesen angegebenen

Methoden, die jedoch nicht immer zum Ziele führten, von Müller, J. Wolff, König, Bier das Verfahren der Bildung gestielter Hautperiostknochenlappen auch für Pseudarthrosen angewandt war, das in einem älteren Vorschlag von Nussbaum seinen Vorläufer hatte, haben sich die klinischen Erfahrungen darüber so vermehrt, dass man über den Wert dieses Verfahrens ein Urteil zu fällen im Stande ist. Die folgenden Zeilen sollen wesentlich über die endgültigen Erfolge der osteoplastischen Pseudarthrosenoperationen Aufschluss bringen, daneben sind auch andere angewandte von Herrn Professor Müller ausgeführte Methoden verwertet.

Die Technik der Operation, welche seit dem zweiten Fall von Müller stets in gleicher Weise angewandt wurde, ist folgende: In Blutleere wird ein zungenförmiger Hautlappen in der Längsachse des verletzten Gliedes so geschnitten, dass die Basis auf das proximale Fragment zu liegen kommt, die etwas abgerundete Spitze des Lappens etwa 2—3 cm auf dem distalen Knochenstück verläuft. Der Lappen hat bei einer Breite von etwa 2—3 cm die Länge von etwa 7—9 cm und wird zuerst in der Haut bis auf das Periost umschnitten, sodann wird von der Spitze des Lappens her, nachdem das Periost hier ebenfalls an der Grenze des Lappens durchtrennt ist, mit einem scharfen Meissel eine meist 2—3 mm dünne Knochenlamelle bis zur Frakturstelle hin abgemeisselt, von dort an bis zur Lappenbasis nur Haut und Periost von der Unterlage abgetrennt, so dass ein, an der Spitze mit Periost und Knochen unterfütterter, gestielter, im oberen Abschnitt nur Periost tragender Hautperiostlappen entsteht. Durch die Zurückpräparierung des Lappens ist die Frakturstelle breit freigelegt, so dass man die Bruchenden eventuell bequem anfrischen resp. die bindegewebigen oder knorpligen Zwischenmassen, oder die etwa interponierten Weichteile bequem entfernen und die Fragmente in die richtige Lage bringen kann. Sodann wird der Lappen vorsichtig emporgehoben und so nach oben durch Querfaltung der häutigen Basis verschoben (retrahiert), dass der Periostknochenlappen gerade auf die Frakturstelle zu liegen kommt, und in dieser Lage fixiert. Der an der Spitze des Lappens entstehende Winkeldefekt kann fast stets durch seitliches Zusammenziehen der Wundränder geschlossen werden. Bei etwa bestehenden Hautdefekten kann der Lappen auch anders geschnitten werden und durch seitliche Drehungen bis 180 Grad in den Knochendefekt eingepasst werden.

Auch von anderen Operateuren ist diese Operationsmethode mit Erfolg ausgeführt. So berichtet A. Weiss aus der v. Eiselsberg'schen Klinik über zwei mit Lappenplastik geheilte Fälle von Pseudarthrosen. Zwei andere Fälle von Tibiadefekten von 9 und 12 cm Länge, durch Operation von Neoplasmen entstanden, sind durch Bildung eines Hautperiostknochenlappens, der um 180 Grad gedreht wurde, mit Erfolg in der gleichen Klinik behandelt worden. Eine Modifikation hat die Methode von Lotheissen aus der v. Hacker'schen Klinik erfahren, der die Anlegung von 2 auf jeder Seite liegenden Lappen empfahl, von denen der erste nur die Bruchstelle freilegt, der zweite von der anderen Seite mit einem Hautperiostknochenlappen unterfüttert ist. Führt man die Osteoplastik aus, so vertauscht man die beiden Lappen analog der König'schen Schädelplastik. Lotheissen sieht den Vorteil darin, dass man durch den ersten Lappen die Fraktur freilegt und einen entsprechenden Eingriff an der Frakturstelle vornehmen kann, und nur wenn man die Osteoplastik dann wirklich ausführen will, die Bildung eines zweiten Lappens vornimmt, während bei direkter Vereinigung der Fragmente der Hautlappen einfach wie ein Deckel an seinen alten Ort gebracht wird. Lotheissen hat als Erster diese Plastik am Oberschenkel ausgeführt und zu diesem Zwecke einen Hautmuskelperiostknochenlappen aus dem Streckmuskel des Oberschenkels gebildet, mit gutem Erfolg, ohne die Funktionen des Streckers zu schädigen.

P. Reichel hat in einem verzweifelten Falle, bei einer angeborenen Pseudarthrose des Unterschenkels bei einem 3jährigen Mädchen den Hautperiostknochenlappen aus der Tibia des andern Beins entnommen und nach einem Jahre absolute Festigkeit erzielt, nachdem zuvor eine Osteoplastik nur am kranken Bein resultatlos verlaufen war. Derselbe Autor veröffentlicht auch zwei weitere Fälle bei einem 13jährigen Knaben und einem 12jährigen Mädchen, bei denen alle bisher bekannten Behandlungsmethoden (Excision der bindegewebigen Zwischenmassen, Anfrischung der Bruchenden, Naht, Einkeilung, Spaltung mit freier Autoplastik, brückenförmiger Hautperiostknochenlappen) zu keinem Ergebnis führten, so dass bei dem ersten Falle noch völlige abnorme Beweglichkeit, im zweiten Falle nur leidliche Festigkeit besteht. Ferner erwähnt Southam einen Fall von Unterschenkelpseudarthrose eines 6jähr. Knaben, bei dem 2 osteoplastische Operationen im Stiche liessen, so dass schliesslich gar die Amputation des Unterschenkels gemacht werden musste.

Neben dieser Lappenplastik ist in vereinzelten Fällen auch die freie Autoplastik, die Einpflanzung eines aus einem anderen Knochen desselben Kranken entnommenen Periostknochenstückes in den Defekt ausgeführt. Diese Methode (v. Bergmann, v. Bramann u. A.) ist vor Allem da am Platze, wo in der direkten Umgebung kein transplantationsfähiges Material mehr vorhanden ist, oder an den Skelettabschnitten, an welchen der Knochen nicht direkt unter der Haut liegt, sondern von Muskulatur umgeben ist, so dass eine Lappenbildung mindestens sehr schwierig auszuführen wäre. Die Methode dient daher zum Ersatz bei grossen Defekten nach Osteomyelitis (v. Mangold) sowie nach ausgedehnten Resektionen bösartiger Geschwülste (Klapp-Friedrich), nach Ausräumung der Spina ventosa (W. Müller) u. s. w.

Der bisher mitgeteilten Kasuistik möchte ich eine Anzahl Fälle anreihen, die von Herrn Prof. Müller im Laufe der letzten 10 Jahre, teils in Aachen, teils in Rostock, behandelt sind. Es handelt sich zum Teil um stationäre Zustände von unvereinigter Fraktur, zum Teil sind es Fälle, welche schon wenige Wochen nach der Verletzung einer operativen Behandlung unterzogen wurden. Wenn ich alle diese Fälle gleichmässig mit dem Namen Pseudarthrose belege, so nehme ich mir die Berechtigung dazu einmal aus dem Röntgenbilde, hauptsächlich aber aus dem Befunde bei der operativen Freilegung. Auf die Frage, ob Pseudarthrose, ob verzögerte Konsolidation für den einzelnen Fall zutreffend wäre, und von wann ab eine verzögerte Konsolidation den Namen Pseudarthrose zu erhalten verdient, will ich nicht weiter eingehen. Für die heutige Praxis unter dem Zeichen der sozialen Gesetzgebung ist es oft wesentlich, dafür zu sorgen, dass eine Fraktur thunlichst schnell geheilt und so das betreffende Glied wieder gebrauchsfähig wird. Dauert der Zustand der abnormen Beweglichkeit länger über die übliche Zeit hinaus, die erfahrungsgemäss der einzelne Knochenbruch in einem bestimmten Lebensalter zur Heilung gebraucht, und ergiebt sich längere Zeit hindurch kein Fortschritt, so ist es eventuell die Pflicht des Arztes gegen den Patienten und gegen die die Kosten tragenden Kassen, diesen Zustand durch einen zweckmässigen, sicheren Eingriff zu beendigen. Seitdem wir aber durch viele Autopsien in vivo wissen, dass die Ursache der Pseudarthrose hauptsächlich in lokalen Verhältnissen, besonders Interposition, zu suchen ist, so gilt es als das Nächstliegende und Sicherste, die Ursache selbst zu entfernen. Dieses geschieht wiederum am sichersten durch

Freilegung und Excision der zwischenliegenden, muskulösen und bindegewebigen interponierten Teile. Im Anschluss daran oder im Zusammenhang mit dieser Freilegung kann man stets die Methode (Resektion, Naht, Plastik) verbinden, welche als sicherste und für den vorliegenden Fall als zweckmässigste erscheint.

1. Pseudarthrose des rechten Oberarms nach direktem Bruch, seit 7 Monaten bestehend. — Osteoplastik nach Nussbaum. — Heilung nach 4 Wochen.

Johann R., 40 J., Maschinenmeister, aufgen. 23. XI. 99. R. fiel am 2. V. 99 mit einer Leiter, durch welche er den rechten Arm gesteckt hatte, um und brach sich den rechten Oberarm. Er wurde sofort mit fixierenden Verbänden behandelt. Der Knochen hat seine Festigkeit bis jetzt nicht wieder erhalten. — Der rechte Arm des kräftigen Mannes ist stark abgemagert, eine Verkürzung besteht nicht. Rechter Oberarm zeigt einen nach vorne offenen Winkel und bei näherer Palpation im Bereich der Grenze zwischen mittlerem und oberem Drittel Callusbildung. An dieser Stelle fühlt man deutlich eine abnorme Beweglichkeit.

24. XI. In Narkose wird die Frakturstelle freigelegt, rings um die Bruchstelle besteht straffe Bindegewebsentwickelung, welche sich auch zwischen den Frakturenden befindet. Nach Entfernung der bindegewebigen Teile und nach Anfrischung der Knochenenden, wird ein Periost-Knochenlappen nach Nussbaum vom peripheren zum zentralen Ende herübergeschlagen und zwischen die Knochen eingeschoben. Am 16. XII. kann R. zur ambulanten Nachbehandlung mit fast völliger Konsolidation entlassen werden. Auf Anfrage teilt uns R. am 2. VIII. 05, also fast nach 6 Jahren, mit, dass er seine Beschäftigung als Maschinenmeister wie früher völlig verrichten und die schwersten Lasten heben kann, als wäre sein Arm niemals geschädigt. „An Umfang ist derselbe so stark wie der andere Arm, nur die Narbe ist noch etwas eingezogen".

2. Pseudarthrose des rechten Unterarms nach komplicierter Fraktur vor 3 Monaten. Splitter- und Muskelinterposition. — Drahtnaht. — Heilung nach 3 Monaten.

Josef J., 41 J., Arbeiter, aufgen. 13. IX. 00. 2 Stunden vor seiner Aufnahme hatte J. beim Sprengen in einer Kalksteingrube eine komplizierte Fraktur des rechten Unterarms erlitten. An beiden Seiten des Unterarms befinden sich klaffende Wunden, aus welchen Muskelfetzen und die Knochenenden hervorragen. Wundtoilette, Tamponade, fixierender Verband. Ziemlich reaktionsloser Verlauf mit geringer Sekretion.

18. X. in Narkose Freilegung der Frakturstelle, Entfernung von zahlreichen, abgestossenen Knochensplittern und von interponierten Weichteilen. Schienung des Unterarms in guter Stellung. — 8. XII. Wunden

sind bis auf eine kleine Fistelbildung gut verheilt, die Fraktur ist noch immer beweglich, es wird daher durch Freilegung an der radialen wie ulnaren Seite je ein Sequester entfernt und interponierte Weichteile exstirpiert. Am Radius geringe Callusbildung, die an der Ulna völlig fehlt. Nach Adaption der Enden Drahtnaht der Fragmente der Ulna und des Radius. — 15. III. Fraktur ist in guter Stellung verheilt. Drahtnähte mit eingeheilt. Gute Callusbildung, wie durch Röntgenaufnahme festgestellt wird. Unterarm um 3 cm verkürzt. Es bestand noch eine erhebliche Muskelatrophie und Synechien in den verschiedenen Gelenken, welche durch weitere Behandlung beeinflusst wurden. Bei der jetzigen Erkundigung 1905 erhielten wir die Nachricht, dass J. vor 2 Jahren gestorben sei.

3. Pseudarthrose des linken Oberschenkels nach komplicierter Fraktur, seit 11 Wochen bestehend. — Erste Operation, Resektion und Drahtnaht, erfolglos. — Zweite Operation nach weiteren 7 Monaten in gleicher Weise, ebenfalls erfolglos. — Dritte Operation Wiederholung der vorigen nach weiteren 2 Monaten. — Heilung in 4 Monaten nach der letzten Operation.

Stephan N., 37 J., Dachdecker, aufgen. 13. IV. 99. N. ist am 31. I. 99 von einem Baume gefallen und hat sich einen komplicierten Bruch des linken Oberschenkels zugezogen. Die Extensionsbehandlung konnte angeblich nicht in der erforderlichen Weise durchgeführt werden. Bei seiner Aufnahme bestand eine Verkürzung des linken Beines um 6 cm, das periphere Ende ist medial am centralen vorbeigerutscht, die Fraktur ist beweglich. An der Aussenseite der Frakturstelle befindet sich eine granulierende Wunde mit reichlicher eitriger Sekretion.

17. IV. Freilegung der Bruchstelle. Es besteht schon ein ziemlich beträchtlicher Callus, zwischen den Fragmenten schwieliges Gewebe. Resektion, Drahtnaht. Extensionsverband. — 23. XI. Da noch keine Konsolidation eingetreten, werden beide Frakturenden nochmals angefrischt, und mittels einer starken Drahtnaht verbunden. Eine Osteoplastik nach Nussbaum konnte nicht gemacht werden, da zu wenig Periost vorhanden war. In Extension und hochgradiger Abduktion wird ein Gipsverband angelegt, der das Bein vom Becken bis zur Fussspitze umschliesst. Wunde heilt nicht, sondern es besteht andauernd starke Sekretion. — 18. I. 01 wird in Narkose der Draht entfernt, die Knochen noch einmal gut gestellt und genäht, da noch immer Beweglichkeit besteht. Die Eiterung lässt allmählich nach. — 6. II. steht N. mit einem Gehverband auf. — 5. V. kann N. mit gut geheiltem Knochenbruch in ambulante Behandlung entlassen werden. Auf eine Erkundigung hin wird uns jetzt mitgeteilt, dass N. inzwischen an unbekannter Ursache verstorben ist.

4. Pseudarthrose des linken Oberschenkels seit 4

Monaten bestehend. Keine Callusbildung. — Resektion mit Drahtnaht. — Heilung nach 11 Wochen.

Franz F., 26 J., Schneider, aufgen. 4. III. 00. Am 7. XI. 99 fiel F. auf der Strasse hin und brach sich das linke Bein im Oberschenkel, welches durch einen ausgeheilten Fungus im Kniegelenk versteift und im Wachstum zurückgeblieben war. Er wurde anfänglich mit Extension, dann mit Schienenverbänden behandelt, jedoch blieb die Fraktur beweglich. Am linken Oberschenkel, welcher ziemlich atrophisch und um 6 cm verkürzt ist, besteht an der Grenze zwischen mittlerem und unterem Drittel eine noch völlig lose Fraktur. Das Röntgenbild ergibt eine Schrägfraktur und Verschiebung der Fragmente in der Länge und nach der Seite.

7. III. wird die Fraktur durch einen Schnitt an der Aussenseite freigelegt. Zwischen den Bruchstücken befinden sich Weichteile. An den Seiten besteht eine förmliche Auskleidung mit Bindegewebe. Die Bruchenden sind circa 3 cm aneinander vorbeigerutscht, keine Spur von Callusbildung. Anfrischung der Bruchenden durch Absägen mit der Giglischen Säge, quere Vereinigung durch Drahtnaht. Lagerung auf einer T-Schiene nach fast völliger Wundnaht.

Aseptischer Verlauf. — 23. III. Starke Callusbildung. — 12. IV. F. steht mit Gehschiene auf. — 30. V. Es ist feste Vereinigung des Knochenbruchs eingetreten, so dass F. entlassen wird. Ein Jahr später musste an der Bruchstelle ein Sequester entfernt werden. Wie uns Herr F. mitteilt, hat er ab und zu in seinem kranken Knie Schmerzen, an der Bruchstelle jedoch nie mehr gehabt. Er kann das Bein entsprechend der Verkürzung und der Steifigkeit gut gebrauchen.

5. Pseudarthrose des rechten Oberschenkels nach komplicierter Fraktur vor 4 Monaten. — Wiedervereinigung nach Resektion durch Naht. — Feste Konsolidation erst nach 8 Monaten vollendet.

Max G., 30 J., Cigarrenarbeiter, aufgen. 29. IX. 04. Am 20. V. 04 sprang G. von einer Leiter, welche ins Rutschen kam und brach sich den rechten Oberschenkel. Anfänglich wurde er mit einfachem Schienenverband, dann abwechselnd mit Streck- und Gipsverbänden behandelt, ohne dass ein Festwerden eintrat.

Das rechte Bein ist um 2 cm verkürzt. Am Uebergang zwischen unterem und mittlerem Drittel ist der rechte Oberschenkel abnorm beweglich. Keine Krepitation und kein Bruchschmerz. An der Aussenseite des Oberschenkels, in der Höhe der Frakturstelle, befindet sich eine verschiebliche Narbe.

6. X. Freilegung der Bruchstelle. Zwischen den Bruchenden ist Muskelsubstanz interponiert. Callusbildung besteht nur in ganz geringem Grade. Die Knochenenden werden angefrischt und durch eine Silber-

drahtnaht vereinigt. Extensionsverband. — 8. XI. Entfernung des Drahtes, die Wunde ist bis auf eine kleine Granulationsstelle verheilt. Der Knochenbruch ist erheblich fester geworden, jedoch noch immer beweglich. In der Folgezeit wird G. mit Geh-Gipsverbänden behandelt. Feste Konsolidation wird erst am 8. IV. 05 festgestellt. Die Wunde ist bis auf eine kleine Fistel geheilt. (Kleine Nekrose).

Nachuntersuchung am 7. IX. 05. Das rechte Bein ist um 2½ cm verkürzt. In der Operationsnarbe befindet sich noch eine kleine secernierende Fistel. An der Bruchstelle hat er gar keine Beschwerden beim Gehen, dagegen ab und zu in dem rechten, durch lange Ruhigstellung völlig versteiften Kniegelenk. Am rechten Beine Muskelatrophie. Der Oberschenkelumfang[1]) beträgt trotz starkem Callus rechts 48 cm, links 50 cm. Der Unterschenkelumfang rechts 33, links 37 cm.

6[2]). Pseudarthrose des linken Schenkelhalses nach z. T. intra- z. T. extrakapsulärem Bruch, seit 2½ Jahren bestehend. Resektion, Nagelung. — Heilung nach 3 Monaten.

Frl. Ch., 54 J., aufgen. 20. V. 91. Vor 2½ Jahren hatte sie eine linksseitige Schenkelhalsfraktur erlitten, nach 3wöchiger Behandlung ist sie angeblich wieder aufgestanden und ging trotz Schmerzen unter Aufwand aller Energie. Sie lernte das Gehen, doch blieb seit dieser Zeit das Bein zu kurz, sie konnte ohne Stock nur kurze hüpfende Tritte machen und mit Stock auch nur höchstens 1 Viertelstunde gehen. Die Untersuchung ergab alle Zeichen einer Schenkelhalspseudarthrose: Verkürzung von 2½ cm, Aussenrotation, Hochstand des Trochanter, Knaxen bei Bewegungen.

25. V. 91. Freilegung des Schenkelhalses durch einen langen Längsschnitt am äusseren Rande des Sartorius. Man kommt auf eine ausgesprochene Pseudarthrose etwa in der Mitte des Schenkelhalses. Bruchspalt verläuft schräg von hinten innen nach vorn aussen, liegt z. T. intrakapsulär. Spalt höchstens ½ cm breit durch knorplig-bindegewebige Massen ausgefüllt, klafft ein wenig mehr bei weiterer Aussenrotation. Anfrischung der z. T. überknorpelten Fragmente mit Meissel, Zwischengewebe mit Messer und Schere möglichst entfernt. Einschlagen eines Drillbohrers schräg durch die Fragmente. Wunde wird von beiden Seiten her verkleinert. Extension. Der Bohrer schon nach 10 Tagen gelockert, wird entfernt. Guter Wundverlauf. Nach 6 Wochen allmählich gesteigerte Gehversuche, die recht viel Mühe erfordern, nach 3 Monaten lässt

1) Der Oberschenkelumfang ist stets 21 cm oberhalb des oberen Kniescheibenrandes gemessen, der Unterschenkel 16 cm unterhalb des unteren Kniescheibenrandes.

2) W. Müller, Ueber die heutigen Verfahren zur Pseudarthrosenheilung. Sammlung klin. Vorträge. Nr. 145. S. 431.

sich vollkommene Konsolidation feststellen. Nach 3½ Jahren Nachuntersuchung: Seit 3 Jahren kann sie wieder Wege von 2—3 Stunden zurücklegen. Sie bedient sich, wenn sie länger gehen will, stets eines leichten Stockes zu ihrer Bequemlichkeit, geht aber im Haus Trepp auf Trepp ab ohne Stock. Konsolidation besteht fort, dagegen 3½ cm Verkürzung, geringe Aussenrotation.

7. Pseudarthrose des rechten Schenkelhalses nach Fall mit dem Rade, seit 3 Monaten bestehend. — Anfrischung und Nagelung der Fragmente. — Heilung nach 6 Wochen.

Charles C., 29 J., aufgen. 14. XII. 95. C. verunglückte vor 2 Monaten bei einer Radtour und brach sich den rechten Oberschenkel. Er wurde mit Streckverbänden behandelt, jedoch trat keine genügende Festigkeit des Beines ein. Bei seiner Aufnahme steht das rechte Bein in Adduktion und Aussenrotation, und es besteht eine reelle Verkürzung von 8 cm. Krepitation und Bruchschmerzen nicht vorhanden.

16. XII. Freilegung der extrakapsulären Schenkelhalsfraktur, es besteht Interposition von Weichteilen, die fibrös entartet sind. Exstirpation des Bindegewebes und Anfrischung der Frakturenden. Die Frakturenden werden in reponierter Stellung durch eine Gussenbauer'sche Klammer fixiert. In die Lücke zwischen den Frakturenden werden ausgeglühte Knochenstückchen eingesenkt, um eine Knochenneubildung anzuregen. Schienenverband in starker Adduktionsstellung. — 6. I. Ungestörte Wundheilung, die ausgeglühten Knochenstückchen sind spontan ausgestossen. — 22. I. Die Klammer wird in Narkose entfernt. C. macht in einer Gehschiene Gehversuche. Das Kniegelenk ist etwas versteift und wird durch ein Brisement beweglicher gemacht. — 21. III. Wird Pat. nach Abschluss der Behandlung entlassen. Er kann recht gut mit 2 Stöcken gehen; das Bein steht etwas in Adduktionsstellung. Die Verkürzung ist viel geringer geworden. C. zeigte sich noch öfters, ging schliesslich mit einem Stocke sehr flott. Eine Anfrage 1905 kam als unbestellbar zurück, so dass wir über den jetzigen Zustand keine Auskunft geben können.

8. Pseudarthrose des linken Schenkelhalses nach intrakapsulärer Fraktur, seit 2 Jahren bestehend. — Heilung durch Exstirpation des Kopfes nach 10 Wochen.

Marie H., 31 J., aufgen. 24. X. 98. Pat. hat sich vor 2 Jahren in einem Schwermutsanfall aus dem Fenster zwei Etagen hoch auf die Strasse gestürzt, und sich dabei eine intrakapsuläre Schenkelhalsfraktur des linken Beines zugezogen. Die Fraktur wurde anfänglich nicht diagnostiziert und auch keiner Behandlung unterzogen, im Gegenteil Pat. als Simulantin behandelt. Jetzt kann Patient nur mühsam und hüpfend gehen. Das linke Bein ist erheblich (4½ cm) verkürzt, wovon 3 cm

durch Beckensenkung ausgeglichen werden. Krepitation ist nicht nachweisbar, das Bein steht in starker Aussenrotation. Diagnose: Pseudarthrosenheilung.

25. X. Freilegung des Gelenks, Eröffnung der Gelenkkapsel durch einen seitlichen Schnitt. Es zeigt sich, dass der Kopf des Femur grade am Halse abgesprungen ist, es hat sich keine Konsolidation gebildet, sondern die Bruchenden haben sich wieder mit einer Art Gelenkkapsel aus Bindegewebe überzogen. Von einer intrakapsulären Naht wird Abstand genommen, da die schlechten Ernährungsverhältnisse des Kopfes eine Nekrose desselben befürchten lassen. Der ganze Kopf wird aus der Pfanne entfernt, was nur mühsam wegen der schwieligen Verwachsungen gelingt. Das periphere Frakturende des Femur wird ein wenig geglättet, gerundet und in die Pfanne gestellt. Drainage des Gelenks. Extensionsverband. Heilungsverlauf ohne Komplikationen. Seit dem 24. XII. macht Pat. Gehversuche. — 13. I. Pat. kann leidlich mit einem Stock gehen und wird zur ambulanten Behandlung entlassen. Später wiederholt vorgestellt. Gang recht gut, hinkend, wie bei gut ausgeheilter Hüftresektion mit mässiger Beweglichkeit. Spätere Nachrichten nicht zu erlangen gewesen.

9. Pseudarthrose des rechten Schenkelhalses nach Fall, 2 Monate bestehend. — Heilung in 6 Wochen nach Exstirpation des Kopfes.

Katharina S., 42 J., aufgen. 6. V. 01. Fiel beim Verlassen der Kleinbahn, am 15. II. 01 hin, und erlitt eine Schenkelhalsfraktur der rechten Seite. Anfänglich wurde die Fraktur nicht diagnosticiert und nicht behandelt. Bei ihrer Aufnahme ins Krankenhaus ist das rechte Bein um $2^1/_2$ cm verkürzt und stark nach aussen rotiert. Bei Rotationsbewegungen deutliche Krepitation. Gang ist stark hüpfend und nur wenige Schritte möglich, dabei werden die Arme jedesmal erhoben. Diagnose: Pseudarthrose des Schenkelhalses.

10. V. Freilegung der Fraktur durch einen Schnitt über den Trochanter, es handelt sich um eine ausgesprochene bindegewebige Pseudarthrose bei intrakapsulärer Schenkelhalsfraktur. Exstirpation des Caput femoris und Abrundung des Schenkelhalses. Verband in Adduktion, Mittelstellung vermittels Extension. Wundverlauf aseptisch. — 8. VI. Erster Gehversuch. — 23. VI. Verkürzung des Beines um 2 cm, Pat. kann bereits gut gehen und wird zur ambulanten Nachbehandlung entlassen. — Am 3. VIII. 05 teilt uns Frau S. auf Anfrage mit, dass es die ersten zwei Jahre nach der Operation mit dem Gehen auf der Strasse noch nicht recht gehen wollte; seit dieser Zeit hätte es sich immer besser gemacht und ist sie jetzt „ohne Ermüdung den ganzen Tag auf den Beinen".

10[1]). Pseudarthrose des Unterschenkels nach kom-

1) W. Müller, Ibid. S. 423.

plizierter Fraktur infolge eines Unfalls, seit 6½ Monaten bestehend. — Autoplastik und Umpflanzungsmethode nach Hahn. — Heilung in 8 Wochen.

Arnold L., 21 J., Bahnarbeiter. Nach komplicierter Fraktur hatte L. eine im unteren Drittel des Unterschenkels zurückgebliebene Tibia-Pseudarthrose.

Nach Freilegung der Bruchstelle sieht man die beiden konisch zugespitzten Fragmente der Tibia durch einen 2 cm langen Bindegewebsstrang verbunden. Es wurde zuerst die Fibula durchmeisselt und nach Isolierung das untere Fragment in die Markhöhle des oberen Tibiafragmentes gesteckt (Umpflanzungsmethode nach Hahn). Der zwischen beiden Tibiafragmenten verbleibende Defekt wurde durch einen aus dem oberen Tibiafragment entnommenen, mit einem Periostknochenstückchen an der Spitze unterfütterter Lappen überbrückt, der zu diesem Zwecke um 180° gedreht werden musste. Fixation des Lappens durch tiefe Nähte.

Abgesehen von einem kleinen Sequester des oberen Fibulafragmentes erfolgte prompte Einheilung des Lappens. Nach 8 Wochen ziemlich gute, nach weiteren 4 Wochen vollkommene Konsolidation. Die Verkürzung des Unterschenkels, die vor der Operation 2½ cm betrug, war nach der Operation 4 cm. Bei einer Nachuntersuchung nach 3 Jahren zeigte sich der transplantierte Lappen in einer kosmetisch fast störenden Weise um das Dreifache verdickt und macht den Eindruck eines flachen Osteoms. Er ist in allen seinen Dimensionen gewachsen und die Verkürzung des Unterschenkels hat sich um 2 cm vermindert. Jetzt teilt uns L. mit, dass er sich völlig gesund und kräftig fühle und mit 2 Zentner Last Treppen zu steigen im Stande sei.

11[1]). Pseudarthrose des linken Unterschenkels nach komplizierter Fraktur, seit 7 Jahren bestehend. — Autoplastik. — Heilung nach 3 Monaten.

Winand L., 43 J., aufgen. Anfang Mai 1895. Vor 7 Jahren hat L. eine komplicierte Fraktur des linken Unterschenkels erlitten, und es bestand seit dieser Zeit eine abnorme Beweglichkeit des betreffenden Beines. Der Mann trug seit Jahren einen Tutor und ging nur mit Hilfe eines Stockes. Es bestand eine starke Abmagerung des linken Beines, besonders des Unterschenkels. Die Beweglichkeit der Tibia an der Grenze zwischen dem oberen und mittleren Drittel war eine recht ausgesprochene, bei Forcierung sogar schmerzhafte.

10. V. 95. Autoplastik[2]). Die bindegewebige Zwischenmasse wird nur ganz unvollkommen entfernt. Der Lappen ist mit einem dickeren Knochenfragment von ½ cm Stärke, 4 cm Länge, 2 cm Breite gefüttert. Primärheilung. Vollkommene Festigkeit der Tibia nach 3 Monaten, nach-

1) W. Müller, Ibid. S. 424.

2) Beschreibung der Operation. S. 44.

dem L. schon von der fünften Woche ab im Verband umhergegangen war. Die Verkürzung betrug $3^1/_2$ cm wie vor der Operation. L. war mit dem Resultate der Heilung anfänglich gar nicht zufrieden, da sie ihn um den Genuss seiner Rente brachte. Die Gebrauchsfähigkeit des Beines ist, wie er uns jetzt nach 10 Jahren mitteilt, eine andauernd gute.

12. Pseudarthrose des linken Unterschenkels nach komplizierter Fraktur, seit 8 Monaten bestehend. — Autoplastik. Heilung nach 6 Wochen.

S., Student, 19 J., aufgen. 5. VI. 00. Er fuhr mit einem Rade gegen einen Bahndamm und erlitt am linken Bein einen komplicierten Unterschenkelbruch. Bei seiner sofortigen Aufnahme war an der Vorderseite des linken Schienbeines eine 10 cm lange, klaffende Wunde vorhanden. Aus der Tibia war ein 10 cm langes Knochenstück ganz herausgebrochen, welches entfernt werden musste. Die Bruchstücke sind jedoch bei dem bestehenden Spiralbruch so abgeschrägt, dass nach Aneinanderlegen der Zacken, das Bein nur um 1 cm verkürzt ist. Die Wunde heilte reaktionslos in etwa 2 Monaten, jedoch war der Knochenbruch bei der Entlassung am 17. VIII. noch immer beweglich. Er wurde mit einem Gehverbande mit Bruns'scher Schiene zur ambulanten Nachbehandlung entlassen.

Bei Wiederaufnahme am 28. I. 01 ist die Fraktur noch immer beweglich. Auf einem von der Seite aufgenommenen Röntgenbilde sieht man einen deutlichen Spalt von hinten oben nach vorne unten. Zwischen beiden Fragmenten und an dieser Stelle völliges Fehlen der Callusbildung.

Am 9. II. Freilegung der Bruchstelle in Blutleere. Die bindegewebigen Zwischenmassen werden exstirpiert, die Bruchenden angefrischt; ausserdem wird aus der Vorderseite je ein kleines Stückchen der Corticalis abgemeisselt. Bildung eines zungenförmigen Lappens, mit der Basis etwas lateral von dem oberen Tibiafragment, mit der Spitze von dem unteren Fragmentstück mit Periost-Knochenunterfütterung entnommen. Dieser Lappen wird so weit gedreht, dass die Hautperiostbrücke nach lateral und oben sieht. Der Lappen wird in dieser Lage durch Nähte befestigt und der durch Entnahme des Lappens entstandene Weichteildefekt wird durch Zusammenziehen der Wundränder bis auf eine kleine Lücke geschlossen. Verband mit Jodoformgaze. Lagerung des Beines auf eine Holzschiene.

Trotz anfänglicher Temperatursteigerung bis zu 40 Grad (ohne objektiven Grund) heilt der Lappen reaktionslos ein. — Am 16. II. können die Nähte entfernt werden. — 23. III. zeigt die Röntgenaufnahme reichliche Callusbildung, die Fraktur ist fast ganz fest geworden. Pat. darf schon aufstehen und auftreten und wird zur ambulanten Nachbehandlung entlassen. — Pat. hat sich später wiederholt vorgestellt, konnte wieder radfahren und war nicht im mindesten in seinen Gehfunk-

tionen gestört. Eine Nachuntersuchung jetzt konnte nicht stattfinden, da Pat. im Auslande lebt.

13. Pseudarthrose des linken Unterschenkels nach Fraktur vor 2½ Monaten. Dislocatio ad longitudinem et peripheriam. Fehlen jeglicher Callusbildung. — Operation durch Autoplastik. — Völlige Heilung nach 2 Monaten.

Karl G., 39 J., Schuhmacher, aufgen. 4. III. 02. Am 18. XII. 01 fiel ihm angeblich eine Kuh auf das linke Bein und brach ihm den linken Unterschenkel. 1 Stunde nach der Verletzung wurde in Narkose ein Gipsverband angelegt, der zuerst nach 10 Tagen, dann von 3½ zu 3½ Wochen gewechselt wurde.

Status 4. III. 02: Gesund aussehender Mann mit einem leichten linksseitigen Spitzenkatarrh. An der Grenze zwischen unterem und mittlerem Drittel ist der linke Unterschenkel in der Richtung von vorn nach hinten beweglich. Der Unterschenkel ist um 1½ cm verkürzt. Die Röntgenaufnahme (siehe Taf. II, Fig. 1), zeigt eine Dislokation des unteren Fragmentes nach vorn oben aussen und eine Absplitterung an der Fibula.

6. III. 02. Autoplastik mit Bildung eines Hautperiost-Knochenlappens mit der Basis nach oben. Nach Freilegung der Frakturenden fand man schwieliges Zwischengewebe zwischen den Bruchenden. Die scharfen Vorsprünge an den Fragmenten werden mit Luer und Meissel entfernt. — 23. III. G. wird mit Verband nach Hause entlassen. Konsolidation noch nicht völlig eingetreten. 6 Wochen später ist der Bruch völlig fest. — Nachuntersuchung am 4. VIII. 05: Der Unterschenkel ist etwas nach hinten durchgebogen. Stellung der Knochen auf dem Röntgenbild von vorn siehe (Taf. II, Fig. 1 a) zeigt eine Dislokation ad latus, oberes Fragment medial, unteres lateral verschoben. Die Fraktur ist fest verheilt, der Knochenlappen gar nicht verdickt, überragt auch nicht ein wenig das übrige Hautniveau. Narbe ist überall frei beweglich. Der Beinumfang beträgt am Oberschenkel rechts 41 cm, links 39 cm, am Unterschenkel rechts 29,5 cm, links 26 cm. Das linke Bein ist um 1½ cm verkürzt. G. kann das Bein ebenso gut wie das andere gebrauchen, nur nach längeren Märschen hat er ein geringes Ermüdungsgefühl.

14. Pseudarthrose des rechten Unterschenkels nach Fraktur vor 3 Monaten. — Dislocatio ad latus et longitudinem. Fehlen von Callusbildung. — Autoplastik. — Heilung nach 4 Wochen.

August P., 40 J., Vorknecht, aufgen. 9. VI. 02. Erlitt vor 11 Wochen einen Bruch des rechten Unterschenkels dadurch, dass ein Baumstamm gegen denselben fiel. Trotz sofortiger ärztlicher Behandlung ist bis zur Aufnahme keine Konsolidation eingetreten.

Status: Am rechten Unterschenkel findet man, etwa in der Mitte,

abnorme Beweglichkeit ohne Bruchschmerzen und ohne Krepitation. Im Röntgenbild (Taf. II, Fig. 2) sieht man einen Schrägbruch der Tibia mit Verschiebung des untern Fragments nach vorn oben aussen, ohne Callusbildung und in gleicher Höhe ein etwa 7 cm langes, ausgebrochenes Stück der Fibula mit Callusbildung. Verkürzung um $2^1/_2$ cm.

12. VI. Autoplastik. Bei der Operation findet man zwischen den Tibiafragmenten schwieliges Gewebe zwischengelagert. Die Fragmente werden z. T. angefrischt, das schwielige Zwischengewebe konnte nicht völlig entfernt werden. 12. VII. Es ist feste Konsolidation eingetreten, die Wunde ist gut verheilt. Bei seiner Entlassung am 4. VIII. geht P. noch sehr unbeholfen und steifbeinig herum, die Beweglichkeit des rechten Knie und Fussgelenkes ist stark behindert.

Nachuntersuchung am 19. VIII. 05: Die vordere Tibiakante verläuft in einer geraden Linie ohne Abbiegung. Die Narbe ist überall verschieblich, der Lappen liegt ganz flach im Hautniveau. Der Umfang der Oberschenkel beträgt beiderseits 44 cm, der Unterschenkel rechts 32 cm, links 33 cm. Beweglichkeit der angrenzenden Gelenke ist genau ebenso frei wie links. Röntgenaufnahme (Taf. II, Fig. 2a) ergiebt eine feste knöcherne Vereinigung der Bruchenden. P. kann das verletzte Bein genau so gut gebrauchen wie sein anderes. Er hinkt nicht, trotzdem die Verkürzung 2 cm beträgt, jedoch kann er angeblich keine schweren Lasten tragen, da er dabei Schmerzen im Bein verspürt.

15. Pseudarthrose der linken Tibia nach Fraktur vor 5 Wochen. Geringe Dislocatio ad latus. Interposition von Muskulatur. Geringe Callusbildung. — Autoplastik. — Heilung nach 5 Wochen.

Heinrich S., 30 J., Arbeiter, aufgen. 13. XI. 02. Am 3. X. 02 schlug ihm ein dickes Drahtseil gegen den linken Unterschenkel und zerbrach ihm das linke Schienbein. Da nach 5 Wochen, trotz fixierender Verbände keine Heilung eingetreten war, liess er sich in die Klinik aufnehmen.

Stat.: An der linken Tibia fühlt man an der Grenze zwischen mittlerem und unterem Drittel eine spindelförmige, auf Druck nicht schmerzhafte Verdickung. An dieser Stelle besteht eine nicht unbeträchtliche abnorme Beweglichkeit ohne Krepitation. Die Fibula erscheint intakt, eine messbare Verkürzung fehlt. Die Röntgenaufnahme ergiebt einen Querbruch der Tibia, mit sehr geringer, seitlicher Callusbildung (Taf. III, Fig. 3). — Diagnose: Verzögerte Konsolidation oder Pseudarthrose.

14. XI. Autoplastik mit einem zungenförmigen Hautperiost-Knochenlappen. Nach Freilegung der Frakturstelle sieht man zwischen die Bruchstücke von der Wade her Muskelteile interponiert. Dieselben wie ein dreieckiger Knochensplitter werden entfernt. — 18. XII. H. S. wird

mit gut geheiltem Gliede entlassen. — 4. VIII. 05 Nachuntersuchung: Nach der Röntgenaufnahme ist die Fraktur mit mässiger Verdickung ohne jede Dislokation verheilt (Taf. III, Fig. 3a, Aufnahme von vorne). Der Lappen steht im übrigen Hautniveau und ist nicht verdickt. Narbe überall verschieblich. Die angrenzenden Gelenke sind gut beweglich; das linke Fussgelenk vielleicht etwas geringer als rechts. Keine Verkürzung des Unterschenkels nachweisbar. Umfang des Oberschenkels rechts 46 cm, links 44 cm; des Unterschenkels beiderseits 29 cm.

16. Pseudarthrose des linken Unterschenkels nach Fraktur vor 16 Jahren. Fehlende Callusbildung. — Autoplastik. — Heilung nach 5 Monaten.

Johann D., 46 J., Schäfer, aufgen. 11. IV. 03. Vor 16 Jahren wurde er beim Schweineschlachten von dem Schweine gegen den linken Unterschenkel geschlagen und erlitt einen komplicierten Bruch desselben. Er wurde damals $^3/_4$ Jahre in einem Krankenhaus mit Kontentivverbänden behandelt; 4 mal waren während der Zeit kleine operative Eingriffe wegen Nekrosenbildung notwendig. Es trat keine Konsolidation ein, und D. wurde mit einem Pseudarthrosen-Schienenverband entlassen, mit dem er leichte Arbeit verrichten konnte. Am 7. IV. 03 trug er einen 70 Pfd. schweren Sack, und knickte dabei mit dem linken Fuss um. Seit dieser Zeit hatte er starke Schmerzen an der Bruchstelle, seit 4 Wochen besteht auch an dieser Stelle eine nässende Fistel.

Status: Das linke Bein ist stark atrophisch und um $5^1/_2$ cm verkürzt. An der Vorderfläche des linken Unterschenkels sieht man im mittleren Drittel eine 8 cm lange, gut verschiebliche Narbe, in derem oberen Teile sich eine Fistel befindet, aus der sich dünneitrige Flüssigkeit entleert. In gleicher Höhe springt die Tibia mit ihrer vorderen und inneren Kante stark hervor, und ist in Ausdehnung etwa des mittleren Drittels mässig verdickt. An der vorspringenden Stelle ist abnorme Beweglichkeit und leichter Druckschmerz ohne Krepitation vorhanden. Im Ganzen ist der Unterschenkel im Sinne der Varusstellung verbogen und unterhalb des Knies auch etwas nach hinten abgebogen. Auf dem Röntgenbild (Taf. III, Fig. 4) sieht man die Fibula in guter Struktur mit einer, in der Mitte des Knochens befindlichen, verheilten Fraktur. Etwas höher als diese Frakturstelle befindet sich in der Tibia ein breiter Spalt. Callusbildung fehlt, besonders das obere Tibiafragment ist stark atrophisch.

28. IV. 03. Autoplastik. Zwischen den Bruchenden der Tibia finden sich Weichteile in Granulationen eingebettet, die vollständig entfernt werden, die Bruchenden werden angefrischt. Verlauf aseptisch. — 12. X. Die Fraktur ist fest vereinigt, der Entlassungsbefund zeigt den linken Unterschenkel etwas nach innen gekrümmt, die Bruchstelle ist absolut fest, Wunde ist gut verheilt. Das Röntgenbild (Taf. III, Fig. 4a) zeigt den viereckigen Knochenlappen und eine viel kräftigere Knochenstruktur

der Tibia wie auf dem vorigen Bilde. Spalt in der Tibia ist noch nicht völlig geschwunden. Umfang des Oberschenkels beträgt rechts 46 cm, links 43 cm, der Unterschenkel rechts 31 cm, links 23 cm.

17. Pseudarthrose des rechten Unterschenkels nach Fraktur vor 6 Monaten. Dislocatio ad axin mit nach innen offenem stumpfen Winkel. Fehlen von Callusbildung. — Autoplastik. — Heilung nach 12 Wochen.

Johann R., 40 J., Arbeiter, aufgen. 28. X. 03. Am 5. V. 03 wurde er von einer fallenden Kiefer am rechten Bein getroffen und erlitt einen Bruch. Er kam sofort in ärztliche Behandlung und ist seitdem mit Gipsverbänden behandelt worden.

Status: Der rechte Unterschenkel ist in seiner Mitte abnorm beweglich, ohne Bruchschmerzen und Krepitation, er steht in leichter Varus und etwas rekurvierter Stellung. Auf dem Röntgenbilde sieht man die starke Dislokation der Achse mit nach innen offenem stumpfen Winkel, starke Knochenatrophie und fehlende Callusbildung (Taf. IV, Fig. 5).

30. X. Autoplastik. Feste Konsolidation am 2. II. 04. Zwischen den Tibiafragmenten liegt derbes Bindegewebe, welches mit dem Messer völlig herauspräpariert wird. Dann werden die Knochenfragmente mit dem Meissel angefrischt und aneinander gestellt.

Wiedervorstellung am 23. VIII. 05: Der Unterschenkel ist leicht nach hinten geschwungen, es besteht leichte Knickefussstellung, das Crus varum ausgleichend. Umfangsmasse: Rechter Oberschenkel 42,5 cm, linker Oberschenkel 43 cm. Rechter Unterschenkel 29 cm, linker 31 cm. Die Verkürzung des rechten Unterschenkels beträgt 2 cm. Das Röntgenbild (Taf. IV, Fig. 5a) zeigt eine feste, gute Knochenstruktur mit fester knöcherner Vereinigung. Der Lappen ist nicht verdickt, liegt im Hautniveau. R. ermüdet angeblich etwas leichter auf dem rechten Fuss und hat nach grösseren Anstrengungen ziehende Schmerzen an der Aussenseite des Fusses. (Plattfussbeschwerden.) Er kann jedoch seine Arbeit gut verrichten.

18. Pseudarthrose des rechten Unterschenkels nach Fraktur vor 4 Monaten. Interposition von Muskulatur. Starke Dislocatio ad latus et longitudinem. Fehlen von Callusbildung. — Erste Operation durch Autoplastik und Naht, ohne Erfolg. — Zweite Operation mit Autoplastik und Entfernung der Naht, Heilung nach 5 Wochen.

Ernst H., 27 J., Arbeiter, aufgen. 24. IV. 04. Am 20. I. 04 wurde ihm beim Holzfällen durch Fall eines Baumes auf das rechte Bein der rechte Unterschenkel gebrochen. Trotz sofortiger Behandlung mit fixierenden Verbänden bis jetzt keine Heilung eingetreten.

Status: Der rechte Unterschenkel ist an seinem Uebergang vom mitt-

leren zum unteren Drittel nach allen Seiten abnorm beweglich. Krepitation und Schmerzempfindlichkeit fehlen. Rechter Fuss steht in starker Spitzfussstellung unbeweglich. Atrophie der Beinmuskulatur. Die Röntgenaufnahme ergiebt eine starke Verschiebung des untern Fragments nach aussen oben und eine Verkürzung des Beines um 2 cm. Callusbildung fehlt fast ganz (Taf. IV, Fig. 6).

29. IV. Durch einen Lappenschnitt von der Vorderseite des rechten Unterschenkels am Uebergang vom mittleren und unteren Drittel wird ein zungenförmiger Hauptperiost-Knochenlappen gebildet, und die Bruchstelle freigelegt. Zwischen die Bruchstücke haben sich Weichteile (gequetschte und zerrissene Muskelbündel und Fascienteile) interponiert. Dieselben werden entfernt, die Frakturenden mit dem Meissel angefrischt, durch ein Elevatorium in die richtige Lage gehebelt und in dieser Stellung durch eine Silberdrahtnaht verbunden. Von dem Hauptperiostlappen haben sich während der Operation die Knochenplättchen abgelöst und der Hauptperiostlappen wird durch Seidennähte über der Frakturstelle fixiert. Steriler Verband. Gipsverband. Reaktionsloser Verlauf.

11. VI. Eine Konsolidation ist nicht eingetreten. In Aethernarkose wird die Bruchstelle freigelegt, das untere Fragment ist nach hinten abgerutscht. Zwischen beide Fragmente hat sich eine mehrere mm dicke Bindegewebsschicht interponiert. Das interponierte Zwischenstück wird entfernt, ebenso der Silberdraht, womit die Fraktur genäht war, dann wird ein mit Knochen unterfütterter Hautperiostlappen aus dem oberen Fragment so geschnitten, dass die Basis des Lappens nach aussen und in der Höhe der Bruchstelle lag, die Zunge sich nach innen oben erstreckte. Der Lappen wird etwas gedreht und so eingenäht, dass die Knochenplättchen genau auf die Frakturstelle, die vorher mit dem Meissel angefrischt war, zu liegen kommen.

Am 31. VIII. ist die Wunde vollkommen verheilt, die Bruchstelle soweit konsolidiert, dass man nur mit grösster Kraftanstrengung leicht federnde Bewegung hervorrufen kann.

Nachuntersuchung 5. VIII. 05: Der Unterschenkel ist etwas konvex nach aussen gebogen. Etwas oberhalb des Lappens, dessen Hauptüberzug gut verschieblich ist, ist eine Markstück grosse Narbe am Knochen adhärent. Bewegung im Kniegelenk ist frei, im Fussgelenk ist die Dorsalflexion um $^1/_3$ beschränkt. Der rechte Fuss steht in kompensatorischer Pronationsstellung, entsprechend dem nach aussen gebogenen säbelförmigen Unterschenkel. Umfang des Oberschenkels beträgt rechts 45, links 45,5 cm, des Unterschenkels rechts 29,5, links 33,5 cm. H. giebt an, dass ihm das rechte Bein bei längerem Gehen ermüde, er müsse nach 2 Stunden Weg oder Arbeit unbedingt eine längere Zeit ausruhen. Auf dem Röntgenbilde (Taf. IV, Fig. 6 a) sieht man starke Callusbildung, die Fragmente sind nach aussen oben verschoben, in der Tibia sind kleine Reste des Silberdrahts zurückgeblieben. Der Lappen ist nicht verdickt, auf der

Tibia gar nicht zu sehen.

19. Pseudarthrose des rechten Unterschenkels nach isolierter direkter Tibiafraktur vor 8 Wochen. Ganz geringe Callusbildung. — Autoplastik. — Heilung nach 8 Wochen.

Erich W., 17 J. alt, Wirtschaftseleve, aufgen. 11. VI. 04. Am 16. April wurde er von einem Pferde zu Boden geworfen und auf den rechten Unterschenkel getreten. Er erlitt einen direkten Bruch der Tibia. Trotz sofortiger Anlegung von Gipsverbänden trat keine Heilung ein, trotzdem angeblich die Callusbildung durch Reiben der Fragmente und Stauung nach Helferich unterstützt wurde.

Status: Der rechte Unterschenkel ist um 1 cm verkürzt. Etwas unterhalb der Mitte besteht abnorme Beweglichkeit in geringem Masse; leichte Krepitation ist dort fühlbar. Die Fibula ist intakt. Die Röntgenaufnahme (Taf. IV, Fig. 7) lässt eine Querfraktur der Tibia mit geringer Dislokation und Callusbildung erkennen.

18. VI. 04. Autoplastik in typischer Weise. Nach Freilegung der Bruchstelle sieht man keine Interposition von Weichteilen. Die Frakturenden sind an der Spitze etwas weisslich verfärbt. (Anämische Knochen, fast wie Nekrose.) Sie werden durch Abmeisseln angefrischt. — 16. VIII. Völlige Konsolidation und Heilung der Operationswunde. Herr W. teilt uns ein Jahr später mit, dass er sich völlig wiederhergestellt fühlt. Er kann das Bein genau ebenso gut wie vor dem Unfall gebrauchen, nur wenn er lange Zeit geht oder stark springt, empfindet er an der Bruchstelle geringe Schmerzen.

20. Pseudarthrose des rechten Unterschenkels nach einfachem direktem Bruch, seit einem Monat bestehend. — Fehlen der Callusbildung. — Autoplastik. — Heilung nach 8 Wochen.

Johann M., 53 J. alt, Arbeiter, aufgen. 21. VIII. 04. Vor einem Monate wurde M. durch ein herabrutschendes Lehmstück der rechte Unterschenkel gebrochen. Trotz sofortigem Anlegen von Gipsverbänden ist bis jetzt eine Festigkeit nicht eingetreten.

Status: Der rechte Unterschenkel ist auf der Grenze zwischen oberem und mittlerem Drittel stark abnorm beweglich. Es besteht keine Druckempfindlichkeit und keine Krepitation. Auf dem Röntgenbild sieht man einen Bruch beider Unterschenkelknochen in gleicher Höhe mit Splitterung der Tibia, ohne jegliche Callusbildung (Taf. V, Fig. 8).

23. 8. Autoplastik in typischer Weise. Nach Freilegung der Bruchstelle findet man zwischen den Bruchenden der Tibia weiche Bindegewebsmassen. — 31. X. Es ist feste Konsolidation eingetreten, jedoch ist infolge der langen Verbände eine Versteifung des Kniegelenks erfolgt. Die Synechien im Kniegelenk werden durch Brisement forcé gesprengt. Bei

seiner Entlassung am 10. I. kann M. mit einem Stock gut umhergehen. Die Fraktur ist fest; auf dem Röntgenbilde (Taf. V, Fig. 8a) sieht man gute, reichliche Callusbildung und ausserdem die sklerosierte Art. tibialis. Die Beweglichkeit im Kniegelenk ist eine viel bessere geworden. M. kann das Bein aktiv und passiv bis 7° Grad beugen. Eine Nachuntersuchung konnte nicht stattfinden, da M. nicht aufzufinden war.

21. Pseudarthrose des rechten Unterschenkels nach Fraktur, 3 Monate bestehend. — Dislocatio ad latus et longitudinem. — Keine Interposition von Weichteilen. — Fehlende Callusbildung. — 2malige Injektion von Blut nach Bier an die Frakturstelle blieb erfolglos. — Autoplastik. — Heilung nach 8 Wochen.

Karl Z., 77 J., Arbeitsmann, aufgen. am 4. IV. 05. Z. wurde am Abend vor der Aufnahme durch einen Lastwagen überfahren, und erlitt einen direkten Bruch des rechten Unterschenkels.

Status: Der rechte Unterschenkel ist ungefähr in der Mitte gebrochen, Tibia und Fibula in gleicher Höhe. Verletzung hat alle typischen Kennzeichen eines Bruches. Die Fraktur wird eingegipst. — Am 12. IV. Erster Verbandwechsel; Fraktur nicht mehr empfindlich, doch beweglich. — 26. IV. Zweiter Wechsel des Gipsverbandes. Stat. id. — 5. V. Dritter Verbandwechsel. Verkürzung um 1½ cm, sonst stat. id. — 24. V. Injektion von 10 cbcm Blut an die Bruchstelle. Frakturstücke fast um 5 Grad nach allen Seiten beweglich. — 19. VI. Stat. id. Nochmalige Injektion von 10 cbcm Blut. — 30. VI. Fraktur noch völlig beweglich. Es besteht keine Krepitation. Im Röntgenbild keine Andeutung von Callusbildung (Taf. V, Fig. 9).

Autoplastik in typischer Weise. Nach Freilegung der Bruchstelle sieht man die Bruchenden durch eine bindegewebige Brücke verwachsen. Weichteile nicht interponiert gefunden. Gipsverband. — 27. 8. Feste Konsolidation eingetreten. Das rechte Bein ist um 1 cm verkürzt. Z. will noch beim Gehen leichte Schmerzen an der Bruchstelle haben. Es besteht keine Muskelatrophie. Masse an beiden Beinen gleich. Das Röntgenbild (Taf. V, Fig. 9a) zeigt eine mässige Callusbildung, mit leichter Verdickung des Lappens, welcher sich auch äusserlich etwas über das Hautniveau erhebt. Wunde ist fest verheilt. Z. vermag mit Hilfe eines Stockes sich im Zimmer zu bewegen, er ist infolge Hornhauttrübung und Alterserscheinungen sehr unbeholfen.

22. Pseudarthrose des rechten Unterschenkels nach komplizierter Fraktur, 3½ Monate bestehend, bei einem atrophischen Knochen, der seit 30 Jahren durch osteomyelitische Processe mit mehrfachen Recidiven erkrankt ist. Starke Eiterung und Nekrose an der Bruchstelle. — Nach Reinigung erste Operation durch Auto-

plastik, infolge Nekrose des Lappens erfolglos. — Zweite Operation nach weiteren 7 Wochen: Resektion und Nagelung mit Gussenbauer'scher Klammer. Konsolidation nach 10 Wochen.

Wilhelm R., 40 J. alt, Schneider, aufgen. 1. VII. 04. R. ist wegen eiternder Fistel an der osteomyelitisch veränderten Tibia in den letzten Jahren mehrfach in Behandlung gewesen. Am 4. VII. war eine Nekrotomie gemacht, die Wunde Anfang Oktober völlig geheilt. An seinem Entlassungstage brach er sich beim Abspringen von der elektrischen Bahn den rechten Unterschenkel und wurde mit einer komplicierten Fraktur eingeliefert.

Status: An der Vorderfläche der rechten Tibia eine grosse, klaffende Wunde, in der die stark verbreiteten sklerotischen Fragmente der Tibia freiliegen. In den ersten Wochen wird durch häufigen Verbandwechsel die anfänglich stark eiternde Wunde in eine gute Granulationsbildung gebracht, mehrere Abscesse gespalten, und nekrotische Knochensplitter aus derselben entfernt.

18. I. Hautdefekt an der Vorderfläche der Tibia wird durch gut aussehende Granulationen gedeckt. Freilegung der Bruchstelle. Anfrischung der Bruchenden durch Abmeisselung. Aus dem unteren Fragment wird ein zungenförmiger Hauptperiost-Knochenlappen geschnitten und in den Defekt geklappt und durch Nähte an dieser Stelle fixiert. In den nächsten Tagen wurde der Hautperiost-Knochenlappen nekrotisch, musste abgetragen werden, die beiden Fragmente sind aneinander vorbeigerutscht. Durch häufigen Verbandwechsel wird die stark secernierende Wunde in besseren Zustand gebracht.

9. III. Nochmalige Anfrischung der Knochenfragmente und Nagelung durch Gussenbauer'sche Klammern. — 16. 7. Völlige Konsolidation, jedoch besteht noch an der Vorderfläche der Tibia eine breite Granulationsfläche. Das rechte Bein ist um 4 cm verkürzt, während vor der Fraktur dasselbe 4 cm durch vermehrtes Knochenwachstum länger war, infolge des osteomyelitischen Krankheitsprozesses. Das rechte Kniegelenk ist bis zum rechten Winkel zu beugen. Umfang des Oberschenkels beträgt rechts 46,5, links 52 cm, der Unterschenkel rechts 36, links 33,5 cm. R. kann mit Hilfe eines Stockes gut $^1/_2$ Stunde gehen ohne Ermüdung zu zeigen. In dem Röntgenbilde nach der Konsolidation sieht man eine Callusbrücke von dem Ende des oberen Fibulafragmentes seitlich zum oberen Tibiafragmente hinziehen und ausserdem das obere Tibiafragment mit dem unteren Tibia- und Fibulafragment vereinigt (Taf. VI, Fig. 10).

23. Verzögerte Konsolidation nach Fraktur des linken Unterschenkels vor 3 Monaten. — Dislocatio ad longitudinem et peripheriam. — Geringe Callusbildung. — Behandlung durch Bluteinspritzung nach Bier.

Heilung nach 4 Monaten.

Heinrich H., 44 J. alt, Forstarbeiter, aufgen. 4. III. 05. Am 13. I. 05 schlug ihm ein Baum auf den linken Unterschenkel, wodurch letzterer brach. Er kam sofort in ärztliche Behandlung und wurde bis jetzt dauernd mit Gipsverbänden behandelt.

Status: In der Mitte des linken Unterschenkels besteht geringe abnorme Beweglichkeit; die Tibiakante ist an dieser Stelle unterbrochen und in einem nach vorne stumpfen Winkel abgeknickt. Es besteht keine Schwellung, keine Krepitation, und keine Druckempfindlichkeit. Röntgenaufnahme (Taf. VI, Fig. 11) zeigt Fraktur beider Unterschenkelknochen annähernd in gleicher Höhe. Die unteren Fragmente sind etwa um 1 cm nach vorn oben, die Fibula etwas medialwärts verschoben. Ganz geringe Callusbildung.

9. III. Injektion von 20 cbcm Blut, aus der Vena mediana entnommen, in die Frakturstelle. Gipsverband. — 8. IV. Konsolidation ist noch nicht eingetreten; Pat. wird mit einem Gipsverband auf Wunsch entlassen. Im Verband kann er mit Krücken gut umhergehen. — 8. VIII. H. hat sich von Zeit zu Zeit gezeigt; während vor 4 Wochen die Fraktur noch eine leichte, federnde Bewegung zeigte, ist jetzt die Fraktur fest konsolidiert. Der Unterschenkel ist leicht nach hinten geschwungen, so dass die Tibiakante einen nach vorn konkaven Bogen bildet. Das untere Fragment steht noch vorne heraus (Taf. VI, Fig. 11 a). Mässige Callusbildung. Es besteht eine geringe Dislokation des unteren Fragments nach vorne oben. An der Knöchelgegend ist leichtes Oedem vorhanden. Der linke Unterschenkel ist um 1 cm verkürzt, der Umfang der Oberschenkel rechts 47 links 43 cm, der Unterschenkel rechts wie links 32 cm. H. behauptet nur mit Unterstützung eines Stockes gehen zu können, und nach geringen Strecken leicht zu ermüden.

24. Pseudarthrose des linken Unterarms nach direktem Bruch, 13 Wochen bestehend. Völliges Fehlen der Callusbildung auf dem Röntgenbilde. — Zweimalige Injektion von Blut an die Frakturstelle, darnach schnelles Festerwerden der Fraktur. — Völlige Konsolidation ist bis jetzt nach 9 Monaten noch nicht eingetreten.

Martin L., 56 J. alt, Arbeiter, aufgen. 7. IX. 04. Am Tage vor der Aufnahme geriet er mit dem linken Unterarm in die Flügel eines Strohbinders einer Dreschmaschine und erlitt einen Bruch beider Unterarmknochen zwischen oberem und mittlerem Drittel. Trotz sofortiger Behandlung mit Gipsverbänden in unserer Klinik trat keine Konsolidation ein. Eine Röntgenaufnahme nach 3 Monaten am 1. XII. ergab völliges Fehlen von Callus. Die Frakturenden waren noch nach allen Seiten beweglich.

13. XII. wurde an die Frakturstelle 5 cbcm Blut eingespritzt. Gips-

verband. — Am 9. I. 05 ist die Fraktur etwas fester geworden. — 14. I. Injektion von 10 cbcm Blut an die radiale und ulnare Frakturstelle. Bei seiner Wiedervorstellung am 7. III. hat sich die Fraktur bis auf ganz geringe seitliche Wackelbewegungen konsolidiert. — Bei der Nachuntersuchung am 3. VIII. 05 bestanden noch die gleichen ganz geringen Wackelbewegungen. Man sieht auf der Röntgenaufnahme (Taf. VI, Fig. 12), dass der Radius knöchern wieder verheilt ist, während die beiden Fragmente der Ulna ohne jede Callusbildung breit auseinander stehen. Einen operativen Eingriff hat Pat. abgelehnt.

Es handelt sich um 24 Fälle von unvereinigt gebliebenen Frakturen, von denen 22 operativ, 2 mit Bluteinspritzung behandelt wurden. Davon war betroffen:

1 mal der Oberarm.
2 mal der Unterarm.
4 mal der Schenkelhals.
3 mal der Oberschenkel.
14 mal der Unterschenkel.

Die Pseudarthrose des rechten Oberams bei einem 39jährigen Maschinenmeister war 7 Monate alt, nach einem direkten, subkutanen Bruch entstanden und sofort in Behandlung gekommen. Nach einer Osteoplastik nach Nussbaum trat in 4 Wochen Heilung ein. Die Unterarmpseudarthrosen waren 3 Monate alt, nach direkter Fraktur entstanden. Die erste (komplicierte Fraktur) wurde mit Draht genäht und war nach 3 Monaten geheilt; die zweite subkutane wurde im Zwischenraum von 4 Wochen 2 mal mit Injektionen von Blut behandelt. Es bestand bei der letzten Untersuchung nach 9 Monaten (Fig. 12) noch eine ausgesprochene Pseudarthrose der Ulna, während in der Zeit, in der die Einspritzungen gemacht wurden, der Radius in etwa 4 Wochen sich konsolidierte.

Von den 4 Schenkelhalspseudarthrosen waren 2 extrakapsulär und 2 intrakapsulär. Die beiden ersten wurden durch Anfrischung und Nagelung der Fragmente geheilt, bei den beiden anderen wurde der z. T. atrophische Kopf exstirpiert. Sämtliche 4 Frakturen waren unkompliciert, bei 3 Fällen war die Ursache Interposition von Weichteilen. Die Heilung erfolgte nach der Nagelung in 3 Monaten und in 6 Wochen, bei der Exstirpation (Resektion) in 10 und 6 Wochen.

Von den 3 Oberschenkelpseudarthrosen waren 2 nach komplicierter und 1 nach subkutaner Fraktur entstanden. Bei der Operation, welche mit Resektion und Drahtnaht ausgeführt wurde, waren die Frakturen 1 mal 11 Wochen, und die beiden anderen Male 4

Monate alt. Bei der erstgenannten komplicierten Fraktur musste die gleiche Operation innerhalb der nächsten 9 Monate noch 2 mal vorgenommen werden, bis 4 Monate nach der letzten Operation schliesslich Heilung eintrat, so dass die ganze Zeit von dem Eintritt der Verletzung bis zur definitiven Heilung 16 Monate betrug. Von den beiden anderen war die subkutane Fraktur 11 Wochen nach der Operation konsolidiert, während die zweite (komplicierte) nach 8 Wochen zunächst noch mit Fistelbildung konsolidiert war (Meisselnekrose.)

Von den 14 Unterschenkelpseudarthrosen sind 13 operativ und 1 mit Blutinjektionen behandelt worden. Eine hatte das Alter von 16 Jahren, eine von 7 Jahren, 3 waren 6—8 Monate alt, 6 3 bis 4 Monate, 3 4—8 Wochen. Die Patienten hatten ein Alter von 17—78 Jahren.

Einmal wurde die Lappenplastik mit Umpflanzung des unteren Fibulafragmentes in das obere Tibiafragment gemacht; Heilungsdauer 8 Wochen. Einmal wurde eine Lappenplastik mit einer Drahtnaht der Fragmente verbunden, welche erfolglos verlief, da die Knochenläppchen abgestreift waren; Wiederholung der Lappenplastik nach Entfernung der Naht nach 6 Wochen, darnach Heilung in 5 Wochen. In 11 Fällen wurde die Lappenplastik allein angewandt, davon heilten 10, die 16jährige Pseudarthrose in 5 Monaten, die 7jährige und 6 Monate alte in 3 Monaten, die übrigen 7 in 4, 5, 6 und 8 Wochen. Die eine nicht geheilte Plastik war bei einer nicht ganz gereinigten, komplicierten Fraktur einer sklerotischen osteomyelitischen Tibia angelegt, der Lappen wurde nekrotisch. Nach 7 Wochen wurde eine Anfrischung der Bruchenden und Fixation durch Gussenbauer'sche Klammer vorgenommen; es trat Heilung nach 4 Monaten ein.

Ein Fall wurde mit einmaliger Blutinjektion behandelt, es trat nach 4 Monaten Konsolidation ein. Bei dem 78jährigen Mann wurden 7 Wochen und 10 Wochen nach der Verletzung Injektionen von je 10 cbcm Blut gemacht, als sich keine Aenderung zeigte, wurde die Plastik ausgeführt; darauf nach 8 Wochen feste Konsolidation. Ursache der Pseudarthrose war weder Dislokation noch Interposition, die atrophischen Knochen waren durch eine bindegewebige Zwischenmasse verbunden, so dass hier wohl ätiologisch das hohe Alter zu beschuldigen war.

13 Frakturen (die osteomyelitische Tibia zerbrach beim Abspringen des am Tage des Unglücksfalles aus dem Krankenhause

entlassenen Patienten) waren durch direkten Bruch (Fall einer schweren Last auf den Unterschenkel) entstanden, 3 mal war allein die Tibia frakturiert und 11 mal beide Knochen in gleicher Höhe; 3 mal war der Bruch kompliciert.

2 mal war die Pseudarthrose durch Interposition von sicher nachgewiesenen Muskelteilen entstanden, in mehreren anderen Fällen war ein schwieliges Zwischengewebe, dessen Herkunft nicht genau zu bestimmen war.

Die 4 durch Resektion geheilten Fälle wie die Behandlungsart bei den Schenkelhalspseudarthrosen bieten keine neuen Gesichtspunkte, sondern ihre Mitteilung hat nur als Beitrag zur Kasuistik einen Wert und giebt als solcher nur eine Bestätigung bekannter Thatsachen. Anders verhält es sich mit der Lappenplastik, über welche bisher nur wenig Fälle veröffentlicht sind.

Von den 13 nach der Müller'schen Methode operierten Fällen sind 12 geheilt. Nur einmal (Fall 23) ist der Lappen nekrotisch geworden. Es waren bei diesem Fall auch sehr ungünstige Bedingungen vorhanden; die Frakturstelle lag in einer grossen Granulationswunde frei, der Lappen musste aus der schlecht ernährten Haut ziemlich lang geschnitten werden, er wurde, da seine Ernährungsbrücke nicht ausreichte, nekrotisch und in ganzer Ausdehnung abgestossen. Bei Fall 19 musste die Osteoplastik wiederholt werden, da bei der ersten Operation die Knochenplättchen und damit wahrscheinlich auch die Osteoblastenschicht von dem Periost abgestreift wurden. Nach den Untersuchungen Ollier's geht aber der Anreiz zur Knochenneubildung von dieser Osteoblastenschicht aus, daher ist die Mitnahme von Knochenplättchen von grösstem Wert, da durch diese die Osteoblastenschicht sicher geschont wird. Es genügt daher nicht, wie man anfangs annahm, die alleinige Ueberpflanzung von Periostlappen. Dagegen ist die Dicke des Knochenlappens von untergeordneter Bedeutung; mit Ausnahme der beiden ersten Fälle wurden sie ganz dünn und öfter eingebrochen wie bei der König'schen Plastik mit dem Meissel abgeschält. Nur einmal (Fall 10) wurde eine osteomartige Verdickung des Lappens beobachtet, bei Fall 21 beschränkte sich die Verdickung des Lappens nur auf die Weichteile, wie man auf dem Röntgenbild (Taf. V, Fig. 9 a) ersehen kann, sonst heilte der Lappen glatt in der Niveaufläche des Knochens ein, wie man aus den Röntgenaufnahmen ersehen kann. Die Dauer der Heilung war bei den alten Pseudarthrosen länger als bei andern, so brauchte die 16jährige Pseudarthrose (Fall 17) 5 Mo-

nate, die 7jährige (Fall 11) 3 Monate. Dies scheint von der starken Knochenatrophie abzuhängen, die bei Fall 17 besonders hochgradig ist. Auch die 6 Monate alte Pseudarthrose von Fall 18 zeigte eine auffallend starke Atrophie des Knochens, (Taf. IV, Fig. 5) die Heilungsdauer betrug auch 3 Monate. Sonst war nach 4—5—8 Wochen feste Konsolidation erzielt. Auf den Röntgenbildern erschien, falls Knochenatrophie vorhanden war, das centrale Knochenfragment stärker atrophisch als das peripherische. (Taf. III, Fig. 4 und Taf. IV, Fig. 5.) Nach der Heilung trat bald auch eine gute kräftige Knochenstruktur auf dem Bilde wieder auf; jedoch hielt die Verknöcherung der Callusbildung nicht stets mit der Konsolidation gleichen Schritt, sondern bei Fall 17 sieht man noch einen deutlichen Spalt und geringe Callusbildung, trotzdem die Fraktur schon absolut fest war.

Bei allen Fällen (ausgenommen Fall 23) verlief die Heilung per primam. Die günstigsten Verhältnisse findet diese Methode am Unterschenkel und wird hier wohl hauptsächlich zu verwenden sein.

Durch die mitgeteilte Kasuistik erscheint der Erfolg der Operationsmethode erwiesen und wird wohl neben den anderen altbewährten Methoden seinen Platz behaupten.

Wenn nun auch in neuerer Zeit wieder dem Versuche, die verzögerte Heilung durch Einspritzung von Jodtinktur zu erreichen, das Wort gesprochen wird, so soll man damit nicht allzulange Zeit verlieren, da es doch kaum anzunehmen ist, dass z. B. durch Muskelinterposition verursachte Heilungshemmungen anders als auf operativem Wege zu beseitigen sind. Immerhin muss man sagen, dass die Erfolge von Bier mit Bluteinspritzungen auch bei mehrjährigen Pseudarthrosen so auffällig sind, dass sie zu weiteren Versuchen auffordern.

Speciell für den Unterschenkel resp. die Tibia ist andererseits die Knochenlappenplastik ein so ungefährlicher und leichter Eingriff, der sich zur Not auch mit Lokal-, sicher mit Lumbalanalgesie ausführen lässt, dass er uns selbst für Fälle stark verzögerter Konsolidation berechtigt erscheint.

Auf Angabe eines ausführlichen Litteraturverzeichnisses wurde verzichtet, um die Arbeit nicht über Gebühr auszudehnen.

IV.

AUS DER

HEIDELBERGER CHIRURGISCHEN KLINIK

DES GEH. RAT PROF. DR. CZERNY, EXC.

Ueber den Dünndarmkrebs.

Von

Dr. **Julius Kanzler,**

z. Zt. Assistenzarzt am städtischen Krankenhause in Karlsruhe.

(Mit 2 Abbildungen.)

In Anbetracht der grossen Seltenheit chirurgisch-klinisch beobachteter primärer Jejunumileumcarcinome, also Dünndarmcarcinome in engerem Sinne ohne Uebergangstumoren auf Duodenum und Ileocoecalklappe, und in Anbetracht des grossen klinischen und auch anatomischen Interesses solcher Neoplasmen, gestatte ich mir der Litteratur einen Beitrag zu liefern.

Specialarbeiten über das Dünndarmcarcinom sind nur wenige vorhanden, mehr über Carcinom des Dickdarms. Dabei sei an die bedeutende Arbeit von Bovis erinnert und an die von Ruepp. In der französischen Litteratur finden sich noch ausser einigen älteren Aufzeichnungen, unter denen die Dissertation von Hausmann mehr Interesse beansprucht, vor Allem die Arbeit von Lecène. In der deutschen Litteratur finden sich besonders Angaben bei v. Mikulicz und in einigen kasuistischen Beiträgen.

Lecène charakterisiert die Häufigkeit der Jejunumileumkrebse mit den Worten: „ils sont rares, très rares", und die Schwierigkeit, die von ihm angeführten Fälle aufgebracht zu haben, betont er damit: „nous n'avons pus en réunir à grand' peine que dix observations".

Ganz abgesehen davon, dass die Litteratur über Darmcarcinome im allgemeinen ziemlich umfangreich, über Dünndarmcarcinome dagegen nur fragmentarisch ist, ergiebt sich die grösste Schwierigkeit, klinisch-chirurgische Fälle von Jejunumileumcarcinom aus den Statistiken zusammenzubringen.

Die vorhandenen Statistiken über die Häufigkeit der Darmkrebse weichen nicht unerheblich von einander ab; zum grossen Teil stützen sie sich auf völlig verschiedenes Material: Klinisch-internes, klinisch-chirurgisches und Sektionsmaterial, meist jedoch auf Kombination der beiden letzten Kategorien oder auf Sektionsmaterial überhaupt, wobei das Carcinom vielfach nur Nebenbefund ist.

Von weiterer Bedeutung für die statistische Aufführung ist die vielfach ungenaue Angabe über die Lokalisation des Neoplasmas, so dass dessen Zugehörigkeit zum eigentlichen Dünndarm mehr weniger zweifelhaft erscheint. Weitaus die meisten Statistiken machen überhaupt keinen Unterschied und reden nur vom Dünndarm in toto. Wollten wir, wie es fast überall geschehen, die Uebergangstumoren mit einrechnen, dann würde natürlich die Zahl der Dünndarmkrebse sofort einen höheren Procentsatz aufweisen, eine Frequenz, die dann aber mit etwa 1% immerhin noch verschwindend klein ist im Verhältnis zu den Carcinomen der übrigen Darmabschnitte.

Eine statistische Ungenauigkeit liegt auch darin, dass oft sekundäre mit primären Neoplasmen zusammengeworfen wurden. So haben sich nach Lecène 14 derartige Publikationen primärer Darmcarcinome als sekundäre herausgestellt. Eingedenk dieser Schwierigkeiten kann bei noch so sorgfältiger Sichtung des Materials doch nie mit völliger Sicherheit die genaue Anzahl der Jejunumileumcarcinome gefunden werden, zumal auch deshalb, weil eine Reihe von Fällen nur numerando in der Litteratur erwähnt ist. Von diesen ist über die Lokalisation meist überhaupt nichts bekannt, so dass die Berechtigung, sie zum primären Jejunumileumcarcinom und nicht vielmehr zu den Uebergangstumoren zu zählen, fraglich erscheint.

Dazu gehören:

1 Fall von Dünndarmcarcinom aus der Züricher Klinik aus den Jahren 1881—91 (Literatur s. u.); 1 Fall von Petroff, 1 Fall von Wagner und 1 Fall von Buhl in der Statistik von Lubarsch.

16 Fälle zähle ich aus den Wiener Statistiken, die zum grössten Teil nur Sektionsmaterial bearbeiteten und von 1870 an datieren; von ihnen werden 13 — wohl meist Uebergangstumoren — in das unterste Ileum lokalisiert. Wie viele davon klinisches Interesse haben, ist ebenfalls nicht erwähnt.

5 Fälle des gesamten Dünndarms von den letzten 11 Jahren aus den Breslauer Kliniken lassen sich für unsere Statistik auch kaum verwerten.

Wenn wir aus dieser Gesamtreihe höchstens 10 Fälle von reinem Dünndarmcarcinom annehmen, greife ich wohl sicher nicht zu nieder.

Mit grösserer Sicherheit dagegen kann man eine Aufstellung der in der Litteratur bereits mit mehr weniger Ausführlichkeit publicierten Fälle geben. Durch Elimination der Uebergangstumoren und der Geschwülste, die ohne klinische Erscheinungen nur Obduktionsbefund sind, ist deren Zahl zwar eine bedeutend kleinere, dafür jedoch eine massgebende. Bei dieser Aufstellung finde ich Folgendes besonderer Erwähnung wert.

In der Arbeit von Roselieb wird über 5 Fälle von Dünndarmcarcinom aus den Jahren 1882—89 berichtet; von diesen sind 2 Duodenalkrebse und nur 3 Dünndarmcinome in unserem Sinne (Fall 3 bis 5). Bei der Uebersetzung der Arbeit von Lecène, die die Krankengeschichten von 10 Fällen enthält, finde ich zwei von Lubarsch beschriebene Fälle (19 und 21) und einen von Duncan (13), so dass noch 7 Fälle übrig bleiben (6—12). Journet veröffentlicht in seiner Dissertation 8 Fälle von primären Dünndarmcarcinomen. Ich kann jedoch nur einen Fall (14) für ein sicheres primäres Jejunumileumcarcinom ansprechen. Den Sitz der übrigen malignen Geschwülste giebt Verfasser selbst folgendermassen an: „L'origine de l'étranglement se trouve au niveau de l'union de l'intestin grêle et du gros intestin", ferner „dans la dernière partie de l'iléon au niveau de la valvule ileo-caecal". Die 8 Fälle — um nur das eine Beispiel herauszugreifen — erscheinen dann wieder in mehreren anderen Statistiken. Lubarsch erwähnt in seiner Statistik, die sich wieder zum grössten Teil mit der von Hausmann deckt, 2 Fälle von Journet. Bei ihm findet sich auch der von Lecène publicierte Fall von Schede (11) und der von Waldeyer (18). v. Mikulicz machte auf das umfangreiche Werk von R. de Bovis aufmerksam. Letzterer zählt 6,3% Carcinome des Gesamtdünndarms. Die Durchsicht der Originale lässt sämtliche Fälle als Uebergangs- und Duodenaltumoren erkennen. Dagegen referiert Richet einen Fall von Routier[1]), dessen Arbeit mir leider nicht zugängig ist (20). Den Schluss der bis heute veröffentlichten Fälle bilden schliesslich noch die von Keetley

1) Cancer annulaire du jejunum. Soc. de chir. de Paris.

(22), Riegel (17), Terrier (15) und Grawitz (16), ausserdem die 2 Fälle von Körner und Lautenschläger (1 und 2).

Mit den statistischen Angaben habe ich somit auch die litterarischen erschöpft.

Neben diesen die Seltenheit der Dünndarmcarcinome illustrierenden Angaben gebe ich noch einige Daten als Resultat zahlreicher Zusammenstellungen, die teilweise auch gleichzeitig das Verhältnis unserer Tumoren zu denen der übrigen Darmabschnitte dartun und dadurch eben wiederum ihre Rarität noch mehr beleuchten. Als Ergebnis der bei Bovis angeführten Statistiken finde ich die Lokalisation in folgender Proportion: Dünndarm in toto 7,2%, Coecalgegend 14,5%, Colon 24%, S romanum 14,5%, Rectum 59,7%. — Aus den Statistiken von Leichtenstern und Kohler ergeben sich für den Gesamtdünndarm etwa 1%.

Diese Differenzen erklären sich natürlich leicht durch die oben angeführten Punkte. Vergleichen wir die wenigen zusammengebrachten Fälle unserer primären nur auf Jejunum und Ileum lokalisierten Carcinome — es sind deren 25 — mit dem schon an sich kleinen Procentsatz der Dünndarmcarcinome überhaupt, so müssen wir jene, in Procenten ausgedrückt, weit unter 1 annehmen.

Die gesammelten Fälle.

1. Körner (Litteratur s. u.).

Arbeiter, 69 J. 30. III. 96 Aufnahme in die Klinik. 6 Wochen vorher Schmerzen im Abdomen. Anämischer, starkknochiger Mann. Oedeme am Scrotum. Appetit schlecht, Stuhlgang regelmässig. Foetor ex ore. Bauchdecken ödematös gespannt, schmerzempfindlich. Unterhalb des Nabels grosser, nicht abgrenzbarer Tumor; r. Leistengegend nussgrosser Tumor. Meteorismus. — Klin. Diagnose: Neoplasma malignum in abdomine. — 2. IV. 96. Schwellung des Leibes enorm. Stechende Schmerzen im Abdomen. Starke Atemnot. Exitus. Obduktion: Darmschlingen im unteren Jejunum und Ileum zu grossem Knäuel verwachsen; an einer Stelle starrwandig. In Serosa helle bohnengrosse Knoten mit federkieldicken Lymphsträngen in Verbindung. Mesenterium knollig und verwachsen. In der Darmschleimhaut schwarze, zum grossen Teil cirkulär verlaufende Geschwüre. Wand verdickt. 1 m unterhalb des Duodenum am Jejunum eine durch geschwürigen Zerfall bedingte, starrwandige Höhle mit wallartigem Rand, geht direkt in einen grossen Knoten des Mesenterium über. Starke Infiltration der Darmschleimhaut. — Anat. Diagnose: Ulcera carcinomatosa permagna jejuni. Infiltratio carcinomat. mesenterii et glandular. lymphatic. retroperiton. Ulcera metastatica carcinomat. jejuni et ilei. Peritonitis carcinomat. serofibrinosa. Hydrothorax etc.

2. Lautenschläger.

Erzieherin, 37 J. Verlauf und Symptome entsprechen in ihren Erscheinungen denen eines Typhus abdom.: Meteorismus, Ileocoecalschmerz, suspekte Stühle, Milzschwellung, entspr. Fieberverlauf; Diazoreaktion. Kein palpabler Tumor; keine bedeutende Kachexie. Geringe Schmerzhaftigkeit. Gegen Ende Zunahme des Meteorismus und des Schmerzes. Collaps. Obduktion: Ulcus carcinomatosum ilei perforatum. Perit. stercor. incip. Degenerat. glandular. mesenter. et retroperiton. etc.

Geschwulst $1^1/_2$ m oberhalb der Bauhini'schen Klappe. 2 Jejunalschlingen verwachsen, daselbst ein 2markstückgrosses Krebsgeschwür; scharf abgegrenzt, Nekrose in Mitte, Wucherung aussen; ringförmige Anlage. Keine bedeutende Verengerung. Stelle dem Mesenterialansatz gegenüber frei. Feine Perforationsöffnung. Darm nur in nächster Umgebung ödematös. Sonst keine Veränderung. Mikrosk. Diagnose: Wahrscheinlich medulläres Cylinderzellencarcinom.

3. Roselieb.

Taglöhnersfrau, 49 J. Seit 20 Jahren Schmerzen und Erbrechen nach Nahrungsaufnahme. Stark konsumiert. Leber vergrössert und empfindlich. Erbrechen. Klin. Diagnose: Carcinoma hepatis et ventriculi. Rasch gestorben unter Cerebralsymptomen. Obduktion: Mitte Jejunum Verdickung der Darmwand mit cirkulärem carcinomatösem Geschwür. Lumen für Bleistift durchgängig. Oberhalb stark dilatiert. Sekundäres Carcinom der Valvula Bauhini, strikturierend. Sekundäres carcinomatöses Geschwür am Colon ascend. und transvers. Mesenterialdrüsen wenig afficiert. Keine Lebermetastasen.

4. Ders.

Pfarrer, 59 J. Seit $1^1/_2$ Jahren Schmerzen im Unterleib. Seit 2 Monaten Symptome von Ileus. Seit 25 Tagen Kotbrechen. Tod. — Obduktion: Carcinom des unteren Ileum mit hochgradiger Stenose. Taubeneigrosser Tumor von aussen nach innen wuchernd, innen polypöses Geschwür. Starke Erweiterung des ganzen oberen Darmabschnittes (13,5 cm) und Entzündung der Schleimhaut oberhalb der Stenose. Keine Metastasen.

5. Ders.

N. N. seit $1^1/_4$ J. Schmerzen im Unterleib. Später noch unstillbare Diarrhöen. Seit 4 Monaten Tumor in der l. Regio hypochondriaca. Kein Erbrechen. Klin. Diagnose: Carcinom des l. Quercolon. Obduktion: Cirkuläres Carcinom am Beginn des Jejunum. Adhäsion und Perforation in dem l. Abschnitt des Quercolon. Fistula bimucosa des Dünn- und Dickdarmes. Sec. Carcinomatose der Mesenterialdrüsen und der um $^2/_3$ vergrösserten Leber; in ihr bis apfelgrosse Knoten.

6. Rickets (Annals of Surgery 1894).

Frau, 56 J. 21. IX. 93 wegen Erbrechen und langjähriger Verstopfung zum Arzt. Meteorismus, Schmerzen in Fossa iliaca dextra. 22. IX.

Fäkulentes Erbrechen. Derselbe Zustand bis 8. XII. 93. Operation: 20 cm über Valvula ileocoecalis ein nussgrosser Tumor, stenosierend. Oberhalb Stenose Ileum von 6mal grösserem Umfang. Resektion. Enterorrhaphie mit Murphy End zu End. 16 Stunden nach Operation Exitus an Shock. Anat. Diagnose: Carcinom des Dünndarms.

7. Curtis (Annals of Surgery 1902).

33 J. alter Mann; einige Monate krank. Stark abgemagert. Schmerzen in Appendicitisgegend. Hier ein Tumor fühlbar, ebenso am Nabel. Sonst keine Erscheinungen. Wahrscheinlichkeitsdiagnose: Maligner Darmtumor. — Operation 13. V. 02: Im r. Hypochondrium ein höckeriger Tumor am Jejunum, von dem mehrere Stellen ergriffen sind. Keine Striktur. Resektion von „5 Fuss" Dünndarm. Cirkuläre Enterorrhaphie mit Murphy. 5 Monate später Exitus. Anatom. Diagnose: Carcinom.

8. Kukula. (Arch. f. klin. Chir. 1900 Bd. LX).

40jähr. Frau. Seit Anfang 1898 Verstopfung. Dazu später nach dem Essen Koliken in Gegend des Nabels bis Fossa iliaca sin. 7. VIII. 98 im l. Hypochondrium ein Tumor bemerkt. Im August wird an bezeichneter Stelle ein ca. 8 cm langer, höckeriger, cylindrischer Tumor, dem Col. descend. entsprechend, palpiert. Klin. Diagnose: Carcinom des Colon descend. — I. Operation (26. VIII. 98): Colon ganz normal. Dagegen l. aussen grosser Jejunalschlingentumor, gebildet aus einem 8 cm grossen Tumor mit 12 cm Umfang; 2 cm darüber ein 2. kleinerer Tumor; darüber bis 8 cm unterhalb der Duodenojejunalklappe auf eine Strecke von 50 cm zerstreut eine Anzahl kleine Tumoren. Die ganze Darmwand ist infiltriert bis zur Serosa. Schleimhaut zottig. Aussehen wie Sarkom. Resektion von 73 cm Dünndarm. Enteroanastomose End zu Seit zwischen Duodenojejunalstück und dem distalen Ende des Jejunum. Operationsdauer 2 Stunden 20 Min. Mikrosk.-anat. Diagnose: Carcinoma alveolare. — XI. 98 neuer Tumor und Jejunalfistel. Verstopfung und Anorexie. — II. Operation (11. XII. 98): Hintere Gastroenterostomie (v. Hacker). Resektion des Tumors. Verschluss des Jejunum. 22. XII. Collaps infolge Nahtinsufficienz. Autopsie: Metastasen der region. Lymphdrüsen und der Leber.

9. Bacaloglu. (Bulletins de la Soc. anat. de Paris, 1900).

M. G., 20 J. 25. I. 00 in Hospital wegen Bauchweh. Seit 2 Jahren abwechselnd Obstipation und Diarrhöe. Verschiedenemal Blutbrechen und Blutstuhl. Abmagerung. Pat. cachektisch. Hat Koliken und Diarrhöen. In Lebergegend Tumormasse, beweglich, wenig schmerzhaft. In Achselhöhlen und Leisten kleine Drüsenschwellungen. Oedeme an Beinen. Bauch eingezogen. Daneben Symptome der Lungenphthise. 4 Tage später Exitus. Autopsie: Abgesehen von ausgesprochener Lungenphthise $1^1/_2$ m vom Pylorus entfernt zusammengeballte Jejunalschlingen, auf der Höhe ein kastaniengrosser Tumor. Darmlumen ein stückweit von Tumormasse ver-

stopft. Mikrosk. Diagnose: Cylinderzellencarcinom von Struktur der Darmdrüsen, in Muscularis eingedrungen.

10. Schede. (Verhandlg. d. dtsch. Ges. f. Chir., Berlin 1884 u. 99).

50j. Mann. Rechte Bauchseite kleinfingergrosser, unbeweglicher Tumor. Kaum sensibel, täuscht ein Fibrom der Bauchwand vor. Per rectum doppelt so grosser Tumor in Bauchhöhle zu fühlen. Tumor von Pat. seit einigen Wochen bemerkt. Seit 3 Monaten Obstipation und Diarrhoen abwechselnd. Abmagerung gering. — Operation (18. VI. 83): Resektion des Peritoneum um den Tumor, der an einer Darmschlinge sitzt. Resektion von 20 cm Dünndarm. Die Tumormasse füllt zur Hälfte das Darmlumen aus. Mikrosk. und anat. Diagnose: Adenocarcinom. — Bis IX. 83 hat Pat. 30 Pfd. an Gewicht zugenommen. — 28. VIII. 84 klagt er über Obstipation. Palpation negativ. Probeincision. Dabei durchschnitt man einen Strang. Pat. 4 Tage später an Bronchopneumonie gestorben. Autopsie: nirgends eine Spur von Recidiv.

11. Hahn (Deutsche med. Wochenschr. 1897).

66j. Mann. Seit 15 Jahren Darmkatarrh. IX. 96 Krankheit aktuell. Anorexie, Verstopfung, Koliken, Meteorismus; viel Erbrechen. Bis 4. 97 50 Pfd. abgenommen. Foetor ex ore. Salzsäure positiv. Sichtbare Peristaltik. Kein Tumor. — Operation: Dünndarmschlinge erweitert. In Subserosa Knötchen. An einer Stelle Darm von Tumormasse umgeben und mit regionären Lymphdrüsen verwachsen. Tumor hart, verengt das Darmlumen um $^2/_3$. In der Nähe ein zweiter Tumor, der den Darm fast vollständig zusammenschnürt. Enteroanastomose Seit zu Seit mit Murphy. Operationsdauer 1 St. Nach 10 Stunden Exitus an Shock. Diagnose: Multiples strikturierendes Carcinom des Dünndarms.

12. Morton (Med. Society of London 1893).

Frau, 23 J. Im Krankenhaus wegen Obstruktionserscheinungen. In l. Fossa iliaca nussgrosser Tumor fühlbar. Laparotomie (29. IX. 92): Am Dünndarm eine harte Tumormasse, adhärent an der Fossa iliaca; darüber der Darm erweitert. Enteroanastomose des Dünndarms. Obstruktion verschwindet. — 4. XI. 92 Tumor grösser, wieder Okklusionserscheinungen. 25. XII. 92 Exitus. Autopsie: Ende des Ileum glanduläres Carcinom, adhärent an Fossa iliaca; Darm stark verengt.

13. J. Duncan. (Litteratur s. u.).

$3^1/_2$ J. altes Kind. 20. XI. 85 in die Klinik. Oedeme an Beinen und Scrotum. Abdomen aufgetrieben, tympanitisch ausser linker Iliacalgegend. Wenig schmerzhaft. Wegen zunehmender Dyspnoe am 6. und 11. XII. zweimalige Punktion eines pleuritischen Exsudates. Unter Zunahme der Atembeschwerden, Auftreten knolliger Tumoren im Bauche und schliesslich erschöpfender wässriger Diarrhöen ging das Kind 4 Wochen nach der Aufnahme am 19. XII. zu Grunde. Autopsie: 12 cm lange Darmschlinge adhärent an Fossa iliaca sin., umgeben von einer grossen harten

Krebsmasse, die ganze Darmwand und das Mesenterium einnehmend. Metastasen in Leber (3 Tumoren) und in Niere (kleine Knoten). Lungen frei. Mikrosk.-anat. Diagnose: „Scirrhus".

14. Journet.

N. N., 44 J. 18. III. 75 ins Krankenhaus. Seit 1 Jahr zuvor 5mal Hämorrhagien per anum. Abmagerung, Diarrhöen, Koliken; Leib schmerzhaft. In Lebergend Tumor, wohl aus Darmschlingen. — 27. IV. Exitus, zuvor langdauernde Darmblutung. Autopsie: Unter der Leber Tumor ausgehöhlt, gefüllt mit schwarzen fötiden Massen; ausserdem in Höhlung Wucherungen und Hämorrhagien. Ein Ausgang resp. Zugang führt in eine Darmschlinge; darüber eine völlige Striktur; eine andere Oeffnung führt in die Gallenblase. 15 cm Darm sind in der Höhlung aufgegangen. Magen gesund. In Pylorusgegend Menge mandelgrosser Drüsen. Duodenum normal, nur im letzten Drittel etwas ulceriert. Dickdarm gesund. Sitz des Carcinom am obersten Teil des Jejunum.

15. Terrier et Gosset.

N. N., 35 J. 15. I. 99 in Klinik. Seit 8 Monaten eine harte Masse im Abdomen. Keine Schmerzen; 3mal Kolik mit Diarrhöe. Letzten Monat Abmagerung. Pat. kräftig mit normalen Funktionen, hat im r. Hypogastrium einen länglichen, beweglichen, höckerigen Tumor. Klin. Diagnose: Neoplasma am Ileocolon. — Laparotomie: Im r. Hypogastrium grosser Tumor von verwachsenen, entzündlichen Darmschlingen umgeben. Tumor 40 cm oberhalb Coecum. Darmausschaltung je 10 cm ober- und unterhalb des Tumors. Nahtverschluss aller Enden. Enteroanastomose Seit zu Seit zwischen oberer Jejunalschlinge und Coecum. Untere Tumorschlinge an Bauchwand fixiert. Drainage. Operationsdauer 1½ Stund. Nach 6 Tagen fötide Flüssigkeit aus der Wunde; Exitus. Autopsie: exulcerierte brandige Darmschlinge. „Epithélioma de l'intestin grêle avec adhérence de deux anses voisines, epithélioma ulcéré et ne rétrécissant que très peu la lumière de l'intestin".

16. Grawitz.

67 J. alte Frau. Mitte Jan. 1904 ärztliche Untersuchung. Seit 1 Jahr Magen-Darmbeschwerden. Abnahme des Körpergewichtes. Geschwulst im Bauche. Einige Wochen vor Tod (26. V. 04) Stauungserscheinungen, Vergrösserung des Tumors, Kräfteverfall. Obduktion: Multiple Uterusmyome. Myosarkom, vom Ligamentum latum ausgehend mit zahlreichen rundlichen Lebermetastasen. Der Tumor füllt das kleine Becken aus und reicht bis zur Nabelhöhe. Magen und Dickdarm intakt. Im Dünndarm, 1 m oberhalb der Bauhini'schen Klappe eine ringförmige Einschnürung. Eine derbe Geschwulst lässt sich durchtasten. Diese Stelle für Wasser durchlässig. Keine auffallende Erweiterung oberhalb. Beim Oeffnen Striktur deutlich, durch einen grossen, dem Mesenterialansatz gegenüberliegenden Tumor hervorgebracht. — Diagnose: Glanduläres Cylinderzellencarcinom

medullären Charakters. Mesenteriale Drüsenmetastasen mit ausgesprochenem Markschwammtypus. Ovarialmetastasen beiderseits, kleine medulläre Tumoren, etc.

17. Riegel.

Frau, 68 J. 23. X. 89 in Klinik. Seit 2 Monaten Magenschmerzen, unregelmässiges Erbrechen. Stuhl etwas retardiert. Pat. stark abgemagert. Bauch teilweise vorgewölbt, sichtbare Peristaltik. Links in Nabelhöhe bei Eindruck leicht verschiebliche Resistenz, etwas schmerzhaft. Magen HCl und peptische Verdauungskraft negativ. Trotz Ausspülungen reichliches Erbrechen galliger Massen. Ein einziges Mal HCl und Verdauung positiv gefunden. Erbrechen dauert an. Resistenz verschwindet. Völlige Anorexie, Oedeme bis an Bauchdecken treten auf. Exitus 30. I. 90. Klin. Diagnose: Anfangs Magencarcinom, später? — Obduktion: Als wesentlicher Befund im Anfangsteil des Jejunum ein 5 : 6 cm grosser feinhöckeriger Tumor, zwischen Magen und Colon gelegen. Dilatation des unteren Duodenum und der Gallengänge. Magen abgesehen von leichter Muskelhypertrophie intakt.

18. Hausmann.

Nach Ovariotomie pelveoperitonitisches Exsudat. Schrumpfung desselben mit Adhärenz einiger Darmschlingen. Nach einem Jahre guten Wohlbefindens hartnäckige Obstipation und Abmagerung. Tod an Marasmus Jan. 1867. Autopsie: Verwachsungen des grossen Netzes mit dem Darm und einer Dünndarmschlinge mit der Bauchnarbe. Verwachsungen eines Konvoluts von carcinomatösen Dünndarmschlingen mit dem Stiel des exstirpierten Ovariums.

19. Lubarsch.

49 J. alter Mann. Kurze Spitalbehandlung wegen schwerer phthisischer Lungenerscheinungen und schwerer Magen-Darmstörungen. Klin. Diagnose: Tuberculosis intestini. Anat. Diagnose: Carcinomata in ileo cum stenosi luminis ilei. Komplikation mit Ulcera tuberculosa ilei, coli ascend. et recti. Lymphadenitis caseosa glandul. mesenterii. Pleurit. tuberc.; Phthisis pulmon. Die Stenose sitzt im mittleren Teil des Ileum als deutliche narbige Striktur; im Darmlumen ein nussgrosser, derber, an der Oberfläche leicht zerklüfteter Tumor. Oberhalb davon cirkuläres Geschwür; an dessen Rändern Tuberkelknötchen, in dessen Nähe Carcinomknötchen. Beiderlei Knötchen über ganzen Darm zerstreut. 40 cm oberhalb Valvula ileo-coecalis ein kirschgrosser Carcinomtumor.

20. Routier.

Nach Krankengeschichte und Untersuchung wird ein Pyloruskrebs vermutet. Routier fand bei Pat. ein ringförmiges Carcinom des Jejunum, 30 cm unterhalb des Duodenum. Oberhalb der Geschwulst starke Erweiterung des Darmes. — Operation: Anastomose einer gesunden Darmschlinge unterhalb der Neubildung mit dem Magen einerseits und dem

erweiterten Darm oberhalb des Neoplasma andererseits, um Galle und Pankreas Abfluss zu verschaffen. Genesung.

21. Lubarsch.

52 J. alter Mann war wegen Delirien in der psychiatrischen Klinik. Früher hat Pat. 5mal Lungenentzündung gehabt, in letzter Zeit oft Durchfälle. Man vermutet eine Darmtuberkulose. Autopsie (10. V. 66): Am Ende des Dünndarmes 50pfennigstückgrosses, tuberkulöses Schleimhautgeschwür mit wallartigem Rand. An dieser Stelle ist die Serosa mit 6 grauweissen, erbsen- bis nussgrossen Knötchen besetzt; in der Nachbarschaft knotige Gebilde auf der Schleimhaut mit drüsigem Bau im Durchschnitt. Auf der Serosa bis in's kleine Becken Dissemination von kleinen Knötchen. Mikroskopisch erweisen sich die Knoten als Carcinome; die Alveolen sind mit kubischem Epithel ausgefüllt.

22. Keetley.

Ein 17j. Mädchen hatte einen carcinomatösen Tumor „au niveau de l'intestin grêle". I. Operation (VII. 94): Anus praeternaturalis. — II. Operation (IV. 95): Partielle Ausschaltung der kranken Dünndarmschlinge. Enteroanastomose durch Invaginationsmethode. Pat. entlassen.

23. Journet (Lancet. 1847).

Eine Frau ist aus dem Wagen gefallen, verspürte später lange Zeit seitliche Schmerzen im Bauche. Nach erfolgtem Tode fand man bei der Obduktion am Ende des Ileum Schrumpfung des Darmes zu einer harten scirrhösen Masse.

Aus der Heidelberger Klinik des Herrn Geh. Rat Czerny, Exc. stehen mir 2 Fälle zur Verfügung. Während ich den einen, dessen Publikation mich zu dieser Arbeit veranlasst, besonders eingehend behandle, will ich den andern den veröffentlichten Fällen in der Aufzählung nur anfügen, da weder ein Sektionsbefund, noch zu einer pathologisch-anatomischen Untersuchung ein Präparat vorliegt.

Mit diesen beiden Fällen ergibt die Gesamtsumme der Dünndarmcarcinome in engerem Sinne 25, mut. mut. 35. Auch in der Heidelberger chirurgischen Klinik, die doch immerhin ein relativ reiches Material an Darmcarcinomen zur Verfügung hat, bietet das eigentliche Dünndarmcarcinom einen sehr seltenen Befund. Petersen hatte zu seiner Arbeit keinen einzigen Fall von Dünndarmcarcinom, dagegen 234 andere Darmcarcinome aufbringen können. Die Krankengeschichten von 1892—98 schweigen über Dünndarmcarcinome, dagegen reden die von 1898—1903 von einem Fall (24) unter 60 Darmcarcinomen excl. Rectum; dabei waren im Dick-

darm 45, Coecum 12, Duodenum 2. Der zweite Fall stammt vom November 1904[1]).

24. Chirurg. Klinik Heidelberg. 1901.

Philipp G., 24 J., Fabrikarbeiter, war vom 1. IX. bis 6. IX. 00 im akad. Krankenhaus wegen nervöser Magenaffektion oder Ulcus ventriculi (?), vom 6. IX. bis 28. XII. 00 in einer Lungenheilstätte. — Im März 1901 bekommt Pat. wieder seine Magenschmerzen und Erbrechen; er kommt am 29. VIII. 01 in die chirurgische Klinik mit Beschwerden, die auf motorische Insufficienz des Magens hinweisen, klagt über fortschreitende Abmagerung und schlechtes Allgemeinbefinden.

Befund bei der Aufnahme: Rechtsseitige Lungenaffektion. Magenuntersuchung: Morgens nüchtern 50 cbcm alkalisch reagierender Saft. Bei Aufblähung grosse Kurvatur in Nabelhöhe. Nach Probefrühstück Magen frei von HCl., keine Milchsäure. Pepsin positiv.

Klin. Diagnose: Magenatonie, vielleicht Ulcus duodeni. Magenspülungen, Atonie-Diät. Natron cacodyl. subcut. Seit Ende August hat Pat. mehr Dickegefühl in der Magengegend, objektiv stärkere motorische Insufficienz. Therapeutisch vollkommene Magenschonung mittels Nährclysmen wegen hinzugetretener Enteritis nicht durchführbar. — Seit der Aufnahme Gewichtsabnahme von 5 kg. — Lungenaffektion hat etwas zugenommen.

Operation (Prof. Petersen) 16. IX. 01: Medianschnitt 12 cm lang. Erst nach Hervorholen des Magens, der ausser einer geringen Dilatation normal ist, fühlt man einen knolligen Tumor. Dieser erweist sich als Krebs am Anfangsteil des Jejunum, mit Magen und hinterer Bauchwand verwachsen. In der Umgebung sind ausgedehnte Drüsenmetastasen. Infolgedessen wird die hintere Gastroenterostomie (v. Hacker) ca. 10 cm distal vom Carcinom ausgeführt; grosser Murphyknopf.

Anatom. Diagnose: Inoperables Carcinom am Anfangsteil des Jejunum.

Wunde heilt per primam. Kein Erbrechen mehr. Pat. nimmt mit Appetit Nahrung und fühlt sich wohl. Am 6. X. 01 wird er gebessert aus der Klinik entlassen.

Eine kritische Beurteilung diese Falles kann wohl übergangen werden; es konnten ja Anamnese und Befund des erst 24jähr. Pat.

---

1) Nach Abschluss meiner Arbeit erfahre ich von einem weiteren Falle aus der Heidelberger medicinischen Klinik. Bei der Obduktion eines an Akromegalie gestorbenen Mannes fand sich neben einem Lymphangioendotheliom der Hypophyse in der Mitte des Jejunum ein cirkuläres, stenosierendes, primäres Adenocarcinom mit regionären Lymphdrüsenmetastasen; klinische Erscheinungen hatte das Neoplasma keine verursacht. (Schönborn, Ueber Akromyelie. Ziegler's Beiträge z. pathol. Anat. u. allgem. Pathol. Festschr. für Julius Arnold.)

keinen Anlass geben, eine Diagnose auf Dünndarmcarcinom zu stellen. Die subjektiven Symptome im Verein mit dem Resultat der Magenuntersuchung und dem völligen Mangel eines Tumors rechtfertigen die angenommene Diagnose. Die Gewichtsabnahme lässt sich durch die einjährige Dauer des die Nahrungsaufnahme herabsetzenden Leidens und die gleichzeitige Lungenschwindsucht erklären. Wohl konnte man vielleicht noch vor der Zeit der Operation besonders bei dem noch hinzutretenden Druckgefühl und der Enteritis an ein Neoplasma der Magengegend denken. Die Art der Operation war eo ipso vorgeschrieben.

Dieser Fall zeigt uns wieder, wie ohnmächtig wir oft sind gegenüber der Diagnose, geschweige denn einer Frühdiagnose des Dünndarmcarcinoms, die allein das Leben des Pat. hätte retten können.

25. Heidelberger chirurg. Klinik. 1904.

G. H. aus Worms, 41 J., Betriebsleiter einer grösseren Fabrik, stammt angeblich aus einer gesunden Familie und war früher selbst gesund. Die Beschwerden des Pat. bestehen seit Mitte September 1904. Es traten Verstopfung und Unregelmässigkeit des Stuhlgangs auf. Bald stellte sich noch Erbrechen ein, ziemlich häufig, das bereits seit ca. 14 Tagen einen fäkulenten Charakter hat. Der Leib wurde aufgetrieben. Schmerzen bestanden wenig, nur ein schweres Druck- und Völlegefühl in der Magengegend hinderten den Pat. viel zu essen. Von dem behandelnden Arzte war das Leiden als ein nervöses aufgefasst worden. Zeitweise traten nun noch kolikartige Schmerzen an der Nabelgegend auf. Auch bemerkte der Kranke eine lokale Anschwellung, die sich dann unter Gurren und Erleichterungsgefühl nach r. unten entleert haben soll. Da das Erbrechen zunahm, auch die Schmerzen häufiger wurden, suchte er am 14. XI. 04 das Diakonissenhaus auf, von wo er wegen typisch chronischem Ileus von Herrn Geh.-Rat Fleiner zur Operation zu Excellenz Czerny verwiesen wurde. Bei den Magenspülungen im Diakonissenhaus wurden rein fäkulente Massen ausgehebert; die Ernährung war flüssig, bestand meist aus Nähr- und Durstklystieren. Die Diurese war äusserst spärlich.

Status (16. XI. 04): Grosser, kräftig gebauter Mann in entschieden kachektischem Zustande. Die Konjunktiven sind schwach ikterisch verfärbt. Die Zunge ist an den Rändern feucht und stark belegt. Es besteht häufiges Erbrechen fäkulenter Massen. Drüsenschwellungen sind nirgends vorhanden, ebensowenig Oedeme. Das Herz weist normale Grenzen; Aktion etwas beschleunigt, zeitweise leicht irregulär, Töne jedoch rein. Die Lungen zeigen keinen pathologischen Befund. Das Abdomen ist stark eiförmig aufgetrieben und gespannt. Ueberall ist hoher tympanitischer Schall. Die Leberdämpfung ist verschmälert, hochgedrängt.

Leber und Milz sind nicht palpabel. Ascites ist nicht vorhanden. Der Meteorismus entspricht vorwiegend den Dünndärmen, der Dickdarm scheint nicht dilatiert. Zeitweise sieht man lebhafte peristaltische Bewegungen von nahezu kinderarmdicken Därmen; es scheint in der Ileocoecalgegend ein Hindernis zu bestehen, da sich dorthin die geblähten Darmschlingen unter lautem Gurren entleeren. — Urin: Menge sehr spärlich, 600 gr., hochgestellt, klar, sauer; weder Alb. noch Sacchar., kein Indikan. Der Magen enthält reichlich kotige Flüssigkeit, ist nicht dilatiert. Infolge des Erbrechens ist eine genaue Magenuntersuchung nicht möglich. Auf Einläufe erfolgt wenig Stuhl, ebenso wird auf Abführen von oben der Leib nur wenig weicher.

Die klinische Diagnose lautet auf chronische Darmstenose. Sitz des Hindernisses: unterer Dünndarm, vielleicht Ileocoecalgegend; Natur desselben völlig unklar, vielleicht alte Appendicitis, vielleicht Tumor?

Operation 18. XI. 04 (Excellenz Czerny): 25 cm langer Medianschnitt. Zunächst starke Eventration des armdick geschwollenen Dünndarmes. Vergebliches Suchen nach dem Dickdarm, der offenbar zusammengefallen ist. Deshalb vollständige Eventration der Dünndärme, die in warme Kompressen eingepackt werden. Etwa 25 cm oberhalb der Ileocoecalklappe findet sich eine ringförmige Striktur des Ileum, welche den Uebertritt des Darminhaltes vollständig unmöglich macht, so, dass der unterhalb liegende Abschnitt absolut leer, der obere ad maximum gefüllt erscheint. Ein bleistiftdicker Strang, welcher unterhalb des Ileum zu der Striktur heranreicht und dasselbe nach der hinteren Bauchwand zu fixiert, wird doppelt unterbunden und durchschnitten, ohne dass dadurch die Passage an der Striktur besser geworden wäre. Um etwas den Darm zu entlasten, wurde derselbe etwa 10 cm oberhalb des Hindernisses mit dem Scalpell punktiert und dann ein Darmrohr eingelegt, wobei sich grosse Mengen gelben, dünnen Stuhles entleerten. Bei dem Versuche eine elastische Ligatur oberhalb herumzuführen, kam aus der Stichstelle noch Darminhalt, so dass noch höher die Gussenbaur'sche Klemme angelegt, der untere leere Abschnitt mit der Hand gehalten und nach Resektion des strikturierten Teiles zunächst im unteren Abschnitte der schwere und dann im oberen Abschnitte der leichte Teil des grössten Magenmurphyknopfes eingenäht wurde. Darauf wurden die beiden Enden vereinigt. Die Implantation in den stark erweiterten und hypertrophischen zuführenden Schenkel war wegen Dicke und Starrheit der Wand erschwert. Der Knopf funktionierte aber sofort gut, wurde noch mit einer Reihe Lembert'scher Nähte übernäht und nach Reinigung der in der Nähe etwas mit Kot beschmutzten Darmteile und Uebernähung des Mesenterialschlitzes der Darm in die Bauchhöhle versenkt. Die Nahtstelle wurde mit steriler Gaze tamponiert und die Bauchwand mit durchkreuzenden Seitennähten vereinigt.

Postoperative Diagnose: Wahrscheinlich carcinomatöse Striktur im

unteren Ileum. Geringe Vergrösserung der in allernächster Nähe liegenden Mesenterialdrüsen, jedoch ohne Veränderung der Konsistenz.

Anfangs war Pat. ziemlich stark kollabiert; er erhielt deshalb am 2. Tage 1000 gr. physiol. Kochsalzlösung subkut.; der zunächst hohe Puls besserte sich, so dass am 3. Tage das Befinden sehr gut war. Verbandwechsel täglich. Sofort Entfernung mehrerer Nähte. Feuchte Tamponade. Am 5. Tage morgens bei der Defäkation plötzlicher Collaps, anscheinend Perforation des Knopfes. Schmerzen an der Stelle des Knopfes. Verfallenes Aussehen. Erweiterung der Drainageöffnung. Am 7. Tage wurde eine Gegenöffnung in der Ileocoecalgegend gemacht; dabei entleert sich ein jauchiger Abscess, anscheinend abgekapselte Peritonitis um den Knopf. Trotz Kochsalzinfusion und Analeptica verschlechtert sich das Befinden mehr und mehr. Es treten noch bronchopneumonische Reizungen auf. Am 29. XI. 04 verschied Pat. an diffuser septischer Peritonitis.

Obduktionsbefund: Männliche Leiche in sehr dürftigem Ernährungszustande. In der Mitte des Bauches eine 25 cm lange Laparotomiewunde; in der Ileocoecalgegend eine schräge ca. 7 cm lange Gegenincision. Leib aufgetrieben. Zwerchfell hochstehend. Herzbeutel und Herz ohne Besonderheit, ebenso Pleurahöhle. Im Anfangsteil der Aorta descend. 1-pfennigstückgrosses Geschwür mit unregelmässigem Grunde. Die Lungen sind in den Oberlappen von luftkissenartiger Konsistenz; die Unterlappen sind dunkelrot verfärbt, sehr blutreich, die Konsistenz ist vermehrt. Auf der Oberfläche finden sich einzelne, über das Lungengewebe erhabene, härtere weissliche Knötchen von etwa Erbsengrösse. — Im Bauche befindet sich eine trübe eitrige Flüssigkeit. Die Darmschlingen sind stark gebläht, vielfach mit einander verklebt, mit eitrig fibrinösen Massen belegt. Die Serosa ist stark injiciert, an einzelnen Stellen schwärzlich verfärbt; der Darm ist leicht zerreissend. Ca. 14 cm oberhalb der Bauhini'schen Klappe ist eine cirkuläre Naht mit Murphyknopf; auch an dieser Stelle reisst der Darm sofort ein. Darüber bis hinauf zum oberen Jejunum zeigt sich die Darmwand deutlich verdickt, hypertrophisch und ödematös. Der ganze Dünndarm ist mit kotigem Inhalt gefüllt, die Schleimhaut zum Teil schwärzlich verfärbt. Der Magen enthält schwarzflüssigen Inhalt. Im Colon sind kleine, linsengrosse Defekte der Schleimhaut. Die Flex. coli dextr. ist in der Gallenblasengegend adhärent, mit letzterer verwachsen; S romanum stark gebläht und gefüllt. Rectum nichts besonderes. Die Milz ist etwas vergrössert, weich, auf der Oberfläche eine die Milz zur Hälfte einnehmende, derbe, schwielige Verdickung der Kapsel; Zeichnung auf dem Durchschnitt undeutlich. Leber: Oberfläche i. A. glatt, doch finden sich einzelne hirsekorngrosse Knötchen über das Gewebe hervorragend; auch auf dem Durchschnitt zeigen sich einzelne derartige weissliche Knötchen. Sonst ist die Leber trüb. In der Gallenblase zwei haselnussgrosse, maulbeerartige Steine. — Nieren: Kapsel leicht abziehbar, Nierengewebe auf dem Durchschnitt deutlich getrübt.

Anatomische Diagnose: Diffuse, jauchige Peritonitis. Hypostat. Pneumonie des Unterlappens. Emphysema pulmonum. Trübung von Leber und Niere. Septische Milz. Atheromatöses Geschwür an der Aorta. Tumormetastasen in der Leber; Verdacht auf Lungenmetastasen.

Fig. 1.

Fig. 2.

Beschreibung des resecierten Darmstückes (Fig. 1 u. 2): Die Länge des Präparates beträgt 10 cm. Im unteren Drittel liegt die scirrhöse Striktur. Der Darmumfang oberhalb dieser beträgt 12 cm,

der unterhalb knapp 5 cm. Die Striktur selbst ist für die Uterussonde durchlässig, hält aber von oben eingegossenes Wasser. Im unteren Teil, an der Grenze des schmäleren und weiteren Umfanges, sitzt ein etwa wallnussgrosser Tumor, dessen grösste Masse in das Darmlumen hineinragt, dasselbe fast vollständig einnimmt und gleichsam von aussen nach innen die Darmwand ringförmig einzieht; daher sieht der gerade dem Mesenterialansatz gegenüberliegende Teil aus, als sei hoc loco der Darm wie von einer Schnur zusammengezogen. Dieser strikturierende Ring hat ein echt narbiges Aussehen und Konsistenz-Gefühl. Auf ihm sitzt an seiner breitesten Stelle (3—4 mm) ein ca. 1 cm langer Rest des bei der Operation abgebundenen, kaum bleistiftdicken Stranges, dessen Konsistenz weich ist. Dagegen ist die ganze Tumormasse von ziemlich derber Beschaffenheit. Sie geht von der Basis des Hauptknotens diffus in einer Breite von allgemein 2 cm in die Darmwand über, diese cirkulär fast ganz umfassend; es befindet sich dabei die Krebsmasse nur im zuführenden Darmschenkel, während der abführende engere Darmabschnitt mit normaler Schleimhautoberfläche kaum verdickt und bedeutend weicher ist. Der Geschwulstknoten zeigt an seiner unteren Peripherie eine deutliche Prominenz. Sonst besitzt die Gesamtoberfläche leicht zottige, polypöse Exkrescenzen, die auf dem cirkulären Bezirk am deutlichsten sind und durch leicht hämorrhagische Verfärbung der Mucosa ein zerklüftetes, polypös-geschwüriges Aussehen bieten. Die Darmwand oberhalb der Striktur ist bis zu einer Höhe von etwa 4 cm allmählich sich verlierend verdickt, in eine Schwarte verwandelt, während sie weiter oben infolge der starken Dilatation verdünnt erscheint. Hier sieht man noch die artificielle Punktionsöffnung und nach innen davon zwei etwa bohnengrosse hämorrhagische Arrosionen. Im übrigen hat die Mucosa in dem oberen, makroskopisch nicht carcinomatös degenerierten Teil mehr weniger deutlich ihre Falten erhalten. Der gesamte dilatierte Abschnitt hat überdies ein deutlich rissiges Aussehen. Die Serosafläche selbst ist überall glatt und hat im Bereich der Krebszone nur leichte, durch die Verdickung verursachte Erhabenheiten. Auf dem Durchschnitt zeigt die Tumormasse eine ziemlich gleichmässige Beschaffenheit und gelblich-weisse Farbe. Die Konsistenz ist an der Striktur hart, das Zentrum des Geschwulstknotens ein wenig weicher als die derbe, periphere Partie. Das Ende jenes in den Tumor hineinragenden Stranges sieht man in feinen Faserungen sich auflösen. Seine Farbe ist weiss.

Mikroskopische Untersuchung. (Zur Untersuchung dienten Gefrierschnitt und Celluloidinpräparate.)

Das Neoplasma zeigt im mikroskopischen Bilde einen sehr vielseitigen Bau, der ein charakteristisch atypisches Wuchern drüsenartiger Elemente aufweist und dessen Stroma ebenfalls durch eine reiche Vielgestaltung sich auszeichnet. Die Geschwulstmasse ist mehr weniger dicht von kleinen Alveolen durchsetzt, die im allgemeinen von einem einschichtigen

Cylinderepithel mit runden Kernen und palisadenförmigem Protoplasmaleib ausgekleidet sind und fast überall ein deutliches Lumen aufweisen. Hie und da findet sich auch mehr abgeplattetes Epithel. An seltenen Stellen wird eine Mehrschichtigkeit vorgetäuscht. Einzelne Alveolen sind ganz leer und als Kunstprodukte aufzufassen; zum Teil sind diese Lumina als Ergebnis degenerativer Gallertmetamorphose in den Epithelprocessen anzusehen. Die Krebsgebilde finden sich immer in Spalträumen des Gewebes. Eine Epithelbekleidung lässt sich in der Alveolenwand nicht mit Sicherheit nachweisen. Ganz vereinzelt sieht man an den Aussenzonen Gebilde mit Infarcierung ihres Lumens von neu gebildeten Epithelien und solche, die durch seitliche Sprossung von an Drüsen erinnernden Epithelschläuchen sich auszeichnen. Diese Krebszapfen stellen wohl an den der Schleimhaut angehörigen Partien eine Zellvermehrung der Lieberkühn'schen Krypten dar, ausserdem ein Längenwachstum dieser. Die Alveolen zeigen eine reiche Vielgestaltung in ihrer Form, wenn anders auch die rundliche vorherrschend ist. An einer Stelle erinnern sie sogar an den intrakanalikulären Typus. Das Stroma besteht zum grossen Teil aus lockerem, an einzelnen Stellen aus mehr derbem, strafffaserigem Bindegewebe, dessen Gefässentwicklung eine nur geringe ist. Jenes ist in ganz verschiedener Mächtigkeit zwischen die kleinalveolären Parenchymwucherungen gelagert; an den den centralen Partien des Tumors entsprechenden Stellen liegen die Krebsalveolen oft ganz dicht bei einander, während sie andererseits aber auch wieder weit von einander gedrängt und sehr spärlich erscheinen. An den an Bindegewebe reichen Partien zeigt sich der scirrhöse Bau aufs deutlichste. Ausserdem findet sich im Bindegewebsstroma namentlich in der Umgebung propagierender Drüsenwucherungen ohne gesetzmässige Anordnung eine mehr weniger starke kleinzellige Infiltration. Die Dunkelfärbung der Kerne macht sie deutlich sichtbar. Sie ist an den peripher gelegenen Tumormassen am stärksten entwickelt. Weniger stark ist sie auch schon zwischen die Bündel der Ringmuskulatur und die beiden Muskelstrata vorgedrungen. Hier umgibt an einzelnen Stellen die Infiltration einen Krebsschlauch. Die Muscularis selbst erscheint etwas hypertrophisch. Einzelne Muskelfaserbündel sind gelockert, und in den Saftlakunen liegen die fremden Elemente.

Eine stark in die Augen springende Erscheinung, die unserem Neoplasma erst sein charakteristisches Gepräge verleiht, äussert sich in der in völlig regelloser Weise auftretenden gallertigen oder schleimigen Metamorphose, die an manchen Stellen sogar den ganzen Bau des Gewebes zu beherrschen scheint. Interessant ist das Bild des Polymorphismus dieser schleimigen Degeneration. Wir haben da das typische Bild des echten Schleimgerüstkrebses, dort nur gallertige oder kolloide Degeneration des Krebsparenchyms, an wieder andern Stellen ein Ineinandergreifen beider Arten. Dieser letzte Modus ist der ausgebildetste. Sehr

schön können wir alle möglichen Uebergänge von einfacher Schleimproduktion der ursprünglichen Cylinderzellen bis zur völligen Auflösung ganzer Alveolen und Alveolenkomplexe in reine Gallertmasse sowohl an der morphologischen Gestaltsveränderung der Zellen, wie an der verschiedenen Tinktion von Protoplasma und Kern verfolgen. Ebenso zeigt auch das Stützgewebe an zahlreichen Partien das Bild des allmählichen Aufgehens in Schleimgewebe. Man hat oft den Eindruck, als ob die Fibrillen des Bindegewebes gleichsam durch Imbibition mit mucinhaltiger Flüssigkeit auseinandergedrängt und zum Teil verflüssigt werden. Es kommen so Krebszellaggregate innerhalb stark gequollene Stromabalken, welche aus schleimiger Grundmasse und eingelagerten Spindelzellen bestehen, zu liegen. Stellenweise ist jedoch kaum zu entscheiden, ob es sich um metamorphosiertes Stützgewebe oder Parenchymgewebe handelt. Die Verteilung von Bindegewebe und Gallertgewebe ist immerhin derartig, dass die derberen Bindegewebsmassen vor dem weicheren Schleimgewebe weit prävalieren und dass auch an den umgewandelten, sowie ursprünglichen Gallertpartien das Bindegewebsfundament so stark ist, dass der scirrhöse Bau und damit die derbe Konsistenz des Neoplasmas erhalten bleibt. Jene dem besagten Strang entsprechende Partie besteht fast ganz aus einem mehr weniger zarten Bindegewebe, dessen Gefässreichtum nicht unerheblich ist. An einzelnen peripheren Stellen lässt es lockeres Serosagewebe erkennen. Das Bindegewebe verliert sich bald markanter, bald allmählich in dem zellreichen, dunkler tingierten Krebsstroma. Es bildet einzelne, durch lockeres Gewebe getrennte Formationen. Gerade an der Grenze des Stromagewebes gegen das eigentliche Tumorgewebe in verschiedener Tiefe bis zu ca. 5 mm sieht man die reichlich verzweigten Alveolen von Infiltrationsgewebe umgeben. Dabei sind schlauchförmige Parenchymwucherungen schon ziemlich weit in das zarte Bindegewebe vorgedrungen. Elemente glatter Muskulatur, Drüsen u. a., die ihre Prominenz auf eine Gewebsversprengung von Darmschleimhaut oder von Resten eines Meckel'schen Divertikels herleiten liessen, lassen sich in dem Stranggewebe nicht nachweisen. Die Natur des Bindegewebes mit seinen die grösseren überwiegenden kleineren, mehr jüngeren wie älteren Zellelementen ergiebt in Bezug auf Herkunft und Alter keinen bestimmten Entscheid; sicher ist, dass es sich um ein weiches, vollsaftiges Bindegewebe handelt und nicht um das eines vernarbten alten Stranges. Allerdings könnte auch durch reichliche Vaskularisation ein alter fötaler Bindegewebsstrang seine Frische bewahrt haben.

Fassen wir jetzt nochmals das Ergebnis der mikroskopischen Untersuchung zu einer kurzen Diagnose zusammen: Das Neoplasma ist ein kleinalveoläres Adenocarcinoma cylindrocellulare mit teilweisem Bau des Gallertkrebses. Der damit verwachsene Strang ist ein reines Bindegewebsligament.

Die Krankengeschichte unseres Falles bietet als solche nichts Ueberraschendes. Die oft gestellte Diagnose „Obstruktion“ ohne Bekanntsein der Ursache gibt zum operativen Vorgehen volle Berechtigung. Vor allen Dingen muss zunächst für Kotpassage gesorgt werden.

Der Sitz des Hindernisses wurde auf Grund von Dünndarmmeteorismus, Peristaltik nach der Ileocoecalgend zu, Koliken u. a. immerhin gut bestimmt, wenn wir die enormen Schwierigkeiten und die höchst seltene Feststellung der Lokalisation in Betracht ziehen. Anbei bemerkt, liess die Untersuchung des Harns auf Indikan, als lokaldiagnostisches Hilfsmittel, wie oft, im Stich. Die angegebenen Symptome, dazu das fäkulente Erbrechen und die Verstopfung machten die Diagnose auf chronischen Ileus mit 14tägiger Dauer klar. Die Frühsymptome traten erst zwei Monate vor der Operation auf. Dabei war die Periode der Initialerscheinungen von relativ langer Dauer und diese so unbestimmt, dass sie anfangs als nervöse Magenbeschwerden aufgefasst wurden. Nur wenige Fälle nehmen einen so kurzen Krankheitsverlauf. Bemerkenswert ist die kurze Krankheitsdauer im Vergleich mit der lange bestehenden Manifestation des scirrhösen Neoplasmas. Das Wachstum und damit die Stenosierung hat wohl erst in letzter Zeit stärkere Fortschritte gemacht. Zu einer genauer präcisierten Diagnose fehlten die Feststellung eines Tumors, ebenso eine früh ausgesprochene Abmagerung, fixierter Schmerz; die Resultate einer Magenuntersuchung konnten auch nicht verwertet werden. In Berücksichtigung der von Anfang an eintretenden Darmstörungen und der verhältnismässig kurzen Dauer des Leidens liegt auch die Annahme einer älteren verkappten Appendicitis nicht fern. Ebenso konnte an einen Tumor gedacht werden, über dessen Malignität sich die Diagnose nicht bestimmt äussern konnte.

Der Operationsbericht macht uns klar, warum ein Tumor oder wenigstens die für den Scirrhus meist vorliegende Resistenz nicht palpiert wurde. Die betreffende Darmschlinge war eben durch einen kurzen Strang nach der hinteren Bauchwand an die Mesenterialwurzel fixiert, und vor dem Krankheitsherd waren demnach neben dem Magen die aufgetriebenen Darmschlingen gelagert. Die angenommene Dilatation der über dem Hindernis liegenden Darmpartie einerseits und die Erschlaffung des Dickdarms andererseits — Erscheinungen, die auch zur Lokaldiagnose verwertet wurden — haben sich bestätigt. Der Sitz des Tumors, ca. 25 cm oberhalb der Ileocoecal-

klappe, ist keiner der seltensten Befunde, in der Regel freilich finden wir die maligne Geschwulst weiter unten, häufiger auch weiter oben, etwa der Stelle des Meckel'schen Divertikels entsprechend. Die bekannte Thatsache, dass es oft unmöglich ist, vor dem chirurgischen Eingriff eine Aussage über die Natur der Darmstriktur zu machen, zeigt uns dieser Fall, der selbst inter operationem nur die Wahrscheinlichkeitsdiagnose auf carcinomatöse Verengerung zuliess; dabei gab auch jene seltene Strangverwachsung zu diagnostischen Bedenken Anlass.

Unter welch' technischen Schwierigkeiten, die einen Erfolg operativer Thätigkeit oft illusorisch machen, man vielfach zu kämpfen hat, zeigt sich auch hier. Es sei nur erinnert an den Kampf gegen die dünnflüssigen Kotmassen, die gewaltige Ungleichheit der beiden Darmlumina, namentlich das starre und zerreissliche obere Darmstück — dabei der gefahrdrohende Zustand des Patienten. Nachdem man die Radikaloperation gewählt, erkannte man in der Anwendung des Murphyknopfes der Naht gegenüber die bessere Methode. Durch sie wurde die Operationsdauer wesentlich verkürzt, und das war in erster Linie zu berücksichtigen.

Die Todesursache 10 Tage post operationem beruhte der Vermutung gemäss auf einer Perforationsperitonitis. Das schon so stark veränderte Darmgewebe und dazu noch der Sitz des Knopfes an zwei ungleich weiten Darmstücken lassen eben einer Drucknekrose und leichten Dehiscenz, die hier eingetreten, keinen Riegel vorschieben. Nach dem unglücklichen Ausgange liegt der Gedanke nahe, dass eine zweizeitige Operation bei der starken Ueberdehnung des Darmes den Patienten vielleicht gerettet hätte; man konnte wohl einen Anus praeternaturalis anlegen, zumal das Obstruktionshindernis immerhin noch einen verhältnismässig tiefen Sitz hatte.

Um dem pathologisch-anatomischen Befunde das Wort zu leihen, sei zunächst erwähnt, dass wir die gegenseitigen Beziehungen im Verlaufe der klinischen und pathologischen Erscheinungen des Neoplasmas wohl erklären können. Der Tumor macht zunächst infolge seines langsamen Wachstums keine Symptome; als sich jedoch allmählich die Striktur einstellte, machte sich diese durch die Obstipation geltend. Bei langsamer, aber stetiger Zunahme trat dann Erbrechen hinzu, das vorher teilweise auch nur eine funktionelle Erscheinung war. Mit dem wohl erst in letzter Zeit stärkeren Wachstum des in das Darmlumen hineinragenden Tumors mit gleichzeitiger Vermehrung der Striktur kam schliesslich eben der Moment

des völligen Verschlusses, der dem Andringen der Contenta Halt bot. Unter subakutem Verlauf bot also die Krankheit das Bild des Miserere. Dass der Ileus nicht ganz akut auftrat und einen stürmischeren Verlauf nahm, beruht hauptsächlich auf der weichflüssigen Konsistenz des Darminhaltes, dem Fernbleiben einer plötzlichen Verstopfung der Stenose durch einen Fremdkörper oder eingedickte Kotballen u. a. m.

Die Sicherstellung der Diagnose als scirrhöses Carcinom war erst bei Betrachtung des resecierten Darmstückes mit seiner narbigen Striktur und dem ins Darmlumen ragenden Tumor gegeben. Die Bedeutung des aus dem Neoplasma hervorkommenden Stranges konnte erst die histologische Untersuchung aufklären. Vergebens suchte man bei der Obduktion nach der Fortsetzung des abgeschnittenen Stumpfes. Wären Reste von Darmwandelementen in dem Bindegewebsstrang vorhanden, so wäre die Persistenz eines von einem alten Meckel'schen Divertikel herrührenden Ligamentes anzunehmen. Dafür wäre allerdings ein so tiefer Sitz im Ileum eine seltene Ausnahme. Weit eher handelt es sich um ein in späterer Zeit durch irgend einen Entzündungsprocess entstandenes Pseudoligament. Doch lässt sich auch die Persistenz eines solchen aus der Fötalzeit oder eine sonstwie entstandene fötale Bildung nicht ganz so ohne weiteres von der Hand weisen. Jedenfalls dürfte dieser Strang die primäre, das Carcinom die sekundäre Bildung darstellen. Es ist darnach durch Wirkung des den Darm fixierenden Stranges an dem betreffenden Darmstück zu einer Knickung, dadurch zu einer erschwerten Fortbewegung der Contenta, durch Stauung dieser an der Knickungsstelle zur stärkeren Reizung der Darmschleimhaut gekommen. So nahm dann das Krebsgebilde der Irritationstheorie gemäss seine Entwicklung. Diskutabel ist schliesslich auch noch die Annahme, dass die Geschwulst als Primärbildung mit der Zeit erst infolge entzündlicher Reizung der Serosa an der hinteren Mesenterialwurzel adhärent und dann erst der pseudoligamentöse Strang gebildet wurde.

Ich unterlasse es, hier auf die Aetiologie, auf die Menge der viel erörterten Fragen über die Entstehung der malignen Geschwülste überhaupt und über das dunkle Wesen des den Krebs hervorbringenden Agens insbesondere einzugehen.

Von Metastasen sind solche in der Leber gefunden worden.

Die Tochterknoten in der Leber stellen bis erbsengrosse gelb-weissliche, cirkumskripte Tumoren dar. Die Schnitte lassen schon mit blossem Auge infolge ihrer deutlichen Tinktion eine scharfe Abgrenzung gegen

das Lebergewebe erkennen. Mikroskopisch zeigen sie ganz nach der Regel denselben drüsigen Charakter wie die Primärgeschwulst. Beim Studium dieser Schnitte können wir manches erkennen. Wir sehen an einer Stelle eine Pfortadercapillare wie von einem Krebsembolus ausgefüllt, eine andere ist bereits durchbrochen. An vielen Stellen erkennen wir die Leberzellbalken von Krebszellhaufen auseinandergedrängt und komprimiert; sie gehen druckatrophisch zu Grunde. Die Tinktion steht hoc loco in grellem Gegensatze zum gesunden Gewebe. So weicht Schritt für Schritt das Leberparenchym vor dem feindlichen Andringen der Krebsepithelien. Infolge dessen nimmt der metastatische Tochterknoten grössere Dimensionen an.

Jene beim Obduktionsbefund auf Carcinom verdächtig gefundene Knötchen in der Lunge entpuppen sich als bronchopneumonische Herde. Kein Wunder, es wäre dies der erste bekannt gegebene Fall von Lungenmetastase bei primärem Dünndarmcarcinom. Und Carcinome überhaupt, die eine höhere Procentziffer für Lebermetastasen haben, zeigen eine nur ganz geringe für Lungenmetastasen. Es wird dies damit erklärt, dass ein Kapillarsystem das folgende vor Metastasierung schütze.

Von den regionären Lymphdrüsen wurden keine exstirpiert. Sie wurden zwar hypertrophisch, aber nicht carcinomatös verdächtig befunden. Wir wissen, dass in einer stattlichen Zahl von Fällen die Lymphganglien vergrössert und nicht carcinomatös sind. In einer kleineren Zahl sind überhaupt keine Drüsenveränderungen gefunden worden. Dass Drüsenmetastasen, wo sie vorhanden, meist sehr spät erst nach oft schon langem Bestand des Primärtumors auftreten, kann den Erfolg eines chirurgischen Eingriffes nur begünstigen, und andererseits bildet die Anwesenheit nur infiltrierter Drüsen aus angeführtem Grunde keine Kontraindikation zur Operation.

Unser Fall bildet insofern eine seltene und interessante Ausnahme, als er allein von den 25 aufgestellten Fällen eigentlicher Dünndarmcarcinome Lebermetastasen erzeugt hat, ohne gleichzeitig Drüsemetastasen zu setzen. Gewöhnlich wird die Lymphbahn vor der Blutbahn von der Invasion der Krebselemente befallen.

Wenn Virchow sagt, dass Organe, die vorzüglich primär erkranken, selten Sitz sekundärer Neubildung sind, so können wir die Wahrheit dieses Satzes auch bei unseren Darmneoplasmen bestätigt finden. Nur in ganz wenigen Fällen unserer Statistik wer-

den sekundäre Krebsgeschwülste erwähnt (z. B. Fall 1). Gewöhnlich handelt es sich im Darm nur um ein infiltratives Wachstum. Für ein sekundäres Auftreten als Metastasen eines anderen Organes haben wir im Dünndarm überhaupt kein Beispiel, dagegen einige mit primärer Multiplicität und ausserdem ein multiples Auftreten von Metastasen sekundär im Bauchfell und im kleinen Becken (z. B. Fall 2). Ein Ausnahmefall von Nierenmetastasen ausser Leber- und Drüsenmetastasen bietet besonders Interesse und ist wohl mit dem kindlichen Organismus mit seiner grösseren Wachstumsenergie in Verbindung zu bringen (Fall 13). Ebenso verdient auf den einen Casus von beiderseitigen Ovarial- mit Drüsenmetastasen aber ohne solche in der Leber aufmerksam gemacht zu werden; letztere sind durch die Sarkommetastasen ersetzt. Für gewöhnlich haben sekundäre Ovarialcarcinome ihren Primärherd im Magen. Dieser Ausnahmefall lässt sich wohl durch seine zahlreichen Kombinationen und besonders durch seine seltene Ausnahmestellung als Medullarkrebs erklären (Fall 16). Die fast ausnahmslose Bevorzugung der Leber als Hort für die Entwicklung sekundärer Krebsgeschwülste liegt eben darin, dass die Wurzeln der Vena portae ihr feines und stark verzweigtes Netz in der Darmwand haben.

Die bisherigen Angaben über das Häufigkeitsverhältnis der Metastasen sind nur ungefähre und sagen gerade das Gegenteil von dem Resultat dieser Zusammenfassung; darnach sind:

unter	23	Fällen:	Lymphdrüsenmetastasen	8 (34,8%)
			Lebermetastasen	4 (17,4%)
„	25	„	Metastasen überhaupt rund etwa $^1/_3$ der Fälle	9 (39,2%)
„	25	„	sekundäre Darmtumoren multipl. pr. Auftreten	6 (24 %)

(dies lässt sich infolge ungenauer Angaben nicht besser präcisieren).

Wir resümieren also, dass metastatisch das Auftreten sekundärer Tumoren noch weniger zahlreich ist, als man bisher angenommen. Die relativ geringe Neigung zur Metastasierung einerseits und das vielfach erst sehr späte Einsetzen der Sekundärgeschwulst andererseits ist durch den anatomischen Bau der Primärtumoren im Dünndarm bedingt.

Damit bin ich an einem Punkte angelangt, der mich veranlasst, von den Metastasen nochmals zum Gebiete der pathologischen Anatomie mit einigen damit zusammenhängenden klinischen

Bemerkungen zurückzukommen.

Von Carcinomarten kommen vor: das Cylinderzellen- oder Adenocarcinom, als Scirrhus, Medullarkrebs, Gallertkrebs und besonders Kombinationen dieser. Nur 2 von den Fällen sind als Medullarkrebs bezeichnet, wovon der eine noch eine Mischform darstellt; fast alle andern haben die Struktur des Scirrhus.

Die äussere Gestalt des Neoplasmas erweist sich fast stets als eine cirkulär gewucherte Infiltration, die in der Mehrzahl der Fälle mit einem ins Lumen ragenden mehr weniger grossen Knoten vereinigt ist. Manchmal findet die Neubildung ihren Ausdruck in Gestalt einer typisch carcinomatösen Ulceration oder in Verbindung des Ulcus mit der Knotenform. Unsere Sammlung der Kasuistik zeigt folgende Formen: Tumoren 18, Ulcera 3, Tumoren und Ulcera 4. Die Geschwürsbildung wird analog der weit zahlreicheren Dickdarmgeschwüre durch oberflächlichen Gewebszerfall begünstigt. Doch fällt bei dem dünnflüssigen Dünndarminhalt dieser Einfluss fast ganz weg. Aber abgesehen davon leistet der harte Scirrhus auch weit mehr Widerstand gegen nekrotischen Zerfall. Daher also die Minderzahl der Ulcera. Aufmerksam will ich hier darauf machen, dass in einigen Fällen bei der Autopsie in vivo die Diagnose des zottigen Geschwüres auf Sarkom gerichtet war und erst das Mikroskop die Entscheidung lieferte[1]). In einem anderen Falle hatte die carcinomatös ulcerierte Darmwand eine Länge von 50 cm.

Bei vielen Ulcera ist die cirkuläre Anordnung in der Beschreibung besonders erwähnt. Das Streben des Scirrhus zu dem gürtelförmigen Fortwuchern kann mit der Anordnung der Gefässe in der Darmwand und der Neigung des Carcinoms, in der Lymphbahn fortzuschreiten, in Zusammenhang gebracht werden. Vielfach fand sich die Angabe, dass der Tumor — wie bei unserem Präparate — dem Mesenterialansatz gegenüber in seiner Masse dominiert. Hier ist eben der Anfang resp. das Ende des Gefässgebietes. So ist es auch möglich, dass oft schon eine Verengerung des Darmlumens vorhanden ist zu einer Zeit, wo die Geschwulstbildung noch nicht weit vorgeschritten.

Die Anwesenheit des sklerotischen Neoplasmas in der Dicke der Darmwand oder ihr Sitz in der Höhlung hat gewöhnlich eine mehr oder weniger beträchtliche Zusammenziehung zur Folge. Diese Stenose ist im Darm in toto eine äusserst zahlreiche; so führt eine

1) Beziehungen von Sarkom und Carcinom siehe Ruepp, v. Mikulicz u. A.

Statistik von 174 Fällen 150 mit Strikturen an. Vom Dünndarmcarcinom dagegen erreicht nach Lecène die Zahl der strikturierenden Neoplasmen etwas mehr wie die Hälfte. In unserer Kasuistik finden sich bei 23 Fällen diesbezügliche Angaben. Danach haben Strikturen 12 Fälle, etwa die Hälfte, darunter mit konsekutivem Ileus 5 Fälle, also gut 40%.

„Die Stenose im Gefolge cirkulärer Ausbreitung des Scirrhus (sagt Bovis etwa) hat ihre Ursache nicht allein im Wachstum der Geschwulst an sich, sondern auch in der regressiven Metamorphose der Krebszellen und Hypertrophie und Neubildung des so stark zur Schrumpfung neigenden Bindegewebes mit und ohne Ulceration, welch letztere am Ende zu narbiger Retraktion des straffen Ersatzgewebes führt." So wird das Lumen koncentrisch strikturiert, durch einen Knoten ins Lumen hinein dieses excentrisch durch dies Hindernis stenosiert. Sehr oft greifen beide Arten in einander[1]). Stenose und Tumor müssen keineswegs in der Entwicklung parallel verlaufen. Ganz kleine Tumoren können zu hochgradiger Verengerung führen. Leider ist die Stenose im Allgemeinen kein Frühsymptom. Die anatomische Stenose braucht eben keine solche im klinischen Sinne zu sein, wenn wir in dem oben gelegenen Darmstück die Kompensation der Behinderung der Darmpassage haben. Daher wird oft auch ein scheinbar ganz Gesunder von akutem Ileus befallen.

Lassen wir die notierten Fälle kurz Revue passieren, so fällt uns die erwähnte Multiplicität und Vielseitigkeit im Auftreten unserer Krebsgeschwülste auf. In etwas mehr als der Hälfte handelt es sich um das Auftreten eines nur unilokulären Processes. Im Uebrigen finden sich u. a.: 2 cirkuläre Tumoren, 1 grosser und mehrere kleinere, eine ganze Masse kleinere, 2 grössere Tumoren, 2 mal eine mit der Fossa iliaca verwachsene scirrhöse Masse, ferner ein Konvolut carcinomatöser Darmschlingen, 1 oder mehrere Ulcera mit einem oder mehreren Tumoren, Einzelknoten mit strikturierenden Geschwülsten, dann mit Netztumoren verwachsene, nicht ulcerierte oder ulcerierte Darmaffektionen; 4 mal wurde ein kombiniertes Auftreten mit Tuberkulose konstatiert, dabei die klinische Diagnose auf Darmtuberkulose gestellt. Ferner kamen vor gleichzeitiges Auftreten mit polypösen Wucherungen, schliesslich mit andern malignen und benignen Geschwülsten u. s. f.

Wie viel dieser 25 malignen Neoplasmen wurden klinisch nach-

1) Cf. Beschreibung des Präparates und Zeichnung S. 28.

gewiesen? Kaum 50%, ein Resultat, das noch weniger erfreulich ist, als das der bisherigen Angaben. Die lokaldiagnostischen Merkmale der Beweglichkeit haben bei diesen Jejunum-Ileumcarcinomen eine weit geringere Bedeutung gehabt, als man ihnen sonst beizulegen pflegte. Die objektiv festgestellten Tumoren, über deren Minderzahl nur bezügliche Angaben gemacht sind, werden folgendermassen angegeben: 2 beweglich, 2 unbeweglich, einige als Darmschlingentumoren, andere als unbestimmte Resistenzen, subjektiv verrieten sich einige durch ungefähr lokalisiertes Druckgefühl.

Um die Frage über die Lokalisation der Tumoren auf die Verteilung auf Jejunum und Ileum nicht zu vergessen, will ich hier das statistische Resultat über den Sitz angeben:

	Jejunum 10	Ileum 10
oberer Teil	7	—
mittlerer „	1	2
unterer „	2	8

(bis zu $1^1/_2$ m Höhe ab Valv. Bauh.)

Wir finden also auf Jejunum und Ileum die Neubildung in gleicher Weise verteilt; ebenso proportioniert ist die Lokalisation betreffs Höhe resp. Tiefe des Darmabschnittes. Wir konstatieren eben eine Abnahme der Neubildung von den ungleich zahlreicheren Uebergangstumoren fast proportional der Entfernung dieser nach der Mitte des eigentlichen Dünndarms zu. Erklären lässt sich schliesslich diese Thatsache durch eine für die Aetiologie der Darmcarcinome angegebenen Hypothesen. Von der Irritationstheorie abgesehen, glaube ich speciell für die in gewisser Entfernung von der Ileocoecalklappe gelegenen Neoplasmen an die Cohnheim'sche Theorie der Keimversprengung und das Restieren von Keimen denken zu dürfen. Ich denke besonders an das Meckel'sche Divertikel.

Besprechen wir kurz die Komplikationen der Tumoren. Abgesehen von der Generalisation kommt es durch das infiltrative Wachstum oft zu Adhäsionen mit benachbarten Organen. In 7 Fällen finden sich darüber Aufzeichnungen. In Betracht kommen: die Fossae iliacae, .hintere Bauchwand, Colon und Dünndarm, Mesenterium, Peritoneum, Ovarialstumpf etc. Perforation in die freie Bauchhöhle kommt nicht vor, dagegen als fortschreitender Process carcinomatöser Verwachsungen durch Ulceration, Penetration besonders in Darmschlingen (2 mal), in Gallenblase (1 mal) und Mesenterialdrüsentumor (1 mal). Durch Kommunikation zwischen einzelnen Darmabschnitten kann klinisch ein Versteckt-

bleiben des gefährlichen Processes herbeigeführt oder eine Heilung vorgetäuscht werden, indem z. B. eine Striktur umgangen wird und so die Symptome der Obstruktion verschwinden. Eine andere Komplikation besteht in der Dilatation über dem retrahierten Darmstück und deren bekannten Folgen. Die Dilatation tritt fast regelmässig ein. Ihre Ausdehnung ist ganz verschieden. Einige wenige Beispiele bieten auch trotz bestehender Verengerung keine oder nur geringe Erweiterung. Die Ursache dafür finden wir in der Kompensation des überliegenden Darmteiles; durch den dünnflüssigen Inhalt und katarrhalische Produkte, in Verbindung mit den auf die Peristaltik wirkenden Reizen, welche namentlich die konstante Berührung mit Krebsgeschwüren auslöst, wird die Abfuhr der Contenta beschleunigt und so die Stenose paralysiert.

Die im unteren Digestionsschlauch oft vorkommenden typischen Blutungen bilden bei unsern hochsitzenden und dazu scirrhösen Neoplasmen nur höchst selten eine komplikatorische Erscheinung. Nur in zwei Krankengeschichten spielen Darmblutungen eine Rolle. Der eine Fall war gleichzeitig mit Hämatemesis vereint (Fall 9), der andere hatte eine langdauernde profuse Blutung als unmittelbare Todesursache (Fall 14). Eine mehr klinisch in Erscheinung tretende Komplikation entsteht durch die durch die Geschwulst verursachten Gefässkompressionen mit Oedem an den unteren Extremitäten, am Scrotum und auch an der vorderen Bauchwand. Dreimal ist davon die Rede.

Ueber die anatomische Dauer des Dünndarmcarcinoms lässt sich, da der Beginn stets unbekannt bleibt und die Latenzperiode eine verschieden lange sein kann, nur sagen, was Bovis schon schrieb: „La durée, même approximative, du cancer intestinal est impossible à fixer". Einen gewissen Anhalt bekommen wir jedoch durch die Vergegenwärtigung der Dauer klinischer Erscheinungen der Neubildung. Die Angaben umfassen Daten von 3 und 6 Wochen bis zu $1^1/_2$ Jahren, einigen Jahren und sogar über ein Decennium.

Betrachtungen von rein chirurgisch-klinischem Interesse sind im Rahmen dieser Arbeit, soweit es noch nicht geschehen, nur noch wenige anzustellen. Einmal lässt sich aus dem geringen Material unserer Jejunumileumcarcinome nicht mehr viel Neues von einschneidender Bedeutung erschliessen, andererseits besitzen wir in den Arbeiten von v. Mikulicz, Ruepp, Bovis treffliche Darstellungen über die Symptomatologie, Diagnostik und

chirurgische Therapie der Darmcarcinome..

Zunächst will ich über das Resultat meiner Zusammenstellung betreffs Alter und Geschlecht berichten. Von den 25 Fällen ist bei 4 das Alter nicht angegeben. Die übrigen 21 verteilen sich, nach Decennien berechnet, folgendermassen:

I. Dec.	1			V. Dec.	5		
II. „	2	4	9 =	VI. „	3	12 =	
III. „	2		49,84%	VII. „	4	57,12%	
IV. „	4						

Abweichend von den alten Statistiken, die sich auf den ganzen Darm in- oder exklusive Dickdarm beziehen, begegnen wir in den ersten 4 Decennien einer relativ hohen Frequenz von fast 43%. Frappierend ist das häufige Vorkommen unter 30 Jahren. Im 5. und 6. Decennium wurden bisher die meisten Fälle gezählt, während wir im 4. ebensoviel aufweisen wie im 7. Decennium. Vom 40. bis 70. Lebensjahr haben wir rund 57%, also nur 17% mehr wie in den jüngeren Jahren. Die Thatsache, dass wir schon vor dem gewöhnlichen Carcinomalter eine relativ hohe Zahl von Menschen an Carcinom erkrankt finden, muss für uns zu grösserer diagnostischer Bedeutung werden. Nicht mehr darf uns ein jugendliches Alter bei diagnostischen Erwägungen von dem Gedanken an Carcinom fernhalten.

Auf die Verbreitung unter dem Geschlecht scheint das Darmcarcinom keinen Einfluss zu haben. Ich zähle von 20 Fällen 9 männlichen, 10 weiblichen Geschlechts, ausserdem 1 Kind. Die geringe Zahl lässt natürlich keinen zwingenden Schluss zu, doch sind die meisten Autoren zu demselben Resultat gekommen. Nach unserer Statistik ist nur zu konstatieren, dass Alter und Geschlecht in keiner beeinflussenden Beziehung zu einander stehen.

Welche grosse Abwechslung des Krankheitsbildes beim Jejunumileumcarcinom sich einstellen kann, können wir a priori aus der anatomischen Beschaffenheit nicht allein, als auch aus den durch zahlreiche Momente bedingten verschiedenen klinischen und physikalischen Erscheinungen entnehmen. Erinnern wir uns nur an die Krankengeschichten, von denen eine jede ein anderes Bild giebt. Entnehmen können wir aber auch die Hülle und Fülle der Diagnosen; eine genau präcisierte auf Carcinom des Dünndarms konnte nicht gestellt werden. Ich gebe die klinisch aufgestellten Diagnosen in folgender Anordnung:

6 mal keine Diagnose, nur Allgemeinsymptome, z. B. Schmerzen, Magen-Darmstörungen, Stauungserscheinungen, Obstipation, Abmagerung etc. 1 mal Typhus. 4 mal Darmtuberkulose. 3 mal Vermutung auf Abdominaltumor, darunter 1 mal Fibrom der Bauchwand und 1 mal Tumor im Colon. 1 mal Magenatonie plus Ulcus duodeni (?). 1 mal Pyloruscarcinom (?). 1 mal Carcinoma hepatis et ventriculi. 2 mal Ileus. 1 mal Darmstenose am unteren Teil des Dünndarmes unbekannter Natur.

Die enorm grosse Mannigfaltigkeit der Symptome, das Heer von differentialdiagnostischen Momenten zwischen den verschiedenen Prozessen, die zur Stenose oder Tumorbildung führen, machen eben eine Diagnosenstellung äusserst schwierig, ja unmöglich. Die Angaben über die genaue Symptomatologie und Diagnostik, wie wir sie in ausführlicher Art litterarisch finden, haben für unsere Neoplasmen keinen so grossen Wert gefunden. So vielseitig im Ganzen, so mangelhaft für den Einzelfall treten die zu einer richtigen Diagnose gehörenden Momente in Erscheinung.

Wenn auch in einer kleinen Zahl die Diagnose auf malignen Tumor mit mehr weniger Sicherheit gestellt ist, so ist über den Sitz des Tumors noch nichts nachgewiesen. Die lokaldiagnostischen Hilfsmittel, auf die so viel Gewicht gelegt wird, haben uns fast stets im Stich gelassen. Die in Frühstadien zur Untersuchung kommenden Fälle werden überhaupt nicht oder falsch erkannt. Bei den meist nur allgemeinen Erscheinungen und infolge der enormen Seltenheit dieser Neubildung denkt man dann gewöhnlich erst an die alltäglichen Ursachen der vorhandenen Symptome, und wenn später Darmverschluss diagnosticiert wird, hat man gewöhnlich von der Art desselben keine Ahnung. Das Ausbleiben einer Frühdiagnose liegt eben auch in der Natur und dem Wachstum des meist zur Schrumpfung führenden Neoplasmas. Ferner verliert das Symptom stärkerer Abmagerung und Kachexie in seiner Verwertung: In nur 5 Fällen ist in den Krankengeschichten die Rede davon, trotz weit vorgeschrittener Carcinome kann die Kachexie ausbleiben. Ferner kann eine Abmagerung wieder auf andere Ursachen — es sei z. B. nur an Tuberkulose, profuse Diarrhöen erinnert — zurückgeführt werden; in andern Fällen tritt sie erst im Endstadium der Krankheit auffallend hervor.

Wenn nun zwar für eine Frühdiagnose das Dünndarmcarcinom unzugänglich erscheint und so auch gleichzeitig die Erfolge operativer Therapie sehr gefährdet, so gibt es doch infolge seines häufigen Verlaufes zunehmender Stenosierung und mehr we-

niger akuten Ausganges in Form des Ileus durch dessen Diagnose zum therapeutischen Eingreifen Anlass und kann so das Manko einer präzisen Diagnosenstellung teilweise ausgleichen. Für die einzuschlagende Therapie ist es gleichgültig, „ob eine Stenose durch einen Tumor, durch eine Narbe, oder durch einen frisch entzündlichen Prozess" gesetzt wird. Die Diagnose Darmtumor oder gar nur Tumor in abdomine wird öfter gestellt. Wir haben 6 Fälle. Stets müssen wir dabei an Carcinom denken, und das Recht und die Pflicht des Arztes gebieten, möglichst früh zu einer Probelaparotomie zu schreiten, deren Ergebnis ihm gleichzeitig zu entsprechendem therapeutischem Vorgehen den Weg bahnt.

Dass meist bei Ileus, dass beim malignen Darmtumor nur ein chirurgischer Eingriff, — natürlich bei fehlender Kontraindikation — den Patienten vom sicheren Tode befreien kann, wissen wir; dass wir aber das Messer eines Erfolges halber frühzeitig ergreifen müssen, dazu rät uns auch das durch einen Einblick in die Statistik über den Ausgang der Krankheit sich ergebende Urteil.

Von den 25 Patienten starben 14 ohne die Möglichkeit, durch einen operativen Eingriff eventl. Heilung oder Besserung ihres Zustandes erhalten zu können. Die Ursachen sind verschiedene. Namentlich ist es eben die fehlende Frühdiagnose; in ca. 4 Fällen ist das Signum mali ominis zu spät erkannt. Vielfach versagt die ausgebliebene Diagnose ein Eingreifen und des öftern die falsche. Neben hohem Alter und fortgeschrittener Schwäche hinderte auch ein schlechter Allgemeinzustand am operativen Vorgehen. Einmal kommt der Patient fast in moribundem Zustand in die Klinik.

Welches Schicksal haben die übrigen 11 Patienten? 10 von ihnen starben durch ihr Leiden, einer nur wird völlig geheilt. Doch auch er starb nach 9 Monaten an einer Pneumonie.

Unter den 10 operierten Fällen erfolgt der Exitus letalis:

Kurz nach der Operation	5 mal	(an Shock, Collaps, Peritonitis, Nahtinsufficienz); darunter 2 Palliativoperat.
nach 5 Monaten	1 mal	(nach Resekt. von 5 Fuss Dünndarm).
„ 1 Monat	1 mal	(Palliativoperat. mit recidiv. Obstruktion).
nach Palliativoperat. mit nach der Entlassung erfolgtem Tode . .	3 mal	
	10 mal	

Als Ergänzung diene die Aufstellung über die

Art der Operationen.

1-zeit. Operat.	Radikaloperat.	Resektionen:	3 Exit.
			1 geheilt
			1 I. Op. Resekt. 73 cm; II. Op. Recid. n. 3 Mon.
		Resekt. + Gastroenterostomie	1 Exit.
	Palliativoperat.	Enteroanastomosen	2 „
		Darmausschaltung + Enteroanastomose	1 „
		Gastroenterostomie	1 gebessert
		Gastroenteroanastomose	1 „
2-zeit. Operat.		Anus praeternaturalis 1 Jahr später Ausschaltung + Enteroanastomose	1 Exit.

Wir sehen also, dass in 6 Fällen die Patienten zu spät auf den Operationstisch kamen und daher nur noch einer palliativen Behandlung zugängig waren. Nur dreien davon konnte Linderung ihres Leidens und kurze Verlängerung ihres Daseins geschenkt werden. In einem Fall von Totalresektion wurde der Tod des Patienten um 5 Monate hinausgeschoben. Dass der Erfolg kein besserer war, darf uns nicht wundern, wenn durch den Wegfall von „5 Fuss“ Dünndarm völlige Inanition eintritt. Die Hauptschuld an den Misserfolgen dürfte wohl den Parforceoperationen zukommen. Ein einziges Mal nur wurde zweizeitig operiert, und der gewünschte Erfolg blieb nicht aus: Der Patient lebte noch 1 Jahr. In allen andern Fällen dagegen wurde einzeitig operiert. Nur 4 gegen 7 hatten den entsprechenden Erfolg. Allerdings bleibt uns eben für die höher gelegenen Dünndarmabschnitte ausser bei Ileus die einzeitige Resektion vorbehalten, weil ein besserer Weg meist nicht möglich ist; nur bei einsetzendem Ileus muss die den schwer geschädigten Darm weit schonendere Behandlung zweizeitigen Eingreifens Regel bleiben [1]).

Soll die Prognose unserer Carcinomoperation am Dünndarm eine zufriedenstellende werden, so müssen wir eine frühzeitige Diagnose stellen können, dürfen nicht die pathologisch schon stark veränderten Lokalverhältnisse haben, müssen von den mit der Technik verbun-

1) Angaben über Art Art und Wahl der Operationsmethoden s. v. Mikulicz u. A.

denen Nachteilen befreit sein und in der Wahl des Operationsmodus mehr individualisieren; und doch haben wir uns immerhin vor Augen zu halten, dass eine Dünndarmoperation stets eine lebensgefährliche Encheirese ist.

Noch darf ich eine angenehme Pflicht erfüllen. Es sei mir gestattet, Herrn Geh. Rat Prof. Dr. v. Czerny, Excellenz, für die gütige Ueberlassung der Arbeit und Herrn Assistenzarzt Dr. L. Arnsperger für seine freundliche Unterstützung meinen wärmsten Dank auszusprechen.

Litteratur.

R. de Bovis, Le cancer du gros intestin, rectum excepté. Revue de Chir. 1900. — Duncan, Edinburg med. Journ. 1886. — Grawitz, Ueber multiple Primärtumoren. Deutsche med. Wochenschr. Nr. 49. 1904. — Hausmann, Contribution à l'histoire de cancer de l'intestin grêle. Thèse de Paris 1882. — Journet, Étude sur le cancer de la terminaison de l'intestin grêle. Thèse Paris 1883. — Keetley, Resect. des carc. Jejunum. The Lancet Lond. 1896. — Körner, Beitrag zur Kasuistik der Dünndarmcarcinome. In.-Diss. Greifswald 1896. — Lautenschläger, Ein Fall von Darmperforation bei Ileumkrebs. In.-Diss. Greifswald 1896. — Lecène, Les tumeurs malignes primitives de l'intestin grêle. Paris 1904. — Lubarsch, Ueber den prim. Krebs des Ileum nächst Bemerkungen über das gleichzeitige Vorkommen von Krebs und Tuberkulose. Virchow's Archiv. Bd. 111. 1888. — v. Mikulicz, Darmcarcinom. Handb. d. prakt. Chir. 1903. Bd. 3, Arch. f. klin. Chir. Bd. 69. — Ders., Die Magendarmchirurgie und ihre Bedeutung für den inneren Arzt. Deutsche Klinik 1904. — Petersen, Anat. und klin. Untersuchungen über Magen- und Darmcarcinome. Centralbl. f. Chir. Bd. 43. 1904. — Petroff, Carcinoma intestini. Internat. med. Kongress. Moskau 1897. — Riegel, Zur Kasuistik und Symptomatologie der Dünndarmcarcinome. Deutsche med. Wochenschr. Nr. 59. 1890. — Roselieb, Ueber 5 Fälle von Carcinom des Dünndarms. In.-Diss. München 1889. — Routier, Cancer annulaire du jejunum. Soc. de chir. de Paris. Vol. XXIV. (Centralbl. f Chir. 1899.) — P. Ruepp, Ueber den Darmkrebs mit Ausschluss des Mastdarmkrebses. In.-Diss. Zürich 1895. — Terrier et Gosset, De l'exclusion de l'intest. Rev. de chir. 1899.

V.

AUS DER

MARBURGER CHIRURGISCHEN POLIKLINIK

DES PROF. DR. KÜTTNER.

Ueber den Volvulus des ganzen Dünndarms und aufsteigenden Dickdarms.

Von

Dr. **Wilhelm Danielsen,**
Assistenzarzt.

Die Frage nach der Entstehung des Volvulus ist neuerdings durch die Arbeiten von Wilms (29. 30), Eckehorn (5), Braun (3), Philippowicz (22. 23), Wandel (28) u. A. in ein Stadium erneuten Interesses und vorgeschrittenerer Kenntnis getreten, doch besteht noch manche Meinungsverschiedenheit besonders über den Mechanismus der Strangulation und die Rolle, welche der Mesenterialperitonitis bei der Entstehung des Volvulus zukommt. Zu diesen Fragen einen Beitrag zu liefern und eine der schwersten und kompliciertesten Formen der Verschlingung, den Volvulus des aufsteigenden Dickdarms und ganzen Dünndarms in seinem pathologisch-anatomischen und klinischen Verhalten zu schildern, ist der Zweck dieser Arbeit. Den Ausgangspunkt bildet der folgende, von meinem Chef, Herrn Prof. Dr. Küttner, in seiner Privatpraxis beobachtete und operierte Fall.

Frau Rentiere K., 55 J., aus Marburg. Pat. hat früher viel an Gallensteinkoliken gelitten, bei denen stets starke Schmerzen und heftiges Erbrechen auftraten. Die Anfälle, zum Teil ganz kurz dauernd, nahmen im Laufe des letzten Jahres an Häufigkeit und Schwere zu. Nur ein-

mal wurden trotz genauer und regelmässiger Stuhluntersuchungen Konkremente gefunden, die sich aber bei chemischer Untersuchung nicht als Gallensteine, sondern als Darmsteine herausstellten. Am 3. I. 05 setzte ein erneuter schwerer Anfall ein, der zunächst wieder als Gallensteinkolik angesprochen wurde, bis Erscheinungen von Darmverschluss auftraten. Am 7. I. 05 Morgens wurde Herr Professor Küttner als Konsiliarus zugezogen.

Befund: Sehr elend und kollabiert aussehende Frau. Temperatur in recto 37,3, Puls 120. Kontinuierliches Erbrechen von leicht fäkulentem Geruch; kein Stuhl, keine Flatus. Abdomen sehr stark aufgetrieben. Leberdämpfung nach oben verdrängt, verkleinert. Keine nachweisbare Dämpfung in den abhängigen Partien. In der linken Unterbauchgegend ist der Bauch besonders stark meteoristisch. Man sieht eine mannskopfgrosse Vorwölbung, welche als die aufgetriebene Flexura sigmoidea angesprochen wird. Dass ein Hindernis besteht, ergiebt sich aus der zeitweise sichtbaren Peristaltik, welche von deutlichen Darmgeräuschen begleitet ist. Vom Rectum und von der Vagina aus ist nichts zu fühlen. Lungen ohne nachweisbare Veränderungen. Herztöne etwas leise, aber regelmässig. Im Urin reichlich Indikan.

Bis zum Abend werden regelmässig hohe Einläufe gemacht. Da diese Therapie ohne jeden Erfolg bleibt, am 7. I. 05 Abends Laparotomie, Aethernarkose. 15 cm langer Medianschnitt mit Excision des Nabels. Der Schnitt muss im Verlauf der Operation nach oben und unten verlängert werden. Es ergeben sich sehr komplicierte Verhältnisse. Der grosse, in der linken Darmbeinschaufel sicht- und fühlbare Tumor stellt sich als das bis zu Mannskopfgrösse ausgedehnte, dunkelblaurot injicierte Coecum heraus; um dieses herum liegt ein Kranz cyanotischer, stark geblähter Dünndarmschlingen. Versucht man durch Zug an den Darmteilen die Verschlingung zu lösen, so ziehen sich die Knoten immer fester zusammen. Colon transversum und Flexur mit Mühe sichtbar gemacht, sind kollabiert, liegen also unterhalb des Hindernisses. Eine volle Orientierung wird erst gewonnen, als aus dem verlängerten Laparotomieschnitt der ganze Magendarmtractus vom Magen bis zum Colon ascendens herausgewälzt und in heisse Tücher eingeschlagen ist. Nun zeigt sich, dass das in die linke Bauchseite verlagerte Coecum, welches an einem langen Mesocoecum hängt, um mehr als 180° gedreht ist, und dass sich um den torquierten Stiel des Mesocoecum das ganze, ebenfalls ein auffallend langes Mesenterium tragende Dünndarmbucket bis zum Duodenum mit einer Achsendrehung von 360° herumgelegt hat. Die Lösung der Verschlingung gelingt nicht ohne Weiteres, da neben frischen Verklebungen zahlreiche alte Verwachsungen bestehen, welche getrennt werden müssen. Das Mesenterium zeigt an den verschiedensten Stellen die strahligen Residuen der schrumpfenden Mesenterialperitonitis. Nach Lösung zahlreicher Verwachsungen gelingt es schliesslich, den Volvulus durch Zurückdrehen zu lösen. Die

Er machte die Laparotomie und beschränkte sich in Anbetracht des elenden Zustandes des Kindes auf eine 8 cm lange Incision der Bauchdecken. Die Dünndarmschlingen waren aufgetrieben und blaurot verfärbt. Rechts lag das dilatierte Coecum und eine Verwachsung, welche ihm durch eine stark gespannte Mesenterialfalte gebildet zu sein schien. Er entwickelte ungefähr 2 m Dünndarm, glaubte dann bemerkt zu haben, dass die Verwachsung verschwunden sei und legte einen künstlichen After an. Das Kind starb nach 36 Stunden.

Bei der Autopsie ergab sich, dass das S Romanum rechts unter den falschen Rippen lag. Dies hatte seinen Grund in einer völligen Torsion des Dünn- und Dickdarms um ihren Mesenterialstiel. Die Torsion war von links nach rechts, sodass das ganze Konvolut im rechten Hypochondrium lag. Von dort ging das Mesenterium als schmaler Saum schräg über die rechte Flexur des Colon. Dort bestand eine sehr tiefe Einschnürung, welche ringartig um den Dickdarm verlief; darüber waren Coecum und Col. asc. stark aufgebläht, die Darmwände stark verdickt (1 cm dick). Die Einschnürung war für den kleinen Finger durchgängig, die Mucosa an dieser Stelle unverändert; die hypertrophierte Muskulatur bot das Bild einer einfachen Entzündung; hier war das Mesocolon gerötet und verkürzt, wie das übrige Mesenterium enthielt es kleine Knötchen. Im ganzen Intestinum sah man eine weisse Linie, eine Spur ehemaliger Enteritis.

3. Wandel (Mitteilungen aus den Grenzgebieten. Bd. XI).

C. B., 7 J. alter Knabe. Seit seiner ersten Kindheit litt der Knabe an häufigem Erbrechen, welches stets in 2—8tägigen Attaken auftrat. Diese Attaken setzten plötzlich ein mit starkem Leibweh und reichlichem Erbrechen, welches die eingeführten Speisen und Flüssigkeiten in unverändertem Zustand zurückbrachte. Dabei bestand stets Stuhlretention, nicht immer während des ganzen Anfalles, aber oft 3—5 Tage lang. 14 Tage vor seinem Tode zog sich der Knabe beim Spielen eine Fraktur des linken Oberschenkels zu. 6 Tage später trat sehr häufiges, kopiöses Erbrechen galliger Massen, Appetitmangel und Stuhlverhaltung ein. Das Abdomen war hart, eingezogen, spontan und auf Druck schmerzhaft. Der anfangs niedrige (74—90 in der Min.) weiche, stets aber etwas unregelmässige Puls wurde frequenter und erreichte eine Frequenz von 126 am 10. Tage. Unter zunehmender Unruhe trat am 10. Mai der Tod ein.

Bei der Sektion fällt der stark erweiterte, den grössten Teil der Bauchhöhle ausfüllende Magen auf. Die Erweiterung erstreckt sich auch auf den Pylorus, welcher jedoch als Einschnürung zwischen Magen und dem ebenfalls stark dilatierten Duodenum deutlich zu erkennen ist. In der rechten Regio iliaca und lumbalis liegt das Colon ascendens mit dem Coecum. Sucht man die Ursache der Dilatation des Magens und Duodenums, so findet man, dass das Duodenum in seinem untersten Teil durch einen querverlaufenden Dickdarmteil, der Länge nach das Colon trans-

versum, völlig umschlungen ist. Die rechte Hälfte des Quercolons ist vollständig frei beweglich zusammen mit dem anstossenden Colon ascendens, welches also nicht an der hinteren Bauchwand befestigt ist, sondern an einer Mesenterialplatte, welche ohne Grenze in das Mesenterium der Dünndärme übergeht und scharnierartig bewegt werden kann. Der Fixationspunkt dieses gemeinsamen Mesenteriums liegt in der Mittellinie, in Höhe des obersten Teiles des zweiten Lendenwirbels unterhalb des Pankreas, wo das gemeinschaftliche Gekröse mit einem kaum kleinfingerdicken Stiele an der hinteren Bauchwand hängt .... Der Volvulus kann dadurch aufgelöst werden, dass die Dünndärme um 360° zurückgedreht werden .... Die Vorderfläche der Pars verticalis duodeni ist vollkommen frei und steht in gar keiner Beziehung zu dem vielmehr caudal verlaufenden Colon transversum .... Am Duodenum fehlt vollständig die Pars ascendens duodeni und mit ihr die Flexura duodeno-jejunalis im eigentlichen Sinne.

4. Wandel. (Mitteilungen aus den Grenzgebieten. Bd. XI).

Der bis dahin ganz gesunde 20j. Patient wurde morgens in die medicinische Klinik eingeliefert, eben erkrankt mit heftigen Schmerzen im Unterleib und Erbrechen im Anschluss an einen Sprung von der Landungsbrücke auf den im Abfahren begriffenen Dampfer. In der Klinik fielen an dem vor Schmerzen stöhnenden Pat. die grosse Blässe, der kleine, kaum fühlbare, sehr frequente Puls, die Kühle der Extremitäten und das mässig aufgetriebene, in der Nabelgegend druckempfindliche Abdomen auf. Unter Zeichen des zunehmenden Collapses, Stärkerwerden des Meteorismus, Auftreten von Dämpfungen in den abschüssigen Abdominalpartien erfolgt 5 Stunden nach Einlieferung in die Klinik der Tod.

Bei der Sektion findet sich in der Bauchhöhle reichlich trübes wie mit Milch gemischtes Blut. In der rechten Bauchhälfte liegt das sehr stark (bis zu 9 cm Durchmesser) aufgetriebene Colon ascendens und der ganze Dünndarm als gemeinsames Packet, welches um einen etwa handbreiten, etwas rechts von der Wirbelsäule unter dem Pylorus ansetzenden Stiel einmal vollständig gedreht ist; um die Wurzel dieses Stieles schlingen sich dicht nebeneinander der erste Teil des Jejunums und das Anfangsstück des Quercolon als enge blasse Wülste herum. Die sehr leicht zurückzubringende Drehung hat in der Richtung der Bewegung des Uhrzeigers stattgefunden.

5. Pescatore. (Deutsche Zeitschrift für Chirurgie Bd. 68).

Am 26. V. 03 gelangte der 19tägige Knabe G. zur Sektion. Beim Eröffnen des stark aufgetriebenen Leibes quoll sogleich ein ballonartig aufgeblähtes Gebilde unmittelbar unter dem Schwertfortsatz hervor, das zunächst als Magen imponierte, dann als das durch Gase stark ausgedehnte Colon transversum angesprochen wurde, schliesslich aber als das enorm aufgeblähte Duodenum sich herausstellte. An dessen Ende ge-

wahrte man eine zweite, mit jener in ursächlichem Zusammenhang stehende Anomalie: eine Achsendrehung des ganzen folgenden Dünndarms mit dem Colon ascendens um die Radix mesenterii. Der ganze Darmtrakt vom Eintritt des Duodenums in die Radix an abwärts war kollabiert und blaurot verfärbt .... Das Duodenum ist etwa doppelt so lang als der Magen und fasst ungefähr das Fünffache an Inhalt. Die Hufeisenform ist kaum zu erkennen; eher könnte man von grosser (lateraler) und kleiner Kurvatur sprechen, zumal dieses Darmstück der Magenform sehr ähnlich ist .... Beim Eintritt in die Radix mesenterii verengert es sich ganz plötzlich bis auf Bleistiftdicke und dreht sich mitsamt dem Gekröse des Duodenums 3 halbe Male von rechts nach links um die bedeutend verdickte blaurote Arteria mesent. super. als Achse, um dann ins Jejunum überzugehen. Die Passage ist an dem torquierten Stück sehr beengt, jedoch nicht ganz aufgehoben. Das ganze Dünndarmkonvolut in toto zugleich mit dem nicht verwachsenen, etwas erweiterten Coecum und Colon ascendens haben die Drehung mitgemacht.

6. Möhring. (Deutsche medicinische Wochenschrift 1905, Nr. 7).

Vorstellung einer 72j. dekrepiden Frau, die wegen eines Volvulus des Dünn- und Dickdarmes, der mit den Zeichen des Ileus in die Erscheinung getreten war, im Krankenhaus am Urban operiert worden ist. Die Frau hatte bereits seit einem Jahre Beschwerden seitens des Leibes, sie hatte dumpfe unbestimmte Schmerzen, oft Stuhlverhaltung und Appetitlosigkeit. Allmählich begann sie zu erbrechen. Bei der Untersuchung zeigte sich, dass der Leib stark aufgeschwollen war; es liess sich ein erheblicher Erguss im Abdomen nachweisen, der beiderseitig die Inguinalgegend hernienartig vordrängte, sodass man zunächst dachte, es handle sich um eine inkarcerierte Hernie; aber beide Vorwölbungen liessen sich leicht zurückbringen. Erbrechen hatte die Pat. im Krankenhause nicht; aber im Magen fand sich fäkulenter Inhalt, und Stuhl war auf keine Weise zu erzielen. Oberarzt Brentano nahm am 17. IX. 04 die Operation vor. Bei Eröffnung der Bauchhöhle entleerte sich eine sanguinolente Flüssigkeit. Die Darmschlingen waren blaurot verfärbt, gebläht. Mit der eingeführten Hand konnte man nachweisen, dass der gesamte Dünndarm um seinen Mesenterialansatz von rechts nach links gedreht war, und an dem mesenterialen Ansatz fand sich eine weiche entzündliche Schwellung, die für eine verkäste Mesenterialdrüse angesprochen wurde. Von dieser Stelle gingen nun breite Adhäsionen zu den Dünndarmschlingen und hatten zu erheblichen Verwachsungen der Dünndarmschlingen miteinander geführt. Die Adhäsionen wurden durchtrennt und die Darmschlingen mit grosser Mühe eine nach der andern aus dem Konvolut ausgelöst. Alsdann war es möglich, den gesamten Dünndarm vor der Bauchhöhle zu lagern, um ihn auf diese Weise wieder in seine richtige Lage zu bringen. Dabei zeigte sich, dass an der Achsendrehung

auch das Colon teilgenommen hat, und zwar so weit, dass das Coecum mit dem Proc. vermiformis in der Nähe der Milz lag. Durch Verlagerung des Darmes vor die Bauchhöhle war es möglich, durch eine Drehung von links nach rechts den Darm wieder in seine normale Lage zu bringen und ihn so zu reponieren; dann wurde die Bauchhöhle geschlossen. Die alte Frau überstand den Eingriff gut und hat sich recht erholt. Wir müssen uns vorstellen, dass durch den entzündlichen Vorgang im Mesenterium die Verwachsungen der Darmschlingen entstanden sind und dann durch eine Gelegenheitsursache die Drehung des ganzen Darmkonvolutes um den Mesenterialansatz eingetreten ist. Nach der Rückdrehung erholte sich der Darm sehr schnell und bekam eine frischrote Färbung. Die entzündliche Schwellung im Mesenterium ist bisher nicht in die Erscheinung getreten. Fieber hat die Patientin nicht gehabt. Sie hat regelmässig Stuhl und keine Beschwerden mehr im Leib. Die Bauchwunde hat eine feste Narbe ohne Neigung zur Hernienbildung hinterlassen.

7. Hausmann (Centralblatt f. Chirurgie 1900).

G. Sch., 22 J., Soldat, erkrankte am 12. III. 99 mit Schmerzen im Abdomen und Stuhlverstopfung. Am 14. gesellte sich Erbrechen hinzu. Der Kranke gibt an, dass er bereits 4mal an einer ähnlichen Krankheit mit Leibschmerzen, Erbrechen und Stuhlverstopfung gelitten, das letzte Mal vor acht Monaten, doch sei dieselbe stets in einigen Tagen vorübergegangen. Das Abdomen war stark aufgetrieben, schmerzhaft. Erbrechen, Stuhlverstopfung. Temperatur Abends 39,7.

18. III. 99. Laparotomie. Im unteren Mesogastrium das gewaltig ausgedehnte Coeco-Ascendens. Es lässt sich nachweisen, dass Coecum, Colon ascendens und Dünndarm mit einem gemeinsamen Mesenterium versehen sind. Die Dünndarmschlingen liegen einerseits innerhalb der 3 Schenkel des Dickdarms andererseits unter dem Coecum. Nachdem das Coecum auf die rechte Darmbeinschaufel zurückgelagert ist, sieht man sich die Dickdarmteile mit Luft füllen. Naht. Am nächsten Tage Exitus.

Sektion: Der ganze rechte Abdominalteil, sowie die Mitte und das kleine Becken waren von Dünndärmen eingenommen. Das Colon ascendens lag hinter den Dünndärmen, das Coecum lag links unmittelbar dem Colon an. Es bestand somit eine Achsendrehung um die gemeinsame Mesenterialachse in einer dem Gange eines Uhrzeigers umgekehrten Richtung. . . . . Das Mesenterium commune war am Coecum etwa 14 cm hoch, allmählich gegen die Flexura hepatica hin niedriger werdend. . . . . Das Duodenum verläuft vom Pylorus aus in seiner Pars horizontalis nach rechts, biegt dann nach unten um, lässt keine differente Pars descendens und Pars ascendens erkennen, sondern verläuft in einem nach rechts konvexen flachen Bogen nach unten links und geht, nachdem es das Colon transversum überbrückt hat, ohne scharfe Biegung an der linken Seite der Wirbelsäule in das Jejunum über.

8. Bednar. (Die Krankheiten der Neugeborenen und Säuglinge. Wien 1850.)

Das Mesocolon ascendens war, statt an die hintere Bauchwand befestigt zu sein, mit dem ebenfalls freien unteren Gekröse zu einer schmalen Platte vereinigt. Die dadurch frei gewordene, aus dem Colon ascendens und Dünndarm bestehende Darmschlinge war in einer halben Drehung so um die Achse gewunden, dass das Coecum in der linken Weiche gelegen war. Das Gekröse des Ileum war in hohem Grade blutreich, seine Drüsen blutreich und geschwellt, das ganze Ileum ziemlich eng zusammengefallen, das ausgedehnte Coecum enthielt dünnbreiige gelbe Faeces. Der damit behaftete Knabe war 10 Tage alt, er litt an Variola und Pneumonie; den vorletzten Tag vor seinem Tode erschien neben fortdauernder ungehinderter Darmentleerung Erbrechen von Fäkalstoffen; der Bauch war nie stark aufgetrieben, sondern flach und weich.

9. Epstein-Soyka. (Prager medicinische Wochenschrift 1878.)

Ein 4tägiges Kind, das durch Sturzgeburt geboren war, verfiel allmählich unter heftigem Erbrechen und flüssigen, angeblich schleimigen Entleerungen, in denen kein Blut bemerkt wurde. Die Hautdecken des Unterleibes sind von cyanotischen Venen durchzogen, der Unterleib in der Regio epigastrica stark gebläht, der übrige Unterleib kahnförmig eingesunken. Die Darmschlingen waren als ein schlaff zusammengeballtes Konvolut tastbar. Aftertemperatur 37,7. Das hervorstechendste Symptom war ein regelmässig nach dem Trinken eintretendes und auch sonst in kurzen Intervallen von 5 bis 10 Minuten sich wiederholendes Erbrechen. Tod.

Sektion: Magen sehr stark aufgebläht, Dünndärme kollabiert, reichliche Windungen zeigend, etwas rechts gelagert. In der Fossa iliaca dextra vermisst man das Coecum, ebenso ist das Colon ascendens nicht in seiner gewöhnlichen Lage, sondern beide, Coecum und Colon ascendens finden sich so um den Dünndarm resp. des Mesenterium desselben geschlagen, dass sie schräg nach links unten in die Gegend der Fossa iliaca sinistra verlaufen. Sucht man nun das Colon ascendens in seine ursprüngliche Lage zu bringen, so bemerkt man, dass das ganze Mesenterium des Dünndarms an seiner Wurzel ein halb mal spiralig um seine Achse von rechts nach links gedreht ist..... Vor allem erscheint das Coecum und Colon ascendens noch vollkommen von einem Mesenterium überzogen, das unmittelbar in das Mesenterium des Dünndarms übergeht.

Ueberblicken wir die bisher bekannten Fälle der in Rede stehenden Volvulusform, so können wir zunächst feststellen, dass, wie beim Volvulus anderer Darmpartien, das männliche Geschlecht am meisten betroffen wird: 6 Fällen beim männlichen stehen 2 Fälle beim weiblichen Geschlechte gegenüber; einmal fehlt die Angabe.

An ein bestimmtes Alter sehen wir die Affektion nicht gebunden; wir finden sie bei Individuen von 6, 10, 19 Tagen, 3, 7, 20, 22, 55 und 72 Jahren. Auffallend ist, dass das jugendliche Alter bevorzugt ist. Von der Geburt bis zum 23. Lebensjahre sehen wir diesen Volvulus 7mal, im späteren Alter nur 2 mal auftreten.

Aus der Anamnese ergiebt sich, dass wir es im Allgemeinen mit einem mehr chronisch verlaufenden Leiden zu thun haben. Wir sehen, dass periodisch kolikartige Leibschmerzen mit zum Teil heftigem Erbrechen und Stuhlretentionen auftreten, nur in einem Falle ist der zur Operation nötigende Ileusanfall ohne jede Vorbereitung urplötzlich aufgetreten. Nach mehr oder weniger schweren Attaken, welche in unserem Falle als Gallensteinkoliken gedeutet wurden, setzt dann der endgültige Darmverschluss unter Erscheinungen ein, welche sich von dem typischen Ileusbilde vielleicht durch ihren besonders stürmischen Charakter unterscheiden.

Für die specielle Diagnose auf Volvulus des Colon ascendens, Coecum und gesamten Dünndarms bieten die Symptome wenig Charakteristisches. Man hat sich in den bisher beobachteten Fällen mit der Diagnose Ileus begnügt und die Specialdiagnose der Operation überlassen. Trotzdem scheint es nicht unmöglich an der Hand der Symptome den Allgemeinbegriff Ileus auf gewisse Darmpartien zu beschränken. Sehen wir Krankheitsbilder wie die geschilderten, da müssen wir uns sagen, dass wir es nicht mit einem tiefsitzenden Verschluss zu thun haben. Dort sehen wir einen langsamen, weniger stürmischen Verlauf, späteres und weniger häufiges Auftreten von Erbrechen, das hier und da auch einmal ganz fehlt. Philipowiecz (23) weist darauf hin, dass wir aus der Art des Erbrechens gewisse Schlüsse auf den Ort des Darmverschlusses ziehen könnten, und kommt auf Grund seiner Beobachtungen zu dem Resultat, dass das Krankheitsbild bei Dickdarmverschluss fast niemals vom Erbrechen beherrscht wird, was beim Dünndarmverschluss hingegen sehr oft der Fall ist. Bei einem Verschluss der höher gelegenen Darmpartien haben wir, wie auch schon Kümmel (16) erwähnt hat, ein ausgeprägtes Krankheitsbild vor uns. Es beginnt mit dem ganz plötzlichen Eintreten heftiger kolikartiger Schmerzen, ohne dass irgend eine nachweisbare Ursache der Erkrankung vorliegt. Es entwickelt sich ein hochgradiger Meteorismus des Hypo-, Meso- und Epigastriums; Stuhl und Flatus sistieren sofort. Rasch treten schwere Shockerscheinungen auf; ebenso frühzeitiges, bald einen fäkulenten Geruch annehmendes heftiges Er-

brechen, dem in der Regel Erbrechen vom Mageninhalt und gallig gefärbtem Darminhalt vorausgeht.

Eine weitere Möglichkeit, uns über den Sitz des Verschlusses zu orientieren, bieten uns reichliche Darmeingiessungen. Ist der Darm im Stande grössere Mengen aufzunehmen, so spricht dieser Umstand mit einiger Wahrscheinlichkeit für einen hochsitzenden Verschluss. Bezüglich der Indikanurie stimmt unsere Beobachtung mit denen anderer Autoren überein. Bei akut einsetzendem Ileus soll eine sehr reichliche Menge von Indikan in den ersten Tagen für Dünndarmhindernis, sein Fehlen für Dickdarmhindernis sprechen. Wir fanden reichlich Indikan und dementsprechend ein hochsitzendes Hindernis.

Nur selten wird es wohl möglich sein, sich über die Art des Hindernisses vor der Operation ein Bild zu machen. Einen Anhaltspunkt, um womöglich auch darüber eine Diagnose zu erzielen, bietet uns v. Wahl. Nach seiner Ansicht erleidet bei Strangulation und Achsendrehung eine bestimmte Darmpartie innerhalb des Abdomens eine abnorme Fixation und Blähung, welche sich bei der Aspektion durch Asymmetrien in der Form des Unterleibes und bei sorgfältiger Palpation durch eine deutlich vermehrte Resistenz kenntlich macht. In den von Möhring und mir veröffentlichten Fällen sind solche Asymmetrien aufgefallen.

Bezüglich der Therapie stehen wir auf demselben Standpunkt wie Hofmeister, der auf der letzten Naturforscherversammlung erklärte, dass jeder Ileusfall von Anfang an dem Chirurgen gehören müsse. Man wird wohl auch hier zuerst versuchen, konservativ vorzugehen, jedoch bald zur Operation übergehen. In unseren 9 Fällen ist 4 mal operiert worden und zwar in den Fällen Möhring, Hausmann, Fröhlich und dem unsrigen. Nur in 2 Fällen sind den Operateuren Brentano und Küttner während der Operation die komplicierten Verhältnisse klar geworden. In beiden Fällen bestand eine Achsendrehung des Dünndarms und des aufsteigenden Dickdarms und zwar in der Richtung des Uhrzeigers; in beiden Fällen lag das Colon ascendens mit dem Coecum in der linken Bauchhälfte und zwar so, dass das Coecum mit dem Process. vermiformis in der Nähe der Milz lag. In beiden Fällen wurden die Verwachsungen gelöst, die Därme vor die Bauchhöhle gelagert und durch Zurückdrehen des Volvulus in ihre richtige Lage gebracht und reponiert; dann wurde die Bauchhöhle geschlossen.

Die Operationsbefunde decken sich im Wesentlichen mit den Sektionsergebnissen. Auch bei diesen finden wir, dass die Torsion weitaus in der Mehrzahl der Fälle in der Richtung von rechts über vorn resp. oben nach links d. i. im Sinne des Uhrzeigers erfolgt ist, nur zweimal (bei Hausmann und Wandel, Fall 2) in entgegengesetzter Richtung. Fast immer war die Drehung eine vollständige, d. h. um 360°. Nur bei Bednar u. Soyka finden wir die Darmschlingen in einer halben Drehung von 180° um die gemeinsame Achse gewunden. In allen Fällen ist das Duodenum an der Torsion beteiligt. Wir finden es in den Fällen, wo durch die Strangulation ein völliger Verschluss im unteren Duodenum herbeigeführt ist, ausserordentlich stark aufgebläht. In 3 Fällen, bei Wandel (Fall 1) Pescatore und Hausmann wird übereinstimmend erwähnt, dass die Hufeisenform des Duodenums kaum mehr zu erkennen gewesen sei; man konnte von einer grossen (lateralen) und kleinen Kurvatur sprechen (Hausmann); in allen drei Fällen fehlte nämlich die Pars ascendens duodeni und mit ihr die Flexura duodejejunalis im eigentlichen Sinne.

Prognostisch gewinnen wir aus den uns bekannten Fällen einen recht ungünstigen Eindruck: eine Heilung unter 9 Fällen. Allerdings ist nur in 4 Fällen operiert und nur in 2 Fällen eine Detorsion des Volvulus vorgenommen worden. Wird nur der Volvulus richtig erkannt und behandelt, ist u. E. die Prognose durchaus nicht als absolut ungünstig hinzustellen. —

Im Vordergrunde des Interesses steht die Frage nach der Aetiologie und dem Entstehungsmechanismus der gewaltigen Volvulusform, einmal weil sich zahlreiche neue Arbeiten mit dieser Frage beschäftigen, dann aber auch deswegen, weil die Schwere und Ausdehnung der Achsendrehung ein besonders deutliches Zutagetreten der ätiologischen Momente erwarten lässt. Die meisten Aufklärungen werden wir hier wohl von den leider zahlreichen Sektionsprotokollen erwarten dürfen.

Zunächst müssen wir uns klar sein, dass eine Achsendrehung, welche den ganzen Dünndarm, das Colon ascendens und Coecum betrifft, nur möglich ist, wenn ein Mesenterium ileo-coeci commune besteht.

Kurz erwähnt sei, dass nach Toldt (27), Koch (15), Klatsch (14) und Wandel das Stadium der Nabelschleife die Grundlage für alle Mesenterialanomalien ist, welche ein sogenanntes Mesenterium commune für Dünn- und Dickdarm aufweisen. Gegen den IV. Embryonalmonat verwächst das

nach rechts über den Dickdarm geschlagene Colon ascendens mit der dorsalen Leibeswand, so dass also jetzt durch die Anlegung und Verlötung der transversal gelagerten gemeinsamen Mesenterialplatte an die rechte hintere Leibeswand die freie Beweglichkeit des Colon ascendens aufhört. In welcher Weise die Verwachsung vor sich geht, ist bisher nicht sicher aufgeklärt. Wahrscheinlich aber heften sich die der Leber zunächst gelegenen Partien zuerst an. Daher sehen wir auch, wenn überhaupt die Verwachsung unterblieben ist, am häufigsten das Coecum und den angrenzenden Teil des Colon ascendens frei beweglich. Bei den hierüber angestellten Beobachtungen fand Wandel (28) in 10% der Sektionen in Basel und Kiel die unteren Abschnitte des Colon ascendens und Coecum frei beweglich. Dreike hat auf Veranlassung von Zoege v. Manteuffel Untersuchungen angestellt und sehr häufig ein gemeinsames Mesenterium commune des Dünn- und Dickdarms gefunden. (23% Anomalien, welche auf nicht ausgebildeter Verklebung der Mesenterialplatte mit der hinteren Leibeswand beruhten.)

Nur wenn das Colon ascendens von der hinteren Bauchwand losgelöst ist, kann es dem Zuge der Dünndärme folgend in den Volvulus mit hineingezogen werden. Man begegnet der Auffassung, dass ein freibewegliches Colon ascendens die Ursache eines solchen Volvulus sei; das ist nicht richtig. Das gemeinsame Mesenterium ileo-coeci ist die Voraussetzung, aber nicht die Ursache des Volvulus.

Auffallend ist in unseren Fällen die häufige Erwähnung der Mesenterialperitonitis; es muss sich die Frage aufdrängen, ob sie nur eine Folge oder vielleicht die Ursache des Volvulus sind. Die Rolle der Mesenterialperitonitis bei der Entstehung des Volvulus ist in den letzten Jahren mehrfach erörtert worden, allerdings nur in Hinsicht auf den Volvulus der Flexura sigmoidea oder die Achsendrehung des Dünndarms. Zuerst hat Graser (9) in überzeugender Weise den Zusammenhang zwischen pathologischen Veränderungen des Darms und der Mesenterialperitonitis nachgewiesen und die Beziehungen der sogenannten falschen Divertikel zu Lageveränderungen des Darmes erörtert. Da er bei einer grossen Anzahl von Leichen mehr oder weniger deutliche Schrumpfungen am Mesenterium der Flexura sigmoidea fand, war es sehr verlockend, hier einen Kausalnexus zwischen Schrumpfung und Lageveränderung zu suchen. Nach Graser haben noch zahlreiche Autoren über dieses Thema gearbeitet und nachgewiesen, dass zwischen der Mesenterialperitonitis und dem Volvulus der Flexura thatsächlich ein Zusammenhang besteht. Um kurz zu rekapitulieren, so ver-

stehen wir unter Mesenterialperitonitis einen chronischen, bisweilen schon im fötalen Leben verlaufenden Entzündungsprocess am Bauchfell des Gekröses, welcher unter Narbenbildung heilt und durch Schrumpfung eben dieser Narben eine Verkleinerung und Zusammenziehung des ganzen Mesenteriums in der Querachse bewirkt. Nach Riedel's (26) Untersuchungen lokalisiert sich der Process häufig am intensivsten und frühesten in den vom Darm entferntesten Partien des Mesenterium, also in der Radix. Schrumpft aber die Radix, so nähern sich die Fusspunkte der zugehörigen Darmschlingen, und die Disposition zur Achsendrehung ist gegeben (Heberling).

Für die Achsendrehung des Dünndarms hat Philipowicz (23) neuerdings die Bedeutung der Mesenterialperitonitis nachgewiesen. Er hat beobachtet, dass „beim Dünndarmvolvulus das Mesenterium des untersten Ileum, insbesondere dessen unteres Blatt, in einer Ausdehnung von ca. 2—15 cm vom Coecum nach oben oralwärts narbig geschrumpft und dadurch das unterste Ileum daselbst an die hintere Bauchwand fixiert ist. Durch den Umstand jedoch, dass gewöhnlich die untere Platte des Mesenteriums an dem Schrumpfungsprocess stärker beteiligt ist, macht gleichzeitig das unterste Ileum oft eine Drehung um ca. 20° um seine eigene Achse, indem die freie, dem Mesenterium gegenüber liegende Wand des Darmes nach rückwärts zwischen die Blätter des Mesenteriums gezogen wird".

Die grosse Bedeutung der Mesenterialperitonitis für den Volvulus der Flexura sigmoidea und für den Dünndarmvolvulus kann somit als erwiesen angesehen werden. Dass sie auch bei der Entstehung unserer Volvulusform eine grosse Rolle spielt, geht daraus hervor, dass sie in 33% der bekannten Beobachtungen, nämlich in den Fällen von Wandel (1), Möhring und in unserem Falle, angetroffen worden ist.

Dass nicht nur die schrumpfende Mesenterialperitonitis allein, sondern auch die in gewissen Folgeerscheinungen ähnliche chronische Peritonealtuberkulose derartige Veränderungen begünstigen eventl. hervorrufen kann, ergiebt sich aus Fall 2, in welchem offenbar eine Tuberkulose, vorgelegen hat, und aus dem Studium eines Präparates, welches mir Herr Professor Dr. Aschoff, Direktor des Marburger pathologischen Institutes, gütigst zur Verfügung stellte.

Auszug aus dem Sektionsprotokoll (Prof. Aschoff).

In der Bauchhöhle kein fremder Inhalt. Es fällt sofort die starke

Blähung des Coecum und Colon ascendens in dem unteren Drittel auf. Dieser Darmteil füllt nämlich die ganze untere Darmhöhle aus. Dabei zeigt sich, dass das freibewegliche Coecum und Colon ascendens mit dem unteren Ileum eine Achsendrehung von 90° durchgemacht hat. Um die Basis dieses Volvulus ist der Dünndarm von rechts her herumgeschlagen und liegt mit mehreren Schlingen im kleinen Becken unter dem stark geblähten Coecum. Ausserdem finden sich im ganzen Gebiet des Peritoneums zahlreiche schwärzlich gefärbte Auswüchse um graugelbe Knötchen herum. Weiter ergiebt sich, dass die um die Basis des Ileo-Coecum herumgeschlagenen Darmschlingen dem Jejunum angehören, welche auch weiter aufwärts das ganze Colon ascendens überlagern und dann sofort zur Mittellinie verlaufend in das Duodenum übergehen. Das ganze Ileum liegt umgekehrt in der linken Hälfte der Bauchhöhle. Die Radix mesenterii ist vollständig nach rechts verschoben, liegt zwei Finger breit nach rechts von der Wirbelsäule. Aorta mit der Bifurkation deutlich sichtbar. . . . .

Diagnose: Chronische Peritonaealtuberkulose. Fehlerhafte Anheftung des Mesocolon. Gemeinsames ileocoecales Mesenterium. Achsendrehung der Ileocoecalschlingen um 90°. Umschlingung derselben durch Jejunalschlingen.

Wir sehen also in diesem Falle einen Volvulus des frei beweglichen Coeco-Colon mit dem unteren Ileum um 90°. Um den Stiel dieses Volvulus ist der Dünndarm von rechts her herumgeschlagen und liegt mit mehreren Schlingen im kleinen Becken. Dass hier wie im Falle Fröhlich eine chronische Peritonealtuberkulose vollkommen analoge Lageverhältnisse herbeigeführt hat, wie die Mesenterialperitonitis, beweist, dass jeder mit Narbenbildung einhergehende Process im Mesenterium solche Lageveränderungen des Darmes begünstigen oder hervorrufen kann.

Ueberblicken wir unsere Zusammenstellungen, so ergiebt sich für uns, dass die Mesenterialperitonitis für den Volvulus des Coeco-Colon ascendens und gesamten Dünndarms von ausserordentlich grosser Bedeutung ist. Dass sie jedoch die alleinige Ursache darstellt, erscheint zweifelhaft. Sie schafft wohl nur die Disposition, auf deren Basis durch einen besonderen Anlass schliesslich der Volvulus zu Stande kommt.

Für das Verständnis dieses endgültigen Anlasses ist das Eindringen in den Entstehungsmechanismus der vorliegenden Volvulusform erforderlich. In dieses schwierige und dunkle Kapitel hat neuerdings Wilms (29. 30. 31) durch seine Arbeiten Licht gebracht. Auf Grund seiner Beobachtungen und Versuche

kommt er zu dem Schlusse: in einem abgeschnürten Darmteil wird durch die Peristaltik, welche in der abgeschnürten Darmpartie abläuft und den Inhalt gegen die Stenose am abführenden Schenkel antreibt, vom abführenden Schenkel durch die Drehung des Darmes Darm hindurchgezogen und in die Strangulation hineingeholt. Dieser Mechanismus kann auch in Tätigkeit treten, wenn eine Störung der Darmpassage dadurch eintritt, dass bei einer vorhandenen physiologischen Achsendrehung, bei der der Darm das Mesenterium kreuzt, an dem Mesenterium eine relative Passagestörung eintritt.

Die Fälle des Dünndarms und Coecum, bei denen sich das Coecum auch noch mit über den Mesenterialstiel geschlagen hat, lassen sich nur so erklären, dass hier das Coecum durch die Peristaltik der gedrehten Schlinge über das Mesenterium hinübergezogen worden ist, ebenso wie der untere Teil des Ileum, der abführende Darmschenkel. Das Coecum ist also, da es beweglich war, nur dem Ileum gefolgt. Bei dem von mir veröffentlichten Fall lässt sich deutlich nachweisen, dass im oberen Teil des Dünndarmes die Strangulation begonnen und allmählich den abführenden Darmschenkel soweit nach sich gezogen hat, bis ein Hindernis, die Verwachsung des Colon ascendens an der Flexura hepatica, die weitere Entwicklung des Volvulus hemmte. Auf diese Weise würde eine Drehung um 180° erklärt sein; es liegt aber eine solche um 360° vor. Auch in diesem Punkte schliessen wir uns der Wilms'schen Erklärung an. Wilms sagt, dass in solchen Fällen eine nicht strangulierende Achsendrehung schon als chronische, aber für die Cirkulation noch unschädliche Achsendrehung vorliegt und hierzu der Mechanismus, wie er schon geschildert ist, hinzukommt. Tritt bei schon vorhandener Drehung um 180° am Mesenteralstiel noch eine Drehung einer kleineren Schlinge um weitere 180° ein, und holt diese den abführenden Schenkel über das gespannte Mesenterium herein, so haben wir eine Drehung um 360°. Auch in unserem Falle nehmen wir eine bestehende einfache, chronische, nicht strangulierende Achsendrehung um 180° an; durch eine zweite Drehung um 180° wurde der bei der Operation gefundene Volvulus um 360° erzeugt, und zwar hatte sich wahrscheinlich, wie sich aus dem Präparate ersehen lässt, eine hochsitzende Schlinge des Jejunum, welche in einer linksseitigen Labialhernie lag, zuerst gedreht, fand dicht an der Radix an dem dortigen festen Narbengewebe ein Hypomochlion und zog nun den ganzen abführenden Darm nach.

Die Drehungsrichtung des Volvulus ist, wie wir sahen, in der Regel im Sinne des Uhrzeigers von rechts über vorn nach links erfolgt, doch finden wir auch Fälle, wo die Drehung der Richtung des Uhrzeigers entgegengesetzt ist, so z. B. bei Hausmann. Auch hierfür ist die Erklärung von Wilms einfach und einleuchtend; er behauptet, dass nicht strangulierende Kreuzungen des Duodenums auch so beobachtet werden, dass der abführende Dünndarmschenkel hinter dem zuführenden vorbeigeht und ihn kreuzt. Dann haben wir eine von rechts über hinten nach links erfolgte Drehung, die ihrerseits wieder zum strangulierenden Volvulus führen kann.

Bei der freien Beweglichkeit des Darmes und dem geschilderten Entstehungsmechanismus wird auch eine geringfügige Ursache das auslösende Moment abgeben können, oft wird es sogar eines solchen kaum bedürfen, um obstruierende Lageveränderungen des Darmes hervorzurufen. In der That lässt sich anamnestisch in der Mehrzahl unserer Fälle kein auslösendes Moment eruieren und wir müssen uns damit begnügen, vermehrte Peristaltik als solches anzusehen. Nur in zwei Fällen (Wandel Fall 3 und Fall 4) scheint eine Gewalteinwirkung als die Ursache für den Eintritt des Darmverschlusses gelten zu können. In dem einen Falle ist der Knabe beim Spielen so heftig gefallen, dass er sich den linken Oberschenkel brach, in dem anderen Falle erkrankte ein kräftiger junger Mensch im Anschluss an einen Sprung von der Landungsbrücke auf den im Abfahren begriffenen Dampfer. Beide Traumen haben eine starke Erschütterung der Intestina gemeinsam, sodass sie wohl mit Recht als auslösende Momente für die Darmverlagerungen angesehen werden können.

Litteratur.

1) Bednar, Die Krankheiten der Neugeborenen und Säuglinge. Wien 1850. — 2) Braun, Diese Beiträge Bd. 41. H. 3. — 3) Ders., Ueber den durch Lage und Gestaltsveränderungen des Colon bedingten vollkommenen und unvollkommenen Darmverschluss. Deutsche Zeitschr. f. Chir. Bd. 76. — 4) Brehm, Ueber die Mesenterialschrumpfung und ihre Beziehung zum Volvulus der Flexura sigmoidea. Arch. f. klin. Chir. Bd. 70. — 5) Ekehorn, Die anatomische Form des Volvulus und Darmverschlusses bei beweglichem Coeco-Colon ascendens. Arch. f. klin. Chir. Bd. 72. — 6) Ders., Die anatomische Form des Volvulus und Darmverschlusses bei beweglichem Coeco-Colon ascendens. Arch. f. klin. Chir. Bd. 76. — 7) Epstein-Soyka, Zur Kasuistik der Darmimpermeabilität bei Neugeborenen. Prager med.

Wochenschr. 1878. — 8) Fröhlich, Bull. et mém. de la soc. de chir. de Paris. Séance du 15. V. 01. — 9) Graser, Das falsche Darmdivertikel. Verh. der d. Ges. f. Chir. 1899. — 10) Hausmann, Beitrag zu den Lageanomalien des Darmes. Centralbl. f. Chir. 1900. — 11) Heberling, Ueber Strangulationsileus. In.-Diss. Leipzig 1901. — 12) Helmsmüller, Ein Fall von Achsendrehung des gesamten Dünndarm und aufsteigenden Dickdarm. In.-Diss. Kiel 1898. — 13) Kertecz, Deutsche med. Wochenschr. 1903. — 14) Klaatsch, Zur Morphologie der Mesenterialbildung am Darmkanal der Wirbeltiere. Morpholog. Jahrbuch Bd. 18. — 15) Koch, Die angeborenen ungewöhnlichen Lagen und Gestaltungen des menschlichen Darmes. Deutsche Zeitschr. f. Chir. Bd. 50. — 16) Kümmel, Deutsche med. Wochenschr. 1890. Nr. 16. — 17) Küttner, Virchow's Arch. 1868. 478. — 18) Möhring, Deutsche med. Wochenschr. 1905. Nr. 7. — 19) Nothnagel, Ueber Darmverschlingungen. Deutsche Klinik 34—35. Lfg. — 20) Obalinski, Arch. f. klin. Chir. 48. — 21) Pescatore, Ein Fall von Volvulus bei einem 19tägigen Säugling. Deutsche Zeitschr. f. Chir. Bd. 68. S. 185 ff. — 22) Philipowicz, Mitteilungen über inneren Darmverschluss mit besonderer Berücksichtigung des Volvulus der Flexura sigmoidea. Arch. f. klin. Chir. Bd. 70. — 23) Ders., Zur Kasuistik und Aetiologie des Dünndarmvolvulus. Arch. f. klin. Chir. Bd. 76. 4. — 24) Prutz, Arch. f. klin. Chir. Bd. 60. 2. — 25) Richter, Ueber operative Behandlung der Achsendrehung des Dünndarmes. In.-Diss. Giessen 1901. — 26) Riedel, Ueber Ileus. Mitteil. aus den Grenzgeb. der Med. und Chir. Bd. II. — 27) Toldt Druckschriften der kaiserl. Akademie der Wissenschaften Wien. Bd. 41. 56. 60. — 28) Wandel, Ueber Volvulus des Coecum und Colon ascendens. Mitteil. aus den Grenzgebieten. Bd. 11. — 29) Wilms, Wie entstehen Achsendrehungen des Dünndarms? Arch. f. klin. Chir. Bd. 69. — 30) Ders., Mechanismus der Knotenbildung des menschl. Darmes. Arch. f. klin. Chir. Bd. 69. — 31) Ders., Mechanismus der Strangulation des Darmes. Deutsche med. Wochenschr. 1903. — 32) v. Zoege-Manteuffel, Ileus. Arch. f. klin. Chir. Bd. 41. — 33) Ders., Volvulus Coeci. Volkmann's Sammlung klin. Vorträge. Neue Folge. Nr. 260.

VI.

AUS DER

MARBURGER CHIRURGISCHEN POLIKLINIK

DES PROF. DR. KÜTTNER.

Ueber die Torsion des Netzes.

Von

Dr. **Edmund Pretzsch,**
Volontär-Assistent.

(Hierzu 4 Abbildungen und Taf. VII.)

Während Torsionen anderer intraperitoneal gelegener Organe bereits früher gekannt und beschrieben waren, hat M. Oberst als Erster im Jahre 1882 einen Fall von Netztorsion mitgeteilt. Volle 10 Jahre später erfolgte die Veröffentlichung einer zweiten Beobachtung durch Demont, und erst in den letzten 5 Jahren ist die kasuistische Litteratur über den Gegenstand etwas reichlicher geworden. Immerhin muss die Torsion des Netzes auch heute noch zu den selteneren Achsendrehungen gerechnet werden, und die Mitteilung eines genau beobachteten Falles erscheint um so mehr gerechtfertigt, als in der deutschen Litteratur die ätiologisch, pathologisch-anatomisch und klinisch gleich interessante Erkrankung eine zusammenfassende Schilderung noch nicht erfahren hat. Von französischen Autoren ist der Gegenstand mehrfach bearbeitet worden, zuletzt von G. Roche [1]) (1905), welcher 29 Fälle aus der Litteratur gesammelt hat. Ich kann dieser Zusammenstellung 15 weitere Fälle hinzufügen und möchte auf Grund des gesamten Materials eine ein-

1) Seiner Veröffentlichung entnehme ich die beigegebenen Figuren 1—4.

gehende Schilderung des eigenartigen Leidens versuchen[1]).

Der von Herrn Professor Küttner in seiner Privatpraxis operierte Fall[2]) ist folgender:

Fabrikant W., 30 J., aus Biedenkopf. Der Vater des Pat. ist an Tuberkulose gestorben, die Mutter ist 62 Jahre alt und leidet an Gallensteinkoliken. 2 Geschwister sind gesund. Der Grossvater mütterlicher Seite und ein Bruder des Grossvaters sollen bruchleidend gewesen sein, letzterer musste sich einer Bruchoperation unterziehen. Pat. ist in seiner Kindheit gesund gewesen und hat ausser Röteln keine Krankheiten durchgemacht. Seit etwa dem 12. Lebensjahre hat er sehr oft an Leibschmerzen und Magenbeschwerden gelitten, so dass er häufig den Unterricht verlassen und sich ins Bett legen musste. Unter Bettruhe, Priessnitzumschlägen und Genuss von Kamillenthee sind jedesmal in 1—2 Tagen die Schmerzen gewichen. Neben den Schmerzen bestanden Appetitlosigkeit und Uebelkeit, niemals aber Erbrechen oder längere Stuhlverhaltung. Einen Arzt hat Pat. nie zu Rate gezogen, sondern hielt sein Leiden für einen vorübergehenden Magenkatarrh. Er hat ohne Beschwerden am Turnunterricht teilgenommen, als Radfahrer weite Touren gemacht und manch anderen Sport getrieben. Vom Militärdienst blieb er befreit wegen linksseitiger Leistenbruchanlage; der Stabsarzt riet ihm, ein Bruchband zu tragen. Da er aber nie Schmerzen in der Leistengegend, sondern nur ab und zu vorübergehend in der Magengegend oberhalb des Nabels fühlte, so hielt er dies für unnötig. Er führte ein solides Leben, hat seine Arbeit in vollem Umfange verrichten können und oft auch schwere Gegenstände ohne Beschwerde gehoben und getragen. — Vor 3—4 Jahren bekam Pat. zum ersten Male Schmerzen in der linken Leistengegend. Er konsultierte einen Arzt, und dieser stellte einen linksseitigen Leistenbruch fest. Nach Anlegung eines Bruchbandes liessen die Schmerzen in der Hernie nach, stellten sich jedoch zeitweise in der Magengegend, doch nur vorübergehend, ein. Im letzten Sommer hatte er oft ein Gefühl von Spannung in der linken Leistengegend, so dass ihm die Bandage oft recht unbequem ward, daneben bestanden häufige Schmerzen in der Magengegend und geringe Auftreibung des Leibes.

Am Sonnabend, den 7. I. 05 machte Patient einen Ball mit und tanzte sehr viel. Er befand zich zunächst ganz wohl, bis sich Montag, den 9. I. schon beim Aufstehen ein Spannungsgefühl in der linken Leistengegend bemerkbar machte; das Bruchband sass ihm so unbequem, dass er es wegliess und nicht ins Geschäft ging. Der am 9. I. hinzugezogene Arzt, Herr

1) Die neueste Veröffentlichung von Riedel „Ueber gedrehte Netzgeschwülste mit oder ohne vorgängigen Bruch" erschien während der Drucklegung dieser Arbeit und konnte nicht mehr berücksichtigt werden.

2) Das Präparat wurde auf der Naturforscher-Versammlung zu Meran am 27. IX. 05 von Herrn Prof. Küttner demonstriert.

Dr. Hoffmeister in Biedenkopf, schloss Darmeinklemmung aus, weil keinerlei stürmische Erscheinungen bestanden. Da im Hodensack der linke Hoden nicht gefühlt werden konnte, glaubte er eine Einklemmung des linken Hodens annehmen zu müssen und hielt chirurgische Hilfe für angebracht.

Befund (12. I. 05): Sehr kräftiger Mann, innere Organe gesund, Herztöne rein, Herzschlag etwas frequent, Temperatur im Rectum 37,9°. Pat. macht einen schwerkranken Eindruck. Es besteht Monorchismus, der linke Hoden fehlt im Scrotum. In der linken Leistengegend findet sich ein etwa hühnereigrosser, sehr schmerzhafter Tumor. Kein Ileus, dagegen ziehende Schmerzen in der Magengend. Ausser dem Tumor in der linken Leistengegend ist ein sehr grosser ausserordentlich schmerzhafter, fast die ganze linke Unterbauchgegend ausfüllender Tumor zu fühlen, der in ganz kurzer Zeit entstanden zu sein scheint; denn bei der letzten ärztlichen Untersuchung war er noch nicht fühlbar. Dieser Tumor nötigt wegen seiner grossen Schmerzhaftigkeit und der peritonitischen Reizerscheinungen in seiner Umgebung zur Laparotomie, welche unter Assistenz von Herrn Dr. Hoffmeister und Herrn Kreisarzt Dr. Tenbaum in der Wohnung des Patienten vorgenommen wird.

Operation 12. I. 05 Nachts: Zuerst Chloroformnarkose, Asphyxie; dann ruhige Aethernarkose. Schrägschnitt über den Tumor in der linken Leistengegend; man kommt auf einen Bruchsack, welcher eröffnet wird; der Inhalt erweist sich als Netz, welches blutig infarciert ist. In der Hernie findet sich kein Darm, auch besteht keine eigentliche Einklemmung des Netzstückes. Die Auslösung des Bruchsackes gelingt leicht wegen des bestehenden Kryptorchismus. Nach Mobilisierung des mit dem Bruchsacke verwachsenen Netzstückes zeigt sich, dass dasselbe in den Tumor der Bauchhöhle übergeht. Deshalb Verlängerung des Schrägschnittes zu einem Laparotomieschnitte, Entwickelung des grossen Tumors. Dieser erweist sich als torquiertes Netz, und zwar bestehen zwei volle Drehungen um je 360° in einer dem Uhrzeiger entgegengesetzten Richtung. Die eine Drehung lässt sich zurückdrehen, die andere bleibt bestehen. Es wird der ganze gedrehte Teil des Netzes mit Massenligaturen abgetragen und somit der Tumor entfernt. Nach Exstirpation des Netzes tritt der sehr atrophische, etwas mehr als haselnussgrosse Hoden hervor und lässt sich eine Strecke weit herausziehen. Der Samenstrang wird möglichst mobilisiert, darauf im Scrotum eine Tasche gebildet, in deren Tiefe am Grunde des Scrotums der Hode mit starken Catgutnähten fixiert wird. Ohne wesentliche Spannung und ohne Einziehung der Scrotalhaut bleibt der Hode ausserhalb des Leistenkanals. Neben dem Samenstrang wird ein Streifen in die Bauchhöhle eingeführt, dann eine typische Radikaloperation der Hernie nach Bassini angeschlossen, nachdem die Laparotomiewunde durch schichtweise Naht geschlossen ist. Badehosenverband.

Glatter Verlauf. Nach 4 Tagen wird der Streifen herausgenommen,

nach 7 Tagen Entfernung der Nähte. Nach 14 Tagen steht Pat. auf. — Nachuntersuchung im Mai 1905: Die Narbe ist lineär, nirgends nachgiebig. Der Hode ist unterhalb des inneren Leistenringes im Scrotum fühlbar. Pat. hat keine Beschwerden und hebt hervor, dass die Magenschmerzen, welche ihn vor der Operation dauernd belästigt haben, vollständig verschwunden sind.

Es handelte sich also in unserem Falle um eine Achsendrehung des Netzes zwischen 2 festen Punkten; der untere Teil des Omentum war bereits vor der Torsion in einer linksseitigen Leistenhernie adhärent. Ausserdem bestand linksseitige Retentio testis abdominalis. Die Exstirpation des ödematösen und blutig infarcierten Netzstückes durch Laparotomie führte zur vollständigen Heilung.

Das gewonnene Präparat (Taf. VII) stellt eine nach unten sich verjüngende Masse von 20,5 cm Länge, 15,5 cm Breite und 9 cm Dicke dar. In der Mitte des Netzstückes sieht man einen etwa eiförmig gestalteten umschriebenen Tumor, der durch eine obere und eine untere, in entgegengesetztem Sinne laufende Spiraltour abgegrenzt wird. Diese Spiraltouren lassen sich nicht zurückdrehen, da die einander berührenden Netzflächen z. T. verklebt sind. Während der obere Teil des Netzes in seiner normalen Beschaffenheit erhalten ist, zeigt der untere von der oberen Drehung ab eine hochgradige Veränderung. Nur hier und da sind noch kleine Fettinseln vorhanden, der ganze übrige Teil ist von blauroter Farbe, ödematös und über und über hämorrhagisch infarciert, so dass besonders der mittlere Teil wie mit Blut ausgestopft erscheint.

Die histologische Untersuchung eines aus dem mittleren Tumor entnommenen Stückchens zeigt neben normalem Fettgewebe solches mit verbreiterten Bindegewebsinterstitien und erweiterten Saftlücken. Die Venen sind maximal gedehnt und mit Blutkörperchen ausgestopft, z. T. befinden sie sich im Zustand der Stase. Die arteriellen Gefässe sind ebenfalls stark mit Blut angefüllt, aber nicht wesentlich erweitert. Sichere Thrombenbildung wird nicht gefunden. Das in einigen Gefässen zwischen den Blutkörperchen liegende Fibrin ist wohl erst nach der Entfernung des Netzes ausgeschieden, da bis zum Einlegen in Keyserling'sche Flüssigkeit etwa 10 Stunden vergangen sind. Das mikroskopische Bild wird beherrscht durch die grosse Zahl der Blutungen, die sich entlang den Bindegewebsinterstitien, aber auch ins Fettgewebe hinein erstrecken. Das Peritoneum zeigt eine mässige bindegewebige Verdickung. Auch in und unter das Peritoneum haben sich Blutungen ergossen, an einzelnen Stellen haben die Blutkörperchen die Epithelschicht durchbrochen. In den subperitonalen Blutungen fällt die vermehrte Zahl der Leukocyten auf.

Die Entstehung der Erkrankung ist wohl folgendermassen zu denken: Während die schon seit der Jugend bestehenden leichten

Magenbeschwerden sich als durch die Bruchanlage hervorgerufen, vielleicht auch als ein selbständiges Magenleiden erklären lassen, ist die vor etwa 3—4 Jahren eingetretene Verschlimmerung sicher auf die um diese Zeit deutlich hervortretende Hernie zurückzuführen. Vielleicht ist es auch jetzt schon zu einer Verwachsung des Netzes mit dem Bruchsacke gekommen, jedenfalls bestand die Adhäsion, wie der Mechanismus der Drehung zeigt (s. unten) schon vor der Torsion. Der erste Anstoss zu der Achsendrehung des teils durch seinen Fettreichtum, vielleicht auch noch in anderer Weise (s. u.) disponierten Netzes scheint sicher durch das reichliche Tanzen einige Tage vor der eigentlichen Erkrankung erfolgt zu sein. Wie das Wohlbefinden am nächsten Tage zeigt, ist aber durch diese erste, vielleicht nur geringe Drehung noch keine Cirkulationsstörung hervorgerufen worden. Diese hat erst am übernächsten Morgen nach dem Tanzvergnügen ihren Anfang genommen. Weitere uns unbekannte Ursachen, vielleicht eine stärkere Peristaltik infolge leichter peritonitischer Reizung, vielleicht auch innere Ursachen (s. unten) haben dann die weitere Drehung des schon torquierten Netzes bewirkt, nachdem die zuerst erfolgte Drehung durch die Verdünnung an den beiden Torsionsstellen die Disposition zu weiterer Drehung geschaffen hatte. Die Hauptcirkulationsstörung scheint erst am Tage der Operation eingetreten zu sein, wie das rapide Wachstum des in der Bauchhöhle gelegenen Tumors zeigt. Dass aber leichtere Cirkulationsstörungen schon einige Tage bestanden, beweisen die wenn auch nur geringen reaktiven Erscheinungen von Seiten des Peritonealüberzuges des Netzes.

Unter Zugrundelegung unserer eigenen Beobachtung und der in der Litteratur enthaltenen, am Schlusse der Arbeit in einem Litteraturverzeichnis angeführten 44 Fälle möge nun in Folgendem das pathologisch-anatomische und klinische Bild der Netztorsion geschildert werden.

Da die pathologische Anatomie der Erkrankung am genauesten bekannt ist, so möge sie den Ausgang der Betrachtung bilden. Wenn man die Netztorsionen, um die Uebersicht zu erleichtern, überhaupt einteilen will, so erscheint folgende Rubricierung am brauchbarsten;

1. Drehung des ganzen Netzes oder von Teilen des Organs ohne vorausgegangene Verwachsungen,

2. Drehung des Netzes oder einzelner Teile zwischen 2 festen Punkten und

3. kompliciertere Torsionen.

Zu der ersten Gruppe: Drehung des ganzen Netzes oder einzelner Teile ohne vorausgegangene Verwachsungen gehören die meisten, reichlich $^2/_3$ der veröffentlichten Fälle [1]). Die Torsion kann das ganze Netz betreffen oder nur einen mehr oder weniger grossen Teil. Danach richtet sich die Grösse des abgeschnürten Tumors und seine Lage. Er kann wallnussgross bis fast mannskopfgross sein. Die Torsionsstelle sitzt in manchen Fällen unmittelbar unter dem Ansatze am Colon, in manchen Fällen weiter unten, in einigen fast ganz am distalen Ende. Je nachdem ist die Lage der Torsion eine rein intraabdominale [z. B. im Falle Hohenegg's (8)] oder eine rein intraherniäre [z. B. im zweiten Falle Rudolf's (28b)], meist geht sie von der Hernie in die Bauchhöhle über. Die durch die Torsion entstandenen Spiraltouren beschränken sich entweder auf eine kleine Strecke des Netzes, dann entsteht eine strangförmige Einschnürung, die strohhalmdünn sein, ja bis zu völliger Abschnürung führen kann; oder die Schneckentouren gehen durch das ganze Netz, ohne einen umschriebenen Tumor abzugrenzen. Die Zahl der Drehungen ist verschieden und wechselt zwischen 1—6. Jeder Drehung um 360° entspricht eine vollständige Spirale. Die Windungen verlaufen gleich häufig von rechts nach links, wie umgekehrt, immer aber, und das unterscheidet diese Gruppe von der nächsten, in gleichem Sinne.

Zur zweiten Gruppe, den Torsionen zwischen zwei festen Punkten, gehören sicher die Fälle von Bayer (3), v. Baraçz (6), Walther (13), Moresco (24), Nordmann (26b), Capelle (33) und unser Fall; vielleicht auch noch die eine oder andere Beobachtung, bei welcher die Darstellung einen sicheren Aufschluss nicht ergiebt.

Die beiden festen Punkte sind der Ansatz des Netzes am Querkolon und eine bereits vor der Torsion bestehende Adhäsion am distalen Ende, gewöhnlich in einer Hernie gelegen. Die Drehungsgänge sind so angeordnet, wie bei einem dreieckigen Tuche, das man an den beiden spitzen Enden festhält, und dessen 3. Zipfel man um eine durch die beiden spitzen Enden gelegte Linie dreht, d. h. jeder Drehung um 360° entsprechen 2 vollständige Spiraltouren, eine dem Netzansatze näher gelegene und eine näher der Adhäsion (s. Taf. VII

1) Vgl. 1, 2, 4, 5, 7, 8, 9, 10, 11, 12, 16, 17, 18, 19, 20, 21, 23, 25 a u. b, 26 a, 27, 28 a u. b, 29, 30, 31, 32, 34, 35, 36, 37, 38, 40 a u. b des Litteraturverzeichnisses.

fibrös entarteten Abgange vom grossem Netze $2^1/_2$ mal um einander geschlungen hatten (s. Fig. 4).

Sowohl die obere Partie des Netzes, wie das untere Ende, das die linksseitige Leistenhernie ausfüllt, ist normal. Das mittlere Stück ist zusammengerafft und in 2 bis 3 verdickte fibröse Stränge verwandelt, die zwischen sich mehrere grosse Oeffnungen lassen, „in die sich ein Darmstück leicht hätte einklemmen können". Vom linken Rande der Netzschürze gehen am Ende der oben erwähnten Stränge 2 längliche fett-

Fig. 4.

Fall Heitz und Bender.

reiche Massen ab, die sich gekreuzt und $2^1/_2$ mal um sich selbst geschlungen haben. Der an der Kreuzungsstelle von den beiden zusammengedrehten Netzzipfeln gebildete Strang ist 2 cm lang und enthält in seinem Inneren eine grosse Vene, die zu einem der beiden Zipfel verläuft.

Der 3. hierher gehörige Fall von E. Payr (22) stellt insofern eine grosse Seltenheit dar, als er der einzige Fall von sekundärer Netztorsion ist. Während es sich in allen übrigen Fällen um eine selbständige Drehung des Netzes handelt, ist hier das an einer Ovarialcyste adhärente Netz mit dieser, also sekundär, gedreht. Das durch Operation gewonnene Präparat stellt eine grosse Hauptcyste des rechten Ovariums mit einer halb so grossen Nebencyste dar, die mit den rechten Adnexen nur durch einen dünnen mehrfach torquierten Stiel zusammenhängen. Die Anlötung des Netzes an die Hauptcyste besteht aus einem Strange von $2^1/_2$ cm

Durchmesser und einem an einem entfernteren Teile der Cyste ansetzenden brückenartigen Ligamente und zeigt ebenfalls spiralige Windungen. Geschwulst und Netz sind zusammen um 2mal 360° gedreht.

Als Folgen der Stieldrehung sind an den torquierten Netzteilen eine Reihe von Veränderungen zu konstatieren, die je nach dem Grade der Drehung und wohl auch nach der Zeitspanne, in der sich die Torsion entwickelt hat, mehr oder weniger hochgradig sind. Am ersten leiden unter der Achsendrehung die schlaffwandigen Venen, der Abfluss des venösen Blutes ist erschwert, es kommt zur Stauungshyperämie. Das Netz nimmt eine tiefblaue Farbe an, und die Venen treten als dicke, prallgefüllte Stränge hervor. Das kann längere Zeit die einzige Veränderung bleiben; so sehen wir in dem Falle Walther's (13) und Sonnenburg's (35), dass das Netz, nachdem es zurückgedreht worden ist, seine normale Farbe und Beschaffenheit wieder annimmt.

In den meisten übrigen Fällen sind die Veränderungen weiter fortgeschritten. Infolge des erschwerten Blutabflusses tritt venöse Stase ein, das Netz wird ödematös, was zu einer bedeutenden Vergrösserung führen kann, und es kommt zu einem mehr oder weniger grossen Transsudate in die Bauchhöhle, welches im Hochenegg'schen Falle (8) z. B. 2 Ltr. betrug. Die nächste Folge ist eine Schädigung der Venenwandungen, die zusammen mit der Stase zur Venenthrombose führt, wie sie in einer ganzen Anzahl von Fällen beschrieben ist. Die dadurch herbeigeführte weitere Cirkulationsstörung bewirkt nun an einzelnen Stellen eine vollständige Zerstörung der Gefässwand, so dass es zu Blutungen in und aus dem Tumor kommt. In den meisten der beschriebenen Fälle, so auch in dem unserigen, zeigt das Netz eine oft ausserordentlich starke hämorrhagische Infarcierung. Aber auch die Blutzufuhr wird behindert, teils direkt infolge des erschwerten Blutabflusses, teils durch die Kompression der arteriellen Gefässe infolge der Torsion, des Oedems und der Blutungen. Dies äussert sich zunächst darin, dass die Epitheldecke des Tumors defekt wird und Neigung zu Adhäsionen zeigt. In der überwiegenden Mehrzahl der Fälle werden solche frische und meist leicht lösliche Verwachsungen mit der Wand des Bruchsackes oder der Bauchhöhle, mit den Därmen und anderen intraperitoneal gelegenen Organen, z. B. Ovarium und Tube, oder Geschwülsten (so im 2. Falle Simon's (40b) mit einer Ovarialcyste) beschrieben. Ferner verkleben die einzelnen Schraubengänge des torquierten Netzes miteinander,

so dass sie sich, wie in unserem Falle, nicht zurückdrehen lassen. Man kann diese infolge der Torsion entstandenen Verwachsungen leicht unterscheiden von primären Adhäsionen, wenn man sich den Mechanismus der einzelnen Torsion klar macht. Solche primären Verwachsungen bestehen z. B. in den Fällen der 2. Gruppe der obigen Einteilung, in dem Falle Payr's (22) und in dem von Wiart und Rénon (21) beschriebenen Falle. Hier war der Wurmfortsatz vor der Torsion mit dem Omentum verwachsen und hatte sich bei der Torsion des Netzes, wie der Faden um die Rolle, um das Netz 2 mal herumgelegt und so eine Einschnürung hervorgerufen.

Sind die Ernährungsstörungen noch hochgradiger, dann kommt es zur Nekrose einzelner Netzstücke oder des ganzen abgeschnürten Netzstückes und bei Zutritt von Fäulnisbakterien zur Gangrän. Sie wird in einer ganzen Reihe von Fällen beschrieben, das Netz zeigte dabei eine bräunlich-schwarze, graue oder schmutzig gelbliche Verfärbung. In dem Falle Kroner's (37) fanden sich an einzelnen Stellen hanfkorngrosse nekrotische Herde, im Falle Hoheneggs (8) an verschiedenen Stellen, besonders peripher, eiterähnliche Auflagerungen.

Dass es auch zu vollständiger Abdrehung des torquierten Netzes kommen kann, zeigt der Fall Wiesinger's (16), wo sich in der Ileocoecalgegend ein kindskopfgrosser Netzklumpen mit zahlreichen Darmverwachsungen vollständig abgelöst von seiner normalen Verbindung und im Begriffe zu nekrotisieren fand.

Eine histologische Untersuchung des torquierten Netzstückes ist in den Fällen von Monod (4), v. Baraçz (6), Lucas-Championnière (10), Bender und Heitz (15), Quénu (32), Mauclaire (36) und im Küttner'schen Falle angestellt worden. Dabei zeigen sich alle Gefässe, besonders die Venen, stark mit Blut ausgefüllt, die letzteren maximal erweitert, im Zustande der Stase, hier und da thrombosiert. Entlang der Bindegewebsinterstitien und im Fettgewebe, das zum Teil vollständig zertrümmert ist, sieht man zahlreiche Blutungen. In einzelnen Fällen finden sich an den Bindegewebsinterstitien, um die mit Blut ausgestopften Gefässe herum und an dem Peritonealüberzuge Leukocytenansammlungen und entzündliche Bindegewebswucherungen, z. T. auch an Stelle des resorbierten Fettgewebes. Die Saftlücken sind häufig erweitert. Auch Zeichen von Nekrose lassen sich auffinden, wenn eine solche auch makroskopisch noch nicht festzustellen ist.

Ausser am Netz selbst kann die Torsion auch Verände-

rungen an anderen Organen der Bauchhöhle setzen. So werden in vereinzelten Fällen Zeichen verbreiteter entzündlicher Reizung beschrieben, im Falle von Eiselsberg (5) starke Injektion am Dünndarm, oberflächliche Entzündung des adhärenten Wurmfortsatzes im Falle Kroner's (37). Nur in dem tödlich verlaufenden Falle Morescо's (24) finden sich Zeichen einer allgemeinen fibrinös-purulenten Peritonitis. Dieses verhältnismässig seltene Vorkommen fortgeschrittener Entzündungsvorgänge am Peritoneum trotz wiederholt beschriebener Nekrose oder Gangrän des Netzes darf wohl seine Erklärung in dem meist rechtzeitig erfolgten chirurgischen Eingriffe finden.

Interessant und wichtig deshalb, weil sie in zwei unvollständig operierten und deshalb tödlich verlaufenen Fällen beschrieben und auch sonst bei Netzerkrankungen beobachtet worden sind, sind Geschwürsbildungen an der Magendarmschleimhaut, wie sie v. Eiselsberg (5) und Morescо (24) beobachtet haben.

Im ersten Falle erfolgte am Tage nach der Operation Erbrechen von $^3/_4$ Liter kaffeesatzartiger Massen, nachdem noch kurz vor der Operation eine Magenausspülung nichts Besonderes ergeben hatte. Darauf trat Verfall und Tod 38 Stunden post operationem ein. Die Sektion ergab, dass bei der Operation nur 1 Schraubengang reseciert, 3 höher gelegene zurückgeblieben waren. Der Rest des Netzes war zum Teil hämorrhagisch infarciert und zeigte auf dem Durchschnitte thrombosierte Venen. An den Dünndärmen war ausser Rötung und fibrinöser Auflagerungen nichts Abnormes zu konstatieren. In der Magenschleimhaut sah man dicht vor dem Pylorus eine 1 cm grosse und mehrere kleinere Ulcerationen mit bräunlich gefleckten Grunde. Dicht jenseits der Pylorusklappe fand sich ein 12—13 cm langes Geschwür im Duodenum. Im Magen, an der kleinen Kurvatur, sind weitere 6 grössere und einige kleinere Geschwüre, die Schleimhaut durchdringend und bis 1,5 cm lang, zu bemerken. Der Grund der Geschwüre ist von schwärzlich-bräunlichem hämorrhagischen Belage bedeckt. Ausserdem finden sich an der vorderen Magenwand noch zerstreut kleinere und kleinste Erosionen.

Auch im Falle Morescо's war der grösste Teil des torquierten Netzes in der Bauchhöhle zurückgelassen worden und bildete einen ovalen Tumor von Kindskopfgrösse, cyanotisch, ödematös und im Begriffe zu gangränescieren. Das Peritoneum trug die Spuren einer fibrinös-purulenten Peritonitis. Magen und Darm waren von Gasen aufgetrieben und enthielten geronnenes, zum Teil verdautes Blut. Diese Blutung stammte aus kleinen hämorrhagischen Stellen und nekrotischen Herden der Magen- und Darmschleimhaut.

v. Eiselsberg hält diese Ulcerationen für embolischen Ursprungs. Zu denken ist entweder an rückläufige Embolie („von der Vena mesaraica superior aus in die untere rechte in die Vena portae einmündende Vena pylorica et gastrica superior") oder an Embolie durch das Herz infolge eines offenen Foramen ovale. Dies konnte hier nicht nachgewiesen werden, da der Thoraxraum bei der Sektion nicht eröffnet wurde. Moresco hält die durch den Druck des Netztumors auf das Mesenterium eingetretene Cirkulationsstörung für die Ursache der Hämorrhagien und Nekrosen.

Aller Wahrscheinlichkeit nach handelt es sich in beiden Fällen, wie eine Reihe analoger Beobachtungen zeigt, um infektiöse Embolien. Nach Gussenbauer gelangen von eingeklemmten Darm- und Mesenteriumpartien aus inficierte Thromben in die Lunge und verursachen Pneumonien, eine Beobachtung, die Pietrikowsky durch Tierexperimente bestätigt fand. Ob die tödliche Bronchopneumonie im Falle Monod's (4) und Heitz' — Bender's (15) auf eine solche Embolie zurückzuführen sei, ist allerdings fraglich, da im ersten Falle Influenza, im zweiten Emphysem bestand. v. Eiselsberg führt ferner einen ähnlichen Fall von Magenblutungen an. Es handelte sich um Radikaloperation eines irreponiblen, nicht incarcerierten Netzbruches, wobei ein grosses Stück des veränderten Netzes abgetragen werden musste, und ebenfalls 2 Tage post operationem Magenbluten auftrat. Doch erfolgte hier Heilung.

Diese Annahme der Entstehung der Geschwürsbildungen im Magen und Duodenum durch eine retrograde von den primären Netzvenenthromben stammende Embolie findet eine weitere Stütze in einer in diesem Jahre erschienenen Arbeit Payr's [1]), die eine Reihe weiterer klinischer Beobachtungen erwähnt und durch Tierexperimente den ursächlichen Zusammenhang zwischen Thrombenbildung bezw. Embolie aus den primär erkrankten Gebieten mit den sekundär auftretenden krankhaften Magenerscheinungen nachweist. Mittels feiner Pravaznadeln injicierte Payr bei Kaninchen, Meerschweinchen und Hunden unter strenger Asepsis in die Venen des Netzes und Mesenteriums corpuskuläre Elemente z. B. Tuscheemulsion, ferner Oel etc. mit dem nur selten ausbleibenden Erfolge der Bildung von frischen hämorrhagischen Erosionen mit stärkerer Blutung in den Magen oder schöner, manchmal völlig typischer pepti-

1) E. Payr, Appendicitis und embolische Magenerkrankungen. Eine vorläufige Mitteilung. Münch. med. Wochenschr. 1905. Nr. 17. S. 793.

scher Geschwüre von Trichterform. In seltenen Fällen beteiligte sich auch das Duodenum an diesen Veränderungen. Aehnliche Befunde erhoben Engelhardt und Neck [1]) an Leber und Magen nach Netzabbindungen bei Hunden, Kaninchen und Meerschweinchen.

Als wohl mehr zufällige pathologische Zustände sind, abgesehen von Hernien, die bei der Besprechung der Aetiologie erwähnt werden sollen, aufzufassen: Rechtsseitiger Kryptorchismus oder Aplasie des Testikels im Falle Trinkler's (38), linksseitiger Retentio testis abdominalis im Küttner'schen Falle (39), Kotsteine im Appendix (Vignard et Giraudeau 30), eine Ovarialcyste im 2. Simon'schen Falle (40b). Die Obliteration des Appendix im 2. Falle Baldwin's (25b) war vielleicht die Ursache für eine entzündliche Veränderung am Omentum.

Ueber die Aetiologie und Pathogenese der Netztorsionen ist uns Sicheres nicht bekannt. Doch finden sich eine Reihe von Momenten, welche durch ihre häufige, z. T. sogar regelmässige Wiederkehr in den verschiedenen Krankheitsbildern ihre Bedeutung für die Entstehung der Netztorsionen und ihren Mechanismus erweisen.

Disponierend zu Torsionen [2]) scheint eine gewisse Grösse und Schwere des Netzes zu sein, bedingt durch Fettreichtum, entzündliche Verdickungen, besonders wenn sie am Rande sitzen, fibröse Degenerationen, Klumpenbildungen durch Zusammenlötung von Netzteilen, wie sie sich oft in alten Hernien finden, ferner Tumoren des Omentum. Die Bedeutung dieser Verdickungen verschiedenen Ursprungs beruht wahrscheinlich darauf, dass sie, wie das Gewicht beim Pendel, Angriffspunkte für die die Torsion verursachenden Kräfte darstellen (dem widersprechen allerdings z. T. Payr's Tierversuche s. unten), ferner darauf, dass sie bei grösseren Dimensionen an dem darüberliegenden Netzteile zerren und zu einer strangförmigen Ausziehung Anlass geben. Eine solche, unter Umständen bis zur wirklichen Stielbildung führende Verdünnung, die auch primär vorhanden sein oder durch den Druck der Bruchpforte auf ein in der Hernie liegendes Netzstück entstanden sein kann, bildet ein weiteres die Torsion begünstigendes Moment (Oberst).

1) Deutsche Zeitschr. f. Chir. 1901. Bd. 58. S. 308.

2) Ueber deren Vorkommen s. H. Braun, Ueber entzündliche Geschwülste des Netzes. Arch. f. klin. Chir. 1901. Bd. 63. S. 378, wo über 30 Fälle berichtet wird.

Auf die ätiologische Bedeutung der Hernien weist schon ihr regelmässiges Vorkommen hin. In 41 von den 44 Fällen findet sich eine Inguinalhernie, in einem weiteren Falle (Souligoux et Deschamps 17) eine Hernie in einer Laparotomienarbe, nur in dem Falle Payr's (22), dem einzigen, in dem es sich um eine sekundäre Torsion handelte, und in dem 1. Falle Simon's (40a) ist keine Hernie vorhanden gewesen. In der überwiegenden Mehrzahl der Fälle ist die Hernie rechts gelegen. Dies dürfte seinen Grund in der grösseren Häufigkeit rechtsseitiger Leistenhernien und auch darin haben, dass das Netz wegen der räumlichen Beengung der linken Seite der Bauchhöhle durch die Flexura sigmoidea zu einer linksseitigen Inguinalhernie weniger leicht in Beziehung tritt. Das Alter der Hernie ist in den meisten Fällen ein ziemlich beträchtliches.

Die Beziehungen zwischen Hernie und Netztorsion sind nun mannigfacher Art. Bei den oben angeführten 7 Fällen von Netztorsion zwischen 2 festen Punkten finden sich die primären Adhäsionen stets in einer Hernie. Man darf wohl mit Sicherheit diese für die Adhäsionsbildung verantwortlich machen, da in älteren Hernien Verwachsungen von Netz- oder Darmteilen mit dem Bruchsacke eine gewöhnliche Erscheinung sind. Die Bedeutung dieser vor der Torsion bereits bestehenden Adhäsionen beruht darin, dass von den Kräften, die die Torsion verursachen, nur diejenigen wirksam sein können, welche in ganz bestimmter Richtung angreifen. Eine Drehung ist nur möglich um eine Achse, die durch den Netzansatz am Colon und durch die Adhäsionen in der Hernie gelegt ist, ähnlich wie bei einem Bogen, den man um die feststehende Sehne dreht. Wo diese Adhäsionen fehlen, beeinflusst die Hernie wahrscheinlich häufig dadurch die Richtung der Torsion, dass sie den unteren Teil des Netzes beweglich fixiert, so dass derselbe sich drehen kann, wie sich bei einer Windthüre der Zapfen in der Pfanne bewegt.

Die Hernien begünstigen ferner die oben erwähnten Klumpenbildungen am Netz und durch den Druck des Bruchsackhalses eine strangförmige Verdünnung. Schliesslich liegt ihre Bedeutung darin, dass sie Anlass zu einer Reihe von Manipulationen und sonstigen Einwirkungen werden, welche die Torsion bewirken helfen.

Auf die Kräfte, welche die Torsion an einem in dieser Weise mehr oder weniger disponierten Netze schliesslich auslösen, werden wir teils durch die Anamnese hingewiesen, teils durch den Vergleich mit Torsionen an-

derer Organe.

Aus der Anamnese ersehen wir, dass die Krankheit z. B. begonnen hat: 3 Stunden nach einer Anstrengung (2), nach schwerer Arbeit (27a), nach dem Heben eines schweren Koffers (6), nach dem Tragen schwerer Kohlengefässe, die der Patient an die rechte Leibseite stärker anzudrücken pflegte (40a), nach einer Radfahrübung (13), nach starkem Kegeln (26), nach eifrigem Tanzen (eigner Fall), nach Taxisversuchen (27b), nach allen möglichen Manipulationen, welche zur Reposition der Hernie unternommen wurden und als zerrend, drückend, schiebend, drehend beschrieben werden und wobei der Patient die Empfindung hat, als drehe sich ein kugeliger Gegenstand im Leibe herum (8), nach heftigem Husten (3), im Gefolge einer Bronchitis also ebenfalls nach Hustenstössen (34) u. s. w. Es sind demnach in der Hauptsache brüske Körperbewegungen, Hustenstösse und Taxisversuche, die den Anstoss zu einer Drehung geben.

Hohenegg (8) denkt sich den Drehungsmechanismus bei Repositionsversuchen an einem in einer Hernie gelegenen Netzstücke so, wie sich ein Lappen dreht, der zum Reinigen durch einen Lampencylinder geschoben wird. Es ist dabei nicht nötig, dass sich die Torsion auf den in der Hernie gelegenen Netzteil beschränkt, wie z. B. im Falle Capelle's (33), sondern sie kann sich natürlich auch auf das in der Bauchhöhle befindliche Netz fortsetzen.

Als auslösende Ursachen werden ferner angeschuldigt: ungleicher, wechselnder Druck des Bruchbandes (Oberst), wechselnder Druck der Nachbarorgane infolge wechselnder Füllung der Eingeweide, insbesondere systematische Ueberfüllung der benachbarten Organe (Payr), wie sie sich ja gerade häufig bei Trägern von Hernien findet, heftige Peristaltik [so im Falle v. Eiselsberg's (5), in welchem die Krankheit nach einem Diätfehler ihren Anfang nimmt], ferner starke Erschütterungen bei Wirkung der Bauchpresse [Rokitansky[1])].

Gegenüber diesen mehr äusseren Anlässen zur Achsendrehung intraperitoneal gelegener Organe weisen andere Autoren [Schauta[2]), Fritsch[3]), Freund[4])] auf innere Ursachen hin

1) Abschnürung der Tube und der Ovarien. Wiener allgemeine med. Zeitung. 1860.

2) Schauta, Handbuch der gesamten Gynäkologie. 1896.

3) Fritsch, Die Krankheiten der Frauen.

4) Centralbl. f. Gynäkologie. 1892. S. 409.

und suchen solche in Wachstumsvorgängen des Tumors.

Es darf hier erinnert werden an die physiologischen Torsionen der Nabelschnur, die, abgesehen von fötalen Bewegungen, zurückzuführen sind auf die Kaliberverschiedenheit der beiden Arterien und auf das ungleichmässige Wachstum der arteriellen und venösen Gefässe. In der That hält Payr (22) die Wechselbeziehung der Gefässe zur Geschwulst für eine wichtige innere Ursache der Torsion. Die Venen, die länger und schlaffer sind als die Arterien, neigen stets zur Plexusbildung und Schlängelung. Diese Schwankungen treten vor allem dann ein, wenn die Venen mit Blut überfüllt sind, bei der Knickung des Stieles der Geschwulst; wenn dieser nicht nachgiebig ist, umwickeln sie spiralförmig den dünnen Teil der Geschwulst. Payr macht einen gelungenen Vergleich „zwischen den straffen, nicht nachgiebigen Teilen der Geschwulst und der auf den Pfeilbogen gespannten Sehne". Simon (40) vergleicht dieses Verhalten der Venen mit einer ähnlichen Erscheinung bei mit Exsudat gefüllten Wurmfortsätzen, die sich ebenfalls verlängern, durch das Mesenteriolum aber zurückgehalten werden und sich infolgedessen drehen.

Dass durch ungleiche Schwere oder ungleiches Wachstum des Netzes eine Drehung erzeugt werden kann, wurde oben bei der Besprechung der disponierenden Momente z. T. schon erwähnt. Payr konnte diese Ursache der Torsion auch bei seinen Tierversuchen, auf welche hier nur kurz eingegangen werden kann, feststellen. Bei Kaninchen, Meerschweinchen und Hunden nähte Payr kleine Magnesiumkügelchen, ferner Gewebsstückchen (Leber etc.) in das Netz ein und fand dieses dann torquiert. Am sichersten gelang die Drehung, wenn das Gewicht des implantierten Fremdkörpers das Gewicht des Netzes nicht bedeutend überstieg.

Wahrscheinlich ist es nicht eine einzige dieser hier beschriebenen äusseren oder inneren Ursachen, welche die Achsendrehung bewirkt, sondern die eine giebt den Anstoss, andere kommen hinzu, und durch die Summierung zweier oder mehrerer Kräfte kommt die Torsion zur völligen Ausbildung.

Sichere Beziehungen zwischen dem Alter und Geschlecht des Patienten und der Erkrankung bestehen nicht. Die meisten (2/3) der Erkrankungen kommen im Alter von 30—50 Jahren vor, also zu einer Zeit, in welcher Berufsschädlichkeiten eine besonders grosse Rolle spielen. Der jüngste Patient ist 17 Jahre alt (Chavannaz 14), die beiden ältesten sind 76 (Oelwein

20) und 79 (Wiener 9) Jahre alt. Prädisponiert ist das männliche Geschlecht. 74% der Erkrankten waren Männer, nur 26% Frauen. Hier spielen wahrscheinlich das häufigere Vorkommen von Hernien bei Männern und ebenfalls Berufsschädlichkeiten eine Rolle.

Was den Verlauf und die Symptome der Netztorsionen anlangt, so ist das Krankheitsbild bei allen bisher veröffentlichten Fällen ein ziemlich übereinstimmendes, meist nur in Bezug auf die Schwere der Erscheinungen verschiedenes. Oft besteht schon Jahre lang vor dem Beginn der eigentlichen Erkrankung eine Reihe von Beschwerden, wie Obstipation, dyspeptische Erscheinungen, Uebelkeit und Unbehagen, ab und zu wiederkehrende ziehende Schmerzen und Druckgefühl im Unterleib. Man kann die Ursache dieser Beschwerden, da in den meisten Fällen eine Hernie besteht, wohl auf diese und auf den Zug des fixierten oder besonders schweren Netzes zurückführen. Unser Patient litt Jahre lang an Magenbeschwerden, welche seit der Operation durch die Abtragung des Netzes nunmehr seit fast einem Jahre vollkommen beseitigt sind.

Die eigentliche Erkrankung setzt fast immer ziemlich plötzlich ein, in vielen Fällen kann der Beginn genau angegeben werden, da er mit irgend einer Anstrengung zusammenfällt. Das erste und auffälligste Symptom ist häufig das Irreponibel- und Schmerzhaftwerden einer bis dahin leicht zurückzubringenden Hernie.

Sehr bald pflegt sich im Anschluss hieran ein meist ziemlich schwerer Krankheitszustand zu entwickeln. In den meisten Fällen besteht Fieber, die Temperatur hält sich um 38,5° im Rectum und überschreitet selten 39°. Der Puls ist dabei klein, weich und ziemlich frequent; man zählt bis 120, ja 130 Schläge. Auch die Atmung kann oberflächlich und beschleunigt sein und beträgt dann 25, in einem Falle sogar 40 in der Minute. Der Patient macht einen schwerkranken Eindruck und lässt nicht selten die Zeichen des Verfalls erkennen. Der Stuhl ist meist angehalten, doch gehen noch Gase ab. In schweren Fällen besteht Erbrechen von eingenommener Nahrung und schleimigen Massen, selten von Galle, ja von Kot, also eigentliche Ileuserscheinungen; häufiger ist wenigstens Brechneigung, Uebelkeit oder Singultus vorhanden. Der Leib pflegt gleichmässig oder mehr einseitig aufgetrieben zu sein, die Bauchdecken sind gespannt. Die Betastung ist sehr schmerzhaft. Spontane, unter Umständen sehr heftige Schmerzen bestehen in der Gegend der Hernie und in der Unterleibsgegend, häufiger rechts als

links. In einer kleinen Anzahl von Fällen liess sich freier Ascites nachweisen.

Der Bruchsack ist in einigen Fällen leer, in anderen enthält er eine längliche oder strangartige Geschwulst, deren Oberfläche manchmal eine deutliche Lappung erkennen lässt, sodass man die Geschwulst als Netz ansprechen kann. In anderen Fällen wieder fühlt sich der Bruchsack prall elastisch an und zeigt Fluktuation. Die Haut über der Hernie ist manchmal gerötet und etwas ödematös. Der Schall über dem Bruchsacke ist stets absolut gedämpft.

In den meisten Fällen fühlt man in der Unterleibsgegend häufiger rechts als links einen druckempfindlichen, mehr oder weniger umschriebenen bis mannskopfgrossen harten Tumor, welcher bisweilen eine leicht höckerige Oberfläche durchtasten lässt. Der Tumor pflegt mässig beweglich zu sein, mehr in seitlicher als in Längsrichtung. Die Dämpfung über der Geschwulst ist absolut. Manchmal kann eine strangförmige Verbindung der Bruchgeschwulst mit dem in der Bauchhöhle gelegenen Tumor festgestellt werden. —

Wie dieser Symptomenkomplex zeigt, ist das Krankheitsbild kein so eigenartiges, dass sich eine Diagnose mit Sicherheit stellen liesse. Es kommen differentialdiagnostisch eine ganze Reihe von Erkrankungen in Betracht: Vor allem eingeklemmte Netzhernie, bei rechter Lage der Unterleibsgeschwulst Epityphlitis mit oder ohne eingeklemmte Hernie, Epityphlitis im Bruchsacke, ferner Torsionen anderer intraperitoneal gelegener Organe, Volvulus, Invagination, Neubildungen und Stenosen des Darms, beim Fehlen eines Hodens im Skrotum Einklemmung des Hodens u. a. m.

So wurde denn auch in keinem der veröffentlichten Fälle die Diagnose Netztorsion gestellt. Meist dachte man an incarcerierte Netzhernie, ferner an Appendicitis, Epiploitis, intraabdominale Tumoren und Abscesse, Einklemmung des Hodens u. s. w. Vielleicht, dass man jetzt, seitdem die Erkrankung in der letzten Zeit häufiger beschrieben worden ist, eher eine Torsion des Netzes wenigstens in Betracht zieht. Als einigermassen charakteristische Merkmale können die folgenden gelten:

1) Feststellung einer Entstehungsursache aus der Anamnese.

2) Vorhandensein einer eventuell irreponiblen Hernie,

3) rasche Entstehung eines grossen, harten, leichtbeweglichen Tumors, der sich durch seine höckerige Oberfläche gegebenen Falles als Netz ansprechen lässt,

4) Feststellung einer strangförmigen Verbindung einer Bruch-

geschwulst mit dem Unterleibstumor. —

Nach dem bisher Gesagten und den Erfahrungen, die bei den bisher veröffentlichten Fällen gewonnen worden sind, kann die einzuschlagende Therapie nur in einem radikalen chirurgischen Eingriffe bestehen. Vor allem sind unnötige und gefährliche Taxisversuche an der etwa bestehenden irreponiblen Netzhernie zu verwerfen. Der Gang der Operation, wie er auch in fast allen Fällen eingeschlagen wurde, ist etwa folgender: Zunächst wird ein Längsschnitt über die Höhe der Bruchgeschwulst geführt und der Bruchsack gespalten. Darauf wird das in der Hernie gelegene Netzstück von etwaigen Adhäsionen befreit und soweit als möglich vorgezogen. Kommt man hierbei an völlig normales Netzgewebe und kann man sich durch den durch die Bruchpforte in die Bauchhöhle eingeführten Finger davon überzeugen, dass sich in der Bauchhöhle keine weitere Torsion befindet, so wird das torquierte Netzstück im Gesunden ligiert und abgetragen. Ist diese Exploration aber nicht möglich, so schliesst man die Laparotomie an und zieht das Netz soweit hervor, dass man an völlig normales Gewebe gelangen kann. Hier legt man Ligaturen an, die, um das Abgleiten der Fäden zu verhindern, nicht zu gross sein dürfen, und trägt das veränderte Netzstück ab. Unter Umständen muss das Netz direkt an seinem Ansatze am Quercolon abgetragen werden.

Man kann versucht sein, in den Fällen, wo das Netz sich leicht zurückdrehen lässt und seine normale Farbe wieder annimmt (wie bei Walther (13) und Sonnenburg (35)), das Netz zu erhalten. Immerhin dürfte es besser sein, wie dies auch in den angegebenen Fällen geschehen ist, radikaler vorzugehen, als vielleicht in den feinen Wurzelgefässen eine Thrombose zu übersehen. von der aus jene oben beschriebenen unangenehmen Folgeerscheinungen von Seiten der Magendarmschleimhaut eintreten können. In unserem Falle gelang es, neben der fixierten eine ganz frische Torsion um 360° zurückzudrehen und dadurch wenigstens einen Teil des Netzes zu erhalten.

Nach der Exstirpation wird die Laparotomiewunde durch Etagennaht geschlossen, nachdem eventuell tamponiert worden ist. Hierauf schliesst man die Radikaloperation der Hernie nach einer der gebräuchlichen Methoden an.

Die Prognose unserer Erkrankung ist in der Hauptsache abhängig von dem rechtzeitigen chirurgischen Eingriffe. Die bisher erschienenen 44 Krankengeschichten ver-

zeichnen 6 Todesfälle. In einem Falle, dem Trémolières' (34), hat keine Operation stattgefunden, der mit den Symptomen einer chronischen Peritonitis eingelieferte Kranke starb in kürzester Zeit an Entkräftung. Ein weiterer Fall [Zeller (27)] starb wohl infolge zu später Operation. Das an einem strohhalmdicken Strange hängende Netz war bereits gangränös. Nähere Angaben über die Todesart fehlen. Die Todesfälle bei Monod (4) und Bender und Heitz (15) sind wohl mehr den Komplikationen zuzuschreiben, als den Folgen der Netztorsion, da im ersten Falle zugleich Influenza bestand und der Tod an einer dieser Krankheit zugeschriebenen Bronchopneumonie eintrat, während im zweiten Falle der Exitus des asthmatischen und arteriosklerotischen Mannes erst einige Wochen nach der Heilung infolge Bronchopneumonie erfolgte. Dagegen sind die Todesfälle von Eiselsberg's (5) und Moresco's (24), bei denen bei der Operation nur ein Teil des torquierten Netzes abgetragen, der Rest in der Bauchhöhle zurückgelassen worden war, als direkte Folge der Erkrankung anzusehen.

In allen übrigen Fällen ist durch rechtzeitige Operation Heilung erzielt worden, in den meisten sogar Heilung per primam intentionem, trotzdem in einigen Fällen bereits Gangrän des Netzes eingetreten war. In einigen wenigen Fällen ist freilich Genaueres nicht angegeben. Im Falle Chavannaz' (14) wird von einer kleinen in Heilung übergehenden Infektion der Bauchwunde durch Urin berichtet, im Falle Riedel's (23) von einer ebenfalls in Heilung übergehenden Thrombose der linken Schenkelvene, die 4 Wochen nach der Operation entstand. Im ersten Falle Rudolf's (28a) wurde der Wundverlauf nur wenig gestört durch leichte Bronchitis und einen kleinen Abscess infolge tiefer Nahteiterung, ebenso im Falle Vignard's und Giraudeau's (30) infolge eines Abscesses der Bauchwand.

Die absolute Mortalität der Netztorsionen beträgt demnach circa 14%. Sie kann aber, wie aus dem oben Gesagten hervorgeht, durch rechtzeitiges radikales Eingreifen gebessert werden.

Eine ungünstige Folge der Exstirpation selbst des ganzen Omentum majus ist nicht beobachtet worden, dagegen sind chronische der Torsion vorausgehende von dem Zuge des Netzes herrührende Beschwerden bei unserem und mehreren anderen Patienten durch die Abtragung des Netzes vollkommen beseitigt worden.

Litteratur.

1) M. Oberst, Zur Kasuistik des Bruchschnittes nebst einigen Bemerkungen über Netzeinklemmungen. Centralbl. f. Chir. 1882. Nr. 27. S. 441. — 2) Demont, Revue de Chirurgie. 1893. p. 152. — 3) Bayer, Retrograde Netzincarceration mit Stieltorsion über dem Bruchring. Centralbl. f. Chir. 1898. Nr. 17. S. 462–465. — 4) Monod, In Thèse de Reynier. Paris 1898–99. — 5) v. Eiselsberg, Ein Fall von Volvulus des Netzes, welcher mit frischen Ulcera des Magens und Duodenums kompliciert war. Deutsche med. Wochenschr. 1898. Vereinsbeilage Nr. 35. S. 260. — 6) v. Baracz, Retrograde Netzincarceration mit Torsion in der Bauchhöhle. Deutsche Zeitschr. f. Chir. 1900. Bd. 54. S. 585. — 7) Peck, Specimen of intraabdominal omental torsion. Medical Record. 1900. März. — 8) Hohenegg, Ein Fall von intraabdomineller Netztorsion. Wien. klin. Wochenschr. 1900. Nr. 13. S. 291. — 9) J. Wiener, A contribution to the study of intraabdominal omental torsion. Annals of Surgery. 1900. Bd. 32. S. 648. — 10) Lucas-Championnière, Bull. et mém. de la soc. de chir. 1900. 9. Mai. S. 525. — 11) Lejars, Ebenda. 1900. 9. Mai. S. 529. — 12) Potherat, Ebenda. 1900. 9. Mai. S. 530. — 13) Walther, Ebenda. 1900. 9. Mai. S. 531. — 14) Chavannaz, Gaz. hebd. de Méd. et de Chir. 1900. 28. Juni. Nr. 51. S. 601. — 15) X. Bender und J. Heitz, Bull. de la soc. anatom. 1900. November. — 16) Wiesinger, Fall von Strangulation eines grossen Teiles des Netzes mit völliger Abdrehung desselben. Münch. med. Wochenschr. 1901. S. 480. — 17) Souligoux und Deschamps, Bull. de la soc. anatom. 1901. März. S. 229. — 18) Lucas-Championnière und Mauban, Ebenda. 1901. März. S. 241. — 19) Tuffier, Bull. et mém. de la soc. de chir. 1901. 15. Mai. S. 547. — 20) G. Oelwein, K. k. Gesellschaft der Aerzte in Wien. 1901. 8. März. S. a. Centralbl. f. allgemeine Pathologie und pathologische Anatomie. 1902. Nr. 10. S. 413. — 21) Wiart et Rénon, Bull. et mém. de la soc. anatom. 1901. Februar. Nr. 2. S. 112. — 22) E. Payr, Ueber die Ursachen der Stieldrehung intraperitoneal gelegener Organe. Arch. f. klin. Chir. 1902. Bd. 68. S. 501. — 23) Riedel, Demonstration eines um die Achse gedrehten Netztumors. Verhandl. der deutschen Gesellschaft f. Chirurgie. 1902. Nr. 42. S. 91. — 24) Morescо, Gazetta degli ospedali e delle cliniche. 1902. 22. Juni. Nr. 69. S. 693. — 25) James F. Baldwin, A contribution to the study of intraabdominal omental torsion. Annals of Surgery. 1902. S. 740. (2 Fälle.) — 26) Nordmann, Centralbl. f. Chir. 1903. Nr. 7. S. 206 und ausführlich: Ueber intraabdominelle Netztorsion. Deutsche med. Wochenschr. 1903. S. 499. (2 Fälle.) — 27) Zeller, Centralbl. f. Chir. 1903. Nr. 7. S. 206. — 28) Rudolf, Demonstration zweier Fälle von Netztorsion. Wien. klin. Wochenschr. 1903. S. 459. (2 Fälle.) — 29) Blake, Torsion of the omentum. Annals of Surgery. 1903. Bd. 38. S. 99. — 30) Vignard und Giraudeau, Archives provinciales de chirurgie. 1903. April. — 31) Malherbe, Ebenda. 1903. April. — 32) Quénu, Bull. et mém. de la soc. de chir. 1903. 20. Mai. — 33) Capelle, Bull. et mém.

de la soc. anatom. 1903. 26. Juni. S. 539. — 34) Trémolières, Ebenda. 1903. 16. Oktober. S. 693. — 35) Sonnenburg, Arch. internat. de chir. Gent 1903. Vol. I. Fasc. 1. — 36) Mauclaire, Revue de Gynécologie et de Chirurgie abdominale. 1904. Nr. 3. S. 425. — 37) Kroner, Ein Fall von intraabdomineller Netztorsion. Deutsche med. Wochenschr. 1904. Vereinsbeilage S. 1625. — 38) Trinkler, Totale Exstirpation des Omentum bei Achsendrehung desselben. Deutsche Zeitschr. f. Chir. 1904. November. S. 268. — 39) Küttner, Centralbl. f. Chir. 1905. S. 1369. — 40) Simon, Intraabdominale Netztorsionen. Münch. med. Wochenschr. 1905. Nr. 41. S. 1979. (2 Fälle.) — 41) G. Roche, Des torsions de l'épiploon. Thèse Paris 1905.

VII.

AUS DER

MARBURGER CHIRURGISCHEN POLIKLINIK

(DIREKTOR: PROF. DR. KÜTTNER)

UND DEM

MARBURGER PATHOLOGISCHEN INSTITUT

(DIREKTOR: PROF. DR. ASCHOFF).

Histologische Untersuchungen an exstirpierten Gallenblasen.

Von

Dr. **Carl Otten.**

Die Zahl der Arbeiten über Cholelithiasis und ihre Erscheinungen an den Gallenwegen ist eine bedeutende, aber nur wenige bringen genauere Mitteilungen über Untersuchungen der mikroskopisch wahrnehmbaren Veränderungen der Gallenblasenwand. Die ersten diesbezüglichen Beobachtungen stammen von Janowski aus dem Jahre 1891. Er beschrieb 16 Fälle, wovon indes 15 von Leichen stammen. Seine Arbeit ist grundlegend gewesen für alle späteren Arbeiten, lässt indes ein Eingehen auf die Drüsenfrage vermissen, auf die welche Arbeiten von Müller[1]), Schiff[2]) und Bolay[3]) hinzielen. Weltz[4]) berichtet über Divertikel der Gallen-

1) Zur pathologischen Bedeutung der Drüsen in der menschlichen Gallenblase. Kiel 1895.

2) Ueber die Drüsen der Gallenblase. Freiburg 1898.

3) Recherches sur les glandes de la vésicule biliaire à l'état normal e pathologique. Institut pathologique de Lausanne. 1899.

4) Ueber Divertikel der Gallenblase. Diss. Kiel 1894.

blase. Von den neueren Arbeiten ist besonders die von G. W. Toernquist[1]) zu erwähnen, der über insgesamt 51 in der Lund'schen Klinik beobachtete Fälle berichtet, welche zum grösseren Teil histologisch und bakteriologisch untersucht wurden. Im Anschluss daran bringt Toernquist eine klinisch-pathologischanatomisch-bakteriologische Würdigung seiner Fälle. Hierher gehört auch die grosse Arbeit von Körte, deren pathologischer Teil von Benda bearbeitet worden ist. Die umfassendste jüngste pathologisch-anatomische Arbeit über Gallenblasen, auf die ich noch zurückkommen werde, ist die von Aschoff: „Bemerkungen zur pathologischen Anatomie der Cholelithiasis und Cholecystitis."

Die mir zur Verfügung stehenden Fälle stammen sämtlich aus der Praxis des Herrn Prof. Dr. Küttner. Die pathologisch-anatomische Untersuchung von 7 Fällen führte ich selbst aus unter Leitung von Herrn Prof. Dr. Aschoff; bei 2 der Fälle musste ich mich auf den Bericht des pathologischen Institutes stützen, da die betreffenden Blasen inzwischen anderweitig verwendet worden waren. Die bakteriologische Untersuchung konnte ich nur in einigen Fällen ausführen, die frisch in meine Hand kamen. Die Mehrzahl der sämtlich lebenswarm in Müller-Formol fixierten Gallenblasen war schon längere Zeit konserviert. Die untersuchten Stücke umfassten zumeist die ganze Länge der Blasenwand und wurden in ein peripheres grösseres und in ein centrales kleineres Stück geteilt. Ich möchte an dieser Stelle betonen, wie wichtig es ist, grössere Stücke der Gallenblasenwand zu untersuchen, denn nur so wird man sich davor schützen, schwerwiegende Veränderungen der Wand, die etwa mehr isoliert auftreten oder makroskopisch nicht sichtbar sind, zu übersehen.

Obwohl die Zahl der untersuchten Fälle keine grosse ist, so haben sich doch aus der Untersuchung mancherlei interessante Resultate ergeben, einmal deswegen, weil Chirurg und pathologischer Anatom hier gemeinsam unter gleichen Gesichtspunkten gearbeitet und die Untersuchung bis in Einzelheiten durchgeführt haben, ferner deswegen, weil die Fälle sowohl klinisch wie pathologisch-anatomisch eine fortlaufende Skala von den leichtesten zu den schwersten Formen der Cholelithiasis darstellen und fast jedem Fall seine Besonderheiten zukommen. Eine wirkliche Klärung der zahlreichen Fragen, die sich uns bei dem Studium der Cholelithiasis aufdrängen,

1) Beiträge zur Pathologie und Therapie der Gallensteinkrankheit. Stockholm 1903.

ist ja nur möglich, wenn in der Weise, wie es hier geschehen, hunderte von Cholelithiasisfällen durch gemeinsame Arbeit des Chirurgen und pathologischen Anatomen bezw. Bakteriologen erforscht werden.

Bevor ich auf die von mir untersuchten Fälle eingehe, möchte ich einige kurze Bemerkungen über die normale Histologie der Gallenblase vorausschicken. Ich lege diesen die Schilderungen zu Grunde, wie ich sie in dem Handbuch von Köllicker, sowie in der Arbeit von M. T. Sudler[1]): The architecture of the gall-bladder, gefunden habe, ferner die Erfahrungen, welche Aschoff auf Grund einer grossen Zahl (180) von ihm selbst untersuchter normaler und nicht normaler Gallenblasen sammelte.

Aschoff schlägt in seinem auf der Meraner Versammlung der Deutschen pathologischen Gesellschaft gehaltenen Vortrag: „Bemerkungen zur pathologischen Anatomie der Cholelithiasis und Cholecystitis" folgende Einteilung der Gallenblasenwand vor: Schleimhaut, Muskelhaut und Bindegewebsschicht, und teilt die letztere wieder in Tunica fibrosa, Subserosa und Serosa ein. Unter Tunica fibrosa versteht Aschoff die der Muskelhaut zunächst anliegende feste Bindegewebsschicht, welche das Netzwerk der mittelgrossen Arterien und Venen enthält und bei geschwürigen Processen der Schleimhaut durch ihre Dickenzunahme wesentlich zum Schutz der übrigen Hüllen beiträgt. Die Schleimreaktion im Oberflächenepithel normaler Gallenblasen ist bis auf wenige Zellexemplare negativ. Im Hals der Gallenblase nach dem Cysticus zu fand Aschoff in Bestätigung der Angaben früherer Autoren einfache und verzweigte tubulöse Drüsen mit endständigem plattgedrücktem Kern der Drüsenzellen, dagegen nie Drüsen im Körper der Gallenblase. Die widersprechenden Angaben früherer Autoren lassen sich nur durch die Annahme erklären, dass dieselben Halsteil und Körper nicht genügend getrennt oder aber pathologische Fälle vor sich gehabt haben, bei denen es, wie auch unsere Fälle zeigen werden, sehr leicht zur Drüsenbildung im Körper der Gallenblase kommen kann.

Luschka'sche Gänge, d. h. Ausstülpungen des Oberflächenepithels, bisweilen verzweigt und am Ende kolbig aufgetrieben, den Gefässspalten der Muscularis folgend und bis in die Tunica fibrosa reichend fand Aschoff neben allen Uebergängen von Schleimhautbuchten zu Luschka'schen Gängen in der Hälfte der als normal oder nahezu normal zu bezeichnenden Fälle. Diese epithelbekleideten intramuskulären, gelegentlich bis in die Tunica fibrosa reichenden

1) The John Hopkins Hospital Bulletin. Vol. XII. 1901.

Spalten sind nach Aschoff von den echten Drüsen scharf zu trennen und spielen in der Pathologie der Gallenblase eine ganz bestimmte Rolle, insofern sie sich, wie das schon Rokitansky gesehen, zu multiplen kleinen Steine führenden Divertikeln erweitern können, andererseits aber bei der Fortleitung oberflächlicher Entzündungsprozesse in die äusseren Wandschichten eine sehr hilfreiche Rolle zu spielen im Stande sind. Ob Luschka bereits diese Gänge und Spalten gesehen und ob dieselben mit Recht seinen Namen tragen, bleibe hier unerörtert; ich verweise diesbezüglich auf die Arbeit Aschoff's. In meinen weiteren Ausführungen werde ich jedenfalls den Namen „Luschka'sche Gänge" in dem oben erwähnten Sinne gebrauchen.

1. Gallensteine, Wanderniere, Cholecystektomie, Nephropexie. Heilung.

Frau St., 26 J., leidet seit ihrer ersten Entbindung, welche 10 Monate zurückliegt, dauernd an heftigen Beschwerden in der rechten Körperhälfte. Die Schmerzen haben allmählich so zugenommen, dass die Patientin vollkommen leistungsunfähig ist und kaum noch zu gehen vermag. Die letzten Monate hat Pat. in einem eigens konstruierten Stuhle zugebracht. Auch Magenschmerzen haben sich eingestellt, welche zu häufigem Erbrechen und Würgen nötigen. Es hat niemals Gelbsucht bestanden, im Urin sind keine Veränderungen bemerkt worden, vor allem wurde niemals eine Veränderung der Urinmenge notiert. Die Schmerzen sind mehr kontinuierlich, doch besteht hier und da eine anfallartige Steigerung. Eigentliche Koliken scheinen nicht vorhanden gewesen zu sein.

Befund: Sehr elende, bleich aussehende Frau, welche gebückt geht und sich nur mit Mühe aufrecht hält. Herz und Lungen ohne nachweisbare Veränderungen, Urin frei von Eiweiss und Zucker. Es bestehen äusserst heftige Schmerzen in der Gegend des rechten Rippenbogens, welche sich nach abwärts bis in die Blinddarmgegend hineinerstrecken. Diese Schmerzen sollen dauernd vorhanden sein; sie nehmen bei der Untersuchung beträchtlich zu. Die Lebergrenzen sind normal; dagegen fühlt man in der Nierengegend einen etwa faustgrossen länglichen Tumor, welcher wohl einer beweglichen Niere entsprechen könnte. Die Aufblähung des Darmes ergiebt kein einwandsfreies Resultat. Die Gallenblase ist nicht mit Sicherheit zu fühlen, doch kann eine Gallenblasenaffektion auch nicht bestimmt ausgeschlossen werden. Die Untersuchung des Magens weist nach Ausheberung absolut normale Verhältnisse nach. Eine innere Behandlung des Leidens hat versagt; die Beschwerden von Seiten des Magens und die Schmerzen in der rechten Bauchseite wurden nicht beeinflusst; deshalb wird Pat. von Herrn Prof. Dr. Brauer zur Operation überwiesen.

17. V. 05. Laparotomie in guter Aethernarkose. Die Operation wird in stark lordosierter Rückenlage vorgenommen. Wellenschnitt. Nach Eröffnung der Bauchhöhle stösst man sofort auf sehr ausgedehnte Verwachsungen, welche den Magen, die Leber, das Netz und die Gallenblasengegend betreffen. Die Gallenblase selbst ist zunächst nicht zu finden, weil sie vollkommen in feste Verwachsungen eingebettet ist. Nach Lösung einiger Adhäsionen gelingt es, die Gallenblase zu Gesicht zu bekommen. Es werden verschiedene Steine in ihr gefühlt, sie ist auffallend klein und erscheint geschrumpft. Der Tumor, welcher vor der Operation gefühlt wurde, ist die sehr bewegliche, nicht vergrösserte rechte Niere, deren Becken nicht erweitert ist. Die Verwachsungen werden im ganzen Bereich der Gallenblase gelöst und so die Blase bis zu dem Ductus choledochus frei gemacht, in welchem Steine nicht gefunden werden. Die Exstirpation der Gallenblase stösst auf Schwierigkeiten, weil die Gewebe ausserordentlich blutreich sind und namentlich auch das Leberbett sehr stark blutet. Unterbindung der Arteria cystica und des Ductus cysticus dicht am Choledochus. Mit dem Pylorus bestanden ebenfalls zahlreiche Verwachsungen, welche bei Befreiung der Gallenblase gelöst wurden. Nun wird die Nierenoberfläche frei gemacht, indem das Colon ascendens nach links herübergezogen und eine Strecke weit abgelöst wird. Darauf wird die Niere hoch hinaufgeschoben und vom Abdomen aus mittelst sehr starker doppelter Naht an der 12. Rippe aufgehängt. Auch aus den Stichkanälen der Niere ist die Blutung der Niere eine auffallend starke und erfordert die Einlegung eines Tampons. Ein weiterer Tampon wird mit einem Drain auf den Stumpf des Ductus cysticus, ein dritter in das Leberbett gelegt, darauf die Laparotomiewunde schichtweise geschlossen bis auf eine kleine Oeffnung im unteren Wundwinkel, aus welchem die Tampons herausgeleitet werden. Peritoneal- und Fasciennaht fortlaufend mit Myiake-Catgut, Muskelnaht mit Knopfnähten aus gleichem Material, Hautnaht fortlaufend mit Cumol-Catgut.

Pat. hat den grossen Eingriff gut überstanden. In den ersten Tagen besteht starkes Erbrechen ohne wesentliche Temperatursteigerung, keine peritonitischen Erscheinungen. Blähungen nach 2 Tagen, Stuhl am 5. Tage auf Einläufe. 4 Tage nach der Operation wird das Drain entfernt, die Tampons gelockert und nach 10 Tagen vollständig entfernt, ohne dass eine stärkere Blutung dabei auftritt. Nach 2 und einer halben Woche steht Pat. auf, und wird nach 4 Wochen zur Nachkur in ein Sanatorium nach Baden-Baden entlassen.

Makroskopischer Befund am gehärteten Präparat: Gallenblase von 15 cm Länge. Cylindrisches Gebilde. Daumendick. Die Wand misst im Corpus und Fundus zwischen 3 und 4 mm, im Hals zwischen 2 und 3 mm Dicke. Der Serosaüberzug ist nur an der Kuppe des Fundus und zwei schmalen seitlichen Streifen in seiner normalen Glätte und Spiegelung erhalten. An den übrigen Partien deutliche Spuren gewaltsamer Lösungen.

Im Halsteil des Ductus cysticus steckt fest eingekeilt ein fast bohnengrosser Stein von bröckeliger Konsistenz und strahligem Bau. Die Schleimhaut ist zart und von normaler Fältelung. In der Gallenblase finden sich im Fundus bis linsengrosse und einige wenige kleinere Steine, daneben einige graugrün gefärbte krümlige leicht zerdrückbare Massen.

Mikroskopischer Befund: Fundusschnitte bieten bei schwacher Vergrösserung Bilder, die bei der ersten Betrachtung sich kaum von dem Aussehen normaler Gallenblasenschnitte unterscheiden. Das Verhältnis der Dicke der einzelnen Wandschichten zu einander, die Schleimhautfältelung, der Epithelüberzug erscheinen normal. Nur auf der Höhe einzelner Schleimhautfalten sind bisweilen Epitheldefekte vorhanden, die indes, da sie nur auf der Höhe der Schleimhautfalten vorhanden sind, und da ferner von Seiten des darunter liegenden subepithelialen Gewebes jegliche Entzündungserscheinung vermisst wird, auf künstlicher mechanischer Läsion beruhen dürften. Eine grosse Zahl strotzend gefüllter und stark erweiterter Kapillaren ist neben einer geringen Zahl diffus gelagerter Rundzellen in der subepithelialen Schicht zu beobachten, der Zellreichtum der einzelnen Falten kaum vermehrt. Im Epithel ist geringfügige Durchwanderung von Lymphocyten zu beobachten. Drüsen konnte ich in der Mucosa und Muscularis nicht finden, dagegen sah ich in mehreren Schnitten von Epithel ausgekleidete Kanälchen in der Bindegewebsschicht der Serosa und Subserosa mit kubischen bis niedrig cylindrischen Epithelzellen und zuweilen plattgedrücktem, zuweilen mehr rundlichem Kern. Die Kanälchen gaben in verschiedenen Zellen bei Mucikarminfärbung Schleimreaktionen. Allem Anscheine nach handelt es sich hier um versprengte Gallengänge im Gebiete der Anheftungsstelle der Leber. Das Oberflächenepithel der Schleimhaut zeigt vielfach Schleimbildung in grösseren Abschnitten, oft in jeder Zelle, besonders deutlich in der Tiefe der Schleimhauteinsenkungen. Diese reichen im allgemeinen bis dicht an die Muscularis heran, nur zwei senken sich mit blindsackartig erweitertem Ende etwa bis in die Mitte der Muscularis, die danach als unvollständig ausgebildete Luschka'sche Gänge aufzufassen wären. Diese zeigen in ihrem Verlauf keine sonderlichen Entzündungserscheinungen. Die Muscularis ist kräftig entwickelt. Zwischen Muscularis und Bindegewebsschicht ist strichweise eine grössere Ansammlung von Rundzellen vorhanden, deren Vermehrung gegenüber der Norm nur eine geringfügige ist; in die leicht vermehrte Tunica fibrosa sind noch einige Rundzellen eingelagert, um schliesslich in der lockeren Subserosa ganz zu verschwinden. Die Tunica fibrosa enthält die dickwandigen grossen Gefässe; in den Lumina der Venen fällt die grosse Zahl polynukleärer Leukocyten auf.

Schnitte durch den Halsteil zeigen im allgemeinen grosse Aehnlichkeiten mit den Fundusschnitten, besonders bezüglich des Epithels und der Muskulatur. Drüsen fand ich in meinen Schnitten nicht und nur einen Querschnitt eines Luschka'schen Ganges in der Muskulatur. Die

Schleimreaktion ergiebt körnigen mit Mucikarmin intensiv rot gefärbten Schleiminhalt in fast allen Deckepithelzellen. Die einzelnen Abschnitte der Bindegewebsschicht sind von ähnlicher Beschaffenheit wie im Fundus, die Entzündungserscheinungen sind hier indes noch geringer.

Obwohl die Verwachsungen der Gallenblase auf schwere entzündliche Veränderungen schliessen lassen, finden sich bei der mikroskopischen Untersuchung keine nennenswerten Veränderungen, welche als Zeichen überstandener schwerer Infektion gedeutet werden können. Die leichte Verdickung der Muscularis und der Hernia fibrosa und die kaum als abnorm zu bezeichnende Entwickelung der Luschka'schen Gänge kann sehr wohl durch einfache Druckerhöhung infolge vorübergehender Steinverschlüsse veranlasst sein. Vielleicht ist die Steinbildung auch nur ein sekundärer Vorgang gehinderten Gallenabflusses bedingt durch die Verwachsungen, die ihrerseits auf peritoneale Reizung, vielleicht auf ein früher bestandenes Ulcus ventriculi, zurückzuführen sind.

Mit diesem, relativ negativem, pathologischen Ergebnis lassen sich die klinischen Erscheinungen wohl in Einklang bringen. Für die Diagnose Cholelithiasis spricht eigentlich nur der Schmerz in der rechten Seite, der indes auch durch die Wanderniere bedingt sein könnte. Mit grosser Sicherheit gestattet dieser negative klinische Befund aber, schwerere, auf infektiöser Basis beruhende, Veränderungen der Gallenblase auszuschliessen. Die Entscheidung, ob die Gallenblase bei dem vorliegenden Krankheitsbild überhaupt beteiligt war, musste die Operation geben. Für die Exstirpation sprachen ausser der geringen Steinbildung die starken, wohl sekundären, Verwachsungen des geschrumpften Organs, die den Effekt der Nephropexie ohne Cholecystektomie mit einiger Wahrscheinlichkeit illusorisch gemacht und ein begünstigendes Moment für spätere Entzündungserscheinungen an den Gallenwegen abgegeben hätten.

2. Cholelithiasis, Exstirpation der Gallenblase. Heilung.

Frau M., 25 J., aus Berleburg, leidet seit 4 Jahren an heftigen Schmerzen in der Lebergegend, welche anfallweise auftreten. Die Anfälle haben sich in letzter Zeit ausserordentlich gehäuft, so dass jetzt alle 1—2 Wochen ein heftiger Anfall mit Schüttelfrösten auftritt. Auch zwischen den Anfällen sind Beschwerden vorhanden, welche den Lebensgenuss beeinträchtigen. Pat. soll früher blühend ausgesehen haben und ist in letzterer Zeit sehr heruntergekommen. Gelbsucht ist nur einmal nachgewiesen worden. Zwei normale Geburten.

Befund: Grosse kräftige, aber offenbar stark abgemagerte blasse Frau.

Herz und Lungen gesund, im Urin weder Eiweiss, noch Zucker, noch Gallenfarbstoffe. Die Bauchdecken sind ziemlich schlaff; es besteht eine mässige allgemeine Enteroptose. Namentlich an der Leber ist ein Tiefstand nachzuweisen. Der untere Nierenpol ist fühlbar. Auch in der Gallenblasengegend glaubt man eine Resistenz wahrzunehmen, doch ist ein deutlicher Tumor nicht abtastbar. Trotzdem wird die Operation beschlossen, weil der Anamnese nach kein Zweifel über die Diagnose: „Gallensteine" sein kann. Im Stuhl sind Gallensteine niemals gefunden worden.

7. VI. 05. Laparotomie in guter Aethernarkose. Lordosierte Rückenlage, Wellenschnitt. Deutliche Hepatoptose. Die Gallenblase ist mässig vergrössert und mit Steinen gefüllt; meist scheinen die Steine klein zu sein, doch fühlt man auch einige grössere durch. Der Fundus der Gallenblase ist frei von Verwachsungen, solche finden sich nur gegen den Ductus cysticus hin. Dieser ist auffallend stark gewunden und verdickt. Man fühlt in ihm einige kleine Steine. Zur Vermeidung des Uebertrittes von Steinen in den Choledochus wird der Cysticus dicht am Eintritt in den Choledochus mit einer Payr'schen Gefässklemme komprimiert. Der Choledochus erweist sich vollkommen frei von Steinen, das Pankreas ist nicht vergrössert. Deshalb Exstirpation der Gallenblase ohne vorherige Punktion. Die Ablösung vom Leberbett gelingt ohne Schwierigkeit, nur die Isolierung des Cysticus macht einige Mühe wegen der Verdickung des Ganges und der Verwachsungen in der Umgegend. Es findet sich eine sehr starke Arteria cystica, deren Stamm nebst einigen Aesten unterbunden wird. Der Cysticusstumpf wird nicht übernäht, ein kleines Drain eingelegt und ein Tampon auf den Cysticusstumpf appliciert. Schichtweise Naht der Bauchdecken, Naht der Haut mit Catgut.

In den ersten Tagen leichte vorübergehende Temperatursteigerungen bei vorzüglichem Pulse. Als Ursache der Temperatursteigung erweist sich nach 3 Tagen eine Thrombose der rechten Schenkelvene, Recidiv einer früheren Thrombose, welche von Varicen ausgegangen war. Sonst glatter Verlauf. — 10. VI. Tampons gelockert. — 16. VI. Temperatur normal, die Thrombose weniger schmerzhaft. — 18. VI. Tampons entfernt. — 23. VI. Wunde vollständig geschlossen. — 7. VII. Pat. steht auf. — 12. VII. Entlassen. — 2. XI. 05. Nachrichten zufolge ist Pat. vollkommen beschwerdefrei und hat erheblich an Gewicht zugenommen.

Makroskopischer Befund im gehärteten Zustande: Gallenblase von 8 cm Länge. Die Dicke der Wand ist im Fundus und im Corpus ziemlich gleichmässig stark und beträgt zwischen 3 und 4 mm, im Hals zwischen 1 und 2 mm. Die Gallenblase stellt ein cylindrisches Gebilde von Zeigefingerdicke dar; die Serosa ist glatt bis auf den der Leber ansitzenden Teil. Die Schleimhaut zeigt makroskopisch eine normale Fältelung; Inhalt: ein haselnussgrosser Stein von kantiger Beschaffenheit und eine

grosse Anzahl (266) kleinerer Steine. Im Ductus findet sich beim Aufschneiden ein halberbsengrosser, fest eingekeilter Stein.

Mikroskopischer Befund: Der Durchmesser der einzelnen Schichten im Fundus ist etwas zu Gunsten der Mucosa und Muscularis verschoben. Die kräftig entwickelte Muscularis sticht besonders ab, auch ist das subvillöse Bindegewebe leicht vermehrt. Die Schleimhautfalten erscheinen etwas verdickt. Das Oberflächenepithel ist stellenweise durch mechanische Läsionen zerstört. Faltenbildung der Mucosa sonst regelmässig. Geringe Rundzelleninfiltration nur vereinzelt vorhanden. Die prall gefüllten Schleimhautkapillaren sind stark erweitert. Das Hervorstechendste der durchgesehenen Schnitte bildet die grosse Anzahl von Luschka'schen Gängen, deren ich in der Gesamtzahl der etwa $2^1/_2$ cm langen Stufenschnitten 10 fand, wovon verschiedene wiederum die Muscularis ganz bis zur Tunica fibrosa durchsetzen und zum Teil sich durch seitliche Ausbuchtungen und durch bauchige Erweiterung ihres Lumens in dem peripheren Abschnitt auszeichnen. Die Mehrzahl zeigt in dem umgebenden Bindegewebe eine mehr oder weniger starke Rundzelleninfiltration, die vereinzelt in der peripheren Schicht des umgebenden Bindegewebs zu kleinen Herden zusammenfliesst. Drüsenkonglomerate mit kubischem-niedrigcylindrischem Epithel und plattgedrückte endständigen Kernen fand ich verschiedentlich in der Mucosa. Diese Epithelien zeigten deutliche Schleimreaktion. Das Epithel hat durchweg einen mit Mucikarmin hochrot gefärbten, körnigen, nach der freien Fläche zu langsam anschwellenden Inhalt. Von einer entzündlichen Infiltration in den Gefässspalten der Muscularis ist kaum etwas zu bemerken. Die äussere Bindegewebsschicht ist ebenfalls nur gering infiltriert. Die Infiltration beschränkt sich hier auf die Umgebung der meist in der Tunica fibrosa liegenden unveränderten grossen Gefässe. Die Tunica fibrosa ist deutlich vorhanden, geht indes ohne wesentlichen Unterschied in die etwas lockere Subserosa über. Serosa leicht verdickt.

Der Hals zeigt durchweg intaktes Epithel und reiche Schleimhaut-Faltenbildung. In der ganzen Schleimhaut findet sich geringfügige Vermehrung der zelligen Elemente, auch in den intermuskulären Bindegewebssepten. Das Bindegewebsgerüst der Schleimhaut erscheint nicht verdickt, dagegen ist die Muskulatur noch kräftiger als im Fundus ausgebildet. Luschka'sche Gänge sind auch hier verschiedentlich zu sehen, gehen indes nicht über die Mitte der Muskelhaut hinaus. Drüsen von denselben Eigenschaften wie im Fundus mit ausgeprägter Schleimreaktion liegen in nicht sehr grosser Zahl in dicht aneinander grenzenden Querschnitten in der Mucosa. Die Deckepithelzellen weisen nicht den gleichen körnigen Schleiminhalt auf wie im Fundus, meist ist die Schleimreaktion nur angedeutet, sehr deutlich dagegen im Grund vieler Schleimhauteinsenkungen. Die äussere Bindegewebsschicht gleicht ganz der im Fundus. Eins der grösseren Gefässe in der Tunica fibrosa weist indes

einen in Organisation begriffenen Thrombus auf.

Im Ductus cysticus, im Bereich des eingeklemmten Steines, fällt die Menge der gruppenweis zusammenliegenden drüsigen Elemente auf. Diese liegen in der Mucosa und Muscularis unregelmässig zerstreut und zeichnen sich durch starke Schleimreaktion aus. Ihr Lumen ist zumeist mit intensiv gefärbten Mucinfäden ausgefüllt. Das Oberflächenepithel enthält in seinen Zellen nur vereinzelt Schleim. Das Bindegewebe der Schleimhautfalten ist vermehrt und erscheint dort fibrös verdickt, wo die Falten platt gedrückt und von Epithel entblösst sind.

Das mikroskopische Bild der Gallenblase zeigt im Wesentlichen eine Verdickung der Muscularis und ein reichliches Hervortreten der Luschka'schen Gänge, welche beiden Befunde für wiederholte Druckerhöhungen in der Gallenblase sprechen würden, bewirkt durch Austreibung von Steinen. Die entzündlichen Veränderungen sind gering. Auch das Fehlen stärkerer Verwachsungen spricht nicht zu Gunsten länger dauernder, schwererer Entzündungsprocesse. Jedoch weisen die im Fundus auftretenden Schleimdrüsen auf die Möglichkeit vorausgegangener bakterieller Entzündungen hin, die jedoch keine sehr schweren gewesen sein können, da trotz der vorhandenen ausserordentlich zahlreichen Steine nirgends die geringsten Spuren von Geschwürs- oder Narbenbildung zu finden sind.

Diesem Bilde entspricht der klinische Verlauf, auf Grund dessen auf eine durch keine schwerere Infektion komplicierte Cholelithiasis erkannt werden muss. Zwar sind die seit 4 Jahren bestehenden Beschwerden in letzter Zeit vor der Operation gehäuft aufgetreten mit interkurrenten Beschwerden zwischen den einzelnen Anfällen und einmal ist vorübergehend Gelbsucht vorhanden gewesen, indes ist nicht zu verkennen, dass diese Beschwerden mehr den Eindruck subjektiven Unbehagens machen, hervorgerufen durch Beeinträchtigung des Lebensgenusses infolge der gehäuft auftretenden Koliken. Eine weitere Stütze findet obige Diagnose in dem normalen Leber- und Gallenblasenbefund. Es zeigten sich denn auch bei der Operation nur geringe Verwachsungen der Gallenblase mit der Nachbarschaft. Der einmalige kurz dauernde Icterus und die angeblichen Schüttelfröste finden eine Erklärung in vorübergehenden Steinverschlüssen der Gallenwege. Offenbar sind die Koliken in ihrer Mehrzahl echte Steinkoliken gewesen.

3. Cholelithiasis, Exstirpation der Gallenblase. Heilung.

Frau H., 41 J., welche eine grosse Familie hat, leidet seit 12 Jahren

an den jetzigen Beschwerden in der Gallenblasengegend. Sie machte sehr heftige Anfälle durch, welche nur durch grössere Dosen Morphium gemildert werden konnten. Karlsbader Kuren, welche mehrmals angewendet wurden, hatten gar keinen Erfolg, vielmehr nahm die Häufigkeit der Schmerzen immer mehr zu; sie sind in letzter Zeit geradezu unerträglich geworden. Pat. ist niemals mehr beschwerdefrei und hat sehr erheblich an Gewicht abgenommen. Gelbsucht soll mehrmals andeutungsweise vorhanden gewesen sein, doch bestand niemals ein länger dauernder Icterus. Schüttelfröste will Pat. öfters gehabt haben. Ueber das Aussehen des Urins und des Stuhls sind keine weiteren Angaben zu erhalten.

Befund: Sehr zarte und elende kleine Frau. Herz und Lungen ohne nachweisbare Veränderungen, im Urin weder Eiweiss, noch Zucker, noch Gallenfarbstoffe. Bauchdecken sehr schlaff. Allgemeine Enteroptose. Pat. leidet auch an Magenbeschwerden. Der Stuhl ist etwas angehalten. Der Leberrand überragt den Rippenbogen um 2 Querfinger; die Leber fühlt sich derb an, ist aber nicht schmerzhaft. Durch die Diastase der Recti fühlt man deutlich in der Gallenblasengegend die Gallenblase mässig vergrössert. In ihr sind grössere Steine gut zu fühlen.

Operation 21. VII. 05. Lordose, Aethernarkose ohne Störung. Wellenschnitt. Die Leber steht abnorm tief, fühlt sich sehr hart an und zeigt perihepatitische Auflagerungen und eine mässig ausgeprägte Schnürfurche. Der Fundus der Gallenblase ist von Verwachsungen umgeben, die Gallenblase mässig gefüllt; man fühlt ohne weiteres die Steine. Lösung der zahlreichen und festen, zum Teil auch frischen Adhäsionen, welche das Netz und scheinbar auch die Pylorusgegend mit der Gallenblase verbinden. Die Gallenblase wird bis an den Ductus cysticus frei gemacht, darauf die Auslösung aus dem Leberbett begonnen, welche ohne mässige Blutung vor sich geht. Einige Schwierigkeiten macht die Isolierung des Ductus cysticus aus seinen zahlreichen Verwachsungen. Der Choledochus erweist sich als vollständig frei, das Pankreas ist etwas verdickt, stellt jedoch sicher kein Hindernis für den Abfluss der Galle dar. Deswegen Exstirpation der Gallenblase nach sorgfältiger Unterbindung der Arteria cystica. Zwei Tampons auf den Stumpf des Ductus cysticus, welcher nicht übernäht wird. Schluss der Bauchhöhle durch schichtweise Naht, Naht der Haut mit Catgut.

Die elende Pat. ist nach der Operation auffallend kollabiert, erholt sich aber schnell. — 24. VII. Temperatursteigerung und starke Sekretion, deshalb Entfernung der Tampons. Darauf schneller Zurückgang der Temperatur und vollständig glatter Verlauf. — 7. VIII. 05 Pat. steht auf. — 11. VIII. 05 Entlassen. Stellt sich am 29. IX. wieder vor und gibt an, dass sie vollständig beschwerdefrei ist und sich wie „neugeboren" fühlt. — 25. X. Weitere Erholung. Erhebliche Gewichtszunahme.

Makroskopischer Befund: Gallenblase von 9 cm Länge und birnför-

miger Gestalt. Die Serosa zeigt Spuren von Verwachsungen. Dicke der Wand im Fundus 1—2 mm, im Corpus und Hals etwa 3 mm. Keine besondere Erweiterung nach dem Fundus zu. Schleimhaut stark gallig imbibiert, Fältelung nicht deutlich ausgeprägt. Im Fundus heben sich von der Innenfläche verstreut liegende helle Felder ab. Diese liegen etwas tiefer als das übrige Schleimhautniveau und zeigen einen glatten Grund, der teils scharf gegen die Umgebung abgesetzt ist, teils einen allmählichen Uebergang in die verfärbte Schleimhaut aufweist. Ihre Grösse schwankt zwischen 50 Pfg.-Stück und Linsengrösse. In einer dieser Vertiefungen liegt noch ein genau hineinpassender Stein. Im Ductus cysticus sitzt fest eingekeilt ein halberbsengrosser Stein; die Gallenblase enthält im übrigen 3 grössere und etwa 15 kleinere Steine, die wie kantig gegeneinander abgeschliffen sind.

Die bakteriologische Untersuchung ergiebt, dass der Gallenblaseninhalt keimfrei ist.

Mikroskopischer Befund: Die Epitheldecke ist im Fundus meist gut erhalten. Faltenbildung fehlt im Allgemeinen, es finden sich nur noch einige, zum Teil mit einander verwachsene Stümpfe. Dagegen bildet das Epithel verschiedentlich ausgedehnte, gegen die Muscularis hin vorspringende Ausbuchtungen. Die Mucosa und die subvillöse Bindegewebsschicht wird von einem straffen gefässarmen, ziemlich kernreichen, mässig mit Rundzellen infiltrierten Bindegewebe gebildet. In der Mucosa, vereinzelt auch in der Muscularis, liegen zerstreut gruppenweis angeordnete Drüsenquerschnitte mit den bereits in Fall 2 geschilderten Eigenschaften. Sie geben eine gute Schleimfärbung. Das Oberflächenepithel zeigt ungleichmässige Schleimbildung, die bisweilen nur angedeutet ist, bisweilen aber auch einen vom Kern ab nach der Epitheloberfläche zu allmählich anschwellenden, gekörnten, von Mucikarmin leuchtend rot tingierten Inhalt erkennen lässt. Luschka'sche Gänge sind vorhanden und erstrecken sich bis an die Tunica fibrosa. Eine entzündliche Infiltration in ihrer Umgebung konnte ich nicht beobachten. Die gut entwickelte Muscularis zeigt geringe entzündliche Erscheinungen, nur hier und da treten einzelne Lymphocyten auf. Die äussere Bindegewebsschicht hat einen ziemlich homogenen Aufbau von festem, relativ kernarmen Bindegewebe, in das auch hier und da einige Lymphocyten versprengt sind, die zwischen Muscularis und der fleckweise verdickten Tunica fibrosa zuweilen strichförmige Ansammlungen bilden. Die grösseren Venen bergen in ihren Lumina eine nicht unbedeutende Zahl eosinophil gekörnter Leukocyten.

Schnitte durch eine der facettierten Stellen im Fundus ergeben im grossen und ganzen ähnliche Verhältnisse wie in den übrigen Fundusschnitten. Das Innenflächenepithel fehlt jedoch vielfach und die Zahl der Drüsen in der subvillösen Schicht und die zellige Infiltration ist relativ grösser. Ein die ganze Muscularis durchsetzender serosawärts erweiterter Luschka'scher Gang zeigt in der Umgebung seines peri-

pheren Endes eine stärkere Ansammlung von Lympho- und Leukocyten.

Der Hals hat einen durchweg intakten Epithelüberzug. Die Schleimhaut bildet sehr hohe, aber relativ spärliche Falten. Die Falten sind vielfach durch erweiterte stark leukocytenhaltige Kapillaren und eine geringe Infiltration von Lymphocyten und eosinophil gekörnten Leukocyten ausgezeichnet und erscheinen leicht verdickt. In der subvillösen Schicht ist die Infiltration geringer, und besteht meist aus Lymphocyten, ebenso in den Gefässspalten der weit auseinanderliegenden, wie gedehnt erscheinenden Bündeln der Muscularis. In der Mucosa sind einige, gute Schleimfärbung aufweisende Drüsenpakete vorhanden. Luschka'sche Gänge fehlen. Dicht unter der wohlerhaltenen Serosa liegen mehrere von einer besonderen Bindegewebsschicht umgebene drüsenähnliche Gebilde mit verschieden weiten Lumina, die ihrer ganzen Lage nach als aberrierte Gallengänge anzusprechen sind. Die Schleimreaktion ist in den Zellen dieser Gebilde weniger deutlich als in den Drüsen der Mucosa. Das Oberflächenepithel zeigt meist Schleimbildung. Die ziemlich locker mit der Muscularis zusammenhängende äussere Bindegewebsschicht unterscheidet sich nicht von der entsprechenden Fundusschicht, ist indes etwas stärker infiltriert. Auch enthalten die grösseren venösen Gefässe reichlich Leukocyten.

Nach dem mikroskopischen Bilde, welches eine deutliche Vermehrung, insbesondere des Faserreichtums in dem Gerüstwerk der Schleimhaut ergiebt, welches ferner ausgedehnte Verluste in der Schleimhautfältelung des Fundus und Verwachsungen der zurückgebliebenen Stümpfe erkennen lässt, welches schliesslich deutliche Schleimdrüsenbildung auch im Fundus zu Tage treten lässt und Verdickungen in den bindegewebigen Schichten wenigstens fleckweise zeigt, ist die Annahme, dass in diesem Falle neben der rein mechanischen Wirkung eventuellen Cysticusverschlusses durch Steine auch bakteriell-entzündliche Affektionen an der Strukturveränderung der Gallenblasenwand mitgewirkt haben, nicht von der Hand zu weisen. Da jedoch stärkere Narbenbildungen fehlen, der Gallenblaseninhalt sich auch als steril erwies, so wird es sich nur um eine leichtere bakterielle Entzündung gehandelt haben, welche mit dem Absterben der Mikroorganismen relativ schnell ohne allzu starke Beeinträchtigung der Schleimhaut ausgeheilt ist.

Die klinischen Erscheinungen dieses Falles sprechen gleich dem pathologischen Bilde für eine mit recidivierenden Infektionen einhergehende Cholelithiasis. Und zwar müssen diese Infektionen leichter Art gewesen sein; denn die seit 12 Jahren bestehenden Anfälle

haben sich wohl mit der Zeit gehäuft und an Intensität zugenommen, das subjektive Befinden ist dabei zwar immer schlechter geworden und die Patientin in ihrem Allgemeinzustand immer mehr heruntergekommen, doch findet sich objektiv nur vorübergehend leichter Icterus und eine mässig vergrösserte Gallenblase, auch ist niemals ein Anfall unter wirklich bedrohlichen Erscheinungen verlaufen. Das vorliegende Bild spricht für das Aufflackern einer Infektion mit einer relativ harmlosen Bakterienart, z. B. Bact. coli commune. Die Schüttelfröste lassen sich auf akut aufflammende Infektionen mit Steindurchgang zurückführen. Die Indikation zur Operation war keine absolute irgend einer schweren Infektion halber, sondern sie war eine relative, weil die Patientin durch interne Behandlung nicht von ihren schweren Anfällen befreit wurde und ihren Pflichten als Hausfrau und Mutter nicht nachkommen konnte.

4. Cholelithiasis. Cholecystektomie. Heilung.

Frau Sch., 35 J., bekam vor 12 Jahren nach ihrem ersten Wochenbett plötzlich heftige Schmerzen in der Lebergegend. Diese Schmerzanfälle wiederholten sich seit dieser Zeit in längeren oder kürzeren Zeiträumen dauernd. Gelb ist die Pat. nie gewesen. Stuhlgang und Appetit waren stets in Ordnung. Sie entschliesst sich zur Operation, weil sie durch die gehäuften Anfälle in ihrer Arbeitsfähigkeit erheblich beeinträchtigt ist. Fünf Geburten, die letzte vor 9 Monaten. Pat. stillt.

Befund: Kleine kräftige, gut genährte Frau. Herz, Lungen, Nieren gesund. Die Inspektion, Perkussion und Palpation der Lebergegend ergiebt nichts besonderes. Keine Wanderniere. Man kann leicht bis zur Wirbelsäule palpieren, ohne dass Schmerzen geäussert werden. Druck im Epigastrium schmerzhaft, doch ist nichts zu fühlen. Uterus etwas anteflektiert. Sehr starke Milchsekretion der rechten Brust, die stark gespannt, gerötet und auf Druck schmerzhaft ist. Durch Hochbinden, kalte Umschläge und Abführmittel schnelle Besserung. Am 3. I. 05 Probefrühstück, bestehend aus einer Semmel und einer Tasse Thee. Nach einer Stunde Aushebern des Magens. Der Speisebrei ist gut verdaut, reichlich freie Salzsäure, Pepsin positiv, Milchsäure negativ.

Operation 5. I. 05. In gemischter Narkose Wellenschnitt. Gallenblase durch zahlreiche Adhäsionen mit der Umgebung verwachsen, gut hühnereigross, Wand kaum verdickt mit kleinen Steinen wie ein Schrotbeutel ausgefüllt; nach Lösung der Adhäsionen lässt sich feststellen, dass im Choledochus Konkremente nicht vorhanden sind. Auslösung und Exstirpation der Gallenblase; Uebernähung des Stumpfes; 2 Jodoformtampons, einer auf den Stumpf, der andere auf einen genähten kleinen Leberriss und das übernähte Bett der Gallenblase, dazwischen ein Drain, das

aus dem unteren Wundwinkel herausgeleitet wird. Etagennaht der Bauchdecken. Puls während der sehr einfachen Operation dauernd gut. Am 6. I. Befinden befriedigend, Pat. hat nur einmal wenig erbrochen. 9. I. dauerndes Wohlbefinden. 12. I. Nähte entfernt, per primam geheilt. 24. I. Pat. steht auf. Aufenthalt ausser Bett wird gut vertragen. 29. I. geheilt mit Leibbinde entlassen. Temperatur stets normal. Nachrichten zufolge 10 Monate später vollkommen beschwerdefrei.

Pathologisch-anatomischer Befund (aus dem patholog. Institut): Das Lumen der stark geschrumpften Gallenblase stellt einen in seinem oberen Drittel spitzwinklig geknickten Kanal dar, von kaum Kleinfingerdicke, der angefüllt ist mit trübem, zähem, fadenziehendem Schleim. Es fanden sich 65 Steine, hauptsächlich mittelgrosse, vereinzelt kleinere und grössere Steine. An der Stelle der Krümmung findet sich ein von Schleimhaut überzogener, in das Lumen vorspringender Wulst aus derbem Gewebe. Auf der Serosa, soweit sie erhalten ist, finden sich neben unveränderten Stellen solche, die mit derben fibrösen Verdickungen versehen sind. Mikroskopisch untersucht wurde ein Stück aus der Gegend der Knickung und ein Stückchen aus der Nähe des Blasenhalses. Die Untersuchung des ersteren ergab, dass an einer Stelle der Schleimhaut die sonst vorhandene Faltenbildung fehlt, und statt dessen das cylindrische Epithel auf einem an elastischen Fasern und relativ derbem Bindegewebe reichem Gewebe liegt. In sämtlichen Wandschichten besteht eine gleichmässig starke Rundzelleninfiltration, die fleckweise, besonders um die Gefässe herum, zu förmlicher Knötchenbildung geführt hat. An der Intima der grösseren Gefässe besteht eine mehr oder weniger starke Endarteriitis obliterans, die in dem Bezirke, wo die Falten fehlen, zu vollkommener Obliteration geführt hat. Die Kapillaren dagegen erweisen sich als fleckweise vollgepfropft von gelapptkernigen Leukocyten. Die Serosa ist stark verdickt und reich an Gefässen. Es handelt sich hier also um eine chronische Entzündung der Gallenblasenwand, die zur Verdickung derselben führte und in deren Schleimhaut sich eine, wohl noch nicht sehr alte Narbe findet. Daneben besteht ein akut entzündlicher Process. Der 2. Schnitt vom Blasenhals bot im Wesentlichen ein ähnliches Bild chronischer Entzündung, nur fehlten die Narbenbildung und die endarteriitischen Processe, auch liess sich eine akute Entzündung nicht nachweisen.

Aus dem mikroskopischen Berichte geht mit Sicherheit hervor, dass eine länger dauernde bakterielle Entzündung der Gallenblase, welche vereinzelt zur Bildung tiefer Geschwüre und Narben geführt hat, der Operation vorausgegangen sein muss. Die weniger auffälligen mikroskopischen Veränderungen an anderen Partien der Blasenwand sprechen dafür, dass die die Cholelithiasis begleitenden Infektionen relativ leichter Natur gewesen sein müssen; doch haben

sie, begünstigt durch Steindruck, an cirkumskripter Stelle zur Geschwürs- und Narbenbildung geführt.

Die klinische Untersuchung kann ebenfalls nur zu dem Resultat führen: Recidivierende, mit leichten Infektionen einhergehende Cholelithiasis. Weder die Anamnese noch der so gut wie völlig negative objektive Befund vor der Operation geben den geringsten Anhaltspunkt, der für eine schwere Infektion spräche, musste sich die Diagnose: „Gallensteine" doch auf die typischen Anfälle und den Ausschluss einer Erkrankung an den Nachbarorganen stützen. Mit Sicherheit konnte eine Beschränkung der Erkrankung auf die Gallenblase erwartet werden, da weder die Gallenblase noch die Leber zu fühlen war und ferner ein Icterus bestanden hatte. Die Indikation zu der in Aussicht genommenen und ausgeführten Operation gaben die Mutter- und Hausfrauenpflichten der Patientin, in deren Ausübung sie durch die häufigen Anfälle schwer gehemmt wurde. Durch die Operation ist die Frau, wie erwartet, vollkommen hergestellt und leistungsfähig geworden, sie hat nie wieder Beschwerden gehabt. Klinisch gleicht dieser Fall ganz Fall III, in der Hauptsache auch der pathologisch-anatomische Befund, soweit aus dem kurzen pathologischen Bericht vergleichende Schlüsse gezogen werden können.

5. Cholelithiasis. Cholecystitis. Cholecystektomie. Heilung.

Frau S., 32 J., hat 4 normale Geburten durchgemacht. Schon 7 Jahre lang klagt sie über zeitweise auftretende Schmerzen in der Magengegend. Vor 2 Jahren bereits wurde Pat. wegen Gallensteinen behandelt. In letzter Zeit hat sich das Leiden sehr erheblich verschlimmert; es sind 2 Anfälle von ungewöhnlicher Heftigkeit aufgetreten, von denen sich die Pat. nicht wieder recht erholt hat. Sie ist zeitweise bettlägerig und wird nie ganz beschwerdefrei. Ein Stein soll abgegangen sein. Die leicht gelblichgrüne Hautfarbe hat sich in den letzten Monaten entwickelt.

Befund: Mittelgrosse Frau von leicht ikterischem Aussehen. Herz und Lungenbefund regelrecht. Leberdämpfung mässig vergrössert. Starke Enteroptose. Diastase der Recti, durch welche die stark druckempfindliche Gallenblase als länglicher, stark hühnereigrosser Tumor deutlich gefühlt wird. Am 28. IV. gute Aethernarkose, Wellenschnitt. Freilegung der Gallenblase. Zahlreiche Verwachsungen, welche gelöst werden. Gallenblase deutlich vergrössert, wird von der Leber abgelöst, abgebunden und abgetragen, nachdem der Choledochus steinfrei befunden wurde. Geringe Blutung aus der Leber, welche am vorderen Rand etwas eingerissen ist.

Der Stumpf des Ductus cysticus wird übernäht. Zwei Tampons, ein Drain. Verbandwechsel am 1. V., Wunde sieht gut aus, Tampons entfernt. Am 9. V. Drain entfernt, am 15. V. Wunde völlig geschlossen. Pat. steht mit Leibbinde auf. Am 17. V. als geheilt entlassen. Leichte Temperatursteigerung die ersten 4 Tage nach der Operation, dann bis zur Entlassung normale Temperatur. Im Oktober: Pat. hat sich sehr erholt, der gelbliche Farbenton der Haut ist verschwunden. Keinerlei Beschwerden von Seiten der Gallenblase, nur Unbehagen infolge neueingetretener Gravidität.

Makroskopischer Befund: Gallenblase von $8^1/_2$ cm Länge und etwa 2 fingerdickem Umfang. Serosa nur an der Spitze des Fundus an einer etwa pfennigstückgrossen Partie glatt und spiegelnd. Im übrigen zeigen sich mehr oder weniger die Spuren starker Verwachsungen, derbe membranöse Stränge, die nach dem Hals hin zunehmen. Die Dicke der Wand beträgt im Fundus und Corpus zwischen 4 und 5 mm, um am Uebergang zum Halse bis auf 6 mm zu steigen, im Hals beträgt sie im Mittel wieder 4 mm. Die Wand fühlt sich auf dem Durchschnitt sehr derb an. Von der normalen Fältelung der Gallenblasenschleimhaut ist im Fundus und Corpus fast nichts mehr zu sehen, stattdessen sieht man zahlreiche, miteinander anastomosierende, über die Schleimhautoberfläche leicht erhabene, sich derb anfühlende, weissgraue Stränge, die zum Teil zu sternartigen Figuren zusammenfliessen, offenbar Narbenzüge. Diese lassen teilweise Vertiefungen zwischen sich, die eine Querfältelung aufweisen, oder mit weissgelben strukturlosen Massen bedeckt sind. Am Uebergang zum Hals zeigt die Schleimhaut mehr ihr normales Aussehen, während im Halse selbst die Oberfläche von zum Teil blutig infiltrierten grauen membranartigen zerfetzten Massen gebildet ist. Im Halse zwei kleine Steine, im Fundus eine grössere Menge kleinerer Steine.

Mikroskopische Untersuchung: Von der normalen Schleimhautfältelung ist im Fundus fast nichts mehr zu erkennen, die Innenfläche bildet eine mehr oder weniger gerade Linie. Das Oberflächenepithel ist vorwiegend in den Schleimhauteinsenkungen, die hohes cylindrisches, gut erhaltenes, Epithel aufweisen, sonst nur noch an einzelnen Partien intakt. Das vermehrte subvillöse Bindegewebe ist reich an stark erweiterten Kapillaren und zeigt durchweg diffuse, zellige Infiltration. An den von Epithel entblössten Stellen zeigt die Innenfläche den Charakter eines gefässreichen Granulationsgewebes oder vorgeschrittenen Narbengewebes. In der subvillösen Schicht werden an verschiedenen Stellen dicht beieinander liegende Drüsen angetroffen, die ein kubisches Epithel und endständigen plattgedrückten Kern haben. Im Längsschnitt getroffene Drüsen lassen die Umwandlung des hohen Oberflächenepithels in das Drüsenepithel beobachten. Luschka'sche Gänge, durchweg von lymphocytären Elementen umgeben, sind mehrfach vorhanden. Diese erstrecken sich verschieden weit in die Muscularis hinein und zeichnen sich durch reiche

Seitendivertikelbildungen aus. Nach der Serosa zu zeigen sie eine blindsackförmige Erweiterung. Die Muscularis ist entsprechend der Dickenzunahme der einzelnen Wandschichten im allgemeinen leicht verdickt. Sie ist in ihren oberflächlichen Schichten von jungem, zellreichem Bindegewebe durchsetzt, welches kontinuierlich in das Narbengewebe übergeht, das wie oben beschrieben hier und da an die Stelle der Mucosa getreten ist. Ein Teil der Muscularis ist in eitriger Einschmelzung begriffen. Die Gefässspalten zwischen den einzelnen Muskelbündeln zeigen keine wesentliche Vermehrung des Bindegewebes, aber starke Rundzelleninfiltration. Die Tunica fibrosa ist stark verdickt, auch die normale lockere Subserosa ist ganz durch festes Bindegewebe ersetzt, das ebenso wie die Tunica fibrosa teils aus derben fasern- und zellenreichen Bindegewebszügen, teils aus breiten Zügen kernarmen Gewebes besteht. Die ganze Bindegewebsschicht zeigt diffuse Rundzelleninfiltration, an vereinzelten Stellen, besonders in der Nähe der gröberen, teilweise endarteriitische Veränderungen aufweisenden Gefässen stärkere Lymphocytenansammlungen und kleine Blutungen. Die Serosa ist verdickt. Die Zellen des Oberflächenepithels zeigen bei der Färbung mit Mucikarmin vielfach Schleimbildung. Es findet sich ein scharf begrenzter, fein gekörnelter, rötlicher Zapfen in der Epithelzelle, nach der Oberfläche hin zunehmend. Typische Becherzellen fehlen. Das Ganze erinnert mehr an die Verschleimung des Magenepithels. Die Verschleimung erreicht ihren Höhepunkt in den Drüsen. Das Mucin füllt hier als netzförmig geronnene Masse die ganze Lichtung aus und steht mit den Mucinfäden der Drüsenzellen vielfach in Zusammenhang. Auch die Zellen in den Luschka'schen Schläuchen weisen vielfach Zelle für Zelle Schleimbildung auf.

Schnitte durch den Halsteil und den Ductus cysticus zeigen im Gegensatz zum Fundus eine reichliche Faltenbildung der Schleimhaut, die ein durchweg schönes, hohes, überall intaktes Cylinderepithel bedeckt. In das Schleimhautstroma ist eine mässige Zahl von diffus verteilten Rundzellen eingelagert. Kapillaren zeigen sich in reichem Maasse in den Falten und zeichnen sich durch grossen Reichtum von gelapptkernigen Leukocyten in ihrem Lumen aus, sodass einige ganz von Leukocyten vollgepfropft sind. Die einzelnen Falten erscheinen durch Einlagerung einer durch die Härtung homogen geronnenen Flüssigkeitsmasse zwischen dem Bindegewebsgerüst verdickt. Auch kleine Blutungen (vielleicht von der Operation herrührend) sind zerstreut in den Schleimhautfalten, aber auch in der Muscularis und in der Tunica fibrosa, zu finden. Die Muskelhaut ist dürftig und schmal, und zudem sind die einzelnen Muskelbündel durch breite Bindegewebszüge getrennt, die mässige zellige Infiltration zeigen. Luschka'sche Gänge sind nur angedeutet und reichen bis in die ersten Schichten der Muscularis; eine besondere Anhäufung von lymphocytären Elementen in ihrer Umgebung ist nicht zu beobachten. Dagegen sind drüsige Elemente reichlich vorhanden, sowohl

in der subvillösen Schicht als in der Muscularis, und in der äusseren Bindegewebsschicht. Ihr Epithel weist viele Uebergänge zum hohen cylindrischen Deckepithel mit länglich ovalem Kern auf. Kanäle, ähnlich den Luschka'schen Gängen, die sich aber als Ausführungsgänge der grossen Schleimdrüsen ergeben, sind mehrfach vorhanden. Die Schleimfärbung zeigt verschiedenes Verhalten der einzelnen Regionen. Einzelne Partien des Epithels zeigen besonders in der Tiefe zwischen zwei Falten Zelle für Zelle Schleiminhalt. Andere Partien sind in ihrem Verhalten negativ gegen die Schleimfärbung, ebenso der grösste Teil der im Querschnitt getroffenen drüsigen Elemente. Nur in einigen ist Schleimbildung angedeutet. Die Bindegewebsschicht gleicht durchaus der im Fundus. Die grösseren Gefässe weisen meist Veränderungen ihrer Wandung auf. Die leicht verdickte Serosa ist deutlich gegen die Subserosa abgesetzt.

Es handelt sich also in dem vorliegenden Falle um eine chronische, mit ulcerösen Processen in der Schleimhaut und Verdickung aller Wandschichten einhergehende Entzündung der Gallenblase, welche auf die einfache Anwesenheit der Steine allein nicht zurückgeführt werden kann und eine bakterielle Infektion des Gallenblaseninhalts als wesentliches ursächliches Moment zur Voraussetzung hat. Die reichliche Anwesenheit Luschka'scher Gänge deutet nach den Aschoff'schen Untersuchungen auf eine, den entzündlich schwieligen Veränderungen der Wand vorausgegangene Druckerhöhung in der Gallenblase hin, wodurch die schon normaler Weise vorhandenen oder doch angelegten Luschka'schen Gänge zu kräftigerer Ausbildung gelangten. Bemerkenswert ist noch das Vorhandensein einer nicht geringen Zahl von Drüsen im Fundus.

Bei einem Vergleich des klinischen mit dem pathologischen Bild muss auch hier der Nachdruck auf das infektiöse Moment gelegt werden. Der Umstand, dass die Patientin mit Zunahme der Anfälle einige Zeit vor der Operation — sowohl hinsichtlich der Intensität als auch der schnelleren Folge der einzelnen Anfälle — nie wieder ganz beschwerdefrei und bettlägerig wurde, die sich allmählich entwickelnde und zunehmende leicht ikterische Verfärbung der Haut, die vergrösserte Leber und die als Tumor fühlbare vergrösserte Gallenblase lassen klinisch keinen Zweifel darüber aufkommen, dass es sich um einen mit schwerer Infektion verbundenen Fall von Cholelithiasis handelt. Es wurde mit der Möglichkeit einer Choledochuskomplikation gerechnet, der Choledochus jedoch frei gefunden und nur die Exstirpation der Gallenblase ausgeführt. In der That ist die Patientin seither beschwerdefrei geblieben.

6. Cholelithiasis. Akute Cholecystitis. Cholecystostomie. Choledochotomie. Heilung.

Frau M., 42 J., hatte als Mädchen einmal kolikartige Leibschmerzen. Mitte Dezember hatte sie wieder einen äusserst heftigen kolikartigen Anfall, sodass sie eine Morphiuminjektion vom Arzt bekam. 15 Tage später war sie am ganzen Körper gelb. Vor 3 Tagen wieder der gleiche Anfall. Gelbsucht trat von neuem auf. Einmal Erbrechen und Frösteln, seitdem stets Schmerzen in der rechten Leibgegend. In der Familie ist von Gallensteinen nichts bekannt. 4 Partus.

Befund: Elende, schlecht genährte Frau. Starker Icterus. Vorgeschrittene Phthisis pulmonun. Dämpfung über der rechten Spitze, über der ganzen rechten Lunge sehr rauhes Atmen, besonders hinten oben. Die Betastung der Lebergegend ist schmerzhaft. Leber nicht vergrössert. Nach unten setzt sich die Leberdämpfung halb handtellergross fort bis zur Höhe des Nabels. Hier ist die Gallenblase als gänseeigrosser, wenig schmerzhafter Tumor zu fühlen. Trotz bestehender Indikation wird von der Operation zunächst Abstand genommen wegen der vorgeschrittenen Lungentuberkulose und des schlechten Allgemeinbefindens. Die vorhandenen mässigen Temperatursteigerungen müssen auf die Phthise bezogen werden. Karlsbader Kur, heisse Kataplasmen. Wegen des Hustens Morphium und Codein. Am 17. I. sehr heftiger Kolikanfall. Morphium. Am 20. I. dauernd heftige Schmerzen, Temperaturanstieg, Dämpfung unterhalb der Leber bedeutend grösser. Peritonitische Erscheinungen (drohende Perforation?).

21. I. Operation in Chloroform-Morphium-Narkose. (Aether wurde der Lungenerkrankung wegen nicht gewählt.) Zu Beginn der Narkose schwere Asphyxie. Beendigung der Operation ohne Narkose. Längsschnitt über die Geschwulst. In der Peritonealhöhle eine geringe Menge klaren Exsudates, keine eigentliche Peritonitis. Es tritt zunächst die stark vergrösserte Leber hervor; erst nach Verlängerung des Schnittes nach unten erscheint die stark vergrösserte und prallgefüllte Gallenblase, die nicht perforiert ist; Steine sind wegen der starken Spannung nicht zu fühlen. Wegen des schlechten Allgemeinzustandes und der Narkosenkomplikation muss auf einen grösseren Eingriff verzichtet werden. Das Annähen der uneröffneten Blase an das parietale Bauchfell gelingt nicht wegen der Brüchigkeit der Blasenwand. Punktion ergibt eine grosse Menge, fast ein Viertelliter, grünlicher mit Eiterflocken gemischter Flüssigkeit. Incision der Gallenblase, es werden 3 Steine entleert. Die Blasenwand ist makroskopisch stark verändert. Einnähen eines Drains nach Czerny'scher Methode. Der Schluss des Bauchfells im unteren und oberen Wundwinkel ist fast unmöglich, da sämtliches Gewebe, auch die Muskulatur, sofort durchreisst. Vollkommener Schluss der Wunde bis auf die Drainöffnung ist nicht möglich, wegen des stark hervortretenden

Leberzipfels, welcher sich nicht zurückbringen lässt. Jodoformmulltampon, Ableitung des Drains durch langen Gummischlauch. Abends heftige Schmerzen, Morphium. Es entleert sich sehr reichliche Flüssigkeit durch den Schlauch.

22. I. Nacht ruhig; Verband stark durchtränkt. Verbandwechsel der oberen Schichten. Morphium, Opiumzäpfchen. — 23. I. Nacht gut, Wohlbefinden, Verbandwechsel. — 24. I. Sekretion aus dem Drain geringer, Irrigation. — 26. I. Verbandwechsel, Wunde sieht gut aus. Leberzipfel zieht sich langsam zurück. Sekretion gering, Stuhl wieder dunkel gefärbt. Icterus fast verschwunden. — 28. I. Verbandwechsel, Drain ganz entfernt. Ganz schmerzfrei. Appetit gut, sehr wenig Husten. — 5. II. Plötzlich starke Gallensekretion, sonst Wohlbefinden. — 18. II. Sekretion dauernd sehr reichlich. — 5. III. Sekretion unvermindert. Pat. mit Prothese, welche das Sekret nach Art eines Urinals auffängt, gebessert entlassen, soll sich für die wohl notwendige Choledochotomie noch etwas erholen. Vor der Operation geringe abendliche Temperatursteigerungen bis 38,2. Vier Tage nach der Operation Anstieg auf 38,6, der sich in den nächsten Tagen 2 mal wiederholt. Geringe Continua bis 38; vom 16. II. ab normale Temperatur. — 28. VIII. Nach Erholung Entfernung des obturierenden Steines durch Choledochotomie. Heilung.

Pathologischer Befund (aus dem pathologischen Institut): Die mikroskopische Untersuchung des exstirpierten Stückchens der Gallenblasenwand zeigt eine kaum veränderte Serosa, eine geringe, aber deutliche Hypertrophie der Muscularis und eine erhebliche Zellvermehrung im Bindegewebe der Schleimhaut. Letztere beruht vorwiegend auf der Anhäufung zahlreicher lymphocytärer und plasmazellenähnlicher Elemente, gegen welche die gelappt kernigen, zum Teil eosinophil gekörnten Leukocyten stark zurücktreten. Nur in den stark gefüllten Kapillaren finden sich reichliche Mengen polynukleärer Elemente. Durch die Zelleinlagerungen sind die zottigen und faltigen Erhebungen der Schleimhaut etwas verdickt, die Muskelbündel der Falten treten deutlich hervor. Das Epithel ist überall wohl erhalten, einschichtig, hochcylindrisch, in den meisten Zellen deutliche Schleimreaktion mit polychromem Methylenblau. Durchwandernde Leukocyten sieht man verschiedentlich in ihm, wie denn auch im Verlauf des intermuskulären Bindegewebes eine nicht unerhebliche Leukocytenemigration bemerkbar ist. Die drüsenartigen Einstülpungen im Gebiete der Schleimhautfalten und Zotten sind reichlicher entwickelt als normal. Gelegentlich ist die ganze Muscularis von Epithel bekleideten Gängen durchbohrt.

Bakteriologische Untersuchung: In aëroben und anaëroben Kulturen wird ein Streptococcus und der Friedländer'sche Bacillus gezüchtet.

Nach dem mikroskopischen Berichte liegt in diesem Falle eine schwerere Zerstörung der Schleimhaut nicht vor. Die reichliche lymphocytäre Infiltration in der Schleimhaut, welche zu sichtlicher Verdickung der Falten geführt hat, vor allem aber auch die frische Leukocytenemigration, die im intermuskulären Bindegewebe und sogar im Epithel nachzuweisen ist, deuten indes darauf hin, dass neben den rein mechanischen Momenten der Cholelithiasis auch bakterielle Infektionen bei der Veränderung der Blase eine Rolle gespielt haben. Da nur ein kleines excidiertes Stückchen der Gallenblase untersucht wurde, so lässt sich natürlich nichts darüber aussagen, ob nicht an anderen Stellen, etwa im Druckgebiet eines Steines, auch ulceröse Processe vorhanden gewesen sind. Ueber die Schwere der Infektion geben die vorhandenen mikroskopischen Bilder daher keinen genügenden Aufschluss, dass eine Infektion überhaupt stattgefunden hat, beweist aber mit aller Sicherheit die bakteriologische Untersuchung, welche Streptokokken und Friedländerbacillen in dem eitrig getrübten Gallenblaseninhalt nachweisen liess.

In der That war hier das klinische Bild das einer auf der Basis älterer Cholelithiasis entstehenden akuten Cholecystitis charakterisiert vor allem durch schwere Allgemeinerscheinungen, Temperaturanstieg, ferner durch die als Tumor fühlbare, stark vergrösserte und schmerzhafte Gallenblase und den Icterus. Die Erscheinungen wurden so bedrohlich, dass man sich trotz des äusserst elenden Allgemeinzustandes der an vorgeschrittener Lungentuberkulose leidenden Patientin wegen der Gefahr der Perforation zur Operation entschliessen musste. Um den Eingriff möglichst leicht zu gestalten, wurde auf die Exstirpation oder Choledochotomie zunächst verzichtet und die Cholecystostomie ausgeführt. Erst später folgte die Choledochotomie nach.

7. Cholelithiasis. Empyem der Gallenblase. Cholecystektomie. Heilung.

Frau K., 51 J., hat neun Geburten durchgemacht. Im Anfang Dezember 1904 erkrankte sie plötzlich unter heftigen kolikartigen Leibschmerzen, sie erhielt daraufhin eine Morphium-Injektion. Heftiges Erbrechen und Appetitlosigkeit in den nächsten Tagen, daneben starke Leibschmerzen, besonders in der rechten Seite. Hier war eine Geschwulst zu fühlen. Die Temperaturen waren hoch, 39° und mehr, der Zustand nach Angabe des Arztes bedrohlich. Nach einigen Tagen liessen die Schmerzen etwas nach, das Fieber ging herunter. Der behandelnde Arzt drang nun auf sofortige Operation.

Befund: Mittelgrosse, äusserst elende und heruntergekommene Frau. Innere Organe gesund. In der rechten Bauchseite, unmittelbar unter der Leber fühlt man eine grosse, fluktuierende Geschwulst. Sie reicht medial bis zum Nabel, nach unten bis zwei Finger unterhalb des Nabels. In diesem Bezirk Dämpfung. Diese setzt sich nach oben in die Leberdämpfung fort. Leber etwas vergrössert. Druck auf die Geschwulst sehr schmerzhaft, zur Zeit kein Fieber.

27. XII. Operation in Chloroformnarkose. Wellenschnitt. Nach Fassen des Peritoneums mit Mikulicz'schen Peritonealzangen zeigen sich sehr zahlreiche frische Verwachsungen, die Gallenblase ist sehr prall gefüllt. Lösung der Blase von der Leber. Die Lösung der Verwachsungen gelingt am oberen Pol der Gallenblase leicht, nach unten wird sie recht schwierig. Hier ist auch das Colon bereits mitverwachsen. Im Cysticus sitzt ein wallnussgrosser Stein, sonst sind keine Steine zu fühlen. Choledochus frei. Nach vollkommener Isolierung der Blase Unterbindung des Cysticus, Einstülpen des Stumpfes und Uebernähen. Uebernähung des Leberbettes. Drainage, Tamponade. Peritoneum-Muskel-Fascien-Hautnaht.

Am Abend ist der Verband ziemlich stark durchtränkt. Pat. sehr unruhig, 1 cgr. Morphium. — 28. XII. Nacht ruhig, Pat. am anderen Morgen sehr elend, bricht öfters bräunliche Massen, Puls sehr klein und weich. Am Vormittag Kochsalzinfusion in beide Oberschenkel 500 gr, Kampfer und Koffeïn, Puls wird besser. Am Abend geringe Temperatursteigerung, Erbrechen hält an. In der Nacht nochmals Kochsalzinfusion in die Brust 500 ccm, 1 cgr. Morphium, Puls elend. — 29. XII. am Morgen Puls sehr schlecht, Kochsalzinfusion in beide Oberschenkel 500 ccm. Kampfer und Koffeïn, Digalen. Rectalklystiere mit Cognac, Rotwein, Milch. Sie werden behalten. Um 3 Uhr abermals Kochsalzinfusion in den rechten Oberschenkel, Puls äusserst schlecht, zeitweise kaum zu fühlen, Erbrechen hält an. Am Abend normale Temperatur, Puls immer noch schlecht. 2stündlich ein Nährklystier, stets bei Bewusstsein. — 30. XII. Nacht ruhig. Nährklystiere werden nur teilweise behalten, Puls 150, mässige Qualität, vorsichtig Wein und Cognac per os, Verbandwechsel. Mässige Sekretion aus dem Drain, Allgemeinzustand am 31. etwas besser, einmal Erbrechen. Kaffee und Schleimsuppen werden vertragen, Rectalernährung wird fortgesetzt; Stuhlgang; Nacht gut, Puls besser. — 1. I. 05 objektive und subjektive Besserung, Puls recht gut, immer noch reichlich Alkoholika. Kein Erbrechen mehr, normale Temperatur. — 2. I. dauernd Wohlbefinden, Verbandwechsel, Tampons entfernt, Heilung per primam. — 9. I. Verbandwechsel. Drain entfernt. Ernährung immer noch sehr schwierig. Vorsichtig leichte Suppen per os und noch Rectalernährung. Vinum condurango. — 16. I. Appetit und Kräftezustand sind befriedigend, die Drainöffnung ist fast geschlossen. — 18. I. Pat. steht auf, erholt sich sehr gut. — 28. I. Pat. hat sich ausserordentlich erholt und sieht sehr gut aus, mit Leibbinde geheilt entlassen.

Fieberkurve und Puls z. Z. der Aufnahme und Operation normal, 2 Tage nach der Operation Anstieg der Temperatur auf 38,4, Puls 150. Lytischer Abfall in den nächsten Tagen zur Norm. Puls noch gesteigert. Später normal bis zur Entlassung.

Nachrichten zufolge ist Pat. 10 Monate nach der Operation beschwerdefrei und sehr erholt.

Makroskopischer Befund: Länge der Gallenblase 10 cm. Dicke des sackartig ausgebuchteten Fundus 2—3 mm. Am Uebergang zum mittleren Drittel auf 5—6 mm. ansteigend, nach dem Halse zu teilweise noch etwas dicker. Serosa nur am Fundus an einigen Stellen glatt und spiegelnd, sonst überall Spuren starker Verwachsungen, besonders am Hals derbe fibröse Auswüchse. Am Uebergang vom unteren zum mittleren Drittel ein 50 Pfg. Stück grosses Geschwür mit scharfem Rand ohne makroskopische nachweisbare Perforation. Aus dem zerfressenen Grunde ragen einige Gewebstücke zottenartig hervor. Peripherwärts von dem Geschwür zeigt sich an verschiedenen Linsen- bis Pfennigstück grossen Stellen eine gleichmässig graue, narbenartige Beschaffenheit der Schleimhautfläche, die sonst nur eine leichte Verdickung der Falten erkennen lässt. Der gleiche Befund tritt im Halsteil an einer anderen Stelle zu Tage. Manche dieser soeben geschilderten Narben zeigen eine trichterförmige, bis dicht an die Serosa reichende Einziehung. Im Ductus cysticus fand sich ein wallnussgrosser Stein.

Mikroskopische Untersuchung: Schnitte durch das Fundusgeschwür zeigen, dass dieses hochgradige Veränderungen in der gesamten Gallenblasenwand hervorgerufen hat. Durch das trichterförmig in die Tiefe steigende Geschwür sind alle Schichten der Wand in nach aussen absteigender Breite zerstört worden, auch die Serosa ist in einem kleinen Bezirk nekrotisch. Die reich mit Leukocyten und Kernresten durchsetzten nekrotischen Massen, die den Geschwürsgrund ausfüllen, werden von einem mit zahlreichen Blutungen durchsetzten Leukocytenwall umgeben, in dem einige wenige eosinophil gekörnte Leukocyten vorhanden sind. Jugendliches gefässreiches Bindegewebe schiebt sich in Zapfen zwischen die Reihen der Leukocyten und umgiebt nach aussen in einem breiten Zug die Peripherie des Geschwüres. Die subvillöse Schicht ist reichlich mit Lympho- und Leukocyten durchsetzt. Die nähere Umgebung des Geschwüres zeigt niedrige Faltenbildung der Schleimhaut, ihr Epithel macht vielfach Regenerationsversuche, hat teilweise auch schon wieder hohe Cylinderform. Die vorhandenen Epithelzellen weisen umschriebene Schleimreaktion in Form kleiner gekörnter roter Pfröpfchen, nahe der freien Zellfläche auf. Keine Becherzellenbildung, keine totale Verschleimung. An Stelle der geschwundenen Muscularis findet sich altes Narbengewebe. Luschka'sche Gänge und Drüsen sah ich in der näheren Umgebung des Geschwüres nicht. Die Bindegewebssepten in der erst in ziemlicher Entfernung von dem Geschwüre wieder auftretenden Muscularis

und ebenso die Bindegewebsschicht selbst, die etwa doppelt so dick ist als normal, und aus einem stark durchflochtenen ziemlich kernarmen dichten Gewebe besteht, zeigen in ihren an das Geschwür grenzenden Partien eine fast ausschliessliche Infiltration mit eosinophil gekörnten Leukocyten. Tunica fibrosa und Subserosa sind zu einer gemeinsamen Bindegewebsschicht verschmolzen. Die Bindegewebsschicht zeigt in ihren äusseren Abschnitten teilweise hyaline Entartung. Die Gefässe sind vielfach endarteriitisch verändert. Manche sind der Obliteration nahe. Die Serosa zeigt Auflagerungen. An der Innenfläche der Serosa sind fast in Ausdehnung des ganzen Schnittes gewaltige, die Bindegewebsschicht bis manchmal in die Mitte überschwemmende Blutungen vorhanden.

Schnitte durch den Hals gehen durch zwei kleine flache Geschwüre. Diese haben die Muscularis auf eine kurze Strecke hin eingeschmolzen. Nach unten und seitwärts bildet jugendliches Bindegewebe einen Wall. Einwärts davon liegen reichlich mit roten Blutkörperchen durchsetzte gelapptkernige Leukocyten mit vereinzelten jungen Bindegewebszellen dazwischen. Geringe nekrotische Massen bedecken den Geschwürsgrund. In dem Granulationsgewebe der Geschwüre befinden sich ebenso wie im Fundusgeschwür amorphe Niederschläge von Gallenfarbstoff. Die Innenseite zeigt im Uebrigen ein ziemlich intaktes Epithel, die Schleimhautfalten zeichnen sich durch ihre Niedrigkeit aus und enthalten sehr weite, stark gefüllte Kapillaren. Sie machen den Eindruck mit Epithel neu bekleideter Stümpfe der alten Falten. Die Mucosa und subvillöse Schicht ist mehr oder weniger stark mit Lympho- und Leukocyten infiltriert. An Drüsen ist ein grosser Reichtum in der Mucosa vorhanden. Sie weisen die bekannte Form auf und geben gute Schleimreaktion. Verschiedentlich sind alle möglichen Uebergangsformen zwischen den Schleimhauteinsenkungen und den ihnen anhängenden Schleimdrüsen zu beobachten. In den äusseren Bindegewebsschichten, an denen noch Reste von Lebergewebe haften, liegen verschiedene aberrierte Gallengänge, teils weit- teils englumig, jedesmal von einer besonderen Bindegewebsschicht umhüllt. Ihre kubischen bis cylindrischen Zellen enthalten körnige Schleimmassen. Luschka'sche Gänge fand ich nicht, das Oberflächenepithel ist stark schleimhaltig, so dass viele Zellen intensive Rotfärbung der im Zellinneren enthaltenen Schleimfäden geben. Aus den Zellen sieht man Schleimfäden austreten, die in Verbindung stehen mit einer äusseren deckenden Schleimschicht. Die Muscularis zeigt hochgradige schwielige Verdickungen des intermuscularen Bindegewebes. In ihren Gefässspalten zieht eine reichliche Infiltration, besonders aus gelappt kernigen, eosinophil gefärbten Leukocyten bestehend, nach aussen. Die stark verdickte Tunica fibrosa zeigt mässige Infiltration mit Lymphocyten und eosinophil gekörnten Leukocyten. Die aus lockerem kernreichem Gewebe bestehende Subserosa ist zum Teil hyalin entartet. Die Intima der grossen Gefässe ist vielfach verdickt. Der Serosa liegen auch hier an der Aussenseite Auflagerungen auf.

Nach dem mikroskopischen Befunde muss in diesem Falle der Nachdruck auf die entzündlichen Veränderungen der Wand und zwar auf die frischen geschwürigen Processe und die alten Narbenbildunbildungen, welche an Stelle der Mucosa und Muscularis getreten sind, gelegt werden. Auch die starke Entwicklung der Schleimdrüsen steht im Einklang mit den histologischen Bildern einer lang dauernden bakteriellen Infektion. Dass nicht nur im Bereich der noch sichtbaren Narben und Geschwüre, sondern auch sonst sich destruktive entzündliche Processe abgespielt haben, beweist die Einschmelzung der Schleimhautfalten, von denen nur noch verdickte Stümpfe übrig geblieben sind.

Diesem histologischen Befunde entspricht die Schwere des Krankheitsbildes, der Operationsbefund und die Erscheinungen nach dem operativen Eingriff. Die Patientin erkrankt plötzlich an kolikartigen Schmerzen der rechten Seite, unter Zeichen, die klinisch im Sinn einer akuten eitrigen, auf infektiöser Basis beruhenden und mit Cholelithiasis vergesellschafteten Gallenblasenentzündung sprechen: Hohes anhaltendes Fieber mit Kräfteverfall, vergrösserte Leber, grosser, sehr empfindlicher und fluktuierender Gallenblasentumor. Da während des ganzen, akut einsetzenden Krankheitsverlaufes ikterische Erscheinungen fehlten, musste der durch die starke Vergrösserung der Gallenblase festgestellte Verschluss derselben auf Unpassierbarkeit des Cysticus beruhen, und es konnte deshalb mit einiger Sicherheit die Diagnose auf Empyem der Gallenblase gestellt werden. Der Choledochus war, wie erwartet, frei. In der That ist Patientin recidivfrei geblieben und fühlt sich z. Z., 10 Monate nach der Operation, sehr wohl.

8. Cholelithiasis, Cholangitis, Exstirpation der Gallenblase, Choledochotomie, Hepaticusdrainage. Heilung.

Frau Kr., 50 J., hat 4mal geboren, vor ungefähr 5 Jahren zum ersten Mal einen Anfall von Gallensteinkolik gehabt. Der Anfall hat 1—2 Tage gedauert, es folgten für 2—3 Tage gelbe Hautfarbe, dunkler Urin und Rückenschmerzen. Die Anfälle haben sich in angegebener Weise in Zwischenräumen von 3—6 Monaten wiederholt. Während der Pausen fühlte sich Pat. nicht wieder ganz wohl. Im Dezember 1904 bekam sie nach einer Pause von $^3/_4$ Jahr, in welcher Zeit sie sich sehr erholt und ein Körpergewicht von 165 Pfund erreicht hatte, wieder einen Anfall. Von dieser Zeit an sind die Anfälle häufiger aufgetreten, erst in Zwischenzeit von etwa 10 Tagen, später von 1—2 Tagen. Im Juli 1905 war das Körpergewicht 135 Pfund, jetzt vor der Operation 118 Pfund. Alle

innere Behandlung, lange fortgesetzte Karlsbader Kuren waren ohne Erfolg, deshalb wurde der Pat. schon im Juli 1905 von Herrn Prof. Brauer dringend zur Operation geraten.

Befund: Dem Rückgang des Körpergewichtes um 19 Pfund in 3 Monaten entspricht ein elender Allgemeinzustand. Pat. ist ikterisch, hie und da eine leichte Temperatursteigerung bis 38° in recto. An Herz und Lungen keine Besonderheiten. Im Urin deutlich Gallenfarbstoffe, kein Eiweiss und Zucker.

Fast kontinuierliche Schmerzen in der Leber und Magengegend, die bis in den Rücken und bis in den Hals hinein ausstrahlen. Die Schmerzen wechseln in der Heftigkeit, verschwinden jedoch nie vollkommen. Die Haut des ganzen Körpers hat leicht gelblichen Farbenton, vereinzelte Kratzeffekte, doch soll das Hautjucken im Allgemeinen nicht sehr lästig sein. Die Lebergegend ist mässig druckempfindlich, ein deutlicher Druckpunkt liegt in der Gegend der Gallenblase, und in der Medianlinie dicht oberhalb des Nabels. Ein Tumor ist nirgends zu fühlen. Die Leber ist nicht deutlich vergrössert, ihr Rand jedoch im Stehen zu fühlen. Stühle gefärbt, doch nicht gleichmässig, hie und da ein vollkommen tonfarbener Stuhl, meist mit stärkeren Schmerzen. Kein Exsudat in der Bauchhöhle.

21. X. 05. Laparotomie in ruhiger Aethernarkose. Starke Lordose. Wellenschnitt. Ziemlich starke Blutung aus den Bauchdecken. Nach Eröffnung der Bauchhöhle zeigt sich die Leber deutlich ikterisch, entschieden vergrössert. Die Gallenblase ist von annähernd normaler Grösse, durch mässig zahlreiche ältere und frischere Adhäsionen besonders mit dem Netz verbunden. Die Verwachsungen werden doppelt unterbunden und durchtrennt, die Gallenblase und der Ductus cysticus bis zum Ductus choledochus isoliert, und aus dem ziemlich stark blutenden Leberbett ausgelöst. Nach Unterbindung einiger stärkerer aus der Leber in die Gallenblase führender Gefässe Abtragung des Cysticus nach Unterbindung der Arterie dicht am Choledochus. Darauf Incision des Choledochus, in welchem Konkremente gefühlt werden. Die beiden Wundränder des Choledochus werden mit Zügeln emporgehalten, und zunächst ein weicher, etwa haselnussgrosser Stein extrahiert. Von der Cysticusmündung bis zur Papille ist der Choledochus mit Gallengrus vollgestopft, welcher mit dem Löffel entleert wird. Schliesslich ist durch Sondierung und Digitaluntersuchung kein Konkrement mehr nachzuweisen. Wasserdichte Einnähung eines Nelatonkatheters, welcher 4 cm weit in den Hepaticus eingeführt wird. Die Fäden bleiben lang und werden mit drei eingeführten Tampons aus dem unteren Wundwinkel herausgeleitet. Schichtweise Naht der Bauchdecken.

Glatter Verlauf. Höchste Temperatur 37,9 am Abend des zweiten Tages. Die Galle fliesst gut in eine sog. „Ente“ ab. Am 3. Tage Stuhl. Nach 8 Tagen werden die Tampons gelockert, vom 10. Tage an nach und nach entfernt. Am 12. Tage Beginn mit Spülungen, bei denen sich reich-

lich flockiger Eiter aus dem Hepaticus und Choledochus entleert. Am 25. Tage nach der Operation wird noch ein erbsengrosser Stein herausgespült. Am 30. XI. Sistierung der Spülungen. Am 2. XII. kurzdauernder Schmerz, von da ab keinerlei Beschwerden mehr. Stühle gut gefärbt. Karlsbader Kur. Am 12. XII. sehr erholt entlassen. — Januar 1906 Befinden dauernd gut.

Makroskopischer Befund: Gallenblase von $8^1/_2$ cm Länge. Die Dicke der Wand ist eine ziemlich gleichmässige und beträgt zwischen 4 und 5 mm, und sinkt nur in den äussersten Partien des hier leicht sackartig ausgebuchteten Fundus auf 2—3 mm. Spuren gröberer Verwachsungen fehlen am Fundus. Die Wand fühlt sich sehr derb an. Die Innenfläche erscheint wie besetzt mit diffus stehenden, zottenartigen Erhebungen, zwischen denen sich bisweilen etwas vorspringende, glatte, z. T. sternartig zusammenfliessende Narbenzüge finden. Normale Fältelung vereinzelt noch vorhanden. Im Anfangsteil des Ductus cysticus sitzt ein gut kirschgrosser Stein; im Fundus befindet sich eine grössere Zahl kleinerer Steine.

Bakteriologische Untersuchung: Im Inhalt der Gallenblase und in dem durch Punktion entleerten Inhalt des Choledochus Streptokokken.

Mikroskopischer Befund: Die Schleimhaut im Fundus bildet sehr niedrige Falten, ist aber meist mit intaktem Epithel bedeckt, vereinzelt fehlt es und ist dann durch gefässreiches Granulationsgewebe ersetzt. Die Schleimhaut ist ziemlich reichlich mit Lymphocyten durchsetzt, die in manchen Schleimhautfalten follikelartig zusammengelagert sind. Das bindegewebige Substrat der einzelnen Falten und der subvillösen Schicht weist eine erhebliche Zunahme auf. Die Kapillaren sind stark gefüllt und erweitert. Die entzündliche Infiltration mit Rundzellen setzt sich nach aussen in den Gefässspalten der dicken Muscularis in die Tunica fibrosa fort und bildet hier verschiedentlich inselförmige Ansammlungen. Die Muskelbündel zeigen eine beträchtliche Durchsetzung des muskulären Gewebes mit Bindegewebe, zuweilen weisen sie auch entzündliche intramuskuläre Infiltration mit Rundzellen auf. Auch das Bindegewebe der Gefässspalten erscheint erheblich verdickt. Die Bindegewebsschicht scheidet sich scharf in die feste, der Muscularis dicht anliegende Tunica fibrosa, die reichlich mit Rundzellen infiltriert ist, und in die äussere, mehr lockere, fast gar nicht infiltrierte Subserosa. Die grossen Gefässe, meist in der Tunica fibrosa gelegen, sind beträchtlich endarteriitisch verändert. Die Serosa ist verdickt. Die Drüsenbildung in der Schleimhaut ist eine bedeutende, oft liegen 10, 20 selbst 30 Querschnitte zusammen; die Färbung mit Mucikarmin ergiebt, dass ihre Zellen mit Schleimpfröpfen vollgepfropft sind. Luschka'sche Gänge durchsetzen die ganze Dicke der Muscularis. Die allgemeine Zunahme des Bindegewebes macht sich auch in ihrer Umgebung bemerkbar. Das Oberflächenepithel enthält fast durchweg körnigen Schleiminhalt. In der Subserosa, an deren Aussenseite noch Reste von Lebergewebe vorhanden sind, liegen in der Nähe der letzeren ein grosser und verschieden kleinere

aberrierte Gallengänge. Sie enthalten Spuren von Schleim.

Die Veränderungen im Halsteil der Gallenblasenwand sind im wesentlichen dieselben wie im Fundus. Die entzündliche Infiltration ist indes im Allgemeinen eine relativ stärkere und weist besonders in der Nähe der zum Teil stark leukocytenhaltigen venösen Gefässe eine gewisse Untermischung der vorherrschenden Rundzelleninfiltration mit Leukocyten auf. Reich ist auch hier die Zahl der in der subepithelialen Schicht liegenden, intensive Schleimfärbung gebenden Drüsen, deren Ausführungsgänge zum Teil mitgetroffen sind. Ebenso enthält das Innenflächenepithel durchgängig Schleim. Luschka'sche Gänge, die ganze Dicke der Muscularis durchsetzend, finden sich in verschiedenen Exemplaren, zeigen indes keine besondere entzündliche Infiltration ihrer Umgebung. Die grossen Gefässe zeigen auffällige endarteriitische Veränderungen und sind teilweise der Obliteration nahe.

Nachdem bereits makroskopisch sichtbare narbige Veränderungen der Schleimhaut festgestellt wurden, waren auch im mikroskopischen Bilde schwerere Veränderungen zu erwarten. Neben der stärkeren Entwicklung der Luschka'schen Gänge und der Muskelhypertrophie, die auch durch einfache Druckerhöhung erklärt werden können, finden sich ausgedehnte breite Bindegewebswucherungen in der Schleimhaut, Stümpfe untergegangener und mit einer neuen Epitheldecke bekleideter Falten, reichliche Bindegewebsentwicklung in der Muscularis und partieller Untergang von Muskelbündeln, ferner ausgedehnte Verdickungen der Tunica fibrosa und der übrigen Bindegewebsschichten, reichliche Entwicklung von Schleimdrüsen und starke Schleimentwicklung im Oberflächenepithel, alles Veränderungen, welche eine, allerdings in Ausheilung begriffene und z. T. ausgeheilte schwere bakterielle Entzündung der Gallenblasenwand beweisen. Ob die gefundenen Streptokokken noch die letzten Vertreter der abgelaufenen Entzündungsperiode darstellen, oder ob es sich um eine eben einsetzende neue Invasion handelt, lässt sich nicht mit Sicherheit entscheiden. Das Zurücktreten akut entzündlicher Processe spricht mehr für die erste Annahme, dagegen spricht für die zweite Annahme der Umstand, dass auch in dem aus dem erweiterten Choledochus durch Punktion entleerten Inhalt Streptokokken gefunden wurden.

Thatsächlich steht dieser Fall ganz unter dem Zeichen der Choledochuskomplikation. Die Choledochotomie ergab als Inhalt ausser einem grösseren Konkrement eine grosse Menge kleiner weicher Steine und Gallengrus, welcher nun in sehr eklatanter Weise nur in dem Choledochus von der Einmündung des Cysticus ab gefunden

wurde, während der Hepaticus sich ganz frei von Konkrementen erwies und die Galle nur vereinzelte Flocken von schleimig-eitriger Beschaffenheit enthielt. Dieser Operationsbefund lässt mit aller Sicherheit darauf schliessen, dass die Choledochuserkrankung nicht durch Konkremente bedingt war, welche aus dem Hepaticus heruntergeschwemmt wurden, sondern dass die Ursache in der steinhaltigen Gallenblase zu suchen ist, welche sowohl Konkremente wie infektiösen Inhalt in den Choledochus hineinschickte. Allerdings war dann auch sekundär die Galle im Hepatikus inficiert worden, wie die reichliche eitrige Absonderung aus dem Hepaticusdrain namentlich bei Spülungen bewies. Wie verhält sich nun das klinische Bild dieses Falles vor der Operation zu dem pathologisch-anatomischen Befund? Auf Grund der in immer kürzeren Intervallen aufeinanderfolgenden und intensiver werdenden Anfälle, die zuletzt kontinuierliche, äusserst heftige Beschwerden verursachten und in deren Verlauf eine ganz beträchtliche Abnahme der Kräfte eintrat, auf Grund ferner des vorhandenen starken Icterus und der wenn auch geringen Temperatursteigerungen, musste die Diagnose auf Cholelithiasis und zwar auf Stein im Choledochus mit beginnender Cholangitis gestellt werden.

9. Cholelithiasis, Cholangitis. Exstirpation der Gallenblase, Choledochotomie. Choledochusdrainage. Heilung.

Frau W., 55 J., hat 3mal geboren. Im Jahre 1886 bekam sie ohne bekannte Veranlassung eine heftige Gallenblasenentzündung, welche nach Anwendung einer Karlsbader Kur ziemlich rasch abheilte. Darauf war Pat. volle 6 Jahre beschwerdefrei, bis 1892 viele ähnliche Anfälle wie früher auftraten, welche ebenfalls durch eine Karlsbader Kur wieder beseitigt wurden. Darauf war Pat. wieder volle 10 Jahre vollkommen frei von Beschwerden, bis sie im Jahre 1902 von Neuem einsetzten und nun bis zum Jahre 1903 anhielten. Die Patientin blieb dann gesund bis zum Februar 1905. Im Februar traten 2 Anfälle auf, sie wiederholten sich im Mai und zwar in solch heftiger Weise, dass damals schon eine Operation in Vorschlag gebracht wurde. Da dann die Anfälle eine Zeit lang wieder fortblieben, konnte sich die Pat. nicht entschliessen und wartete. Im Mai traten die Anfälle in enorm heftiger Form auf, es stellte sich Icterus ein, welcher vom Mai bis zum Juli geblieben ist. Die Beschwerden sind z. Z. gänzlich unerträglich geworden, der starke Icterus verursachte der Pat. ausserordentlich lästiges Hautjucken, sie ist erheblich abgemagert.

Befund: Grosse sehr korpulente Frau mit gesundem Herzen und

Lungen. Im Urin kein Eiweiss, kein Zucker, sehr reichlich Gallenfarbstoffe. Pat. leidet an so starken Schmerzen, dass sie keinen Moment Ruhe hat und Nachts herumläuft. Die Nachtruhe wird auch durch das Hautjucken in höchst unangenehmer Weise gestört. Deutlicher Icterus von dunkler Farbe. Am ganzen Körper Kratzeffekte. Die Leber ist stark vergrössert und überragt den Rippenbogen um 3 Querfinger. Sie ist hart und auf Druck erheblich schmerzhaft. Besonders empfindlich ist die Gegend der Gallenblase und die Magengegend in der Medianlinie. Die Gallenblase ist nicht zu fühlen; es besteht leichte Temperatursteigerung, welche nach Angabe der Patientin durch häufige Schüttelfröste unterbrochen sein soll. Da eine konservative Behandlung schon ohne jeden Erfolg durchgeführt wurde, gleichzeitig der Zustand der Pat. besorgniserregend ist, so wird trotz des Icterus zur Operation geschritten.

9. VIII. 05. Operation in guter Aethernarkose. Lordosierung der Wirbelsäule. Wellenschnitt. Es stellt sich in den Schnitt sofort die grosse, ikterische Leber ein, deren Oberfläche zahlreiche Verdickungen des Peritoneums erkennen lässt. Die Gallenblase ist gross, prall gefüllt und enthält zahlreiche Steine. Ausgedehnte Verwachsungen. Diese werden gelöst und die Exstirpation der Gallenblase vorgenommen. Die Entfernung der Gallenblase ist erschwert dadurch, dass die grosse Leber sich schlecht in die Wunde hineinziehen lässt, und durch die erhebliche Blutung aus dem ikterischen Leberbette. Im Allgemeinen ist, namentlich aus den abgelösten Adhäsionen, die Blutung nicht zu erheblich, jedenfalls geringer, als bei dem schweren Icterus erwartet wurde. Im Cysticus sitzen einige Steine, welche in die Gallenblase zurückgedrückt werden. Die Auslösung des Cysticus ist durch zahlreiche feste Verwachsungen erschwert. Nach Unterbindung der Arteria cystica und des Ductus cysticus wird die Gallenblase entfernt, und darauf der Choledochus frei präpariert bis zum Duodenum. Punktion des Choledochus ergiebt stark trübe, flockige Galle. Darauf Incision des Choledochus, in welchem wider Erwarten ausser Grus keine Steine gefunden werden. Da die trübe Galle und das Krankheitsbild für eine Cholangitis sprechen, so wird die Drainage des Choledochus vorgenommen, umsomehr als das Pankreas eine erhebliche, offenbar entzündliche Vergrösserung zeigt. In den Choledochus wird 4 cm weit ein etwa bleistiftstarker Nélaton-Katheter eingeführt und durch 2 Seitennähte an der Wand des Choledochus befestigt. Die Seitennähte werden lang gelassen und später aus der Wunde herausgeführt. Wasserdichte Naht des Choledochus, Einlegen eines Drains und mehrere Tampons auf die Choledochusnaht und auf den Stumpf des Cysticus. Schichtweise Naht der Bauchdecken. Drain, Nähte und Tampon werden aus dem unteren Wundwinkel herausgeleitet, Naht der Haut fortlaufend mit Catgut.

Pat. hat den ziemlich grossen Eingriff gut überstanden. Ueberhaupt ist der Verlauf ein sehr glatter, da Temperatur und Puls von Anfang an normal sind. Nur starkes Erbrechen und Schlaflosigkeit beeinträch-

tigte in den ersten Tagen das Befinden der Pat. Der Nélaton-Katheter leitete die Galle gut in eine an der rechten Seite der Pat. stehende sogenannte Ente. Nach 7 Tagen wurden die Tampons gelockert, nach 10 Tagen entfernt, wobei das Drain im Choledochus folgte, da die fixierenden Nähte bereits durchgeschnitten hatten. Der Nélaton-Katheter lässt sich jedoch bequem wieder in den Choledochus einführen und leitete in der Folgezeit die Galle gut ab. — Am 22. VIII. 05 wird mit Spülungen angefangen, es entleeren sich bei den Spülungen reichlich Flocken und Gallengrus. Die Spülungen werden 3 Wochen lang fortgesetzt, inzwischen ist der Icterus vollständig verschwunden und das Hautjucken hat aufgehört. Nach 6 Wochen Entfernung des Drains. Die Pat. steht auf und ist vollkommen beschwerdefrei. — Entlassen am 24. IX. 05 nach guter Erholung. Pat. soll zu Hause noch eine Karlsbader Kur brauchen. 4 Wochen nach der Entlassung ist noch einmal ein kurz dauernder Anfall aufgetreten mit ausschliesslicher Schmerzhaftigkeit links vom Nabel (Pankreas?). Seitdem Wohlbefinden. Januar 1906. Kein neuer Anfall, Pat. hat sich sehr erholt.

Makroskopischer Befund: Gallenblase von 10 cm Länge, von birnförmiger Gestalt. Serosa meist glatt, spiegelnd, mit Ausnahme der der Leber anliegenden Partien, teilweise stark injiciert. Die Gallenblase zeigt vom Hals nach dem Fundus zu eine immer stärker werdende Ausbuchtung. Dementsprechend geben sich auch die Masse der Wand. Im Fundus $^1/_2$ bis $1^1/_2$ mm, nach oben allmählich ansteigend auf 2 bis 3 mm Dicke. In den peripheren $^2/_3$ gleichmässige Transparenz. Die Innenfläche zeigt in den peripheren $^2/_3$ teilweise eine gleichmässig, glatte Fläche, die nichts mehr von der normalen Fältelung erkennen lässt. Mit zunehmender Dicke nach dem Hals zu, stellt sich auch allmählich das normale Schleimhautbild wieder her. Inhalt: 3 grosse etwa doppelbohnengrosse und einige 50 erbsen- bis bohnengrosse Steine.

Bakteriologische Untersuchung: Aus dem Inhalt der Gallenblase und dem durch Punktion gewonnenen trüben Inhalt des Ductus choledochus wachsen Reinkulturen von Bacterium coli.

Mikroskopischer Befund: Schnitte durch den Fundus im Bereich der sackartigen Ausbuchtung ergeben, dass an der Abnahme des Wanddurchmessers alle Schichten ziemlich gleichmässig beteiligt sind. Die Innenfläche ist vollkommen verstrichen. Keine Spur mehr von Faltenbildung. Die fortlaufende glatte Epitheloberfläche zeigt nur nach der Muscularis hin an vereinzelnden Stellen eine Unterbrechung in Gestalt einiger weniger aus dem Oberflächenepithel sich unter Uebergangsformen des Epithels ausstülpender Drüsen. Der Epithelüberzug zeigt neben dem gewöhnlichen hohen Cylinderepithel stellenweise ein mehr kubisches Epithel. Die subvillöse Schicht ist durchweg reichlich mit Rundzellen infiltriert, die an einigen Stellen follikelartige Anhäufungen unter der Schleimhautoberfläche bilden. Ein eigenartiges durchlöchertes Ansehen gewinnt die

subvillöse Schicht durch die grosse Zahl der in ihr gelegenen Drüsen, die durchweg in ihren Epithelien und in ihren Lumina reichliche Schleimbildung zeigen. Der fädige, von Mucikarmin intensiv rot gefärbte Inhalt der einzelnen Zellen hängt vielfach mit Schleimfäden im Lumen der Drüsen zusammen. Vereinzelt liegen Drüsen auch im Bereich der Muskelschicht. Luschka'sche Gänge sah ich nicht. Das Oberflächenepithel ist mit einer kontinuierlichen Schleimschicht überzogen, grössere Schleimmengen finden sich nur vereinzelt im Protoplasma. Die Muscularis zeigt bisweilen eine geringe Durchsetzung mit Bindegewebe, und die einzelnen Bündel zeigen manchmal weite Zwischenräume. Zellige Infiltration findet sich nur vereinzelt. Die Tunica fibrosa ist dünn und besteht aus kernarmem Bindegewebe, ebenso die Subserosa, die trotz der hochgradigen Abnahme des Wanddurchmessers weite Zwischenräume für subseröses Fett zeigt.

Der Hals zeigt eine bedeutende Zunahme der Wanddicke, die fast ausschliesslich der Bindegewebsschicht zu gute kommt. Epithel und Mucosa unterscheiden sich nicht sonderlich im Hals gegenüber dem Fundus. Hier wie dort glatte Innenfläche mit Ausstülpung von Drüsen nach der Muscularis hin, starke Rundzelleninfiltration der Mucosa und subvillösen Schicht mit Neigung zu follikelartigen Anhäufungen, reiche Drüsenbildung in der Mucosa, die in ihren Epithelien und zum Teil auch in ihren Lumina starke Schleimmassen bergen, eine dürftige, oft weit auseinandergedrängte, und zum Teil von Bindegewebe durchsetzte Muskulatur. Das Oberflächenepithel ist indes stellenweise verschwunden. In diesen meist reichlich von Lymphocyten und nur einigen wenigen Leukocyten infiltrierten Partien liegen die dicht zusammengedrängten Drüsen fast unmittelbar an der Oberfläche. Die Rundzelleninfiltration der Mucosa lässt nach der Muscularis hin bald nach. Es finden sich hier auch einige wenige eosinophil gekörnte Leukocyten. Schleimbildung des Oberflächenepithels ist vielfach vorhanden, vielfach besteht aber auch nur ein homogener von Mucikarmin gut gefärbter Schleimüberzug einer Anzahl von Zellen. Im Gegensatz zu der relativ unveränderten Muscularis und Tunica fibrosa finden sich in der Subserosa umschriebene Rundzellenansammlungen. In den äussersten Bindegewebsschichten finden sich einige grössere und kleinere aberrierte Gallengänge, die an das mitentfernte Stückchen Lebergewebe angrenzen.

Der eigenartige Befund bakterieller Infektion der Gallenblase mit Bakterium coli commune in Verbindung mit dem völligen Fehlen von Geschwüren und Narben trotz Vorhandenseins zahlreicher Steine lässt nur zwei Möglichkeiten zu: Entweder ist die enorme Schleimdrüsenbildung unter dem einfachen Reiz der Steine zu Stande gekommen und die sekundäre bakterielle Infektion ist durch die Schleimdecke in ihrer schädigenden Wirkung auf

die Gallenblasenwand gehemmt worden oder eine chronische langdauernde Infektion mit relativ schwach virulentem Bacterium coli commune hat nur einen formativen Reiz auf die Schleimdrüsenentwicklung, aber keinen destruktiven Einfluss auf die Schleimhaut selbst ausgeübt.

Die wesentlichen klinischen Symptome dieses letzten, fast zwei Jahrzehnte zurückreichenden Falles: häufiger und stärker auftretende Anfälle, monatelanger Icterus mit allen seinen unangenehmen Nebenerscheinungen, eine stark vergrösserte harte druckempfindliche Leber, intensivste anhaltende Schmerzen, endlich Temperatursteigerungen leichter Art und Schüttelfröste sprechen für Cholelithiasis mit schwerer bakterieller Infektion; diese Diagnose wird durch den bakteriologischen Befund des pathologisch-anatomisch eigenartigen Falles bestätigt. Und zwar wurde nach den vorliegenden Erscheinungen die klinische Diagnose auf eine schwere Infektion weniger der als steinhaltig angenommenen Gallenblase als des Ductus choledochus und des Ductus hepaticus gestellt und sogar eine beginnende Cholangitis angenommen. Dem entsprach der Operationsbefund. Die verwachsene Gallenblase war zwar erweitert, zeigte indes keine Verdickungen. Dagegen wurde ein offenbar entzündlicher Pankreastumor gefunden, und die aus dem Choledochus durch Punktion entleerte Galle war stark trüb. Während bei der Operation im Choledochus grössere Konkremente nicht gefunden wurden, entleerte sich bei den Spülungen Gallengrus in reichlicher Menge neben eitrig getrübter Galle. Diese Patientin ist auch die einzige, welche nach der Operation wieder einen Anfall bekommen hat und zwar waren die Erscheinungen dieses Anfalles, der mit Icterus und starken Schmerzen einherging, aber schnell wieder abklang, eigentümliche: die Druckempfindlichkeit während des Anfalls betraf weder die Leber noch die Gegend der exstirpierten Gallenblase, sondern eine quer verlaufende, links der Mittellinie gelegene Zone in Nabelhöhe, so dass man an ein erneutes Auftreten der entzündlichen, den Choledochus komprimierenden Schwellung des Pankreaskopfes denken muss. Offenbar war hier trotz wochenlangen Spülens die Infektion nicht vollständig erloschen. Dafür spricht auch der Umstand, dass der erneute Anfall wenige Tage nach dem Aussetzen einer nachträglich begonnenen Karlsbader Kur aufgetreten ist und sich unter dem Einfluss der wiederaufgenommenen Kur nicht wiederholt hat.

Werfen wir einen Blick auf die histologischen Veränderungen der besprochenen 9 Fälle zurück, so lassen sich leicht 2 Gruppen auseinanderhalten, von denen die eine, Fall 1 und 2 umfassend, relativ einfache Veränderungen, die andere Gruppe dagegen sehr erhebliche Störungen im Aufbau der Gallenblasenwand aufweist. Die I. Gruppe entspricht ungefähr dem Bilde, welches Aschoff von den Fällen einer Cholelithiasis gezeichnet hat, in welchen die durch den gelegentlichen Steinverschluss bedingten mechanischen Momente die Reize für die Wandveränderung der Gallenblase darstellen, die Wirkungen bakterieller Infektion aber nicht mit Sicherheit nachgewiesen werden können. Die als Folge der Druckerhöhung eintretenden wichtigsten Veränderungen sind einmal Hypertrophie der Muscularis, bedingt durch die vermehrte Arbeit, und Verdickung der Schleimhaut durch Zunahme der lymphocytären Elemente, wahrscheinlich bedingt durch erhöhte Resorption bezw. Resorption der in der gestauten Galle auftretenden Spaltungsprodukte. Die bindegewebigen Schichten bleiben in diesen Fällen so gut wie unverändert. Als eine nicht regelmässige, aber doch häufiger zu beobachtende weitere Folgeerscheinung der Druckerhöhung wäre noch das auffällige Sichtbarwerden resp. die Vermehrung der Luschka'schen Gänge zu nennen. Alles dies trifft nur für die Fälle 1 und 2 im Wesentlichen zu, und aus dem pathologisch-anatomischen Bilde muss auf eine relative Gutartigkeit des ganzen Processes, auf eine unkomplicierte oder nur mit leichten vorübergehenden Infektionen verbundene Cholelithiasis geschlossen werden.

Entsprechend diesen geringen pathologischen Veränderungen ist das klinische Krankheitsbild dieser beiden Fälle (1 und 2) als ein relativ leichtes zu bezeichnen. Das Krankheitsbild wird beherrscht von den mit der Zeit öfter und intensiver wiederkehrenden Anfällen mit all ihren, Arbeitsfähigkeit und Lebensgenuss aufs schwerste beeinträchtigenden Erscheinungen. Objektiv kann der Befund völlig negativ sein, höchstens tritt einmal ein flüchtiger Icterus und Schüttelfrost auf, dagegen bieten Leber und Gallenblase für die äussere Untersuchung keine pathologischen Befunde.

Die II. Gruppe umfasst die Fälle 5—9. Hier beherrschen ohne Frage auf bakterielle Infektion zurückzuführende akute und chronische Entzündungsprocesse das Bild, wie dies von Aschoff für die Gruppe der mit infektiöser

Cholecystitis komplicierten Gallensteinerkrankungen ausführlicher geschildert wird. Teils spielen sich hier noch akut entzündliche Processe ab, wie dies besonders in Fall 7 hervortritt, in dem sich tiefe, die ganze Wand durchsetzende Geschwürsbildung findet, teils finden sich in der Gruppe Veränderungen, die auf frühere akute Processe hindeuten; hierher gehören Granulations- und Narbenbildung an Stelle der vielfach verletzten Schleimhaut, an der sich andererseits auch wiederum Regenerationsprocesse beobachten lassen; ferner Narbenbildung in der subvillösen Schicht und starke Narbenbildung in der Muscularis. Ausserordentlich scharf tritt in dieser Gruppe die Vermehrung der Tunica fibrosa hervor, deren festes Gewebe, wie in Fall 7, auch mit der Subserosa ganz verschmolzen ist. Die Verdickung der Tunica fibrosa gestattet neben anderen Erscheinungen früherer und noch bestehender Entzündung einen gewissen Rückschluss auf die Schwere und Dauer der stattgehabten Infektionen, und zugleich bildet sie den sichersten Wall gegen neue tiefgreifende Zerstörungen der Blasenwand. Eine weitere auffällige Erscheinung dieser Gruppe ist die durchgängig vorhandene starke Veränderung der grösseren Gefässe, die aus endarteriitisch obliterierenden Processen besteht. Die entzündliche Infiltration setzt sich, je nachdem wir mehr frische oder ältere Processe vor uns haben. aus z. T. reichlich eosinophil gekörnten Leukocyten oder Lymphocyten zusammen, trägt aber auch bisweilen den Charakter gemischtzelliger Infiltration. Neben diesen Veränderungen finden sich natürlich auch vielfach solche der ersten Gruppe, vor allem die Hypertrophie der Muscularis und die z. T. sehr reichliche Entwicklung der Luschka'schen Gänge. Ich will an dieser Stelle noch erwähnen, dass ich in meinen Fällen sogenannte Divertikel, die Aschoff als stark erweiterte Luschka'sche Gänge auffasst, nicht fand, auch in meinen Präparaten keine Bilder sah, nach denen zu schliessen tief in die Wand reichende Luschka'sche Gänge die Verbreitung des infektiösen Materials einer Cholecystitis in die äusseren Wandschichten begünstigen. Besonders bemerkenswert ist für diese ganze Gruppe neben den Erscheinungen der destruierenden Entzündung das reichliche Auftreten von Schleimdrüsen in den noch wohl erhaltenen oder regenerierten Partien der Schleimhaut. Während der Fall 3 in jeder Richtung als eine Art Uebergang zwischen den Repräsentanten der I. und II. Gruppe anzusehen ist (ebenso auch Fall 4, der vereinzelte tiefe Narbenbildung aufweist, im übrigen aber ganz der I. Gruppe in seinem histologischen Bilde gleicht) und demge-

mäss neben relativ geringen Zeichen destruierender Entzündung (oberflächliche Narbenbildung) auch nur eine mässige Vermehrung der Drüsen aufweist, zeigen die Fälle der Gruppe II einen oft stattlichen Reichtum an diesen Elementen und eine erhebliche Schleimbildung an dem sonst schleimfreien Oberflächenepithel. Meine Bilder sprechen sehr für die Annahme, dass „mit zunehmender Entzündung auch die Entwickelung der Schleimdrüsen Fortschritte macht". Ich betrachte hiernach die Drüsenbildung mit Toernquist und Aschoff als Folge der den Verlauf einer Cholelithiasis komplicierenden Infektion. Der gegenteiligen Müller'schen Ansicht, die in der Drüsenbildung das prädisponierende Moment für die Steinbildung sieht, kann ich mich nicht anschliessen, zumal durch die Aschoff'schen Untersuchungen die alte Lehre von dem völligen Drüsenmangel des Fundus in normalen Gallenblasen nur bestätigt wird. In Berücksichtigung aller in diesen Fällen erhobenen Befunde muss ich also zu dem Schluss kommen, dass hier keine reine Cholelithiasis, sondern gleichzeitig eine infektiöse Cholecystitis bestanden hat.

Auch klinisch liegt in dieser II. Gruppe ein ganz anderes, viel schwereres Krankheitsbild vor als bei der I. Gruppe, zu dessen Erklärung eine einfache Cholelithiasis nicht hinreicht. Zusammenfassend möchte ich hier noch einmal betonen, dass es nach den klinischen Haupterscheinungen dieser Gruppe: dauernde Beschwerden mit Zunahme der Anfälle, sinkendes Allgemeinbefinden, Temperatursteigerungen, Icterus mit seinen Folgeerscheinungen, endlich Gallenblasen- und Lebertumor, die natürlich je nach der verschiedenen Mitbeteiligung der Ausführungsgänge in ihrer Intensität zu einander wechseln resp. teilweise ganz fehlen können, wohl möglich erscheint, klinisch die Diagnose auf eine mit schwerer Infektion einhergehende Cholelithiasis zu stellen, und sich, unter Berücksichtigung der durch vergleichende pathologisch-anatomisch-klinische Untersuchungen gewonnenen Resultate, die, wie wir bereits in Gruppe I gesehen, und so auch hier in Gruppe II feststellen können, in einem bestimmten Verhältnis zu einander stehen, ein Bild vor der Operation von der Schwere der pathologischen Veränderungen der Gallenblase zu machen.

Ein in mancher Beziehung interessanter und bisher nicht besprochener Fall ist Nr. 9. Im histologischen Bilde fehlen alle Zeichen einer stärker destruierenden Entzündung: Geschwürsbildung, Narbenbildung, Verdickung der bindegewebigen Schicht u. s. f. Nur

in einem Punkte stimmt der Fall mit den Repräsentanten der II. Gruppe überein, nämlich in der überaus reichlichen, ja geradezu enormen Entwickelung der Schleimdrüsen. Nach der durch die Aschoff'schen Untersuchungen von neuem gestützten Hypothese muss gerade hier ein länger dauernder entzündlicher Reiz angenommen werden. Wunderbar ist nur, dass trotzdem bei der grossen Zahl der Steine keine Geschwürsbildung und dementsprechend keine tiefgreifenden Veränderungen der Wand zu Stande gekommen sind. Die Erklärung könnte darin gefunden werden, dass einmal die Infektionserreger keine besonders hohe Virulenz besassen, aber doch einen genügenden Reiz auf die schleim- und schleimdrüsenbildende Funktion des Oberflächenepithels ausübten, und dass andererseits der vorhandene Hydrops einen innigen Kontakt der Steine mit der Blasenwand nicht in genügender Stärke zur Ausbildung kommen liess. Mit zunehmender Schleim- und Schleimdrüsenbildung erhöhte sich nun aber auch meiner Meinung nach die Widerstandskraft der Schleimhaut, so dass trotz weiter bestehender bakterieller Infektion die Gefahr destruktiver Entzündung mehr und mehr verringert wurde.

So lässt sich auch der pathologische Befund dieses Falles mit dem klinischen Bilde wohl vereinigen: Ursprünglich einfache Gallensteinanfälle, die wohl schliesslich zu hydropischer Erweiterung der Gallenblase führten mit nachfolgender schwerer bakterieller Infektion des Choledochus, weniger der steinhaltigen Blase. Diese bereits vor der Operation gestellte Diagnose fand dann, wie wir sahen, ihre Bestätigung und eine Ergänzung in dem Operationsbefund und in den postoperativen Erscheinungen, insofern im Verlauf der mehrere Wochen nach der Operation begonnenen Spülungen reichlich eitrige Flocken und Gallengries entleert wurden und damit der evidente Nachweis geliefert wurde, dass die schweren Erscheinungen bakterieller Entzündung auf die Gallenausführungsgänge zurückgeführt werden mussten.

Herrn Professor Dr. Aschoff und Herrn Professor Dr. Küttner erlaube ich mir für die liebenswürdige Anregung und Unterstützung sowie Ueberlassung des Materials meinen verbindlichsten Dank auszusprechen.

VIII.

AUS DEM

STÄDTISCHEN KRANKENHAUSE

ZU NÜRNBERG.

CHIRURG. ABTEILUNG: HOFRAT DR. GÖSCHEL.

Die Madelung'sche Deformität des Handgelenkes[1]).

Von

Dr. F. Sauer,

Oberarzt im kgl. bayr. 11. Feld-Artillerie-Regiment, z. Z. kommandiert zum Krankenhaus.

(Hierzu Taf. VIII.)

Während die Deformitäten des Kniegelenkes, die als Genu valgum und Genu varum in die Erscheinung treten, eine eingehende Erörterung in den deutschen Fachzeitschriften erfahren haben, wurde bis vor Kurzem einer nicht allzu seltenen Deformität des Handgelenkes von deutschen Autoren nur wenig Beachtung geschenkt. Es waren vielmehr in der Hauptsache französische Beobachter, welche die Aetiologie und das Wesen dieser eigenartigen Erkrankung zu ergründen suchten.

Dupuytren beschreibt in der ersten Hälfte des vorigen Jahrhunderts als der Erste eine allmählich auftretende Affektion des Handgelenkes, die nach seiner Ansicht nicht selten geeignet sei, eine traumatische Luxation der Hand nach der Volarseite vorzutäuschen. Nach seinen Beobachtungen soll diese Erkrankung besonders bei Männern vorkommen, welche mit den Händen ungestüme, heftige,

1) Am mittelfränkischen Aerztetag zu Nürnberg (3. Dezember 1905) vom Verfasser im Auszug mit Demonstration der Bilder vorgetragen.

oft wiederholte Traktionen ausüben, wie die Drucker und Zurichter von Tuch, wenn sie den Hebel der Presse arbeiten lassen. Unter dem Einfluss dieser beständigen Anstrengungen sollen die Bänder des Handgelenkes erschlaffen und sich derartig dehnen, dass den Knochen ausgedehntere Bewegungen möglich sind als in normalem Zustande. Die Handwurzel folge dem Zug der Beugemuskeln und begebe sich nach vorne vor die unteren Enden des Radius und der Ulna. Alle Zeichen einer Luxation seien vorhanden, es fehle nur der Schmerz und die Entzündung. Die einzigen Unannehmlichkeiten der Affektion seien die mehr oder weniger beträchtliche Deformität und die Schwäche der Hand. Die Luxation lasse sich zwar durch Zug ausgleichen, stelle sich aber durch die Kontraktion der Flexoren willkürlich oder spontan wieder her.

Während nun Dupuytren der Ansicht zu sein scheint, dass es sich bei der beschriebenen Affektion um eine wirkliche vollkommene, spontan erfolgende Luxation im Handgelenk handle, beschreibt Malgaigne einige Zeit später eine luxationsähnliche Deformität des Handgelenkes, bei welcher die volare Verlagerung der Handwurzelknochen nicht in der ganzen Breite des Gelenkes, sondern hauptsächlich auf der ulnaren Seite zum Ausdruck kam. Von ganz besonderer Bedeutung aber ist seine Feststellung, dass in dem von ihm beobachteten Fall neben der Verlagerung der das Gelenk zusammensetzenden Knochen auch eine Formveränderung des unteren Radiusendes vorhanden war. Nach seiner Mitteilung war das untere Ulnaende (nach dorsalwärts) prominent, während sich das untere Radiusende als eingedrückt und nach vorne (volarwärts) geneigt erwies. Die Bewegungen im Handgelenk waren schmerzfrei und nur im Sinne der Dorsalflexion wesentlich behindert. Die Entstehung der Deformität war zwar eine ganz allmähliche, doch war einige Jahre vorher ein Trauma vorausgegangen. Der zur Zeit der Untersuchung 36 Jahre alte Mann hatte nämlich im Alter von 8 Jahren eine Fraktur in der Mitte des Radius erlitten; dieselbe war zwar von einer Heilung in guter Stellung gefolgt, aber 3 Jahre später, nachdem der Verletzte als Maurerlehrling schwere Lasten zu tragen hatte, bildete sich ganz allmählich eine volare Verlagerung der Handwurzelknochen unter Schmerzen aus.

Ein ähnlicher Fall, der ein 16jähriges Mädchen betraf, wurde sowohl von Weber wie von Busch beschrieben. Derselbe gewinnt noch besonderes Interesse dadurch, dass Busch in der Ueber-

zeugung, dass die Deformität durch Muskelkontraktion bedingt sei, den M. flex. carp. uln. und den M. palm. long. subkutan durchschnitt. Allein diese Operation hatte nicht den geringsten Erfolg.

In eine neue Phase der Entwicklung trat die Lehre von der spontanen Luxation der Hand, als Madelung im Jahre 1878 auf dem VII. Kongress der Deutschen Gesellschaft für Chirurgie über 12 Fälle einer Deformität des Handgelenkes berichtete, die er als spontane Subluxation der Hand nach vorne bezeichnete. Während alle früheren Beobachter lediglich auf das Resultat der äusseren Untersuchung angewiesen waren, bot sich Madelung die seltene Gelegenheit, eine typische Spontanluxation an der Leiche eines 20jährigen, nach der Entbindung gestorbenen Mädchens anatomisch zu untersuchen. Die Auffassung, dass es sich bei dieser Deformität um eine vollkommene oder nahezu vollkommene Luxation handle, erfuhr durch diese Untersuchung eine wesentliche Modifikation. Madelung sagt: „Solange ich auf den Anblick und die Durchtastung beschränkt war, musste ich annehmen, dass die erste Reihe der Carpalknochen mit ihrer Gelenkfläche nur noch den untersten Rand der Gelenkfläche des Radius berühren können, ebenso dass dieselbe aus ihrer Verbindung mit der Ulna, wie dieselbe durch die Cartilago triangularis vermittelt wird, vollständig gewichen sei. Aber diese Annahme wurde wesentlich modificiert, als ich eine spontan luxierte Hand anatomisch zu untersuchen Gelegenheit fand". Um das Verhältnis der unteren Enden der beiden Vorderarmknochen zur Handwurzel klarzustellen, legte Madelung 3 in sagittaler Richtung verlaufende Gefrierschnitte des Handgelenkes an. Leider ist derjenige Schnitt, welcher gerade das unklare Verhältnis des Radius zu den Handwurzelknochen darstellen sollte, insoferne misslungen, als er nach Madelung's eigener Angabe den Radius ganz nahe seiner ulnarwärts gerichteten Fläche trifft, so dass zum Teil bereits die Incisura semilunaris in die Schnittfläche fällt. Das nach diesem Schnitte angefertigte Bild kann deshalb für die Beurteilung des Verhaltens des unteren Radiusendes nicht von Bedeutung sein, zumal Madelung selbst sagt: „Die bei weiterer Untersuchung hervortretende Neigung der Radiusepiphyse nach der Vola ist in diesem Bilde nicht zu erkennen". Eine ausführlichere Darstellung der aus den beigefügten Bildern nicht erkennbaren anatomischen Veränderungen hat Madelung in seiner Abhandlung, in der er das Hauptgewicht auf die Erörterung des Entstehungsmodus der Deformität legt, nicht gegeben. Trotzdem ist aus den

knappen anatomischen Bemerkungen und aus dem ganzen Sinn der späteren Ausführungen zu entnehmen, dass nach seiner Auffassung die Gelenkverbindung des unteren Radiusendes mit den Handwurzelkochen zum grössten Teil erhalten war, und die volare Verlagerung der Hand ihre Ursache in einer nach der Vola gerichteten Verkrümmung des unteren Radiusendes fand.

Die weitere Entwicklung der Lehre von der spontanen Subluxation der Hand, wie sie von Madelung genannt worden war, knüpft sich von nun an wieder an die Namen französischer Autoren, wie Duplay, Delbet, Kirmisson u. A. Besonders Delbet hat sich eingehend mit dieser Erkrankungsform des Handgelenkes befasst und seine sehr exakten Untersuchungen in einem eigenen Kapitel seiner Leçons de Clinique chirurgicale unter dem Titel „Carpus curvus" niedergelegt. Auch Delbet hat Gelegenheit gehabt, an 2 anatomischen Präparaten die Deformität des Handgelenkes zu untersuchen. Er kommt auf Grund seines Befundes zu einem Resultat, das er schon durch die klinische Untersuchung festgestellt hatte:

1. Der Carpus curvus ist bedingt durch eine anormale Krümmung des Radius.

2. Das Os scaphoideum und lunatum sind nicht luxiert, noch subluxiert. Sie haben ihre normale Verbindung mit der Gelenkfläche des Radius nicht verloren. Es ist vielmehr die Gelenkfläche des Radius selbst, welche ihre Lage und Richtung geändert hat.

3. Die Luxation im Cubito-Pyramidalgelenk (Ulnocarpalgelenk) ist sekundär.

Nach der Ansicht Delbet's kann also beim Carpus curvus von einer Luxation und Subluxation im Carpo-Radialgelenk keine Rede sein, sondern die spontane Luxation betrifft lediglich die Gelenkverbindung mit der Ulna.

Die Einführung der Röntgenographie hat inzwischen dem Chirurgen ein vorzügliches Mittel in die Hand gegeben, um ohne Autopsie eine Klarlegung so verwickelter Verhältnisse zu erzielen. Dieses Verfahren wurde denn auch in einer beträchtlichen Reihe von Fällen bei Untersuchung der beschriebenen Handgelenksdeformität in Anwendung gezogen. Nach Poulsen sind bis jetzt 11 derartige Röntgenaufnahmen angefertigt worden. In der mir zugänglichen Litteratur der neuesten Zeit fand ich 3 Arbeiten, die sich mit der Beschreibung von Fällen spontaner Subluxation im Handgelenk befassen und deren Beobachtung durch beigefügte Röntgenogramme

belegt sind. Es sind dies die Abhandlungen von Cnopf, Schulze und Poulsen. Aber selbst das Röntgenverfahren scheint bis jetzt eine absolute Klärung namentlich des Verhältnisses des unteren Radiusendes zu den Carpalknochen noch nicht herbeigeführt zu haben. Während nämlich Cnopf und Poulsen nach ihren Beobachtungen eine Verschiebung der das Radiocarpalgelenk zusammensetzenden Knochen in Abrede stellen und sich ganz der Ansicht Delbet's über das Wesen dieser Deformität anschliessen, scheint in dem von Schulze beschriebenen Fall doch eine Subluxationsstellung in der von Madelung angegebenen Art in der Gelenkverbindung zwischen dem Radius und den Carpalknochen vorhanden gewesen zu sein.

Aus diesem Zwiespalt der Meinungen glaube ich die Berechtigung ableiten zu dürfen, auch meinerseits einen Fall spontaner Luxation im Handgelenk, welchen ich auf der chirurgischen Abteilung des städtischen Krankenhauses in Nürnberg zu beobachten Gelegenheit hatte, zur allgemeinen Kenntnis zu bringen. Ich lasse zunächst den erhobenen Befund, der durch die beigegebenen photographischen und röntgenographischen Aufnahmen (siehe Taf. VIII) illustriert wird, folgen:

B. M., Ausgehersfrau, 35 J. alt, wird am 4. IX. 05 wegen eines Abscesses an der rechten Hüfte in das Krankenhaus aufgenommen. Der Vater ist an Lungenentzündung, die Mutter in hohem Alter gestorben; ein Bruder ist vollkommen gesund. Pat. selbst ist nie ernstlich krank gewesen. Schon seit frühester Kindheit war bei ihr eine auffallende Verdickung der „Knöchel" des Handgelenkes bemerkbar; auch mehrere ihrer Geschwister sollen an ähnlichen Verunstaltungen des Handgelenkes gelitten haben. Pat. erinnert sich mit Bestimmtheit an die Mitteilung ihrer Mutter, dass sie vor Ablauf des ersten Lebensjahres habe laufen können und dass die Dentition bei ihr nicht mit besonderen Schwierigkeiten verbunden gewesen sei. Sie hat dreimal ohne Kunsthilfe geboren, die Kinder leben und sind gesund. Bei der Verrichtung ihrer häuslichen Arbeiten hat Pat. niemals Schmerzen im Handgelenk empfunden, sie war durch die Deformität in keiner Weise behindert und hat dieselbe stets nur für einen kosmetischen Defekt gehalten.

Status: Sehr abgemagerte Frau von schwächlichem Körperbau. Grösse 150 cm. An den inneren Brustorganen sind keine gröberen Veränderungen nachzuweisen. Der Brustkorb ist in seinen oberen Partien gut gewölbt, dagegen zeigt das untere Drittel des Sternums eine flache Einsenkung nach innen (Trichterbrust). An den Rippenknorpeln sind keine Auftreibungen fühlbar. Das Becken zeigt keine Abflachung. Die Ent-

fernung der Cristae oss. ilei beträgt 27,0, die Entfernung der Spin. ant. sup. 24,5, die Entfernung der Trochanteren 31,0 cm. Die Conjugata externa wird mit 18,0, die Conjugata vera mit 10,0 cm bestimmt. An der Innenseite der Symphyse ist eine vorspringende Verdickung nicht festzustellen. Die unteren Extremitäten sind vollkommen gerade, das Fussgewölbe beiderseits gut gewölbt.

An beiden Vorderarmen springt vor allem die starke Prominenz des Capit. ulnae nach dem Dorsum in die Augen, das distale Ende der Ulna liegt vollkommen frei, sodass man bequem die ganze Gelenkfläche desselben abtasten kann. Betrachtet man das Handgelenk von der ulnaren Seite, so sieht man, dass der ulnare Handrand soweit volarwärts gesunken ist, dass das Handgelenk auf dieser Seite im dorsovolaren Durchmesser wesentlich verbreitert erscheint. Die Entfernung vom Dorsum des Capit. ulnae bis zur volaren Fläche des Os pisiforme, welch' letzteres fast in ein und derselben Ebene mit der distalen Gelenkfläche der Ulna zu stehen scheint, beträgt 4 cm. Der Umfang des Handgelenkes beträgt beiderseits 15,5 cm. Die Beugesehnen, namentlich die Sehne des M. flex. carp. uln. und des M. palm. long. springen an der Volarseite des Handgelenkes als straff gespannte Stränge vor.

Das distale Radiusende ragt nicht nach dem Dorsum vor, es erscheint im Gegenteil leicht nach der Vola geneigt. Eine vorspringende Kante ist am dorsalen Rand der Gelenkfläche des Radius nicht vorhanden. Von der Gelenkfläche des Radius ist durch Palpation nichts zu fühlen, dieselbe scheint in regulärer Verbindung mit den Carpalknochen zu stehen. Während das Capit. uln. in der seitlichen Ansicht einen scharfen Vorsprung bildet, welcher plötzlich und steil zum Handrücken abfällt, geht auf der radialen Seite die Rückfläche des Vorderarmes mit einer sanften Neigung auf die Rückseite der Hand über. Der Radius ist auf beiden Seiten um 3 cm kürzer als die Ulna, während die normale Differenz beim Weib 1,0—1,5 cm (Krause) beträgt. Die wahre Verkürzung des Radius beträgt demnach 1,5—2,0 cm. Die Hand selbst ist in ihrer äusseren Form vollkommen unverändert. Sie steht in leichter Ulnarabduktion. Aktive und passive Bewegungen im Handgelenk sind nicht schmerzhaft. Die Pro- und Supination ist in keiner Weise behindert, dagegen ist die Dorsalflexion nur bis zum Winkel von 135° ausführbar. Die Volarflexion kann etwas weiter als normal, nämlich bis zum Winkel von 80° ausgeführt werden. Die radiale Abduktion ist fast ganz aufgehoben, während die ulnare Abduktion wesentlich vermehrt erscheint. Die Deformität der Handgelenke kann weder durch Zug an der Hand noch durch Druck auf das vorstehende Capit. uln. ausgeglichen werden.

Zur Feststellung der Form- und Lageveränderungen der einzelnen Knochen des Handgelenkes habe ich 4 Röntgenaufnahmen des linken Vorderarmes angefertigt. An diesen Bildern lässt sich folgendes erkennen:

1. Dorso-volare[1]) Aufnahme (Arm im Ellenbogengelenk leicht gebeugt, der Radius ist dorso-volar, die Ulna dagegen radio-ulnar projiciert[2]).

Die Ulna verläuft vollkommen gerade. Ihr distales Ende ist aus der Gelenkverbindung mit dem Radius getreten und überragt die Gelenkfläche desselben um ein Bedeutendes. Die Ulna ist demnach scheinbar verlängert.

Der Radius lässt am Uebergang des oberen in das mittlere Drittel eine beträchtliche Vermehrung der ulnarwärts gerichteten normalen Konkavität erkennen. Ferner zeigt seine distale Gelenkfläche eine starke Neigung gegen die Ulna. Die Neigung der Gelenkfläche, welche normal 22—24° beträgt, beläuft sich hier nahezu auf 35°. Die Cristae interosseae springen an beiden Knochen als scharfe Leisten vor.

2. Ulno-radiale Aufnahme. (Arm im Ellenbogengelenk gestreckt. Radius ulno-radial, Ulna nahezu dorso-volar dargestellt.)

Die Ulna ist in diesem Bild infolge der starken bei dieser Lagerung notwendigen Pronation, wodurch der volare Rand des Proc. coronoid. auf der Platte zu liegen kommt, erheblich verzeichnet. Da infolge der starken normalen Volarkonkavität die Ulna in ihren oberen zwei Dritteln von der Platte sehr viel weiter entfernt ist als die übrigen Partien, erscheinen diese Teile durch die Projektion stark verbreitert. Zur Beurteilung der Formverhältnisse der Ulna ist dieses Bild daher nicht geeignet.

Der Radius zeigt in seinem oberen Drittel die normale dorsale Konkavität gegenüber der Tuberositas radii. Hierauf folgt eine abnorm starke

1) Zur exakten Bezeichnung der Lage eines Gliedes während der Aufnahme erscheinen die von Grashey (Atlas der typischen Röntgenbilder, München 1905) vorgeschlagenen Bezeichnungen, wie volo-dorsal, radio-ulnar, dorso-volar, ulno-radial, sehr zweckmässig. Das zweite der zusammengesetzten Worte bezeichnet immer die Körperfläche, welche bei der Bestrahlung der Platte auflag.

2) Die zur Feststellung von Verkrümmungen der Vorderarmknochen angefertigten Röntgenogramme müssen auch noch das ganze Ellenbogengelenk zur Darstellung bringen, denn nur aus der Lage der Cavitas sigmoid. der Ulna lässt sich mit Sicherheit erkennen, in welcher Ebene dieser Vorderarmknochen dargestellt ist. Man kann in diesem Falle durch Auflegen eines gleichgrossen skelettierten Vorderarmknochens (bei Kopien als Spiegelbildern des entsprechenden Knochens der anderen Seite) auch geringe Abweichungen von den normalen Krümmungen feststellen.

Will man den Vorderarmknochen in 2 auf einander senkrechten Ebenen, der radio-ulnaren und volo-dorsalen darstellen, so muss im einen Fall beim Aufliegen der ulnaren Seite auf der Platte das Ellenbogengelenk rechtwinklig gebeugt sein, im anderen Fall der im Ellenbogengelenk gestreckte Arm mit der Dorsalfläche der Platte anliegen. In allen anderen Stellungen kommen durch mehr oder weniger starke Pro- und Supination falsche Projektionen zu Stande, deren Nichtbeachtung bei Beurteilung von Krümmungen zu groben Irrtümmern führen kann.

schriebenen Typus der Deformität des Handgelenkes eigentümlich, an Wahrscheinlichkeit gewinnt.

Eine auffallende und anscheinend sehr seltene Abweichung von dieser häufigeren Art der Deformität scheint ein Fall zu sein, über den Kirmisson berichtet.

Bei einem 13j. Mädchen stand die Hand in Dorsalflexion; das freie Gelenkende der Ulna befand sich nicht auf der Dorsalseite, sondern auf der Volarseite. Das Os pyramidale dagegen lag auf der Dorsalseite. Der Radius zeigte dementsprechend eine dem distalen Ende angehörige starke Krümmung nach dem Dorsum und eine konkave Biegung gegen die Ulna. Die Verbindung zwischen Radius und Handwurzel war nicht gestört. Den gerade entgegengesetzten anatomischen Verhältnissen entsprach auch die Funktionsbeschränkung. Hier war nicht die Dorsalflexion, sondern die Volarflexion stark behindert; die Dorsalflexion dagegen war beträchtlich vermehrt.

Wenn auch der von Kirmisson beschriebene Fall in seinem Wesen geradezu in diametralem Gegensatz zu den bisher beobachteten Fällen steht, so ist er trotzdem geeignet, die von Delbet gegebene Theorie der Entstehung der Deformität in ausgezeichneter Weise zu stützen, denn er beweist, dass die Luxation im Ulnocarpalgelenk eine sekundäre Erscheinung ist, deren Richtung lediglich durch die Art der Verkrümmung des unteren Radiusendes bestimmt wird. Ist der Radius in seinem unteren Ende volarwärts verkrümmt, so ist das Capit. uln. am Dorsum zu finden, neigt dagegen die Verkrümmung des Radius nach dem Dorsum, so ragt das distale Ulnaende auf der Volarseite hervor.

Die Kirmisson'sche Art der Deformität ist bis jetzt nur in einem einzigen Fall beobachtet worden. Ein häufigeres Vorkommen würde dazu berechtigen, sie als einen zweiten Typus der Handgelenksdeformität zu betrachten, der zur häufigeren Form in ähnlichem Gegensatz steht wie das Genu valgum zum Genu varum.

Eine gemeinsame Eigenschaft würde diesen Typen mit der von Madelung beschriebenen Subluxation stets bleiben, das ist die vollkommene Unversehrtheit des Gelenkes zwischen Radius und Carpalknochen. Eine wirkliche Subluxation im Radiocarpalgelenk scheint überhaupt relativ selten in Erscheinung zu treten. In der neueren deutschen Fachlitteratur ist nur ein von Schulze beschriebener Fall aufzufinden, in dem nicht nur das Capit. uln. seine Lage zu den Handwurzelknochen verändert hatte, sondern auch die

Radiusgelenkfläche wenigstens teilweise seine Beziehungen zum Carpus aufgegeben hatte. Schulze schreibt nämlich: „Das untere Endstück des Radius fühlt sich erheblich verbreitert an; namentlich tritt die dorsale Gelenkfläche stark hervor, sodass man dieselbe deutlich palpieren kann" und weiter bei der Erläuterung des Röntgenogrammes, das leider durch die Reproduktion so stark gelitten zu haben scheint, dass die eigene Beurteilung nach dem Bild nicht möglich ist: „aus dem Röntgenogramm ersieht man die Verlängerung der Ulna und die vollständige Luxation derselben nach der dorsalen Seite hin, ebenso die Krümmung der unteren Radiushälfte und das starke Hervortreten der dorsalen Hälfte der unteren Radiusepiphyse". Nach den bestimmten Angaben dieses Berichtes darf wohl angenommen werden, dass im beschriebenen Fall eine echte Subluxation im Radiocarpalgelenk vorlag. Häufig scheinen diese Fälle jedenfalls nicht zu sein, und man wird gut tun, allen diesbezüglichen Angaben, wenn sie nicht durch das Röntgenogramm oder die Autopsie belegt sind, eine gewisse Reserve entgegenzubringen. Es hat ja schon Madelung in seiner ersten Abhandlung darauf hingewiesen, wie wenig zuverlässig sich die äussere Untersuchung gerade bei der Beurteilung der Lage der Handwurzel zum unteren Radiusende erweist.

Nun gibt es aber ohne Zweifel Formveränderungen des Handgelenkes, welche mit der Madelung'schen Deformität die weitgehendste Aehnlichkeit haben, sich aber grundsätzlich von derselben dadurch unterscheiden, dass sie nicht spontan oder besser gesagt, allmählich, sondern im Anschluss an ein Trauma entstehen. Bei dieser Art werden Subluxationsstellungen im Radiocarpalgelenk nach Berichten französischer Autoren häufiger beobachtet.

Barthès, der über mehrere Fälle von progressiver Luxation im Handgelenke referiert, glaubt deshalb 2 Arten der Deformität unterscheiden zu müssen.

Die 1. Form (luxation progressive des adolescents) wird nur während der Wachstumsperiode des Skelettes beobachtet. Fast immer ist sie charakterisiert durch das Vorspringen des unteren Ulnaendes nach dem Dorsum und die Verkrümmung des unteren Radiusendes nach der Vola. Gewöhnlich entwickelt sie sich ohne Schmerz und hat nur eine leichte Behinderung der Bewegungen im Handgelenk zur Folge.

Die 2. Form (luxation progressive de l'adulte) kann durch verschiedene Ursachen, wie Arthritis, Traumen hervorgerufen werden.

Es ist das eine echte Subluxation. Sie ist sehr schmerzhaft und hindert jede Arbeit. Weder eine Verkrümmung des Radius noch ein Vorspringen des distalen Ulnaendes ist bei ihr bemerkbar.

Als Repräsentanten der ersten Form beschreibt Barthès je einen Fall von Malgaigne, Gevaert und Guéry. Dieselben stimmen in den wesentlichen Zügen mit der Madelung-Delbet'schen Deformität überein. Von der zweiten Form berichtet er 4 Fälle, von denen ich den ersten, der besonderes Interesse bietet, in kurzem Auszug wiedergeben möchte.

Eine 36j. Frau fiel beim Herabsteigen von einer Treppe auf die rechte Hand. Sie kann nicht genau angeben, in welcher Stellung ihre Hand sich beim Sturz befand. An den folgenden Tagen empfand Pat. einen leichten Schmerz im Handgelenk, dasselbe war ein wenig geschwollen, aber die Entzündung verschwand bald und die Kranke konnte ihre Arbeit wieder versehen. Aber nach dieser Zeit stellten sich schmerzhafte Muskelkontraktionen ein am Handgelenk und sie bemerkte, dass das Handgelenk sich mehr und mehr deformierte und musste ihre Beschäftigung als Kleidermacherin aufgeben.

Die Hand liess eine Verlagerung nach der volaren Seite erkennen. Am Os scaphoid. war ein knöcherner Vorsprung zu fühlen. An der dorsalen Seite bemerkte man an der Stelle, wo die Extensorensehnen verlaufen eine Einsenkung. An dieser Stelle war der dorsale Rand des unteren Radius- und Ulnaendes der Palpation zugänglich. Seitlich war die Hand nicht abgewichen. Sie war etwas atrophisch, Extensionsbewegungen waren sehr schmerzhaft; die Flexion ebenfalls, aber doch ausführbar.

Bei der Operation durch Berger wurde eine Subluxation im Handgelenk, welche sich reponieren liess und eine sehr starke Gelenkerschlaffung festgestellt. Ferner fand sich auf der dorsalen Seite ein beträchtlicher Vorsprung, welcher sicherlich der Callus einer im Moment des Traumas entstandenen Fraktur des Os scaphoid. war. Dieser Vorsprung wurde entfernt und die Hand in korrigierter Stellung fixiert, der Erfolg war unvollkommen. Die Schmerzen sind zwar geringer geworden, aber die abnorme Stellung der Hand stellte sich wieder ein.

Ich habe über diesen Fall ausführlicher berichtet, weil er in mancher Hinsicht ein Pendant bildet zu einer Beobachtung, die wir vor kurzem auf der chirurg. Abteilung unseres Krankenhauses zu machen Gelegenheit hatten.

Unser Fall imponierte zunächst auch als spontane Deformität des Handgelenkes. Eine genauere Untersuchung jedoch, die wegen der bestimmten Angaben des Patienten über ein vorausgegangenes Trauma und namentlich wegen der Konsequenzen, die sich für den

Betroffenen ergaben, je nachdem das Leiden als Betriebsunfall oder als allmählich entstandene Erkrankung qualificiert wurde, geboten erschien, ergab schliesslich eine ganz andere Auffassung. Im Folgenden der Befund.

L. G., Arbeiter, 33 J. alt, früher stets gesund, war damit beschäftigt, mit einem Pickel hartes Gestein loszuschlagen. Bei einem kräftig geführten Hieb empfand er einen plötzlichen, heftigen Schmerz im rechten Handgelenk, welches bald stark anschwoll, sodass er seine Arbeit aufgeben musste. Nach 8wöchentlicher ärztlicher Behandlung mit Einreibungen hatte Pat. in der Ruhe keine Schmerzen mehr, als er aber versuchte, seine Arbeit wieder aufzunehmen, war er dazu nicht im Stande. Er wird deshalb dem Krankenhaus überwiesen.

Kräftig gebauter Mann in mittlerem Ernährungszustand. An den inneren Organen keine krankhaften Erscheinungen, keine Anzeichen früherer Rhachitis. Die rechte Hand steht radialabduciert und leicht dorsalflektiert. Die ulnare Seite des Handrückens ist nach volarwärts gesunken, sodass das Cap. uln. soweit dorsalwärts vorspringt, dass man mehr als die Hälfte seiner Gelenkfläche abtasten kann. Die Beugesehnen, namentlich der M. flex. carp. uln., springen stark hervor. Die Verbindung der Handwurzel mit dem distalen Radiusende scheint nicht gestört. Die Handwurzelknochen bilden eine starre, unverschiebliche Fläche. Die Dorsalflexion ist bis zum rechten Winkel möglich, dagegen ist die Beugung ganz aufgehoben. Die Radialabduktion ist nur in minimaler Weise möglich, die Ulnarabduktion fehlt vollkommen. Supination und Pronation ist nicht behindert.

An den Röntgenbildern, die von der erkrankten Hand angefertigt wurden, ist weder eine Verbiegung des Radius noch des Ulnaendes zu erkennen. Dagegen fällt sofort in die Augen, dass das Cap. uln. die Incisura ulnaris radii verlassen hat und nach dem Dorsum abgewichen ist. Ausserdem wird in der dorsovolaren Aufnahme sichtbar, dass die radiale Abduktion der Hand eine so beträchtliche ist, dass das Os multangul. maj. an den Proc. styl. rad. anstösst. In der seitlichen Aufnahme wird ferner eine leichte Verschiebung der beiden Reihen der Carpalknochen sichtbar, die in dem Sinne stattgefunden zu haben scheint, dass die Knochenreihen nicht mehr hintereinander in der Längsachse des Vorderarmes liegen, sondern dass sie miteinander einen nach dem Dorsum offenen, stumpfen Winkel bilden. Eine Fraktur eines Handwurzelknochens ist nicht zu erkennen. Anzeichen knöcherner Ankylose der Handwurzelknochen sind nicht vorhanden, dagegen erscheinen die Grenzen der Handwurzelgelenke weniger scharf als auf dem Kontrollbild der gesunden linken Hand. Während das distale Ulnaende seine Verbindung mit den Handwurzelknochen fast völlig verloren hat, ist der Zusammenhang des Carpus mit dem Radiusgelenkende vollkommen erhalten.

Man sieht also, dass diese Deformität nur äusserlich einige Aehnlichkeit mit der von Madelung beschriebenen Subluxation insoferne hat, als das Hervorragen des Capit. uln. und das Herabsinken des ulnaren Handrandes gegen die Vola in Betracht kommt. Dagegen ist keine Verkrümmung des unteren Radiusendes nach der Vola vorhanden; ebensowenig kann die Deformität als eine spontane bezeichnet werden, denn bei den bestimmten Angaben des glaubwürdigen Patienten ist an der traumatischen Entstehung des Leidens kaum zu zweifeln. Ueber den Entstehungsmechanismus ist nur vermutungsweise anzugeben, dass wahrscheinlich durch den abprallenden Pickel eine hochgradige Hyperextension im Handgelenk zu Stande kam, welche sowohl die Ulna aus der Verbindung mit dem Radius riss, als auch die beiden Reihen der Handwurzelknochen gegeneinander verschob. Die bestehende Ankylose der Handwurzelknochen ist entweder auf die Schrumpfung der zerrissenen Gelenkbänder oder auf sekundäre entzündliche Vorgänge in den Handwurzelgelenken zu beziehen.

Mit dem von Barthès beschriebenen Fall steht unsere Beobachtung insoferne in Uebereinstimmung, als ein eine Verletzung der Handwurzel setzendes Trauma einen Symptomkomplex hervorrief, der äusserlich eine weitgehende Aehnlichkeit mit einer Spontanluxation im Handgelenk erkennen liess. Während aber im Falle Barthès neben einem Bruch des Os naviculare eine Subluxation im Radiocarpal- und Ulnocarpalgelenk festgestellt werden konnte, hatte in unserem Fall das Trauma neben einer geringen gegenseitigen Verschiebung der beiden Reihen der Carpalknochen eine vollkommene Luxation sowohl im Radioulnar- wie Ulnocarpalgelenk zur Folge: dagegen blieb das Radiocarpalgelenk vollständig intakt.

Die Berechtigung, auf Grund dieser Beobachtungen einen neuen Typus der progressiven Luxationen im Handgelenk aufzustellen (Barthès), scheint mir jedoch keinesfalls gegeben. Es ist keine neue Erkenntnis, dass nach chronischen arthritischen Veränderungen, wie in anderen Gelenken so auch im Handgelenk, Subluxationsstellungen verschiedener Art in Erscheinung treten, ebensowenig ist es auffallend, wenn beispielsweise ein mit volarer Dislokation des peripheren Fragmentes geheilter Radiusbruch [1]) die beschriebene Deformität bis ins Detail kopiert. Schon allein durch ihre Entstehung

1) Wir hatten erst vor kurzem anlässlich einer Unfallsbegutachtung Gelegenheit, einen solchen Fall zu beobachten.

auf traumatischer oder entzündlicher Basis scheiden sich diese vielgestaltigen Krankheitsbilder streng von dem einheitlichen Typus der spontanen Handgelenksdeformität.

Ueber die Aetiologie der spontanen Deformität herrscht noch keine Klarheit; es sind hierüber mindestens ebensoviele Theorien, wie über die Entstehung des Genu valgum aufgestellt worden. Dupuytren hielt die Deformität für die Folge einer nach einseitiger Anstrengung des Handgelenkes auftretenden Bänderdehnung, Busch glaubte die Ursache in einer Kontraktur einzelner Beugemuskeln suchen zu müssen und richtete darnach seine operativen Massnahmen. Madelung, in dessen Abhandlung die Erörterung der Aetiologie einen besonders breiten Raum einnimmt, hält die Gelenkdeformität für eine Wachstumsstörung, bei deren Entwicklung das mechanische Moment eine hervorragende Rolle spielt. Nach seiner Meinung entsteht die Erkrankung besonders in der Pubertät, weil gerade um diese Zeit bei knochen- und bandschwachen Individuen so hohe Anforderungen an das Handgelenk gestellt werden, dass Aenderungen in der Struktur des Knochen- und Bandapparates eintreten müssen. Als auslösende Ursachen erwähnt er in gleichem Sinne die Fechtübungen der Studenten, die Klavierübungen der jungen Mädchen und das Wäscheauswinden der Wäscherinnen. Die Verkrümmung des unteren Radiusendes nach der Vola erklärt er durch Muskelzug. Da die am häufigsten gebrauchten Beugemuskeln an Masse die Streckmuskulatur überwiegen, muss nach seiner Ansicht jede bis zum Extrem ausgeübte Volarflexion einen Druck auf die vordere Epiphyse des Radius nach der Vola infolge der Spannung der Extensorensehnen ausüben. Aus diesem immer wiederkehrenden Druck und Zug entsteht eine Wachstumsstörung, welche die Achse des Radius nach der Vola zu krümmt. Veränderungen im Niveau der Gelenkflächen dagegen werden nach Madelung dadurch erzeugt, dass infolge des abnorm starken Druckes, der die unteren Kante der Radiusgelenkfläche belastet, dieselbe zum Wachstumsstillstand, zum Schwund kommt, der von Druck entlastete obere Rand der Radiusgelenkfläche dagegen weiterwächst.

Das mechanische Moment spielt bei der Entstehung der Handgelenksdeformität ohne Zweifel eine bedeutsame Rolle, ebenso wie in der Aetiologie des Genu valgum. Da aber kaum angenommen werden darf, dass ein vollkommen gesunder Knochen, selbst wenn er in seiner Wachstumsperiode starken Anstrengungen unterworfen wird, so auffälligen Veränderungen seiner Form zugänglich ist, so

gewinnt die Anschauung, dass dieses Moment bei der Entwicklung der Deformität von sekundärer Bedeutung sei, an Wahrscheinlichkeit. Bei besonderer Betonung der mechanischen Entstehung finden ja auch diejenigen Fälle keine genügende Erklärung, bei denen notorisch anstrengende Handarbeit der Erkrankung nicht vorausgegangen war.

In solchen Fällen kann die Ursache der Deformität nur in einer primären Erkrankung des Knochens gefunden werden. Auch Delbet ist dieser Ansicht. Er sagt zwar: „Was die mechanischen Bedingungen anlangt, so weiss ich nicht, ob sie bei der Entstehung der Krankheit eine Rolle spielen, aber es ist unbestreitbar, dass sie einen beträchtlichen Einfluss haben bei der Entstehung der Deformität, denn in allen Fällen macht sich die Verbiegung in fast konstanter Weise nach der Seite stärkeren Druckes bemerkbar.“ Ueber die letzte Ursache der Erkrankung selber aber bemerkt er: „Der Carpus curvus ist eine Erkrankung der Wachstumsperiode, deren Typus das längst gekannte und am meisten studierte Genu valgum ist, die aber ohne Zweifel die Fähigkeit hat, sich an allen Knochen zu entwickeln, welche mit einer Epiphyse versehen sind.“ Er reiht also ebenso wie Duplay und Kirmisson die Handgelenksdeformität in die Reihe der rhachitischen Erkrankungen des Skelettes ein.

Von den neueren Autoren neigt Poulsen der Ansicht zu, dass die Deformität ihre Entstehung einer rareficierenden Ostitis verdanke. Nach seiner Meinung werden bei dieser Annahme sowohl die in der Mitte der Radiusdiaphyse beobachteten Krümmungen als auch die Verkürzung des Radius am besten erklärt.

Vielleicht vermag der von mir beschriebene Fall für die Aetiologie des Leidens einen wertvollen Fingerzeig zu geben. Die Patientin, um die es sich in diesem Fall handelte, gab auf eingehende Fragen stets mit aller Bestimmtheit an, dass bei ihr die Deformität schon seit der frühesten Kindheit bestanden habe. Hier hat also die Erkrankung zu einer Zeit eingesetzt, wo von der Verrichtung schwerer Arbeit, die zur Knochenverbiegung hätte führen können, noch keine Rede war. Wenn man nun nicht gerade die Deformität als angeboren auffassen will, so bleibt nichts übrig als anzunehmen, dass sie eine Folge von Rhachitis im Kindesalter war, zumal noch andere Zeichen überstandener Rhachitis (Trichterbrust) an der Patientin festgestellt werden konnten. Die Deformität würde demnach ein Gegenstück zu der von Hueter als Genu val-

gum rhachiticum bezeichneten Erkrankung der Kinder bilden. Es ist mir zwar kein Fall bekannt geworden, bei dem die Deformität in einem so frühen Lebensalter aufgetreten wäre. Aber schon Delbet vermutet: „Es ist wahrscheinlich, dass Deformitäten ähnlicher Art sich auch bei Kindern durch Rhachitis entwickeln können. Bei guter Beobachtung wird man genötigt sein, zwischen dem Carp. curv. der Kinder und dem der im Pubertätsalter befindlichen Individuen (adolescents) zu unterscheiden".

Natürlich wird die Deformität im Kindesalter wegen des Mangels des gewiss begünstigenden mechanischen Momentes nur in seltenen Fällen in ausgesprochener Form zur Beobachtung kommen. Würden aber die Handgelenke rhachitischer Kinder frühzeitig einer ähnlichen Belastung unterworfen wie ihre unteren Extremitäten, so würde die Deformität in diesem Alter vielleicht ebenso häufig sein, wie rhachitische X- und O-Beine.

Seitdem Mikulicz in seiner ausführlichen Monographie über die seitlichen Verkrümmungen des Kniegelenkes überzeugend nachgewiesen hat, dass die beim Genu valgum adolescentium in der Epiphysenlinie gefundenen Veränderungen im Princip sich nicht von der infantilen rhachitischen Erkrankung des Epiphysenknorpels unterscheiden, hat meines Erachtens, wenn man schon von der frührhachitischen Entstehungsmöglichkeit der Handgelenksdeformität überzeugt ist, der Analogieschluss, dass auch die zur Zeit der Pubertät auftretende Erkrankung auf rhachitischer Basis beruhe, volle Berechtigung.

Die für Rhachitis charakteristische Verbreiterung und unregelmässige Verkalkung der Epiphysenlinie würde sich vielleicht bei der Deformität des Handgelenkes in der Pubertät ebenso mikroskopisch nachweisen lassen wie beim Genu valgum adolescentium.

Leider ist die Gelegenheit, solche Untersuchungen anzustellen, bei der relativen Seltenheit der Deformität nur ausnahmsweise gegeben; aber vielleicht ist das Röntgenverfahren, das uns ja auch über die Verkrümmungen des Radius so wertvolle Aufschlüsse gibt, geeignet, auch in diese dunklen Verhältnisse einiges Licht zu bringen.

Zu dieser Hoffnung glaube ich mich berechtigt durch die Beobachtung eines Falles von spontaner Handgelenksdeformität leichteren Grades, welcher wegen einer anderweitigen Erkrankung auf der chirurgischen Abteilung unseres Krankenhauses in Behandlung stand. Es sei mir gestattet, den Befund dieses Falles in kurzen Zügen hier festzulegen.

M. B., Dienstmädchen, 19 J. alt. Sie ist nie ernstlich krank gewesen und hat vor Ablauf des ersten Lebensjahres Laufen gelernt. Seit 1 Jahr bemerkt Pat. schon bei geringen Anstrengungen Müdigkeit und zeitweise ziehende Schmerzen im linken Handgelenk, besonders unangenehme Empfindungen hat sie beim Auswringen von Wäsche und Heben von Eimern. Manchmal soll das Handgelenk etwas angeschwollen gewesen sein, aber erst in der letzten Zeit fiel ihr die Deformität des Handgelenkes auf.

Bei der Untersuchung der linken Hand fällt die starke Prominenz des Cap. uln., das Freiliegen des grössten Teiles der distalen Gelenkfläche der Ulna und das Absinken des ulnaren Handrandes gegen die Vola auf. Die Beweglichkeit im Handgelenk war im Sinne der Volarflexion etwas vermehrt, dagegen war die Dorsalflexion etwas vermindert. Die übrigen Bewegungen im Handgelenk waren vollkommen frei. Der Umfang des linken Handgelenkes betrug 16,5 cm, der des rechten 16,0 cm.

An den inneren Organen waren keine krankhaften Erscheinungen nachzuweisen. Das rechte Handgelenk war vollkommen normal, dagegen fand sich beiderseits ein Plattfuss mässigen Grades und beiderseits ein Genu valgum, das besonders auf der rechten Seite stark ausgesprochen war. In der dorso-volaren Aufnahme des Röntgenbildes fällt ganz besonders die breite, unregelmässige Epiphysenfuge des unteren Radiusendes in die Augen. Dieselbe verläuft in einer unregelmässigen, zackigen Linie und in ihrem Verlaufe machen sich bald streifenförmige, bald punktförmige dünnere und dichtere Partien durch den Helligkeitsunterschied bemerkbar[1]).

Die Ulna ragt ca. 1½ cm über den ulnaren Rand der Radiusgelenkfläche vor (scheinbare Verlängerung). Am Radius ist besonders das steile Abfallen seiner Gelenkfläche gegen die Ulna bemerkenswert.

Im radio-ulnaren Bild ist ein beträchtliches Ueberhängen der Epiphyse gegen die Volarseite des Handgelenkes festzustellen. Der Radius steht in unveränderter Verbindung mit den Carpalknochen, dagegen scheint das Capit. uln. zum grössten Teil seine Gelenkverbindung mit dem Carpus verloren zu haben.

Im Röntgenbild des ganzen Vorderarmes sind weder in der dorso-volaren noch in der radio-ulnaren Aufnahme Abweichungen von den normalen Formen der Knochen zu erkennen. Bemerkenswert ist noch, dass auch in den Röntgenogrammen, die vom rechten Kniegelenk aufgenommen

1) Epiphysenlinien verlaufen in der Regel im Röntgenbild gerade oder in sanften wellenförmigen Linien. Ein zackiger Verlauf, wie in vorliegenden Fällen, würde sich sicherlich auch in Fournierschnitten als gebrochene Linie darstellen. Schwieriger ist zu entscheiden, ob streifenförmige, parallellaufende Verdichtungen der Epiphysenlinien im Röntgenbild als Projektion der hinteren und vorderen Kante der Epiphysenfuge oder in obigem Sinne zu deuten sind. Nur zahlreiche methodische Untersuchungen können über diese Verhältnisse mit Sicherheit Aufschluss geben.

wurden eine ganz erhebliche Verbreiterung und ein zackiger Verlauf der Epiphysenlinien, namentlich an der Tibiaepiphyse festgestellt werden konnte.

Dieser Untersuchungsbefund enthält einige für die Beurteilung der Erkrankung nicht uninteressante Details. Es handelt sich um eine Affektion, die zur Zeit der Pubertät eingesetzt hat und die, nach den noch vorhandenen zeitweiligen Schmerzempfindungen zu urteilen, noch nicht zu einem Abschluss gelangt ist. Die Deformität betrifft zwar nur die linke Hand; es ist aber bemerkenswert, dass bei der Patientin auch die Fusswurzel- und Kniegelenke eine ausgesprochene Neigung zu Formveränderungen an den Tag legen. Dieser Umstand führt unwillkürlich zu dem Gedanken, dass alle diese, verschiedene Gelenke betreffenden Deformitäten nur der Ausdruck ein und derselben allgemeinen Knochenerkrankung seien. Gestützt wird diese Auffassung noch durch den röntgenographischen Befund. Die abnorme Verbreiterung der Epiphysenfuge, bis zu $^1/_2$ cm, ihr zackiger Verlauf und die ungleichmässigen Verknöcherungsvorgänge in ihrem Bereich deuten auf das Vorhandensein einer Affektion hin, die, wenn sie mit Rhachitis nicht identisch ist, doch zum mindesten eine grosse Aehnlichkeit mit dieser Erkrankung zeigt.

An der Hand von Röntgenbildern, welche die Deformität der Hand in einem Zeitpunkt darstellen, in dem eine Verknöcherung der Epiphysenlinien noch nicht eingetreten ist, würde sich übrigens auch noch eine andere Frage entscheiden lassen, die für die Beurteilung des Entstehungsmodus der Erkrankung von einiger Bedeutung ist. Es ist nämlich unter den Autoren bis heute noch keine Einigung darüber erzielt, ob die volare Verlagerung der Hand bei unserer Deformität durch eine gleichmässige volare Verbiegung der ganzen Radiusdiaphyse oder durch eine die gleiche Richtung nehmende Verkrümmung der Epiphyse oder schliesslich nur durch eine Formveränderung der Gelenkfläche des Radius bedingt sei.

Mikulicz hat die früher landläufige Ansicht, dass das Genu valgum durch ein excessives Wachstum des Condyl. int. fem. hervorgerufen werde, in schlagender Weise dadurch widerlegt, dass er nachwies, dass die Kniebasislinie auch in den ausgesprochensten Fällen von Genu valgum nahezu parallel der Epiphysenlinie verläuft und deshalb diese Stellungsanomalie nicht auf eine Formveränderung der Epiphyse, sondern auf eine Verkrümmung des unteren

Endes der Diaphyse bezogen werden muss. Mit der einzigen Abänderung, dass die Gelenkbasislinie des Radius mit der Epiphysenlinie in dorso-volarer Richtung in Beziehung zu setzen ist, würde sich diese Untersuchungsmethode auch für die Beurteilung der Radiusverkrümmung verwenden lassen.

In dem Röntgenbild, das mir als radio-ulnare Aufnahme von dem oben beschriebenen Fall zur Verfügung steht, verlaufen diese beiden Linien nahezu parallel. Ihre Abweichung von dem parallelen Verlauf beträgt viel weniger als die von Mikulicz beim Kniegelenk noch als normal betrachtete Divergenz von 6°. Es scheint demnach wenigstens in diesem Fall die Verkrümmung des unteren Radiusendes noch der Diaphyse anzugehören. Ob sich aus diesem Befund analog den Verhältnissen am Genu valgum ein allgemein gültiges Gesetz ableiten lässt, können natürlich nur zahlreiche anderweitige Untersuchungen ergeben.

Jedenfalls aber pflegt diese Krümmung am distalen Radiusende in vielen Fällen nicht allein die volare Verlagerung der Hand zu bedingen, denn nach der übereinstimmenden Beobachtung von Cnopf, Poulsen, Schulze und nach dem Befund des von mir ausführlicher beschriebenen Falles ist nicht selten auch eine volare Verkrümmung in der Mitte der Diaphyse des Radius festzustellen.

Was die Häufigkeit der Deformität anlangt, so ist hervorzuheben, dass dieselbe keineswegs so selten ist, als es nach den spärlichen Berichten in der Fachlitteratur den Anschein haben möchte. Wir haben im Nürnberger Krankenhaus, seitdem wir auf diese Erkrankung ein besonderes Augenmerk richten, in dem Zeitraum ungefähr eines Jahres ausser den bereits dargestellten 2 Fällen noch einen dritten beobachtet.

Derselbe betraf ein 24j., sonst gesundes Dienstmädchen, welches schon seit einigen Jahren bei anstrengenderen Arbeiten Schmerzen im linken Handgelenk bekam. Seit 3 Wochen, vor der Krankenhausaufnahme hatten sich die Beschwerden namentlich beim Fegen des Fussbodens wieder erheblich gesteigert. Sie kommt deswegen in das Krankenhaus.

Das Capit. uln. des linken Vorderarmes prominiert sehr stark, so dass man einen grossen Teil seiner Gelenkfläche abtasten kann. Die ulnare Seite der Hand ist etwas nach der volaren Seite gerückt, die radiale steht dagegen genau in der Längsachse des Vorderarmes. Bewegungen im linken Handgelenk sind etwas schmerzhaft, aber nach keiner Richtung hin behindert. Das rechte Handgelenk zeigt keine Abweichungen vom normalen Befund, das Capit. uln. springt hier nur sehr wenig vor.

Im Röntgenbild ist in der dorso-volaren Aufnahme ausser einer scheinbaren Verlängerung der Ulna kein abnormer Befund zu erheben. In der radio-ulnaren Aufnahme dagegen ist deutlich zu sehen, dass die scheinbare Verlängerung der Ulna durch eine Verkürzung des Radius, welche ihren Grund in einer volaren Verkrümmung des unteren Radiusendes findet, hervorgerufen wird. Während die Gelenkverbindung des Radius mit dem Carpus erhalten ist, hat das Capit. uln. seine Beziehungen zur Handwurzel völlig aufgegeben und springt stark nach der Dorsalseite vor. Diese Prominenz nach der Dorsalseite wird noch durch eine leichte dorsalwärts gerichtete Krümmung des unteren Ulnaendes begünstigt.

Eine Röntgenaufnahme des ganzen Vorderarmes steht leider nicht zur Verfügung.

Während der erste der von mir beschriebenen Fälle die ausgesprochene Form der Deformität darstellt, sind die beiden später angeführten Fälle Repräsentanten einer leichteren Art der Erkrankung. Da sie aber fast alle Characteristica der typischen Deformität schon jetzt zeigen, ist nicht auszuschliessen, dass bei fortdauernder übermässiger Inanspruchnahme des Handgelenkes eine noch stärkere Ausbildung der Deformität eintritt.

Gerade diese leichteren Formen scheinen, wie schon Madelung und Delbet erwähnt, ziemlich häufig zu sein, pflegen aber, da sie in der Mehrzahl der Fälle keine oder nur geringe Beschwerden verursachen, weder die Aufmerksamkeit der Patienten noch der Aerzte zu erregen.

Ein stärkeres Vorspringen des Capit. uln. nach der Dorsalseite ist übrigens etwas so Alltägliches, dass es gar nicht als Anomalie empfunden wird. Bei der Verbreitung der kindlichen Rhachitis sind wenigstens in der arbeitenden Bevölkerung gracile Fuss- und Handgelenke nahezu eine Seltenheit geworden. Ich habe mir die Mühe genommen, 100 Männer und 100 Weiber auf die Prominenz des Cap. uln. zu untersuchen. Die Untersuchung ergab folgendes Resultat:

Prominenz:	Männer:	Weiber:
stark:	3	2
mittel:	20	19
gering:	54	48
gar nicht:	23	31

Es war demnach die normale Form des Handgelenkes bei Männern und Frauen nur in 23% bezw. 31% der Fälle vorhanden.

Dagegen war eine beträchtliche bis hochgradige Prominenz bei

23% der Männer und bei 21% der Frauen zu verzeichnen. Diese letzten Procentzahlen stimmen mit den Ziffern Ferré's überein, der unter 148 Epileptikern in 25 Fällen ein stärker hervorragendes Cap. uln. fand.

In keinem der von mir untersuchten Fälle war übrigens eine Funktionsstörung vorhanden.

Auch in den Fällen hochgradigster Prominenz des Cap. uln. konnte das Vorhandensein der Madelung'schen Deformität ausgeschlossen werden. Dieses weite Vorspringen des Cap. uln. schien stets in einer starken Verdickung desselben zu beruhen, die Verbindung der Ulna mit der Handwurzel war in keinem Fall gestört, ebenso fehlte die charakteristische Verlagerung des ulnaren Handrandes.

Ein vorstehendes Cap. uln., das wohl immer auf eine von der infantilen rhachitischen Epiphysenauftreibung zurückgebliebene Verdickung und Verunstaltung zurückgeführt werden darf, hat also für sich allein keine anderen Beziehungen zur Madelung'schen Deformität als vielleicht die gemeinsame Entstehung auf rhachitischer Grundlage. Diese Prominenz des unteren Ulnaendes kann kaum als leichtestes Stadium oder als Vorstufe der Deformität aufgefasst werden. Denn in diesem Falle mussten die weiblichen Individuen, die sowohl nach der obigen Zusammenstellung als auch nach der täglichen Erfahrung noch die relativ meisten wohlgebildeten Handgelenke besitzen, von der Deformität am wenigsten häufig betroffen werden. Eine Zusammenstellung von Poulsen aber weist im Gegenteil nach, dass unter 40 in der Litteratur bekannten Fällen 32 das weibliche und nur 8 das männliche Geschlecht betreffen.

Der Grund für das auffallende Ueberwiegen der Erkrankung beim weiblichen Geschlecht wird ebenso schwer zu finden sein wie eine Erklärung für die Tatsache, dass von einer anderen Knochenerkrankung, nämlich der Osteomalacie, ebenfalls fast ausschliesslich Frauen befallen werden. Für die Beurteilung des Entstehungsmodus der Deformität scheint die weitaus überwiegende Beteiligung des weiblichen Geschlechtes immerhin von einiger Bedeutung zu sein. Da die Anforderungen, die an die Leistungsfähigkeit des Handgelenkes gestellt werden, bei der männlichen Jugend ohne Zweifel sehr viel höhere sind als bei den Mädchen, so spricht der geringe Procentsatz der von der Deformität betroffenen Männer sicherlich gegen eine rein mechanische Entstehungsweise des Leidens.

Mit der verschiedenen Auffassung der anatomischen Grundlage

des Leidens haben naturgemäss auch die therapeutischen Versuche zu seiner Behebung im Laufe der Zeit mehrfachen Wechsel erfahren.

Busch hat, wie schon früher erwähnt, in der Ueberzeugung, dass die volare Verlagerung der Hand durch den Zug der kontrahierten Beugemuskeln verursacht werde, den M. flex. carp. uln. und M. palm. longus subkutan durchschnitten. Er sah davon ebensowenig einen wesentlichen Erfolg wie Marion, der nach der Mitteilung von Barthès unter Lokalanästhesie zunächst den M. flex. carp. uln. am rechten Vorderarm und in einer zweiten Sitzung den M. flex. carp. uln. und M. palm. long. am linken Vorderarm durchschnitt.

Die Auffassung, dass die Deformität durch eine Verkrümmung des unteren Radiusendes nach der Volarseite hervorgerufen werde, führte naturgemäss zu dem Versuche, durch eine lineäre Osteotomie des Radius die fehlerhafte Stellung auszugleichen. Aber auch die aus dieser Ueberlegung entspringenden operativen Eingriffe von Duplay und Delbet hatten nicht den gewünschten Erfolg. Nach der Mitteilung Delbet's war das augenblickliche Resultat zwar gut, aber als der Patient den Arm zu gebrauchen anfing, war die Deformität nach 2 Monaten wieder genau so gross, wie vor der Operation. Nach einer zweiten Osteotomie, bei welcher die mangelhafte Callusbildung auffiel, wurde der Arm 2 Monate lang in einem Gipsverband fixiert. Nach der Entfernung des Verbandes war die Deformität zwar ausgeglichen, aber beim späteren Gebrauch der Hand stellte sich auch die Neigung zum Recidiv wieder ein, so dass das Tragen einer Lederbandage notwendig wurde.

In neuester Zeit hat Poulsen in 2 Fällen die Deformität einer Osteotomie unterzogen. Im ersten Fall hat er unter künstlicher Blutleere eine Incision an der Aussenseite des unteren Radiusendes angelegt und unter Schonung der Sehnen den Radius schräg von der Volar- nach der Dorsalseite durchmeisselt, so dass der unterste Teil der Osteotomie 1 cm über dem Handgelenk lag. Die Hand wurde nach der Operation durch fixierende Verbände einen Monat lang in starker Dorsalflexion gehalten. Nach erfolgter Konsolidation war der Radius zwar gerader als früher, aber die Gelenkfläche war doch noch so sehr gegen die Volarseite geneigt, dass das Resultat der Operation nicht als ein gutes bezeichnet werden konnte. Poulsen misst die Schuld an diesem Misserfolg der hochgradigen Krümmung des Radius und der starken Kontraktur

der carpalen Flexoren bei.

Im zweiten Fall dagegen, in dem die Krümmung im untersten Radiusende nicht so stark ausgesprochen war, hatte die Operation bei einer Patientin, die sich nach dem Eingriff entsprechende Schonung auferlegen konnte, einen ausgezeichneten Erfolg. Poulsen schlägt deshalb auf Grund seiner Erfahrungen vor, die Osteotomie nur in den Fällen auszuführen, in denen die Krümmung des untersten Radiusendes am wenigsten ausgesprochen ist und sich die volare Verbiegung auf die ganze Diaphyse des Radius verteilt.

Man sieht, die Erfolge der operativen Behandlung der Deformität sind nicht dazu angetan, zur Nachahmung sonderlich aufzumuntern. Es ist doch zweifelhaft, ob der Arzt berechtigt ist, einen Kranken wegen einer Affektion, die weder ihrer Schmerzhaftigkeit noch einer beträchtlicheren Funktionsstörung halber zum Eingreifen drängt, dem Risiko einer Operation, die einen so unsicheren Effekt verspricht, zu unterziehen.

Heute, wie vor 27 Jahren, hat deshalb der Rat Madelung's, in solchen Fällen von jedem energischeren Kurversuch abzustehen, volle Geltung. Vermeidung aller Arbeiten, die eine forcierte Volarflexion erfordern, Kräftigung des ganzen Armes durch methodische Uebungen, in geeigneten Fällen das Tragen einer cirkulären Lederbandage um das Handgelenk dürften als die passendsten therapeutischen Massnahmen erscheinen. —

Zum Schlusse dieser Abhandlung möchte ich meine Auffassung von dem Wesen der beschriebenen Deformität in folgenden Sätzen präcisieren:

Die Madelung'sche Deformität des Handgelenkes besteht in den ausgesprochenen Fällen in einer vollkommenen Luxation des Carpus im Ulnocarpalgelenk und des Radius im Radioulnargelenk. Diese Luxation ist bedingt durch eine volare Krümmung des Radius teils an seinem distalen Ende, teils in seiner Mitte.

Das Radiocarpalgelenk ist in der überwiegenden Mehrzahl der Fälle intakt, nur ausnahmsweise besteht in demselben eine volare Subluxationsstellung der Hand.

Der letzte Grund der Erkrankung ist mit Wahrscheinlichkeit in einer rhachitischen Knochenaffektion zu suchen, die sowohl im Kindesalter als auch zur Zeit der Pubertät zur Entwicklung der Deformität führen kann.

Die beschriebene Deformität wird durch die Namen „spontane Subluxation der Hand nach vorne“ (Madelung), „Carpus curvus“ (Delbet), „progressive Subluxation des Handgelenkes“ (Kirmisson) nur ungenau bezeichnet. Für das komplicierte Krankheitsbild erscheint eine möglichst allgemeine Bezeichnung als die geeignetste. Wegen der vielfachen Analogien mit den Deformitäten des Kniegelenkes würde sich der schon früher von Madelung vorgeschlagene Name „Manus valga“ am besten empfehlen.

Litteratur.

1. Im Original benützt.

Barthès, La luxation progressive du poignet. Thèse, Paris 1904. — Cnopf, Ueber Madelung's spontane Luxation des Handgelenkes. Festschrift für Hofrat Dr. Göschel. Tübingen 1902. — Delbet, Leçons de clinique chirurgicale. Paris 1899. — Madelung, Die spontane Subluxation der Hand nach vorne. Arch. f. klin. Chir. Bd. 23. — v. Mikulicz, Die seitlichen Verkrümmungen am Knie und deren Heilungsmethoden. Arch. f. klin. Chir. Bd. 23. — Poulsen, Ueber die Madelung'sche Deformität der Hand. Arch. f. klin. Chir. Bd. 75. — Schulze, Ein Fall von spontaner Subluxation der Hand nach unten (Dupuytren-Madelung'scher Subluxation). Münch. med. Wochenschr. 1905. Nr. 30.

2. Nicht im Original benützt.

Abadie, De la luxation progressive du poignet chez l'adolescent. Revue d'orthopédie. 1903. — v. Bergmann, Deutsche med. Wochenschr. 1888. — Busch, Lehrbuch der Chirurgie. Bd. II. Berlin 1864. — Duplay, Courbure rhachitique de l'extrémité infér. du radius. Arch. gén. de méd. 1885. — Ferré, Note sur des difformités de développement du cubitus et de la clavicule. Revue de Chir. 1896. — Kirmisson, Les difformités acquises de l'appareil locomoteur. Paris 1902. — Weber, Chirurg. Erfahrungen und Untersuchungen. Berlin 1859.

IX.

AUS DER

HEIDELBERGER CHIRURGISCHEN KLINIK

DIREKTOR: GEH. RAT PROF. DR. CZERNY, EXC.

Ueber die Entwickelungsgeschichte einiger accessorischer Gänge am Penis.

Zugleich ein Beitrag zur Kenntnis des Schliessungsvorganges des Urogenitalkanals und der Entwickelung der Raphe.

Von

Dr. **Alexander Lichtenberg,**
Assistent der Klinik.

(Hierzu 11 Abbildungen und Taf. IX—X.)

Erst vor kurzem erschien meine kleine Mitteilung über die Herkunft der paraurethralen Gänge des Mannes[1]), worin ich eine Erklärung der Genese dieser Gebilde versuchte, ohne jedoch auf die dabei in Betracht kommenden Entwickelungsvorgänge näher einzugehen. Seither veröffentlichte A. Stieda[2]) einen grösseren Aufsatz, worin auch die Genese der fraglichen Gänge besprochen wird. Nachdem die Konklusionen dieser Arbeit von den meinigen grundverschieden sind, sehe ich mich genötigt, für meine frühere etwas skizzenhafte Darstellung einige entwickelungsgeschichtliche Belege zu liefern.

Vor Allem möchte ich bei dieser Gelegenheit die Frage der Benennung dieser Gänge berühren. Es ist ein grosses Verdienst der

1) Münch. med. Wochenschr. Nr. 25. 1905.
2) Arch. f. klin. Chir. Bd. 77. H. 1.

Dieser Autor hat eine Gruppe der paraurethralen Gänge der Praktiker beschrieben. Er fand diese da, wo sie wohl am häufigsten beobachtet werden, oberhalb des Orificium externum canalis urogenitalis. Man darf meines Erachtens diese Gebilde mit den paraurethralen Gängen des Weibes ja nicht analogisieren, wie es Stieda thut. In einer gleichen Benennung aber könnte man eine stillschweigende Bestätigung einer eventuellen, analogisierenden Auffassung erblicken, und deshalb meine ich, dass die Bezeichnung „paraurethral" in der Anatomie des männlichen Urogenitalkanals am besten gemieden werden sollte.

Die Gruppe der Gänge, welche er als „paraurethral" bezeichnet, hält Stieda mit den ebensogenannten Gängen der weiblichen Harnröhre für analog und für normale Gebilde, „wenngleich sie auch nicht in allen Harnröhren vorkommen". In diesen Fragen nehme ich einen anderen Standpunkt ein.

Im Sinne des oben Gesagten kann man keine Analogie oder Homologie zulassen. Die einzige Aehnlichkeit, dass diese Gänge beim Manne wie beim Weibe neben der Harnröhrenmündung — welche aber bei den verschiedenen Geschlechtern nicht gleichwertig ist — liegen, rechtfertigt nicht die Anwendung einer Bezeichnung, welche aus viel triftigeren Gründen vermieden werden sollte.

Was die Frage anbelangt, ob diese Gebilde als normal oder anormal aufzufassen wären, muss ich anführen, dass die Zahl der Drüsen des Urogenitalkanals — und als solche muss man in ultima analysi die in Frage stehende Gruppe der Gänge bezeichnen — grosse individuelle Schwankungen aufweist und so könnte man ein paar überzählige Drüsen an und für sich noch nicht als anormal auffassen. Anormal werden sie aber durch ihre Lokalisation ausserhalb des Urogenitalkanals und durch die Vorbedingungen ihres Entstehens. Es ist andererseits auch sicher, dass sie — ausgenommen natürlich die Fälle der sogenannten doppelten Harnröhren, der Harnröhrenfisteln, und die Fälle, welche die Missbildungen des Urogenitalkanals so abwechslungsvoll begleiten — nicht in die Kategorie der eigentlichen Missbildungen gehören, und vor allem nicht in eine Reihe mit den Missbildungen der Harnröhre gesetzt werden können. Sie sind bloss unbedeutende, aber häufig vorkommende

Drüsen einmünden, es ist aber nicht angängig, die Mündungen dieser Drüsen, wie es Stieda thut, als Lacunen zu bezeichnen. Die Lacunen sind Faltenbildungen der Harnröhre, während die Drüsen Bildungen sui generis darstellen.

Entwickelungsanomalien, wie sie sicher an jedem Ort, wo der Entwickelungsmechanismus etwas komplicierter ist, vorkommen; als solche sind sie nur accidentelle Nebenergebnisse eines sonst normalen Entwickelungsganges.

In diesem Sinne sind sämtliche Gänge am korrektesten als „accessorische" zu bezeichnen. Um sich unter ihnen im gegebenen Falle schneller orientieren zu können, kann man auch noch eine topographische Hilfseinteilung einführen. So kann man unterscheiden: die accessorischen Gänge am Orificium externum (Orificialgänge), die in der Raphe, solche im Frenulum, im Präputium und am Dorsum penis. Eine rein entwickelungsgeschichtliche Einteilung hat aus praktischen Gründen nicht viel Berechtigung.

Ich möchte nicht alle Sorten dieser Gänge besprechen. Ueber die accessorischen Gänge im Dorsum penis, sowie im Präputium habe ich keine persönliche Erfahrungen mitzuteilen, und litterarisch sind sie von anderer Seite schon ausführlich behandelt worden, allerdings ohne dass eine zufriedenstellende Deutung für die Entstehung der ersteren gegeben wäre. Es sind hauptsächlich die accessorischen Drüsengänge am Orificium externum, die in der Raphe und im Frenulum praeputii über deren Entstehung resp. Entwickelungsgeschichte ich hier berichten werde.

Mein Material bestand aus menschlichen Embryonen, abgesehen von wenigen Ausnahmen männlichen Geschlechts. Die jüngsten Exemplare stammten vom Ende des II. Foetalmonats und bildete das Material bis zum VIII. Monate eine ziemlich vollkommene Serie. Ausser meinen eigenen Serien (Material aus dem Heidelberger anatomischen Institut) hatte ich auch die Embryonen von Herzog (s. o.) zur Verfügung, für deren Ueberlassung ich Ihm, sowie Herrn Prof. v. Lenhossék in Budapest wiederholt meinen besten Dank ausspreche [1]).

Zu vorliegenden Studien wurden hauptsächlich die Frontalserien von Herzog verwendet, während die Bilder der in der sagittalen und transversalen Ebenen angelegten Serien lediglich nur zur Unterstützung der räumlichen Vorstellung dienten. Frontale Serien besass ich von 65, 68, 70, 105, 180 und 210 mm langen männlichen menschlichen Embryonen. Insofern in der nachfolgenden Schilderung auch über Erfahrungen an anderen Objekten berichtet werden sollte, werden diese an Ort und Stelle näher bezeichnet sein.

1) Ein Verzeichnis der Embryonen, sowie die auf die Technik sich beziehenden Bemerkungen befinden sich in meiner oben citierten Arbeit.

Schon in meinem skizzenhaft abgefassten Vortrage habe ich darauf hingewiesen, dass die Frage der Abstammung der „accessorischen Gänge" nur durch eine sorgfältige Beobachtung der Entwickelung des Geschlechtshöckers, insbesondere des Urogenitalkanals gelöst werden kann. Beschäftigen wir uns diesmal etwas eingehender mit diesen Vorgängen.

Die ersten Stadien der Entwickelung des Urogenitalkanals kann ich umgehen. Uns fängt dieser Vorgang erst dort zu interessieren an, wo die Schliessung der als Urogenitalplatte angelegten und in die Urogenitalrinne gespaltenen Röhre anfängt. Diese Schliessung beginnt proximalwärts, und schreitet ziemlich rasch distalwärts fort. Der Process nimmt beiläufig bei 2,5 cm langen Embryonen seinen Anfang und beendet finden wir ihn bei 12,5 cm langen Embryonen, wo sich der Urogenitalkanal schon an seiner normalen Mündungsstelle öffnet. Mit der Schliessung des Urogenitalkanals geht die Bildung des sekundären männlichen Dammes, dann des Scrotum und des ventralen Penisanteiles Hand in Hand. Bei der Schliessung der Rinne entsteht die Raphe [1]).

Das Gesamtbild dieser Entwickelung finden wir hauptsächlich in den Arbeiten von Reichel [2]), Tourneux [3]) und Herzog (s. o.) niedergelegt [4]).

Ich hoffe die Beobachtungen dieser Autoren, durch eine detaillierte Untersuchung gerade der uns interessierenden Vorgänge, nämlich durch eine genaue Beschreibung der Art des Schliessungsvorganges des Urogenitalkanals und der Entwicklung der Raphe, in manchen Punkten ergänzt zu haben. In dem Nachfolgenden wer-

---

1) Gegenüber dieser von sämtlichen Autoren mit kleineren Abweichungen angenommenen Ansicht über die Entwickelungsart der Harnröhre, hat Fleischmann (Morphologische Jahrbücher 1903 u. 1904) eine Anschauung geäussert, welcher gemäss die Mündung der Harnröhre sich im Laufe der Entwickelung infolge der Verschiebung der oralen Afterlippe am Genitalhöcker nach vorne bewege. Er versucht die Richtigkeit dieser Anschauung mit sagittalen Paramedianschnitten zu belegen, wodurch sich die Vorrückung der Mündung des Urogenitalkanals am Genitalhöcker gut veranschaulichen lässt. Unsere auf Querschnitten des Genitalhöckers gemachten Beobachtungen liessen uns mit voller Bestimmtheit der älteren Anschauung anschliessen.

2) Verhandlungen der phys. med. Gesellschaft in Würzburg. Neue Folge. Bd. 27.

3) Journal de l'anatomie et de la physiologie. Bd. 25.

4) Ausführliche Litteratur: Lichtenberg, Anatomische Hefte. Bd. 31. 1906.

den die diesbezüglichen Beobachtungen in der Altersreihe der untersuchten Embryonen mitgeteilt.

Bei unserem 65 mm langen Embryo war der Urogenitalkanal bis zu der sogenannten rautenförmigen Grube schon geschlossen. Die Schnitte (20 μ dick), die in den nachstehenden Figuren wiedergegeben sind, stammen also von dem proximalen Ende dieses, die Grenze zwischen Glans und Corpus penis einnehmenden Gebietes. Fig. 1 stellt zwischen den reproducierten den distalsten Querschnitt dar. Wir sehen daran die Rinne, deren Ränder stark gegen einander konvergieren. Das sich dieser Formation anschliessende Mesoderm lässt die Ränder der Rinne als abgestumpfte Längsfalten erscheinen. Am folgenden Schnitte (Fig. 2) berühren sich auch schon diese Falten. Wir finden die Rinne durch eine dichte Epithelmasse verlegt. Fig. 3 zeigt ein ähnliches Bild. Erst drei Schnitte (also 60 μ) weiter, proximalwärts in der Serie findet man die Stelle, wo das Mesoderm beider Seiten deutlich in einander übergeht und der geschlossene Urogenitalkanal mit der Oberfläche des Geschlechtsgliedes nicht mehr epithelial verbunden ist. Diese Stelle des Schnittes ebenso wie die entsprechende Stelle des nächstfolgenden Schnittes sind auf Taf. IX, Fig. 3 und 5 bei einer 360fachen Vergrösserung wiedergegeben. Während auf Taf. IX, Fig. 3 sich nur noch ein ganz schmales Streifchen Mesoderm zwischen der nun geschlossenen Epithelröhre des Urogenitalkanals und dem zapfenförmig gegen dieselbe hineinragenden Hautepithel hineingeschoben hat, ist auf Taf. IX, Fig. 5 dieses Zäpfchen verschwunden und die Grenze des Hautepithels ist eine fast gerade, und der ganze Raum zwischen den Epithelreihen nur durch Mesoderm eingenommen. Auf nachstehender Fig. 4 sieht man die Situation vier Schnitte weiter proximalwärts.

Etwas anders gestalten sich die Verhältnisse bei dem 68 mm langen Embryo. Hier sind die Schnitte teilweise von weiter distalwärts, teilweise von derselben Gegend wie vorher entnommen. Fig. 5 zeigt die sehr flache Urethralrinne. Die hohe Urogenitalplatte hat sich noch kaum gespalten. Die Rinne zeigt zwei nach aussen konkave Falten, welchen entsprechend das Mesoderm vordringt. Acht Schnitte (160 μ) weiter (Fig. 6) hat die Urogenitalplatte bedeutend an Höhe verloren. Hingegen ist die mediale Falte breiter geworden. An Fig. 7 (10 Schnitte proximalwärts gelegen), sehen wir schon drei Falten auf jeder Seite. Die zwei lateralen Falten konvergieren nach der Medianebene zu. Diese beiden Faltenpaare berühren sich 11 Schnitte proximalwärts (Fig. 8) und ein Zusammentreffen des Mesoderms beider Seiten geschieht 6 Schnitte weiter.

Wie wir sahen, giebt es zwischen diesen fast gleichaltrigen Embryonen gewisse Unterschiede bei der Schliessung der Urethralrinne. Diese — ich meine hauptsächlich die Zahl der Epithel-

Fig. 1.

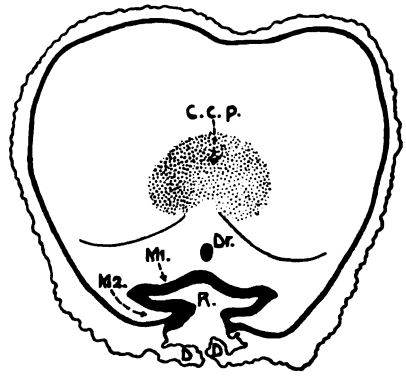

Querschnitt durch den Genitalhöcker eines 65 mm langen männl. menschl. Embryo. Vergrösserung 48/1.
R. Urogenitalrinne. D. Degenerationszone. Dr. Drüse. C. c. p. Corpus cavernosum penis. M_1, M_2. Falten.

Fig. 2.

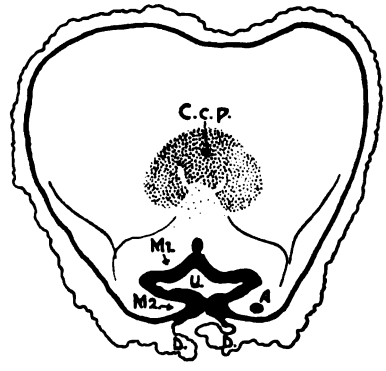

Querschnitt durch den Genitalhöcker eines 65 mm langen männl. menschl. Embryo. Vergrösserung 48/1.
Bezeichnungen wie bei Fig. 1.
U. Canalis urogenitalis. A. Anlage eines accessorischen Ganges.

Fig. 3.

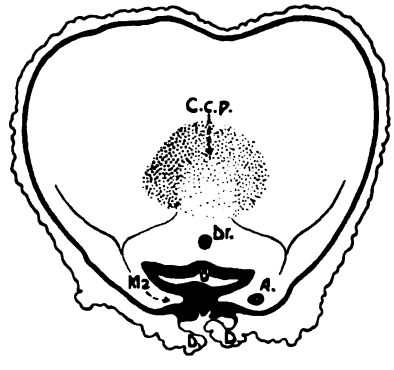

Querschnitt durch den Genitalhöcker eines 65 mm langen männl. menschl. Embryo. Vergrösserung 48/1.
Bezeichnungen wie oben.

Fig. 4.

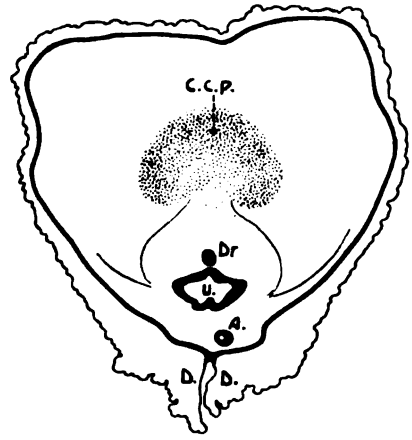

Querschnitt durch den Genitalhöcker eines 65 mm langen männl. menschl. Embryo. Vergrösserung 48/1. Bezeichnungen wie oben.

Fig. 5.

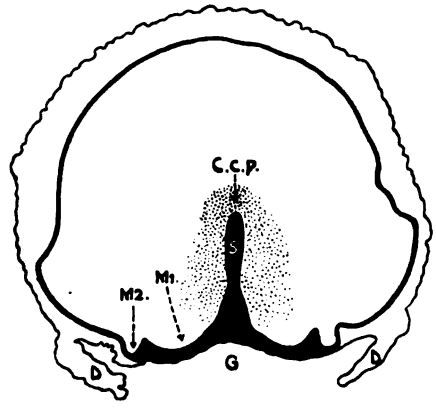

Querschnitt durch den Genitalhöcker eines 68 mm langen männl. menschl. Embryo. Vergrösserung 48/1. Bezeichnungen wie bei Fig. 1. S Urogenitalseptum. G Rautenförmige Grube.

Fig. 6.

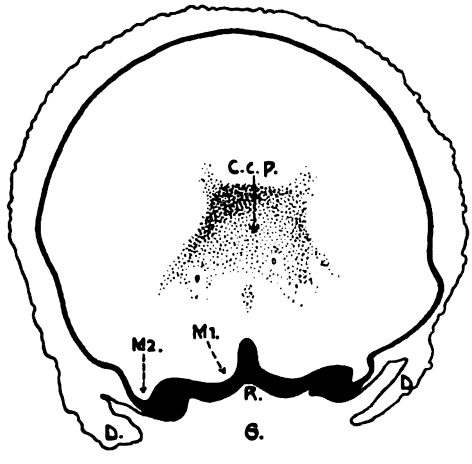

Querschnitt durch den Genitalhöcker eines 68 mm langen männl. menschl. Embryo. Vergrösserung 48/1. Bezeichnungen wie bei Fig. 1.

Fig. 7.

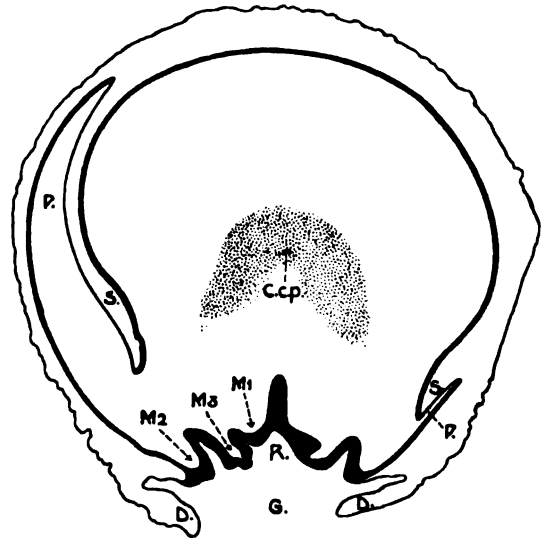

Querschnitt durch den Genitalhöcker eines 68 mm langen männl. menschl. Embryo. Vergrösserung 48/1.
Bezeichnungen wie bei Fig. 1. P. Präputium. S. Präputialsack.

Fig. 8.

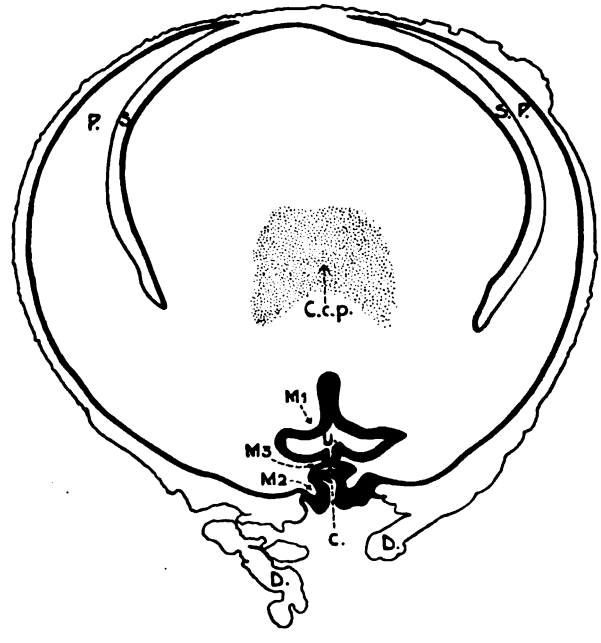

Objekt und Bezeichnungen wie oben. C. Hautgang.

resp. Mesodermfalten — sind zwar nicht principieller Natur, sind aber gerade für unsere Ausführungen von grosser Wichtigkeit. Wir werden später noch auf die möglichen Folgen des zuletzt geschilderten Verhaltens zurückkommen.

Bei den übrigen Embryonen begegnete ich ähnlichen Bildern. Beim 70 mm langen Objekt war die Art der Schliessung dieselbe wie bei dem 68 mm langen. Bei dem 106 mm langen mündete der Urogenitalkanal an der Glans, bei dem 210 mm langen war er schon fast vollkommen ausgebildet. Alles sonst Wissenswerte über diese Embryonen kann der Leser in Herzog's oben citierter Arbeit vorfinden.

Die erste Frage, welche sich nach der Besichtigung dieser Bilder aufdrängt ist die, auf welche Art und Weise also eigentlich die Schliessung des Urogenitalkanals vor sich geht. Muss man bei diesem Vorgange vielleicht an ein aktives und formatives Wachstum des Ektoderms allein denken, oder ist das Mesoderm es, welchem wir in diesem Entwickelungsvorgange die Führung übergeben müssen? Auf Grund rein deskriptiver Befunde lassen sich diese Fragen nicht entscheiden. Soweit sich aus solchen Schlüsse auf die Mechanik der Entwickelung ziehen lassen, müssen wir — uns den allgemein gültigen entwickelungsmechanischen Anschauungen anschliessend — vermutungsweise annehmen, dass bei der Schliessung des Urogenitalkanals beide Keimblätter harmonisch zusammenarbeitend aktiv mitwirken. Der Urogenitalkanal als solcher bildet sich aus einer aktiven Entfaltung und Fältelung des Urogenitalseptums aus, währenddem die Abschnürung des so gebildeten Kanals am wahrscheinlichsten durch ein ebenfalls aktives Zusammenwachsen des Mesoderms beider Seiten gefördert wird. Die rasche Verschiebung des Kanals von der Oberfläche ist durch die schnelle Vermehrung des Mesoderm leicht zu erklären.

Wenn wir in den nachfolgenden Ausführungen trotzdem von Mesodermleisten oder Keilen sprechen, geschieht dies — ohne dass wir mit diesen Ausdrücken irgendwelche Aktivität verbinden wollten — bloss bildlich, lediglich darum, um den Abschnürungsprocess durch wenig Worte besser veranschaulichen zu können. Wir wollen aber durch diese Ausdrucksweise in keiner Richtung etwas präjudicieren.

Bei der Entfaltung des Urogenitalseptums wird der Geschlechtshöcker breiter, das Septum selbst erheblich niedriger, bis es successive seine ganze Höhe einbüsst und fast in die Ebene der seich-

ten Rinne einbezogen wird. Das so in die Breite gezogene Septum beginnt nun seine Fältelung. Es können je eine oder je zwei Falten an jeder seiner Seiten entstehen. Entsteht nur je eine Falte, so sind diese an den Enden des entfalteten Septums zu finden, entstehen aber je zwei Falten, so wird dieses auch in der Mitte spornförmig vorgetrieben. Diesen Falten des Septums entsprechen Keile des Mesoderms, und diese wollen wir im Nachfolgenden weiter beobachten.

Die Keile anfangs schräg nach unten und innen gerichtet nehmen bald eine mediane Richtung ein und nähern sich immer mehr aneinander. Endlich berühren sich die zwei Epithelflächen.

Wir wollen zuerst den einfacheren Fall, mit je einem Keil auf beiden Seiten vornehmen. Die zwei Keile (Falten) legen sich mit breiten Epithelflächen aneinander. Diese werden immer mehr aneinander gepresst und verschmälert. Endlich bricht das Mesoderm an einer Stelle — unseren Beobachtungen nach dicht unter dem nun geschlossenen Urogenitalkanal — durch. Dass die Epithelflächen wahrscheinlich unter starker Spannung und Drucke stehen, beweisen zwei Umstände. Erstens wird das Epithel dem Urogenitalkanal zu ausgewölbt, und lässt so eine Art Raphe des Urogenitalkanals entstehen (Spannungswirkung) und zweitens werden die Zellen der beiden Epithelflächen hauptsächlich der Haut zu verdrängt (Druckwirkung). Hier beobachten wir neben der Mittellinie eine starke, doppelseitig getrennte Wucherung des Epithels. Die Zellen dieser Wucherung bieten uns ein Bild der sich abstossenden, nicht mehr lebensfähigen Epithelzellen. Sie heben sich durch ihre blasige Aufgetriebenheit und dadurch, dass ihre Kerne sich kaum färben und die mannigfaltigsten Degenerationssymptome darbieten scharf von den Grundzellen und denen der Epithelflächen ab. Wir können aber an allen Schnitten deutlich sehen, wie die Zellen der Epithelflächen in diese Wucherung hinausgeschoben werden. Man erkennt sie an ihrer dunkleren Kernfärbung. Sie bilden eine ununterbrochene Kette von der Mittellinie in die Degenerationszone hinaus. Mit welcher Wucht die Verbreitung des Mesoderms geschieht — wenn einmal die Epithelröhre sich geschlossen hat — zeigt uns der Vergleich der Taf. IX, Fig. 3 und 5, welche zwei aneinander folgende Schnitte darstellen. Auf Taf. IX, Fig. 3 ist die Epithelfläche an einer schmalen Stelle durchbrochen. Dem Urogenitalkanal zu sieht man die länglichen Kerne des Mesoderms deutlich in die Höhe gerichtet vorwachsen. Der Urogenitalkanal ist an

derselben Stelle etwas dem Lumen zu vorgewölbt. Von unten ragt der übrige Teil der Leiste zapfenförmig in die Höhe.

Auf Taf. IX, Fig. 5 ist dieser Zapfen verschwunden, wie wegrasiert. Die Grenze des Hautepithels ist flach und eben. Nur noch einzelne an einen Tangentialschnitt deutende Kernreste findet man über dieser Epithelfläche. Hingegen sieht man die hinausgedrängten Zellen des Zapfens in dem Mittelstück eine dunkle Masse bilden. Dem Urogenitalkanal zu ist nun die Stelle obiger Vorgänge als eine deutliche in das Lumen hineinragende Leiste gekennzeichnet. Etwas weiter proximalwärts (Taf. IX, Fig. 2) ist die Hautgrenze sogar schon der Körperoberfläche zu hinausgewölbt. So entsteht die sogenannte Raphe der Haut. Diese Vorwölbung der Haut in der Mittellinie ist konstant und bezeichnet die Stelle der grössten Spannung der Gewebsproduktion in der Mittellinie (bindegewebige Raphe).

Auf Taf. IX, Fig. 2, 4 und 1 sehen wir drei solche Raphen abgebildet. Taf. IX, Fig. 2 ist nach einem 65 mm langen Embryo, Fig. 4 nach einem 68 mm langen Embryo, und schliesslich Fig. 1 nach einem 210 mm langen Embryo bei einer 184 fachen Vergrösserung gezeichnet. Auf jeder der Figuren sehen wir, dass die Basalzellen des Epithels in der Mittellinie deutlich nach aussen zu vorgewölbt sind. Die bindegewebige Raphe setzt sich mit breiter Fläche am Epithel an. Die Zellen des Epithels sind in der Mitte breiter und niedriger, mit runden Kernen. Daneben folgt beiderseits eine Zone mit langen schmäleren Zellen, mit länglichen Kernen, und hierauf kommen erst die normalen Basalzellen des Epithels, etwas breite Zellen mit ebenfalls runden Kernen.

Was ist die Erklärung für diese Zellformationen? Man muss es, die wachstumsmechanischen Vorgänge ins Auge fassend, annehmen, dass die Zellen in der Mitte hinausgedrückt sind und unter einem gewissen ständigen Drucke stehen. Dadurch genötigt, nehmen sie die breite, niedrige Gestalt an. An beiden Seiten finden wir die schmalen Zellen mit den länglichen Kernen. Eine Erklärung für diese Form kann ich nicht geben. Es ist möglich, dass sie mit der Art der Verbreitung der Schenkel der Raphe zusammenhängt. Denn, wenn wir die betreffenden Figuren betrachten, sehen wir, dass diese Schenkel sich in dem Bereiche dieser Zellen auf das Epithel stützen. Vielleicht üben sie darauf eine Zugkraft aus und verursachen so die in die Länge gezogene Form der Zellen.

Bei den jüngsten der drei Embryonen finden wir noch einige Unregelmässigkeiten des Epithelüberzuges, aber keine Spuren mehr

der üppigen Wucherung, wie man sie etwas distalwärts noch konstatieren kann. Das Epithel besitzt hier noch in der Mittellinie die meisten Schichten. Am nächstältesten Embryo ist schon ein ziemliches Gleichgewicht in der Dicke des Epithels zwischen mittleren und seitlichen Partien eingetreten, und am ältesten, wo schon deutliche Verhornung auftritt, sehen wir das Epithel in der Raphe am niedrigsten, so dass die Vorwölbung des Bindegewebes auch auf der äusseren Hautfläche leistenförmig angedeutet ist.

Was die weiteren Schicksale der Raphe anbelangt, ist es die Raphe der Haut allein, welche beständig auf die oben angedeuteten Entwickelungsvorgänge hindeutet. Nachdem sich die degenerierten Epithelwucherungen von der Oberfläche der Haut abgestossen haben, bleibt die Raphe der Haut als eine die Mittellinie markierende Erhebung lebenslänglich bestehen. Die Stärke dieser Erhebung schwankt individuell in breiten Grenzen, manchmal ist sie nur durch einen sich kaum vorwölbenden, pigmentierten Streifen angedeutet.

Die bindegewebige Raphe verschwindet teilweise schon zu Ende der Embryonalperiode. Erhalten bleiben nur einzelne Teile von ihr, welche dann mit gewissen specifischen anatomischen Einrichtungen in Verbindung treten. So bildet die bindegewebige Raphe im Scrotum das Septum scroti. Das Septum scroti wird beim Descensus der Hoden noch verstärkt, denn das Scrotum ausfüllende lockere Bindegewebe wird dadurch, dass es dem Hoden Platz machen muss, nach der Peripherie und auch nach dem Septum zu gedrängt und verdichtet dieses. Auch das Septum bulbi und gewisse fascielle Einrichtungen der Perinäalmuskulatur stehen mit dieser Raphe in genereller Verbindung.

Die Raphe am Urogenitalkanal wird durch die Faltenbildungen desselben bald verdeckt. Eigentlich ist aber die hintere Grundfalte desselben auf die Raphe zurückzuführen. Nachstehende Fig. 9 zeigt als Uebersichtsbild die ganze Raphe bei einem jüngeren (65 mm langen) Embryo.

Bevor wir in unseren Betrachtungen weiter gehen, müssen wir noch kurz an der Hand der vorhergehenden Schilderungen die Verhältnisse berücksichtigen, wie sie sich bei dem 68 mm langen Embryo gefunden haben. Hier gestaltete sich der Schliessungsvorgang des Urogenitalkanals etwas komplicierter. Wenn wir Fig. 8 (S. 214) betrachten, so sehen wir, dass hier die mediale Mesodermfalte, welche die Grenze des Urogenitalkanals markiert, weiter nach der Mittellinie zu vorgerückt ist, wie die laterale. Diese letztere müsste die

Hautgrenze markieren, ist aber nicht so weit median, dass die Epithelflächen sich in ihrer ganzen Breite berührten. Zwischen den beiden Mesodermspornen aber berühren sich die Epithelflächen schon, und es ist ein schmaler Spalt an dieser Stelle zu erblicken, welcher allseitig vom Epithel umgeben wird. Das Mesoderm vereinigt sich in der Höhe der oberen Falte zuerst, und schiebt dadurch die unteren Partien in die Hautebene hinaus. Haben sich die unteren Teile der Epithelfläche noch rechtzeitig aneinander gefügt, so werden ihre Zellen in die Degenerationszone hinausgeschoben, während

Fig. 9.

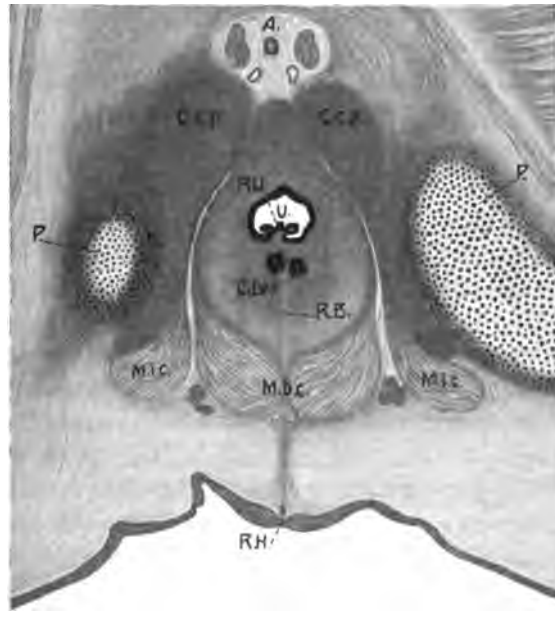

Frontalschnitt durch das vordere Beckenteil eines 65 mm langen männl. menschl. Embryo. Vergrösserung 40/1.

U. Urogenitalkanal. C. Dr. Couper'sche Drüsen. M. b. c. Musculus bulbocavernosus. M. i. c. Musculus ischiocavernosus. C. c. p. Corpus cavernosum penis. P. Os pubis. A. Dorsale Gefäss- und Nervenbündel des Penis. R. B. Raphe (septum) bulbi. R. U. Raphe des Urogenitalkanals. R. H. Raphe der Haut.

sich die zwei Keile zur breiten Raphe vereinigen. Ist noch kein Zusammenfügen entstanden, so wird der nach innen gerichtete Längsspalt nach aussen umgestülpt. Wie es auch geschehen mag, wird der median gelegene Querspalt in die Ebene der Hand hinausge-

schoben, falls dieser als Spalt bestehen bleibt. Denn wird der Druck der lateralen Keile die Epithelflächen auch in den unteren Partien aneinanderbringen, ist es höchst wahrscheinlich, dass der schmale Spalt durch die von beiden Seiten her wirkende Spannung geschlossen wird.

Mit diesem Vorgange sind wir an die Entwickelung der accessorischen Gänge angelangt. Was ich darüber in meinem ersten Aufsatze gesagt habe, halte ich auch noch nach diesen detaillierten Ausführungen aufrecht. Es ist aber das damals kurz Gesagte mit einigen Punkten zu ergänzen. Ich will die accessorischen Gänge in der Raphe zuerst vornehmen. Diese habe ich, als aus abgeschnürten Teilen des Urogenitalseptums entsprossene Drüsen bezeichnet, welche mit den submukösen Drüsen des entsprechenden Teiles des Urogenitalkanals eine vollkommene Analogie zeigen. Wir haben diesmal gezeigt, dass die Mesodermkeile die Epithelleiste dicht unterhalb des Epithels des Urogenitalkanals durchschneiden. Alles was unter der Durchschneidungsstelle ist, muss hinaus über das Niveau der Haut. Was am nächsten zum Urogenitalkanal gelegen ist, wird gerade in das Niveau der Haut fallen. So können abgeschnürte Teile des Urogenitalseptums (resp. Urogenitalkanals) in die Haut hinein gelangen und sich darin so weiter differencieren, wie sie sich an ihrer Ursprungsstelle differenciert hätten. Wörtlichen Mitteilungen Praktiker gemäss wurden kleine Schleimhautinseln bis zu Linsengrösse — sogar gonorrhoisch erkrankt — in der Raphe der Haut liegend aufgefunden. Wird eine in dem Moment der Abschnürung schon fertig determinierte Drüsenanlage abgeschnürt, so entwickelt sich daraus die entsprechende Drüse — ein accessorischer Gang. Aber auch noch bevor die Bildung des Urogenitalkanals ganz beendet ist, kann ein Septumteil von seinem Mutterboden abgeschnitten und in das Hautepithel hineingeschoben werden. Die Lage eines auf diese Weise abgeschnürten Ganges wird nicht ganz in die Medianlinie fallen, während die vorerwähnten sämtlich in der Medianlinie liegen. Die Möglichkeit, dass Teile des Septums lebenslänglich in der Raphe persistieren, ist sehr nahe liegend. Da die Matrix für Septum und Urogenitalkanal ursprünglich die gleiche ist, ist auch das Entstehen von Drüsen aus solchen Septumteilen leicht verständlich, ebenso wie die morphologische Uebereinstimmung typisch und atypisch gelagerter Drüsen.

Auf Fig. 2, 3 und 4 (S. 212) sehen wir einen solchen Gang bei einem 65 mm langen Embryo. Die Länge des Ganges beträgt

13 Schnitte (260 μ). Proximalwärts ist das Lumen grösser. Distalwärts bildet die Anlage stellenweise noch einen massiven Epithelzapfen. Die Zellen der Anlage haben grosse runde Kerne. Das Lumen ist teilweise mit einer sekretähnlichen Masse verlegt (Fig. 3 und 5, Taf. IX). Dass dieser Vorgang wahrscheinlich viel öfter erfolgt, wie wir ihn an dem ausgewachsenen Individuum vorfinden, beweist der Umstand, dass wir in der Raphe bei etwas älteren Embryonen oft epithelschlauchartige Bildungen finden, welche deutliche Degenerationssymptome aufweisen. Hier sei auf Fig. 4, Taf. IX hingewiesen, wo eine ähnliche Stelle bei einem 210 mm langen Embryo abgebildet ist. Die Zellgrenzen sind nicht mehr erkenntlich, die Kerne geschrumpft, lassen noch die epitheliale Anordnung erraten.

Die nächste Frage wäre die Deutung des Ganges, welchen wir bei unserem 68 mm langen Embryo beobachten konnten (Fig. 8). Wenn dieser bloss oben am Epithel des Urogenitalkanals abgeschnürt in das Niveau des Hautepithels hinausgeschoben wird, entsteht ein Gang, welcher mit grosser Wahrscheinlichkeit von geschichtetem Pflasterepithel gedeckt sein wird, welcher also nicht in die vorerwähnte Gruppe gehört. Die abgebildete Stelle würde die Ausmündungsstelle des Ganges an die Hautoberfläche darstellen. Wird dieser Gang aber unten so wie oben abgeschnürt und als solcher bestehen, so entsteht eine Cyste oder Cystengang in der Raphe[1]), welche je nach ihrer Entstehungsweise Haut- oder Schleimhautcharakter tragen wird.

In Stieda's Einteilung entsprechen unseren in dieser Gruppe zusammengefassten Gängen die Ductus cutanei. „Es handelt sich um Gänge von verschiedener Länge, die an der unteren Fläche des Penis gelegen entweder zwei Oeffnungen besitzen, eine hintere und eine vordere, oder nur eine vordere und am hinteren Ende blind endigen. Diese Gänge zeigen ein mehr oder weniger deutliches Lumen und eine Auskleidung von mehrschichtigem Plattenepithel, wie dasselbe in der äusseren Haut vorkommt." Es sind seiner Ansicht nach Hautgänge: Ductus cutanei.

Soweit mir die Litteratur zugänglich war, habe ich keinen normalen, nicht erkrankten Gang mit zwei Oeffnungen beschrieben gefunden. Ich halte es zwar für möglich, dass gelegentlich auch ein

1) Siehe über diese Näheres bei Wechselmann, Ueber Dermoidcysten und paraurethrale Gänge der Genito-perinealraphe. Arch. f. Dermatologie und Syphilis. Bd. 68. 1903.

normaler Gang mit zwei Oeffnungen vorkommen könnte, aber für viel wahrscheinlicher, dass die zweite Oeffnung in solchen Fällen sekundär, durch Vereiterung und Durchbruch mit nachheriger Fistelbildung entstanden ist. Was die Auskleidung mit mehrschichtigem Plattenepithel anbelangt, muss ich zugeben, dass es wohl vereinzelt Gänge geben wird, welche diesen histologischen Typus zeigen. Ueber die Entstehung dieser Gänge — Ductus cutanei, in meinem Sinne — haben wir eben gesprochen. Ich werde weiter unten über ihre Einteilung noch einiges nachfolgen lassen.

In der überwiegenden Mehrzahl der Fälle sind die in diese Gruppe gehörenden Gänge Drüsengänge. Die in nicht erkranktem Zustande untersuchten Gänge liessen mit Sicherheit ihren Drüsencharakter nachweisen, wie sogar ein grosser Teil der in der Litteratur beschriebenen Fälle der kranken Gänge noch Drüsenepithel nachweisen liess. Ein halbes Jahr und mehr sind verflossen in Stieda's Fall zwischen Erkrankung und mikroskopischer Untersuchung, der Krankheit Zeit genug um das Drüsenepithel des Ganges ganz zu zerstören und durch fremde Elemente zu ersetzen.

Ich glaube nicht, dass die spärlich vorkommenden, primär mit geschichtetem Pflasterepithel bekleideten Gänge grössere praktische Wichtigkeit haben. Diese erkranken an Gonorrhoe seltener. Häufiger findet man die Drüsengänge affiziert, und eine Folge der Erkrankung wird dann die schon von Bumm an der Konjunktiva beobachtete Metaplasie in mehrschichtiges Plattenepithel.

Um die Benennung „Hautgänge" zu begründen, stützt sich Stieda auf die Entwickelungsgeschichte, namentlich an die Untersuchungen Tourneux's (siehe oben), von dessen Figuren er einige reproduciert. Sowohl in den reproducierten als auch in den anderen Abbildungen von Tourneux sieht man, „dass die untere Fläche des Penis, wie der Gang (?) der Raphe nicht glatt, sondern im Querschnitt höckerig ist". „Es unterliegt wohl keinem Zweifel, dass diese Höcker der Ausdruck von Längsleisten sind. Mit anderen Worten: die Raphe, die sich gebildet hat, ist nicht glatt, sondern hat unregelmässige Längsleisten." Tourneux erwähnt diese Leisten nicht — sie sind ihm nach Stieda's Ansicht offenbar ganz gleichgültig gewesen. „Diese Leisten und die zwischen den Leisten befindlichen, von den Leisten umschlossenen Rinnen sind es, welche meiner Ansicht nach zur Entstehung des subkutanen Ductus Anlass geben, indem die Ränder der Leisten in einer unbestimmten Ausdehnung verwachsen und dadurch einen Gang bilden. Selbst-

verständlich muss ein solcher Gang mit einem Epithel ausgekleidet sein, wie das Epithel der äusseren Haut."

Demgegenüber muss ich auf meine Originalfiguren und darauf, was ich über die Wucherung des Epithels gesagt habe, verweisen. Diese letzteren Angaben will ich hier nun etwas ergänzt wiederholen.

Das Epithel des Urogenitalseptums besitzt eine grosse Proliferationsenergie, was in einer starken Wucherung seiner Zellen zum Ausdrucke gelangt. Das sogenannte Epithelhörnchen der Embryologen, ein an der Spitze des Genitalhöckers (Glans) befindlicher, unregelmässiger Epithelklumpen legt schon frühzeitig Zeugnis von

Fig. 10.

Sagittalschnitt durch das Urogenitalsystem eines 100 mm langen weibl. menschl. Embryo. Vergrösserung 14/1.
Sy. Symphyse. C. c. c. Corpus cavernosum clitoridis. P. Präputium clitoridis. D. Degenerationszone.

dieser Eigenschaft ab. Nicht weniger rege ist die Proliferation an den Rändern des sich spaltenden Septums. Dazu kommt noch in diesem Stadium die Menge der Epithelzellen, welche als überflüssiges Material in diesem von mir als Degenerationszone bezeichneten Gebiet durch die geschilderte Mechanik des Schliessungsvorganges herausgedrängt werden. Auch nachdem sich die Harnröhre schon geschlossen hat, finden wir noch eine Zeitlang diese Unregelmässigkeiten der Epithelbedeckung in der Medianlinie vor. Allmählich stossen sich aber alle unlebensfähigen Elemente ab, und an der Stelle der

Raphe ist die Oberfläche des Epithels nicht minder glatt wie anderswo. Auf Fig. 10 wird an einem Sagittalschnitt die Ausdehnung dieser Wucherungen selbst an älteren (100 mm langen) Embryonen gezeigt.

Dass ein Zusammenwachsen dieser Elemente Gänge bilden könnte, ist undenkbar. Nicht einmal wenn sie — wie es nicht der Fall ist — lebenslänglich bestehen würden, könnte man daran denken, weil Gänge, welche bloss aus stromalosen Epithelien bestehende Wände haben, nicht existieren. Als eine spezielle Gruppe der Gänge in der Raphe könnte man die Gänge, deren Entstehung bei dem 68 mm langen Embryo geschildert worden ist, als Ductus cutanei in meinem Sinne bezeichnen, weil diese sowohl entwickelungsgeschichtlich mehr zu der Haut gehören, wie sie vermutlich auch histologisch die Hautcharaktere zeigen können. Ein von Paschkis[1]) beschriebener Fall scheint hierher zu gehören.

Ohne besondere Schwierigkeiten lässt sich die Herkunft der Orificialgänge erklären. Wie schon Jadassohn[2]) vermutet hat, handelt es sich hier um Gebilde, welche mit den Drüsen der Pars cavernosa des Urogenitalkanals eine vollkommene morphologische Uebereinstimmung darbieten. Ihre Mündungsstelle ausserhalb des Urogenitalkanals erklärt die Höhe des Urogenitalseptums an der Spitze des Genitalhöckers bei manchen Embryonen. Im Uebrigen stimmt alles für diese Gänge zu, was ich in meiner ersten Mitteilung darüber gesagt habe. Sie sind abnorm gelagerte Drüsen der Pars cavernosa des Urogenitalkanals.

Die häufig beobachteten Gänge bei Hypospadie gehören ebenfalls in diese Gruppe. (Siehe Text und Abbildung in meiner ersten Arbeit.)

Was die accessorischen Gänge im Frenulum betrifft, lässt sich das davon in der früheren Mitteilung Gesagte durch das, was wir nun über den Schliessungsvorgang des Urogenitalkanals erfahren haben, unschwer ergänzen. Um eine Uebersicht über die topographischen Verhältnisse zwischen Frenulum (Raphe), Urethra, Haut und Präputium zu gewinnen, habe ich nebenstehende Fig. 11, gezeichnet nach einem Querschnitt der Glans eines 180 mm langen Embryo, beigefügt.

Die Entwickelung sämtlicher Drüsengruppen gestaltet sich so, wie die der Drüsen der Pars cavernosa des Urogenitalkanals[3]).

1) Arch. f. Dermatologie und Syphilis. Bd. 60.

2) Deutsche med. Wochenschr. 1890.

3) Siehe Lichtenberg, Anatomische Hefte 1906. Bd. 31.

An der Hand der Entwickelungsgeschichte kann also ein grosser Teil der accessorischen Gänge des Penis als Abkömmling des Urogenitalseptums aufgefasst werden. Wenn man trotzdem in einer allgemeinen Anwendung dieser Beobachtungen mit kritischer Vorsicht verfahren muss, liegt es daran, dass nicht gar selten Gebilde der Haut an den typischen Erscheinungsstellen unserer Gänge vorkommen, welche diesen ähnlich nur durch die histologische Untersuchung von denselben unterschieden werden können. So kommen im Orificium externum, sowie im Frenulum die Krypten, eventuell mit Talgdrüsen vereinigt vor, während man an der Unterfläche des Penis in der Raphe, wenn auch sehr selten, unsere Ductus cutanei

Fig. 11.

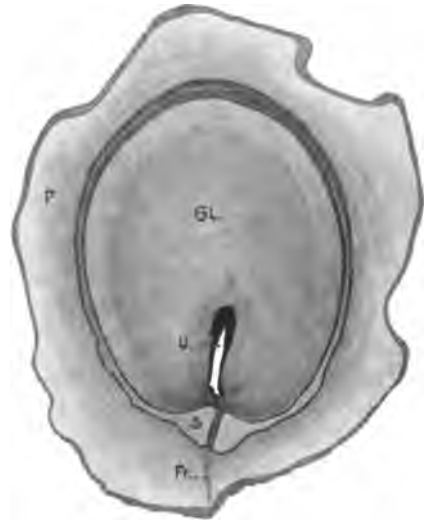

Querschnitt durch die Glans penis eines 180 mm langen männl. menschl. Embryo. Vergrösserung 16/1.
P Präputium. S Präputialsack mit Epithel ausgefüllt. Gl. Glans. U. Urogenitalkanal. Fr. Frenulum (Raphe).

vorfinden kann. Ihrer Abstammung nach sind diese Gänge Gebilde der Haut, und müssen in einer auf entwickelungsgeschichtlicher Basis aufgebauten Einteilung eine besondere Gruppe bilden.

Die am Anfang der Arbeit gegebene topographische Einteilung befriedigt vollkommen die praktischen Bedürfnisse. Für die Gänge, die ich näher besprochen habe, kann man diese Einteilung — rein wissenschaftliche Zwecke verfolgend — dahin ergänzen, dass, so-

wohl die Gänge in der Raphe, als auch die vom Orificium externum und Frenulum sich entwickelungsgeschichtlich in zwei Gruppen aufteilen lassen, nämlich

a) in solche Gänge, welche vom Urogenitalseptum abstammen (Drüsen),

b) in solche Gänge, welche von der Haut abstammen.

Bevor ich schliesse, halte ich es für eine angenehme Pflicht, meinem hochverehrten Chef, Excellenz Czerny, für die Anregung zu diesen Ausführungen meinen aufrichtigen Dank zu zollen. Auch Herrn A. Vierling, Präparator am anatomischen Institute in Heidelberg, der die Figuren mit so viel Sachverständnis und künstlerischer Genauigkeit ausführte, bin ich zu Dank verpflichtet.

Erklärung der Abbildungen

auf Taf. IX—X.

Fig. 1. Frontalschnitt durch die Raphe eines 200 mm langen menschl. männl. Embryo. Vergrösserung: 184/1.
R.B. Raphe im Bindegewebe.
R.H. Raphe in der Haut.
Ru. Rundkernige niedrige Zellen.
L. Längliche Zellen mit ebensolchen Kernen.
UDr. Anlage einer Drüse der Haut.

Fig. 2. Frontalschnitt durch die Raphe eines 65 mm langen menschl. männl. Embryo. Vergrösserung: 184/1.
Bezeichnungen wie oben.

Fig. 3. Frontalschnitt durch die Schliessungsstelle der Urogenitalrinne eines 65 mm langen menschl. männl. Embryo. Vergrösserung 360/1.
U. Epithel des Urogenitalkanals.
M. Mesoderm.
H. Epithel der Haut.
D. Degenerationszone.
E. Epithelzäpfchen.
St. Durchbruchstelle des Epithels.
Z. Herausgeschobene Zellen.
R.H. Raphe der Harnröhre.
A. Anlage eines accessorischen Ganges.

Fig. 4. Frontalschnitt durch die Raphe eines 68 mm langen menschl. männl. Embryo. Vergrösserung: 184/1.
Bezeichnungen wie bei Figuren 1 und 2.
A. Degenerierende Anlage eines accessorischen Ganges.

Fig. 5. Frontalschnitt durch die Schliessungsstelle der Urogenitalrinne eines 65 mm langen menschl. männl. Embryo. Vergrösserung: 360/1. Bezeichnungen wie bei Fig. 3.

Bei den Umrisszeichnungen des Textes ist das Epithel der Urogenitalplatte resp. der aus dieser stammenden Gebilde schwarz wiedergegeben. Das wuchernde Epithel der Haut ist nur durch seine Umrisse bezeichnet. Diejenige Schicht des Ektoderms, welche in das Epithel der Urogenitalplatte übergeht und davon weder tinktoriell, noch durch andere morphologische Merkmale zu unterscheiden ist, wurde durch die entsprechend stärker ausgezogene Basallinie veranschaulicht.

X.

AUS DEM

FREIBURGER DIAKONISSENHAUS.

CHIRURG. ABTEILUNG: **PROF. DR. GOLDMANN.**

Ein Beitrag zur Lehre vom Cardiospasmus.

Von

Dr. **F. Brüning,**

I. Assistenzarzt der Abteilung.

(Mit 4 Abbildungen.)

Der Cardiospasmus mit seinem Folgezustand, der diffusen Erweiterung der Speiseröhre ist eine in früheren Zeiten kaum gekannte, jedenfalls aber höchst selten beschriebene Erkrankung.

Nach Lossen sind die ersten Fälle veröffentlicht von Purten 1821 und Hanney 1833. Die erste grössere Zusammenstellung findet sich bei Zenker und v. Ziemssen. Sie konnten im Jahre 1877 im Ganzen 17 einschlägige Fälle aufführen. Nachdem dann im Jahre 1881 Strümpell einen Fall veröffentlicht hatte und v. Mikulicz 1882 auf dem 11. Chirurgenkongress schon über oesophagoskopische Befunde bei Cardiospasmus — diese Bezeichnung stammt von v. Mikulicz — berichtet hatte, scheint die Erkrankung wieder etwas in Vergessenheit geraten zu sein, denn erst im Jahre 1891 hat Leichtenstern eine hierher gehörende Arbeit veröffentlicht. Seither sind nun eine grosse Anzahl von Arbeiten über diesen Gegenstand erschienen, so dass die Kasuistik schon sicher über hundert Fälle verfügt.

Immerhin ist die Erkrankung aber doch so selten, dass bisher

noch lange keine Klarheit über dieselbe herrscht, insbesondere, was die Pathogenese und Therapie anlangt. Da nun vor einem Jahr ein, wie ich glaube, in mancher Beziehung interessanter Fall auf unserer Abteilung zur Behandlung kam, so möchte ich ihn im Folgenden kurz mitteilen[1]).

Oskar F., 20 J., israelitischer Kaufmann aus Bülzheim in der Pfalz.

Anamnese vom Pat. selbst verfasst: Die ersten Erscheinungen meines Leidens zeigten sich vielleicht schon im 15.—16. Jahr, damals jedoch so selten und unbedeutend, dass ich ärztliche Hilfe nicht in Anspruch nahm. Als die Beschwerden im 17. Lebensjahr öfters auftraten und stärker wurden, ging ich zum Arzt, der die Erkrankung als Mandelentzündung ansah und mir Gurgeln verordnete, was ich ohne Erfolg that. Nach einigen Wochen konsultierte ich einen zweiten Arzt, der mir ca. 3 Wochen lang den Rachen pinselte, ebenfalls ohne Erfolg. Ich ging dann noch zu 3 weiteren Aerzten, die mich alle auf einen chronischen Rachenkatarrh hin behandelten. Mit meinem 18. Lebensjahr kam ich nach Worms, wo ich ca. 9 Monate ohne ärztliche Behandlung blieb. In dieser Zeit entwickelte sich mein Leiden vollkommen. Die Beschwerden bestanden anfangs nur in einem Druckgefühl, wobei ich zunächst nicht unterscheiden konnte, ob der Druck im Magen oder der Speiseröhre sass. Dieses Druckgefühl trat nun immer stärker und häufiger auf und nahm schliesslich einen derartigen Grad an, dass mir das Essen fast vollständig unmöglich wurde. Schon der erste Bissen hat so lange gedrückt, dass ich für ein so kleines Quantum wie ein Brötchen öfters länger wie eine Stunde zum Essen bedurfte, dann fühlte ich mich immer voll, satt, habe selten richtigen Hunger gehabt. Des Nachts kamen mir öfters Speisen in den Mund und in die Nase. Auch kam zu dieser Zeit vor, dass ich nach der Einnahme von Speisen durch lange Zeit ein heftiges Druckgefühl hatte, bis dann die Speisen ohne Brechreiz oder Uebelkeit wieder herausbefördert wurden. Darauf war dann das Druckgefühl verschwunden. Die Speisen sahen immer aus wie frisch genossen. Der mich quälende Druck war folgender: Er trat unmittelbar nach dem Schlucken auf, begann leicht, nahm dann zu und wurde schliesslich so stark, dass mir die Thränen in die Augen kamen und die Stimme versagte. Der Druck musste immer ein und denselben Höhepunkt erreicht haben, um erst dann nachzulassen. Liess er nach, bevor er diesen Höhepunkt erreicht hatte, so begann er nach einer Pause von neuem, bis der Höhepunkt erreicht war. Dann fühlte ich plötzlich eine Lösung und beim Genuss von kalten Speisen spürte ich dann das Herunterlaufen. Damit hörte das Druckgefühl auf wie ab-

1) Der Patient wurde in der Sitzung des Vereins Freiburger Aerzte vom 22. II. 05 durch Herrn Prof. Goldmann vorgestellt. (Cf. Münch. med. Wochenschr. 1905. Nr. 29.)

geschnitten. Bisweilen kam es vor, dass ich nach Schluss der Mahlzeit direkt keinen eigentlichen Druck, sondern nur ein gewisses Unbehagen verspürte, und erst nach 1—2 Stunden begann das Druckgefühl.

Ende des Jahres 1902 konsultierte ich Dr. Kilian-Worms, der mein Leiden erkannte und idiopathische Speiseröhrenerweiterung nannte. Ich wurde ca. 18 Tage durch den Schlauch ernährt und gleichzeitig wurde die Speiseröhre elektrisiert. Unter dieser Behandlung war ich ohne Beschwerden, jedoch am ersten Tage, an dem ich die Speisen auf natürlichem Wege aufnahm, begann das Drücken wieder. Auf Rat des Herrn Dr. Kilian ging ich dann zu Herrn Prof. Dr. Fleiner-Heidelberg, in dessen Klinik ich ca. 6 Wochen behandelt wurde. Zuerst wurde ich drei Wochen lang ausschliesslich mit der Schlundsonde ernährt. Darauf bekam ich alle Speisen nur in Breiform zu essen, gleichzeitig wurde morgens und abends die Speiseröhre ausgespült, um die Speisereste zu entfernen. Unter dieser Behandlung waren die Beschwerden gebessert. Mit der Weisung, diese Lebensweise fortzuführen, wurde ich entlassen. Dies war mir ca. 2 Jahre lang möglich, bis dann die Beschwerden trotz regelmässigen Spülens geradeso heftig auftraten wie früher. Ich konsultierte in Mainz, wo ich mich gerade aufhielt, einen Arzt, der mir sagte, dass eine weitere Hilfe unmöglich sei, eine Operation nicht vorgenommen werden könne. Zum Abschied empfahl er mir ausser Stellung zu gehen bezw. nichts mehr zu arbeiten und mir noch einige schöne Tage zu machen, was mir nicht sehr erfreulich war. Es vergingen einige Wochen, und da ich weder Heilung noch eine Besserung zu erhoffen hatte, sondern nur den Tag meiner Erlösung, so kann man sich meine damalige Lage gut denken.

Diesem selbstverfassten Krankheitsbericht ist noch folgendes hinzuzufügen: Eltern leben und sind gesund. Ein Bruder leidet an Neurasthenie. Pat. selbst war niemals „nervös“. Hat bis zum 15. Lebensjahr jegliche Nahrung gut vertragen.

Am 29. VIII. 04 wurde Pat. auf die innere Abteilung unseres Krankenhauses (Prof. Dr. Schüle) aufgenommen.

Status bei der Aufnahme: Kräftig gebauter Mann in mässigem Ernährungszustand. Pat. hat einen leidenden Gesichtsausdruck. Pupillenreaktion normal. Zunge in den hinteren Teilen leicht belegt. Lunge RVU. VII. Rippe. R. u. LHU. XI. Rippe. Sonorer Schall, Vesikularatmen ohne Geräusche. Herz. IV. Rippe, rechter Sternalrand, linke Mammillarlinie. Töne regelmässig und rein. Abdomen. Die Leber überragt den Rippenbogen um 2 Querfinger. Leib nirgends druckempfindlich. Keine Resistenz. Patellarreflexe auslösbar. Urin E^0 Z^0.

Pat. führt sich selbst den Magenschlauch ein. Dabei entleert sich aus dem Oesophagus eine Masse von unverdauten Speisen, die deutlich Zuckerreaktion geben, keine freie Salzsäure enthalten. Keine Schleimbeimengungen.

Probefrühstück. 1) Durch den Magenschlauch werden aus der Speiseröhre reichlich unverdaute Speisereste herausbefördert. Sie sind stark zuckerhaltig, keine freie Salzsäure. 2) Darauf kann Pat. nach wiederholten Versuchen in ganz bestimmter Körperhaltung unter gleichzeitigen Schling- und Würgbewegungen den Schlauch weiter bis in den Magen verschieben. Jetzt exprimiert Pat. weiter unverdaute Speisereste, die aber 0,12 % freie Salzsäure und eine Gesamtacidität von 60 besitzen.

Bei nüchterner Ausspülung finden sich reichliche Mengen von Speiseresten im Oesophagus, im Magen nur ganz geringe Speisereste. Niemals Schleimbeimengungen. Körpergewicht 57,5 kg. Temperatur normal.

Fig. 1.

Am 2. IX. wird Patient auf die chirurgische Abteilung (Prof. Dr. Goldmann) verlegt. Bei der Sondenuntersuchung stösst man meistens bei Anwendung der verschiedensten Sonden in der Höhe der Cardia auf ein unüberwindliches Hindernis. Bei erneuten Versuchen gelingt es dann bisweilen, ganz leicht mit der Sonde bis in den Magen zu gelangen. Am häufigsten gelingt es, die Cardia zu passieren mit einem mittelstarken, weichen Magenschlauch, den Pat. selbst mitgebracht hat. Der Pat., der sich eine grosse Uebung angeeignet hat, kann mit diesem Schlauch fast immer die Cardia passieren, öfters allerdings erst nach mehreren vergeblichen Versuchen.

Es wird eine Röntgenaufnahme angefertigt, nachdem vorher ein Wismut-Kartoffelbrei in die erweiterte Speiseröhre gebracht war. Man sieht einen intensiven Schatten, der die Wirbelsäule beiderseits überragt und vom Herzschatten abzugrenzen ist. Nach unten endet der Schatten blindsackförmig (Fig. 1).

Oesophagoskopische Untersuchung (Prof. Kilian) am 27. VIII. und 7. IX. in linker Seitenlage mit einem Rohr von 45 : 1,4 cm. Der Oesophagus ist vom Ringknorpel an nach unten zunehmend stark dilatiert. Der Durchmesser des Sackes wird in der Tiefe auf 4 cm taxiert. Die Cardia lässt sich einstellen. Zeigt nichts Besonderes.

Klinische Diagnose: Cardiospasmus mit sekundärer diffuser Speiseröhrenerweiterung.

Da bisher alle anderen Behandlungsmethoden ohne dauernden Erfolg gewesen waren, so wurde zur Operation geschritten, die der Kranke sehnlichst verlangte, obwohl er auf die Gefahren derselben aufmerksam gemacht worden war.

14. IX. 04 Operation (Prof. Dr. Goldmann) in Morph.-Chloroformnarkose. Speiserohr und Magen waren vorher gut ausgespült. Hautlängsschnitt am inneren Rand des linken Rectus oben am Rippenbogen beginnend, unten in Nabelhöhe endigend. Nach Eröffnung der Peritonealhöhle liegt der scharfe linke Leberrand und die grosse Kurvatur des Magens vor. Der Magen wird nach abwärts geschoben und etwa 3fingerbreit oberhalb der grossen Kurvatur in einer Ausdehnung von ca. 8 cm und zwar parallel der grossen Kurvatur aufgeschnitten. Vor der Eröffnung des Magens werden einige in der Schnittlinie liegende Aeste der Coronaria sinistra unterbunden und durchtrennt. Aus dem Magen entleert sich eine galliggefärbte Flüssigkeit, die Magenwand ist ausserordentlich schlaff, die Schleimhaut zeigt nichts Besonderes. Die in den Magen eingeführte Hand erreicht die Cardia nur eben. Der Finger fühlt wohl in der Cardiagegend einen festen Ring, konnte ihn aber nicht passieren. Jetzt wird per os ein Schlundrohr in den Magen geführt und durch die Magenwunde wieder nach aussen geleitet. Das stumpfe Ende des Schlauches wird abgeschnitten und dann das untere Schlauchende durch einen Längsschnitt gespalten. An die hierdurch entstandenen Hälften werden nun die beiden Branchen der langen v. Mikulicz'schen Zange angebunden (Fig. 2). Beim Zurückziehen des Schlauches gelangt die so armierte Zange durch die Cardia bis in den Oesophagus. Jetzt wird nun durch Oeffnen der Zange auf 6 cm eine Dehnung der Cardia vorgenommen, wobei ein ziemlich beträchtlicher Widerstand zu überwinden ist. Diese Dehnung wird wiederholt nach verschiedenen Richtungen hin ausgeführt. Nach Erweiterung der Cardia hört man Luft mit lautem Geräusch hindurchströmen. Hierauf wird die Zange zurückgezogen, vom Schlauch abgeschnitten und der Schlauch wieder per os entfernt. Der Magen wird zunächst durch eine fortlaufende Seidennaht, dann durch Lembert'sche

Serosanähte geschlossen. Naht des Bauchfells mit Catgut. Hautnaht mit Seide. Narkose durch vorübergehende Pulsschwäche gestört. Dauer der Narkose 1½ Stunden.

22. IX. Reaktionsloser Wundheilungsverlauf, prima intentio. Entfernung der Nähte. Schon vom 3. Tage an Flüssigkeiten per os. — 24. IX. Pat. klagt über ständigen heftigen Durst. Urin Z°. Jetzt Breinahrung und leichtes feingeschabtes Fleisch. — 25. IX. Einführung des Magenschlauches. Bei ca. 30 cm Entleerung von ca. 10 ccm Flüssigkeit mit Speisebröckchen. Der Schlauch gleitet leicht, ohne jeden Widerstand, in den Magen. — 28. IX. Bei Einführen des Magenschlauches bis auf 30 cm entleert sich auch bei mässigem Pressen kein Inhalt aus der Speiseröhre, bis der Schlauch ohne Widerstand in den Magen gelangt. — 15. X. Bei sehr gutem Allgemeinbefinden und Körpergewicht als geheilt entlassen.

15. X. Oesophagoskopische Untersuchung: Die Dilatation ist noch anscheinend unverändert. Die Cardia klafft bei tiefer Respiration ziemlich weit.

Fig. 2.

9. I. 05. Brief des Patienten: Wunschgemäss gestatte ich mir, Ihnen über mein derzeitiges Befinden Bericht zu geben und kann ich Ihnen erfreulicher Weise gute Nachricht geben. Die Beschwerden sind bei vorsichtigem, langsamem Essen und gutem Kauen ganz minimal. Bei Einnahme von flüssigen Speisen bin ich ganz ohne Beschwerden. Auch glaube ich nicht, dass in den letzten beiden Monaten eine Ansammlung von Speiseresten in der Speiseröhre vorgekommen ist. Mein Allgemeinbefinden ist ein vorzügliches. Das Körpergewicht hat sich fortwährend auf dem bis jetzt erreichten Höhepunkt von 125—127 Pfd. gehalten.

22. II. 05. Oesophagoskopische Untersuchung: Es ist eine deutliche Abnahme der Speiseröhrenerweiterung festzustellen. Auch bei der heutigen Untersuchung steht die Cardia weit geöffnet.

13. VII. 05. Brief des Patienten: Ich bin seit ½ Jahre hier in Stellung und hat die Sache auch bei der Arbeit gut Stand gehalten. Irgend etwas Besonderes oder überhaupt eine Aenderung in meinem Befinden ist seit meinem letzten Dortsein nicht vorgekommen. Die auch heute noch in vereinzelten Fällen vorkommenden Beschwerden stehen in

keinem Verhältnis zu meinen früheren Qualen. Mein Körpergewicht ist immer ziemlich gleich geblieben.

Im Anschluss an den vorliegenden Fall möchte ich nun versuchen, einen kurzen Ueberblick über den heutigen Stand der Lehre vom Cardiospasmus zu geben. Bevor ich auf die Erkrankung selbst eingehe, will ich mich zunächst ganz kurz mit den normalen Verhältnissen an der Cardia beschäftigen.

Wie in der ganzen Oesophaguswand, so finden sich auch an der Cardia Längs- und cirkulär verlaufende Quermuskeln, an der Cardia sind letztere stärker entwickelt. Die innervierenden Nerven entstammen zum grössten Teil dem Vagus, der sowohl für die Längswie auch die Quermuskeln Fasern enthält. Ein kleiner Teil der Nerven entstammt jedoch einem in der Serosa der Cardia aufgefundenen Ganglienzellenhaufen. Für die im Vagus verlaufenden Fasern hat v. Openchowsky auch die zugehörenden Hirncentren entdeckt, er fand sie im Corpus striatum und in den Vierhügeln.

Die Cardia ist nach Rosenheim im Durchschnitt beim Mann 39,9 cm und beim Weib 37,3 cm von der Zahnreihe entfernt. Die Länge des Oesophagus schwankt sehr je nach der Körperlänge. Die Lagehöhe der Cardia projiciert auf die Wirbelsäule wird sehr verschieden angegeben. Gottstein hat aus der Litteratur alle Angaben zusammengestellt und findet sie schwankend zwischen IX. und XII. Brustwirbel. Am häufigsten soll die Cardia in der Höhe des X. und XI. Brustwirbels gefunden werden. Die verschiedenen Angaben über die Höhe der Cardia erklären sich wohl daher, dass die Lagehöhe der Cardia in der That eine sehr schwankende ist. Die Ursachen dafür sind nach Gottstein: 1. die wechselnde Altersstellung des Zwerchfells. Dieses liegt beim Neugeborenen viel höher wie beim Greis. 2. In der wechselnden Magenfüllung. Mit ihrer Zunahme tritt die Cardia tiefer. 3. Bei Untersuchungen an der Leiche kann durch postmortale Fäulnisauftreibung der Därme die Cardia nach oben verdrängt sein.

Ebenso schwankend wie über die Lage sind auch die Angaben über die Weite der normalen Speiseröhre, deren genaue Kenntnis für die Beurteilung der vorliegenden Erkrankung ja von besonderem Interesse ist. Luschka gibt an, dass die Speiseröhre in maximo 2,3 cm breit ist und einen Umfang von 7,5 cm besitzt. Mit der verschiedenen Weite schwankt natürlich auch die Kapacität der normalen Speiseröhre. Während sie für gewöhnlich 40—80 ccm

fasst, so ist nach den Messungen von Rumpel selbst ein Fassungsvermögen von 150 ccm noch nicht als pathologisch anzusehen.

Von ganz besonderem Wert für die normale Anatomie und Physiologie der Speiseröhre und Cardia, vor allem aber auch, wie wir später sehen werden, für die Diagnose des Cardiospasmus, ist die oesophagoskopische Untersuchung. Früher nahm man allgemein an und lehrte auch so, dass die Speiseröhre im Ruhezustand kein Lumen besitzt, dass die vordere und hintere Wandung aneinander liegen. Erst seit den bahnbrechenden Versuchen von v. Mikulicz mit dem Oesophagoskop wissen wir, dass die Speiseröhre in ihrem Brustabschnitt auch im Ruhezustande ein weites offenes Rohr bildet. Dass man bei Sektionen die Speiseröhre stets ohne Lumen gefunden hat und auch noch findet, rührt daher, dass nach Eröffnung des Thorax der vorher dort herrschende negative Druck aufgehoben und dadurch ein Kollabieren des Oesophagus veranlasst wird.

Der oesophagoskopische Befund der normalen Speiseröhre und Cardia ist etwa folgender (ich folge hier im Wesentlichen den Angaben von Stark): Im retrolaryngealen und Halsabschnitt ist die Speiseröhre geschlossen. Dagegen präsentiert sich der Oesophagus in seinem ganzen Brustteil d. i. von der Höhe der Incisura ingularis manubrii bis an die Cardia als ein durchaus offener Kanal (v. Mikulicz). Die Schleimhaut der Speiseröhre hat ein blassrotes Aussehen, die Oberfläche ist feucht, oft glänzend und glatt. Sehr chrakteristisch ist das Bild an der Cardia. Da man in der Regel nicht ganz parallel der Achse der Pars diaphragmatica vorgeht, sieht man zunächst in der linken Wand die tiefrot bis violettrote sammetartige Magenschleimhaut, die bald auch vorn und hinten schliesslich auch vorn und rechts zum Vorschein kommt. Sobald man in den Magen gelangt, legt sich eine Falte mit balkenartigen Schleimhauterhebungen vor das Rohr und verhindert die freie Umschau im Magen. Die Ora serrata kann mitunter sehr deutlich erkannt werden, in anderen Fällen ist aber der Uebergang der Oesophagusschleimhaut in die des Magens gleich einer scharf markierten ringförmigen Linie.

Mit der Frage, ob die normale Cardia bei der Oesophagoskopie offen oder geschlossen angetroffen wird, haben wir eine grosse Streitfrage angeschnitten, die zahlreiche Kontroversen veranlasst hat. In seiner ersten Veröffentlichung schreibt v. Mikulicz über diesen Punkt: „Von Interesse ist der Uebergang des Oesophagus in die

Cardia. Ich habe hier bisher unter normalen Verhältnissen einen sphinkterartigen Abschluss zwischen Magen und Speiseröhre nie gesehen, der Uebergang scheint ein vollkommen offener zu sein. (Ein eigentlicher Sphinkter besteht bekanntlich an der Cardia nicht.) Ich möchte nach den bisherigen Untersuchungen annehmen, dass der in Ruhe befindliche Magen gegen den Oesophagus nicht abgeschlossen ist, dass sich dagegen der kontrahierte Magen durch eine ventilartige Vorrichtung oder durch die Wirkung von eigenartig in seiner Wand verlaufenden Muskelzügen an der Cardia abschliesst."

v. Hacker ist im Gegensatz hierzu der Ansicht, dass an der Cardia oder in deren Nähe ein konstanter muskulärer Verschluss zwischen Speiseröhre und Magen vorhanden ist. Es ist ihm unter normalen Verhältnissen nie gelungen, mit dem Oesophagoskop frei in den Magen zu sehen. Rosenheim tritt dann mit seinen Beobachtungen als Vermittler auf und giebt Beiden Recht. Er sagt: „Führt man das Rohr auch wirklich bis zum Magenmund, so sieht man thatsächlich frei in den Magen . . . . . Dringt man aber mit dem Tubus nur bis zur unteren physiologischen Enge, oder bis zum Foramen oesophageum, so erblickt man regelmässig einen muskulären Verschluss." Gottstein wiederum hat nie einen muskulären Verschluss an der normalen Cardia gesehen. Er glaubt, dass bei v. Hacker und Rosenheim der muskuläre Verschluss durch die sich kreuzenden Zwerchfellschenkel vorgetäuscht wird, die ja nicht eine Ebene sondern einen kurzen muskulären Schlauch bilden. Er glaubt, dass diese Schenkel in Seitenlage erschlaffen können, in Rückenlage aber nicht. So erklärt er, dass v. Hacker, der stets in Rückenlage untersucht, immer auf einen muskulären Verschluss stiess. Stark giebt ebenfalls an, dass es leichter ist, bis in den Magen vorzudringen, wenn man in rechter Seitenlage oesophagoskopiert. Auch er fand an der Cardia niemals einen muskulären Widerstand. Neuerdings hat nun v. Mikulicz auf Grund weiterer Erfahrungen wieder zu dieser Frage wie folgt Stellung genommen: „Ich bin überzeugt, dass Rosenheim mit seiner Darstellung das Richtige getroffen hat, und schliesse mich ihm in dieser Richtung im Wesentlichen an. Die Cardia stellt sich im oesophagoskopischen Bild sphinktartig geschlossen oder offen dar, je nachdem man den Tubus derselben mehr oder weniger nähert."

Nach alledem, wie auch nach den neueren, sehr interessanten Untersuchungen von v. Mikulicz, über die ich gleich berichten werde, können wir als feststehend annehmen, dass die Cardia

im Zustande der Ruhe geschlossen ist. Der Verschluss ist aber normaler Weise nur ein sehr loser und setzt einem eingeführten Instrument nie einen Widerstand entgegen. Worauf das beruht, werden wir später sehen. Jedenfalls haben alle Beobachter mit Ausnahme von v. Hacker nie einen muskulären Widerstand beim Einführen des Oesophagoskopes an der Cardia gefunden, und es ist ja auch allgemein bekannt, dass eingeführte Magensonden oder Schläuche für gewöhnlich keinen Widerstand an der Cardia finden.

Ich habe die Frage, ob bei der Oesophagoskopie die Cardia im normalen Ruhezustand durch einen festen muskulären Verschluss geschlossen gefunden wird oder nicht, etwas eingehender behandelt, da es ja von grosser Wichtigkeit für die Diagnose des Cardiospasmus ist. Denn, würden wir uns auf die Seite von v. Hacker schlagen, so würden wir den oesophagoskopischen Befund bei vielen Fällen von beginnendem Cardiospasmus und bei allen Fällen von akutem Cardiospasmus als normal ansehen, und andererseits würden wir uns auf den Anfangs von v. Mikulicz eingenommenen Standpunkt stellen, so würden wir manchen Fall für einen Cardiospasmus halten, der in Wirklichkeit einen normalen Befund hat.

Bei der Behandlung der letzten Frage haben wir in Manchem schon die Physiologie der normalen Speiseröhre und Cardia angeschnitten, deren Kenntnis zur Beurteilung der vorliegenden Erkrankung von grösster Bedeutung ist. Unsere Kenntnisse hierüber basieren vor allem auf den bahnbrechenden Untersuchungen von Kronecker und Meltzer, die durch die letzten Untersuchungen von v. Mikulicz eine sehr wertvolle Ergänzung bezw. teilweise Berichtigung erfahren haben. Was zunächst den Zustand der Ruhe anlangt, so steht nach den übereinstimmenden Untersuchungen von Kronecker, Meltzer, v. Openchowsky, Sinnhuber und v. Mikulicz fest, dass die Cardia in der Ruhe geschlossen ist und zwar durch einen muskulären Verschluss. Dieser muskuläre Verschluss ist bedingt durch den normalen Tonus der Cardiamuskulatur. Dieser Tonus wird, was schon Magendie, Claude-Bernard, Schiff, Chaveau und Goltz gefunden hatten, durch Reizung oder Lähmung des Nervus vagus beeinflusst. Kronecker und v. Openchowsky ist es dann gelungen, verschiedene Fasern des N. vagus so zu isolieren, dass die Reizung der einen immer Erschlaffung, die der anderen immer eine Kontraktion der Cardia

herbeiführte. Ferner fanden sie, dass die Funktion der in der Serosa der Cardia gefundenen Ganglienzellen in einer Dilatation besteht. Neuerdings hat dann noch Sinnhuber eingehende Untersuchungen über den muskulären Cardiaverschluss angestellt. Er fand, dass eine doppelseitige Durchtrennung der N. vagi oberhalb des Zwerchfelles die Cardia erschlaffen lässt, während eine Durchschneidung am Halse den Tonus der Cardia vorübergehend verstärkt.

Aus all diesen Beobachtungen ist Folgendes zu entnehmen: die Cardiamuskulatur befindet sich im Ruhezustand in einem gewissen Tonus, dieser Tonus kann verstärkt werden einmal durch Durchschneiden der Nerv. vagi, dann durch Reizung gewisser Fasern der Nerv. vagi. Der Tonus wird aufgehoben bezw. abgeschwächt durch Reizung von Fasern, die ebenfalls im Nerv. vagus verlaufen, und durch die Funktion der Ganglienzellen in der Serosa.

Doch ausser diesem muskulären Abschluss zwischen Speiseröhre und Magen besteht noch ein ventilartiger Abschluss. Dieses Ventil entsteht nach Gubaroff dadurch, dass der Oesophagus schief den Magen mündet, nach Kelling besteht an der linken Seite in der Oesophagusinsertion in den Magen eine verschieden stark ausgebildete Falte. Dieses Ventil gestattet leicht den Durchgang von der Speiseröhre in den Magen, sehr schwer aber den Durchgang in umgekehrter Richtung. Das Ventil öffnet sich natürlich ohne Weiteres, wenn der im Oesophagus herrschende Druck um ein Weniges den im Magen herrschenden übersteigt. Der Wanddruck im Magen ist ziemlich konstant, also unabhängig vom Füllungszustand. Er beträgt nach Kelling für den verdauenden menschlichen Magen 6—8 cm Wasserdruck. Der nach den Untersuchungen von v. Mikulicz im ruhenden Oesophagus bestehende Druck ist im Durchschnitt etwas niedriger als der atmosphärische Druck. Eine Drucksteigerung im Oesophagus von ca. 9 cm Wasserdruck wird demnach den ventilartigen Abschluss schon aufheben.

Wie verhält sich denn nun der muskuläre Cardiaverschluss beim normalen Schluckakt? Kronecker und Melzer haben gefunden, dass schon zu Beginn des Schluckaktes eine Erschlaffung, Eröffnung der Cardia eintritt, und zwar wird diese Erschlaffung hochgradiger, wenn kurz hintereinander mehrere Schluckakte ausgeführt werden. Diese Beobachtung hat v. Mikulicz nicht bestätigen, aber auch nicht widerlegen können. Für die Richtigkeit der Beobachtungen von Kronecker und Melzer sprechen Erfahrungen,

die man an Cardiospasmus-Kranken gemacht hat. Es hat sich nämlich in einigen Fällen gezeigt, dass Patienten den Verschluss der Cardia dadurch überwinden konnten, dass sie mehrmals hintereinander schluckten. Nach den neueren, sehr interessanten Beobachtungen von v. Mikulicz besteht beim Schluckakt ein grosser Unterschied für das Schlucken von Flüssigkeiten und breiigen Massen einerseits und von festen Speisen andrerseits. Erstere fallen, sobald sie durch die Schlingbewegungen des Pharynx bis an den Anfang des Speiseröhrenbrustabschnittes gelangt sind, durch ihre eigene Schwere, also ohne Zuthun der Oesophagusperistaltik, die Speiseröhre hinunter bis an die Cardia. Diese öffnet sich, sobald sich über ihr eine gewisse Flüssigkeitsmenge angesammelt hat. Feste Speisen dagegen gelangen erst mit der peristaltischen Welle der Speiseröhre allmählich herunter, und der muskuläre Verschluss der Cardia wird durch die Drucksteigerung gelöst, die durch die Kontraktion der Oesophagusmuskulatur hervorgerufen wird. Nach den Beobachtungen von v. Mikulicz ist das den muskulären Cardiaverschluss auslösende Moment eine Drucksteigerung im unteren Speiseröhrenabschnitt. Diese braucht in der Regel geringer zu sein als der Druck einer den Brustoesophagus ausfüllenden Flüssigkeitssäule. Grösser wird unter normalen Verhältnissen der nötige Druck nur beim Schlucken von Flüssigkeiten, welche die Oesophagusschleimhaut reizen, z. B. kohlensäurehaltige und abnorm hoch oder niedrig temperierte Flüssigkeiten. Diese bewirken reflektorisch eine Steigerung des normalen Cardiatonus. Bei ihnen genügt also nicht allein die eigene Schwere, um die Cardia zu öffnen, sondern es muss noch die Kontraktion der Oesophaguswand hinzukommen. Es ist also der vermehrte Wanddruck, der reflektorisch eine Erweiterung der Cardiaringmuskulatur herbeiführt. So erklärt es sich auch, dass beim Oesophagoskopieren, wenn das Tubusende noch weit von der Cardia entfernt ist, diese geschlossen angetroffen wird, während beim weiteren Einführen des Instrumentes die dadurch bedingte Steigerung des Wanddruckes die Oeffnung der Cardia veranlasst, also bei nicht genügend weit eingeführtem Oesophagoskop finden wir die Cardia immer geschlossen, bei tiefer eingeführtem Instrument immer offen. v. Mikulicz meint, dass nach seiner Ueberzeugung die in der Serosa gefundenen Ganglienzellen bei einer geringen Reizung durch Druckvermehrung im untersten Oesophagusabschnitt die automatische Oeffnung der Cardia vermitteln.

Nach alledem müssen wir für die Beurteilung der vorliegenden

Krankheit Folgendes festhalten:

Der Verschluss der Cardia ist ein zweifacher:

1. ein Ventilverschluss.

2. ein muskulärer Verschluss.

Der erste wird schon durch eine ganz geringe Druckerhöhung im Oesophagus überwunden, der muskuläre Verschluss öffnet sich

a) mit dem Schluckakt. Beim Beginn des Schluckaktes wird synchron mit der Kontraktion der Pharynxmuskulatur durch eine centrale Innervation bezw. reflektorisch eine Erschlaffung der Cardiaringmuskulatur ausgelöst. Ein mehrmals hintereinander ausgeführtes Schlucken erhöht noch den Grad der Erschlaffung;

b) unabhängig vom Schluckakt, durch jede ein gewisses Mass übersteigende Drucksteigerung im untersten Oesophagusabschnitt. Die Oesophagusschleimhaut reizende Flüssigkeiten erhöhen den normalen Tonus der Cardia.

Die eben geschilderte normale Funktion der Cardia erleidet nun bei der vorliegenden Erkrankung eine schwere Störung. Der Cardiospasmus ist also eine funktionelle Erkrankung, anatomische Veränderungen bilden sich erst mit dem Krankheitsverlauf aus. Die Erkrankung besteht, wie schon der Name sagt, in einer spastischen Kontraktion der Cardiamuskulatur und einer dadurch bedingten Stenose. Die normalen Reize vermögen nicht mehr eine Oeffnung der Cardia herbeizuführen.

Die Krankheit beginnt infolgedessen mit Schlingbeschwerden. Diese sind verschieden je nach dem wir einen Fall von akutem oder chronischem Cardiospasmus vor uns haben.

Beim akuten Cardiospasmus tritt meist ganz plötzlich ohne alle Vorboten ein vollständiger Verschluss der Cardia ein. Ein geschluckter Bissen bleibt oberhalb der Cardia liegen und ist auch nicht durch forcierte Schluck- und Schlingakte in den Magen zu bringen. Er wird schliesslich wieder herausgewürgt. Bei einer Sondenuntersuchung stösst man in der Höhe der Cardia das eine Mal auf einen unüberwindbaren Widerstand, das andere Mal gleitet eine Sonde ohne alle Schwierigkeiten bis in den Magen. Das Oesophagoskop zeigt die Cardia krampfartig geschlossen. Dieser Verschluss weicht nicht dem andrängenden Tubus. Die Oesophagusschleimhaut ist jedoch überall normal. Man sieht nirgends Anzeichen einer anatomischen Stenose. Dieser Zustand kann nun in wechselnder Heftigkeit verschieden lang andauern. In einem Fall

bestand 2—3 Tage lang ein absoluter Verschluss, auch nicht ein Tropfen Flüssigkeit geht durch. Dann ist plötzlich der Krampf aufgehoben und aller Arten Speisen gelangen ohne jede Schwierigkeit in den Magen. Diese Anfälle können sich nach verschieden langen Zwischenräumen wiederholen, um schliesslich nicht wieder zu kommen, oder aber um in einen chronischen Cardiospasmus überzugehen. Kommt ein akuter Cardiospasmus zur Heilung, so bilden sich keine sekundären Veränderungen aus. Bisher sind 4 Fälle von akutem Cardiospasmus, beschrieben worden, und zwar je 2 von Gottstein und Rosenheim. Um ein typisches Beispiel von akutem Cardiospasmus anzuführen, will ich kurz den einen von Rosenheim beobachteten Fall mitteilen.

Es handelt sich um einen 67jährigen Mann, dem ganz plötzlich ohne jede Veranlassung und ohne irgendwelche Prodromalerscheinungen ein Kloss in der Speiseröhre hinter dem Brustbein stecken blieb. Der Kloss wurde wieder herausgewürgt, aber es blieb während 48 Stunden ein totaler Verschluss selbst für jedwede Flüssigkeit bestehen. Die nach 3 mal 24 Stunden vorgenommene Sondenuntersuchung ergab in einer Tiefe von 41 cm ein absolut unüberwindliches Hindernis. Dagegen gelangt die weiche Magensonde, allerdings auch erst bei mehrfachen Schluckbewegungen, in den Magen. Einspritzung einer 3 % Cocainlösung. Pat. kann hierauf wieder flüssige Nahrung zu sich nehmen. Die erst am nächsten Tage vorgenommene oesophagoskopische Untersuchung ergiebt auf dem ganzen Weg bis zur Cardia, abgesehen von 3 kleinen Sugillationen, nicht die geringste Anomalie. 2 Monate später tritt ein zweiter Anfall auf. Es blieb dem Pat. die Haut eines Gänsehalses in der Speiseröhre stecken, und wiederum konnte er 48 Stunden (trotz Morphium) nichts herunterschlucken. Bei der neuerlichen Sondenuntersuchung kommt man schon in der Tiefe von 37 cm auf ein für jede Art von Sonden unüberwindliches Hindernis. Die oesophagoskopische Untersuchung ergiebt jetzt 40 cm von den Zähnen entfernt ein weiches, fetziges Gewebe im Lumen der Speiseröhre liegen, um das sich das Organ fest kontrahiert hat. Die Schleimhaut ist hier tief dunkelrot, in den nächstgelegenen höheren Partien ebenfalls röter als normal. Der Verschluss im unteren Oesophagusdrittel hat nicht, wie sonst, das Aussehen einer Rosette, sondern die Schleimhautfalten verlaufen fast parallel der Achse des Organs als prominente, 5—8 cm lange Wülste, von oben nach unten stärker werdend und schliesslich konfluierend. Versuche, die ganze fetzige Masse mit der Zange zu extrahieren, misslingen, ebenso die Sondierungen. Nach 2 mal 24 Stunden (Ernährung per rectum) geht wieder alles glatt herunter. Die nach 4 Wochen vorgenommene oesophagoskopische Untersuchung ergab durchaus normale Verhältnisse, die Schleimhaut blassrot; als etwas

Auffallendes erscheint diesmal nur ein mässig prominenter, flacher, 5-pfennigstückgrosser Schleimhautwulst an der Hinterwand der Speiseröhre im untersten Teile oberhalb des Zwerchfells. Die Schleimhaut über derselben sieht aber ganz normal aus. Nach weiteren 2—4 Monaten derselbe Befund. Hervorzuheben ist noch, dass bei dem Pat. jede Erkrankung des Nervensystems fehlte, und dass auch psychische Alterationen nicht konstatiert werden konnten. Jede anatomische Ursache ist selbstverständlich ausgeschlossen.

Der chronische Cardiospasmus kann nun ebenso akut einsetzen wie der akute, oder mit anderen Worten, es kann sich aus einem akuten ein chronischer Cardiospasmus entwickeln. Dies sind jedoch die selteneren Fälle, meist entwickelt sich der chronische Cardiospasmus mehr schleichend, wie im vorliegenden Fall, der überhaupt als das typische Beispiel eines chronischen und, wie wir später sehen werden, primären Cardiospasmus anzusehen ist. Während es, wie eben geschildert, beim akuten Cardiospasmus sofort von Beginn der Erkrankung an zu einem absoluten Cardiaverschluss kommt, finden wir zu Beginn des chronischen Cardiospasmus meist nur die Zeichen einer relativen, intermittierenden Stenose. Demgemäss besteht der Beginn der Erkrankung darin, dass die Patienten Schwierigkeiten beim Schlucken bemerken. Sie müssen, um geschluckte Flüssigkeiten oder Bissen in den Magen zu bringen, öfters schlucken. Bald genügt auch das nicht mehr, sie müssen alle möglichen, meist selbst erfundenen Kunsthilfen anwenden, um die geschluckten Massen in den Magen zu bringen. Diese Kunsthilfen wirken, wie das Melzer nachgewiesen hat, dadurch, dass der intrathoracische Druck erhöht und so der Cardiaverschluss gesprengt wird. Infolge der vermehrten Arbeitsleistung tritt in den meisten Fällen eine Hypertrophie der Oesophagusmuskulatur ein. So lange die hypertrophische Muskulatur die vermehrte Arbeit leisten kann, gelangen alle Speisen noch in den Magen. Auf die Dauer ist jedoch auch die hypertrophische Muskulatur, besonders wenn der Cardiospasmus hochgradiger wird, der vermehrten Arbeitsleistung nicht mehr gewachsen. Es bleiben Reste von Speisen über der Cardia liegen. In den Fällen, in denen das Hypertrophieren der Muskulatur ausbleibt, oder gar gleichzeitig mit dem Cardiospasmus eine Atonie der Muskulatur auftritt, zeigt sich das Steckenbleiben von Speisen natürlich schon viel früher. Die Patienten empfinden dies subjektiv als einen sehr lästigen, oft unerträglichen Druck hinter dem Brustbein, bisweilen werden auch Magenbeschwerden geklagt.

Die Folge des Anhäufens von Speisen über der Cardia ist nun einmal eine allmählich zunehmende Erweiterung der Speiseröhre, dann aber auch häufig, besonders wenn eine Zersetzung der Speisen eintritt, eine Entzündung der Speiseröhrenschleimhaut. Da diese nun wiederum ihrerseits einen verstärkten Cardiospasmus auslöst, der wieder durch Erhöhung der Stenose die Cardia noch undurchgängiger macht und so eine stärkere Erweiterung der Speiseröhre herbeiführt, so bildet sich hier ein unheilvoller Circulus vitiosus aus.

Die subjektiven Beschwerden in dem Stadium, in dem sich schon eine Speiseröhrenerweiterung ausgebildet hat, sind folgende: Das Druckgefühl hinter dem Brustbein nimmt zu. Die Patienten bemerken, dass wenn sie über ein bestimmtes Mass hinaus Flüssigkeiten zu sich nehmen, ein Regurgitieren eintritt. Häufig stellt sich nach dem Essen „Erbrechen" ein, und es finden sich in dem „Erbrochenen" bisweilen noch Reste der vorletzten Mahlzeit. Meistens bleiben Anfangs nur feste Speisen stecken, mit der Zeit aber wird die Stenose immer hochgradiger, so dass schliesslich auch Flüssigkeiten nur schwer oder zum Schluss gar nicht mehr heruntergebracht werden können. Die Patienten magern natürlich stark ab, und in den schwersten Fällen tritt, wenn nicht durch eine Gastrostomie Hilfe geschaffen wird, schliesslich der Hungertod ein. Bezüglich der subjektiven Beschwerden verweise ich noch auf die von unserem Kranken selbst verfasste Anamnese, die uns ein klares Bild des Verlaufes eines chronischen Cardiospasmus giebt.

Der objektive Befund ist beim chronischen Cardiospasmus folgender: Eingeführte Sonden stossen in der Höhe der Cardia auf einen festen Widerstand. Wenn schon, wie eingangs erwähnt wurde, die Höhe der Cardia unter normalen Verhältnissen sehr wechselnd ist, so ist sie es in Fällen von Cardiospasmus noch viel mehr. Dies beruht einmal darauf, dass es sich bisweilen nicht nur um einen Krampf der Cardia sensu strictiori, sondern auch des untersten Speiseröhrenabschnittes handelt, in solchen Fällen findet die Sonde weiter oben wie normal einen Widerstand. In vielen Fällen von Cardiospasmus kommt aber noch eine Verlängerung der Speiseröhre zu Stande, so dass also die Sonde tiefer eingeführt werden muss.

Charakteristisch, ja fast pathognomonisch für den Cardiospasmus ist das wechselnde Ergebnis bei der Sondierung. Das eine Mal gelingt es ohne jede Schwierigkeiten bis in den Magen zu kommen, das andere Mal finden wir ein unüberwindliches

Hindernis. Einige Autoren gaben an, dass es öfters leichter gelingt, mit einer dicken als mit einer dünnen Sonde die Cardia zu passieren. In unserem Fall fanden wir das nicht bestätigt. In manchen Fällen gelingt es nicht, mit einer festen Sonde durch die Cardia zu kommen, während weiche Sonden mittels des Schluckaktes in den Magen gebracht werden können. Auch in unserem Fall fand sich ein sehr interessantes Verhalten bei Sondierungsversuchen. Mit festen Sonden gelangte man fast nie, jedenfalls sehr selten bis in den Magen. Auch mit unseren gewöhnlichen Sonden und Schläuchen gelang es nur sehr selten, den Cardiaverschluss zu passieren. Dagegen vermochte der Patient, der im Laufe der Zeit eine Uebung darin sich angeeignet hatte, einen von ihm mitgebrachten mittelstarken Magenschlauch mit Hilfe von ganz bestimmten Schluck- und Schlingbewegungen, oft allerdings auch erst nach einigen vergeblichen Versuchen, in den Magen zu bringen. Bei bestehender Speiseröhrenerweiterung kann man bisweilen beim Sondieren mit festen Sonden eine abnorm grosse Bewegungsfreiheit des unteren Endes konstatieren, wenn dieses sich in dem erweiterten Sack befindet.

Führt man bei bestehender Dilatation einen Magenschlauch in den Oesophagus ein, so entleert sich in einigermassen vorgeschrittenen Fällen, sobald der Schlauch in den Brustabschnitt gelangt, der Inhalt der Speiseröhre. Dieser kann bis zu $1^1/_2$ Litern betragen (normaler Inhalt höchstens 150 ccm). Er besteht aus gestauten, mit Schleim gemischten Speiseresten und reagiert meist alkalisch. In den Fällen, in denen er sauer reagiert, findet sich wohl Milchsäure, aber niemals Salzsäure. Bei bestehendem Schleimhautkatarrh sind die Beimengungen von Schleim reichlicher.

Bei der oesophagoskopischen Untersuchung sieht man in den dilatierten Abschnitt wie in einen weiten Sack hinein. Selbst bei stärkeren Exkursionen des Tubus spannt sich die Speiseröhrenwand nirgends an. Die Cardia zeigt sich fest, krampfhaft geschlossen. Meistens sieht man zwei festaneindergepresste kleine Wülste, die normale rosettenartige Figur ist verschwunden. Der feste Cardiaverschluss weicht dem andrängenden Tubus nicht oder erst nach längerem Zuwarten oder häufigeren Versuchen. Bisweilen hat man auch dabei ein ganz plötzliches Oeffnen der Cardia gesehen, so dass der Tubus dann ganz glatt passieren konnte. Bei bestehender Oesophagitis sieht man eine starke Rötung und Schleimabsonderung der Schleimhaut, in vielen Fällen ist aber die Schleimhaut absolut normal. Füllt man die Speiseröhre mit einem Wismut-

brei und nimmt alsdann in Rückenlage eine Röntgenphotographie auf, so sieht man je nach dem Grade der Dilatation einen breiten Schatten.

Da die Erkrankung in früherer Zeit, wo sie meist nicht erkannt wurde, häufiger zum Tode führte, so finden wir in der Litteratur ziemlich reichliche Sektionsberichte. Es war die pathologische Anatomie der Erkrankung oder vielmehr ihrer Folgezustände viel eher bekannt als das klinische Bild, geschweige denn die Therapie. Zunächst ist zu erwähnen, dass natürlich niemals an der Cardia irgendwelche Zeichen einer anatomisch bedingten Stenose gefunden sind. Ueberhaupt ist der Befund an der Cardia meist ein normaler. Die Schleimhaut an der Cardia findet sich stets normal, bisweilen findet man eine Hypertrophie der Cardiamuskulatur. Veränderungen am nervösen Apparat der Cardia bei Cardiospasmus sind bisher nur in einem Fall gefunden. Dass dies so selten ist, rührt wohl daher, dass meistens nicht weiter darnach geforscht wurde, und weil es sehr schwierig ist, sie nachzuweisen. Nur in dem von Kraus aus dem Wiener Rudolfspital veröffentlichten Fall fand sich schon makroskopisch eine Abplattung der beiden Nervi vagi. Mikroskopisch liessen sich im linken Vagus nur noch vereinzelte erhaltene Bündel normaler Nervenfasern nachweisen, während anscheinend mehr als die Hälfte fehlte. In den vorgeschrittenen Fällen ist der am meisten ins Auge springende Befund eine bisweilen ganz enorme Ausdehnung der Speiseröhre. Der Umfang kann bis zum 4fachen des normalen, der Inhalt auf $1^1/_2$ Liter steigen. Die Erweiterung kann entweder eine ganz diffuse gleichmässige, nur wenig nach der Cardia hin zunehmende sein, oder sie hat eine mehr spindelartige Form mit der stärksten Erweiterung in der Mitte, oder sie ist schliesslich besonders stark in den unteren Abschnitten des Oesophagus ausgebildet, so dass daraus eine Flaschenform resultiert. Bisweilen betrifft die Erweiterung nur den untersten Abschnitt der Speiseröhre, es sind dies diejenigen Fälle. in denen bereits eine angeborene Erweiterung bestand, die durch einen Cardiospasmus vergrössert wurde (Fleiner). Die Erweiterung reicht häufig nicht ganz herab bis zur Cardia, sondern hört schon einige Centimeter oberhalb derselben auf. Worauf das beruht, hat Gottstein in einem kleinen Experiment überzeugend nachgewiesen. Danach verhindern die ziemlich unnachgiebigen Zwerchfellschenkel, dass eine Erweiterung des infradiaphragmatischen Speiseröhrenabschnittes, wenn auch nicht ausbleibt, so doch in sehr geringen Grenzen bleibt. Die

rechte Wand ist öfters etwas stärker dilatiert als die linke, was mit dem schrägen Verlauf des Oesophagus von rechts oben nach links unten in Zusammenhang gebracht wird, insofern als die rechte Wand dadurch einen stärkeren Druck auszuhalten hat als die linke. Zu erwähnen ist auch, dass in einer geringen Anzahl von Fällen, besonders bei flaschenförmiger Dilatation noch kleinere sekundäre Ausstülpungen und Ausbuchtungen der Sackwand beschrieben sind (Fleiner).

Ich bin in der Lage, meiner Arbeit 2 Abbildungen von Präparaten beizulegen, an denen man sehr gut die beiden Hauptformen der Dilatation, die gleichmässige, sackartige und die flaschenförmige erkennen kann. Die Präparate befinden sich im St. Thomas-Hospital-Museum und Roy. Coll. Surgeons-Museum in London.

Die Photographien hat mein Chef, Herr Prof. Dr. Goldmann, anfertigen lassen.

Fig. 3.

Fig. 4.

1. St. Thomas-Hospital Museum Nr. 912. (Fig. 3.)

Ein äusserst stark erweiterter Oesophagus. Die Erweiterung nimmt zu vom oberen Ende bis zum Uebergang vom mittleren zum unteren Drittel, wo der Umfang $5^1/_2$ Zoll beträgt. Nach unten zu nimmt die

Erweiterung wieder ab bis zur Cardia, wo das Lumen des Oesophagus wieder normal ist. Die Schleimhaut ist in beträchtlicher Ausdehnung oberflächlich ulceriert, die Muskulatur ist kräftig und trotz ihrer stärkeren Ausdehnung so dick wie normal infolge der Hypertrophie. Der Magen hatte eine normale Lage und war völlig gesund und besonders an der Cardia und am Pylorus vollständig normal.

Das Präparat stammt von einer Frau von 60 Jahren, die an Perforationsperitonitis aus einem Duodenalulcus gestorben war.

2. Roy.-Coll. Surgeons Museum Nr. 2290A. (Fig. 4.)

Ein in seiner ganzen Länge sehr stark erweiterter Oesophagus. Nur an seinem Durchtritt durch das Zwerchfell ist er verengert, aber hier besteht weder ein Zeichen von Induration noch Striktur. Der grösste Durchmesser beträgt $2^1/_2$ Zoll, der nahe über der Cardia $1^1/_4$ Zoll. Der Oesophagus enthält einige Unzen von unverdauten Speisen.

Das Präparat stammt von einem 52jährigen Mann, der seit 5 Jahren an Regurgitation von Speisen gelitten hat, die meistens mehrere Tage anhielt. Er starb an einer Herzerkrankung. Die Aorta war enorm erweitert. Möglicherweise könnte die Oesophagusdilatation dadurch bedingt sein, dass die erweiterte Aorta die centrale Zwerchfellsehne gegen das cardiale Speiserohrende drückte.

Dass in manchen Fällen ausser der Breitenzunahme sich auch noch eine Längenzunahme ausbildet, beweisen die Fälle von Hölder, Luschka, Griffitt u. A. Im Falle Hölder betrug die Distanz der Cardia von der Zahnreihe 53 cm (normal 39,9 cm). Was die Schleimhaut anlangt, so wird sie, wie schon erwähnt, an der Cardia fast immer normal gefunden, in vielen Fällen, und das ist besonders bemerkenswert, zeigt auch die Schleimhaut des Oesophagus sowohl makroskopisch wie mikroskopisch keine Veränderungen. (Fälle von Zenker, Rumpel, Schwörer u. A.) In der Mehrzahl der Fälle bestehen jedoch infolge des durch die gestauten, sich zersetzenden Speisen gesetzten Reizes und durch die bisweilen erfolgende Ueberdehnung der Wand mehr oder weniger hochgradige Veränderungen. Man findet dann „anfangend mit einfachen durch Rötung und starker Schleimsekretion gekennzeichneten katarrhalischen Erscheinungen, Verdickungen und Hypertrophien der Schleimhaut, Trübungen derselben, je auch bisweilen Epitheldefekte und Geschwürsbildung“ (Lossen). Die Muskulatur findet sich in den meisten Fällen hypertrophiert als Reaktion auf die vermehrte Arbeitsleistung und zwar vorwiegend bei der spindelförmigen Erweiterung, weniger häufig bei der flaschenförmigen. Von der Hypertrophie ist hauptsächlich die Ringmuskulatur befallen, die bis

zu $^1/_2$ cm dick werden kann, die Längsmuskulatur ist meist weniger oder gar nicht hypertrophiert. In einigen wenigen Fällen hat man jedoch Zeichen der Atrophie der Oesophagusmuskulatur gefunden, worauf wir später noch zurückkommen. Klebs fand bei einfacher Atonie eine starke Verfettung der Muskeln. Schliesslich ist noch zu erwähnen, und das ist sehr wichtig, dass in einigen Fällen, besonders wenn die Sektion sehr kurz nach dem Tode ausgeführt wurde, die Cardia sich krampfartig geschlossen fand und zwar so fest, dass sie einem eindringenden Gegenstand (Finger oder Sonde) einen beträchtlichen Widerstand entgegensetzt. (Fälle von Leichtenstein, Rumpel, Schwörer.) Dieser Befund beweist deutlich, dass ein Spasmus der Cardia bestanden hat.

Wir wenden uns jetzt der Aetiologie des Leidens zu.

In einzelnen Fällen trat der Cardiospasmus bei neurasthenischen und hysterischen Patienten auf. In den meisten Fällen, wie auch im vorliegenden, fanden sich jedoch nie die Zeichen einer nervösen Allgemeinerkrankung, so dass man diese wohl nicht als die Ursache des Cardiospasmus ansprechen kann.

Darüber sind sich alle Autoren einig, dass der Cardiospasmus bedingt ist durch eine Störung des nervösen Apparates der Cardia. Fraglich ist nur, ob der vermehrte Kontraktionszustand an der Cardia dadurch bedingt ist, dass ein normal bestehender den Tonus regulierender Hemmungseinfluss geschwächt oder ganz aufgehoben ist, oder ob durch Reizung der konstriktorischen Fasern der normale Tonus erhöht wird, so dass die normaler Weise durch den Schluckakt oder durch eine Druckvermehrung im untersten Oesophagusabschnitt ausgelösten Hemmungsimpulse eine Erweiterung und Erschlaffung der Cardia nicht mehr herbeiführen können. Entschieden ist diese Frage bisher nicht und wird es auch wohl sobald nicht werden.

Dass eine Erkrankung des Nervus vagus einen Cardiospasmus verursachen kann, dafür sprechen ja die oben mitgeteilten bei Durchschneidung dieses Nerven, bezw. bei Reizung desselben oder bestimmter Fasern gemachten Beobachtungen. Der einzige Fall, in dem ein Zusammenhang zwischen einer Erkrankung des nervösen Apparates und zwar des Nervus vagus und Cardiospasmus als höchst wahrscheinlich anzunehmen ist, ist der bereits erwähnte Fall Krauss.

Ueber eine weitere hierhergehörende wichtige Beobachtung berichtete kürzlich bei Vorstellung des vorliegenden Falles im Verein Freiburger Aerzte Herr Prof. Dr. Kilian. Er beobachtete, dass

zwei von ihm an Cardiospasmus behandelte Patienten über gleichzeitig auftretende Sensationen im äusseren Gehörgang klagten. Auf Befragen gab nun auch unser Patient an, dass ihm zu Beginn der Erkrankung häufig derartige Sensationen sehr geplagt haben. Herr Prof. Dr. Kilian nimmt nun, und wohl auch mit Recht an, dass durch den Ramus auricularis nervi vagi diese Parästhesien im Ohre ausgelöst werden, dass also Cardiospasmus und diese Ohrsymptome auf ein und derselben Affektion des N. vagus beruhen. Er glaubt sich um so mehr zu diesem Schluss berechtigt, als ja bekanntermassen in umgekehrter Richtung auch häufig ein Reflex ausgelöst wird, insofern als bei manchen Patienten durch Manipulationen im äusseren Gehörgang öfters ein Brechakt ausgelöst wird. Es wäre sehr interessant, wenn auch in anderen Fällen analoge Beobachtungen gemacht würden, da dann die Annahme eines ursächlichen Zusammenhangs zwischen einer Erkrankung des N. vagus und Cardiospasmus an Wahrscheinlichkeit gewönne.

So einig die Autoren darüber sind, dass die Ursache des Cardiospasmus in einer Störung des Nerv-Muskelapparates der Cardia liegt, so verschieden sind ihre Ansichten über die ätiologischen Beziehungen zwischen Cardiospasmus und Speiseröhrenerweiterung.

Zenker und v. Ziemssen glaubten in der „verminderten Kontraktionsfähigkeit der Muskelhaut" die Ursache der Speiseröhrenerweiterung zu sehen.

Strümpell (1881) dachte auch schon an einen Krampf der Cardia als Ursache, kam aber wieder davon ab, weil er meinte, es müsse die Erweiterung dann auch vollständig bis zur Cardia hinabreichen, während man doch meistens findet, dass der allerunterste Abschnitt der Speiseröhre gar nicht oder nur wenig an der Dilatation teilnimmt. Diesen Einwand hat Gottstein durch sein bereits erwähntes Experiment widerlegt. Strümpell kam zu der Ansicht, dass die Stenose durch eine Abknickung des Oesophagus am Hiatus oesophageus bedingt sei, eine Ansicht, die durch die erwähnten Sektionsbefunde und durch die Oesophagoskopie widerlegt wird.

v. Mikulicz, von dem auch der Name Cardiospasmus stammt, war der erste, der einen primären Cardiospasmus als die Ursache der Dilatation ansah. Er schreibt: „Ich habe nun in meinen Fällen an der Cardia einen starken spastischen Verschluss gefunden, welcher um so energischer wird, je stärker der auf den Oesophagus ausgeübte Reiz wird, sodass ich glaube, dass die Dilatation nur eine konsekutive, durch den Spasmus an der Cardia hervorgerufene Er-

scheinung ist. Man würde daher die besprochene Erkrankung vielleicht richtiger als Cardiospasmus bezeichnen. Uebrigens bedarf es noch weiterer Untersuchungen, um das als Thatsache hinstellen zu können, was ich vorläufig nur für wahrscheinlich halte". Diese Lehre vom primären Cardiospasmus fand ihre Bestätigung in den erwähnten Sektionsberichten und eine nähere Begründung durch eine Arbeit Melzer's, in der er hinwies auf seine und Kronecker's Untersuchungen über den normalen Schluckakt.

Lange Zeit galt die Ansicht v. Mikulicz's uneingeschränkt, bis Rosenheim auf Grund eigener Beobachtungen feststellte, dass wenigstens in einer Anzahl von Fällen, die durch eine Atonie der Muskulatur bedingte Dilatation das Primäre, der Cardiospasmus aber das Sekundäre wäre. Er schreibt: „Wenn wir bedenken, wie selten erheblichere Ektasien der Speiseröhre oberhalb von anatomischen, gutartigen und malignen, Strikturen gefunden wird, so scheint es mir nicht wahrscheinlich, dass beim Spasmus die in Frage stehende Folgeerscheinung (d. i. atonisch ektatischer Zustand der Speiseröhre) häufiger als sonst auftreten sollte. Thatsächlich kommen aber, und ich habe solche gesehen, Erweiterungen der Speiseröhre mit Cardiospasmus namentlich mit solchen leichten und mittleren Grades zusammen gar nicht selten vor. Hier dürfte aber der Zusammenhang vielfach doch ein anderer sein. Ich glaube, dass in einer Anzahl von Fällen Atonie und Ektasie das Primäre, der Spasmus das Sekundäre ist und dass die Neigung zu krampfhaftem Verschluss der Cardia hervorgerufen und unterhalten wird durch Reize, die von der Schleimhaut der ausgebuchteten Partie ausgehen". Für die Mehrzahl der Fälle giebt allerdings auch Rosenheim einen primären Cardiospasmus zu.

Dann trat Kraus mit einer Theorie auf, die die Ansicht von v. Mikulicz und Rosenheim kombiniert. Er baut auf die Untersuchungen von Melzer und Kronecker auf. Diese sahen, dass nach Durchschneidung des Vagus bei Tieren ein krampfhafter Kontraktionszustand der Cardia und des untersten Teiles der Speiseröhre auftrat, gleichzeitig aber auch eine Lähmung des übrigen Oesophagus. Nach Kraus setzen also Cardiospasmus und Atonie der Speiseröhrenwand gleichzeitig ein. Es ist einleuchtend, dass in einem solchen Fall eine Dilatation sich besonders schnell einstellen muss. Für die Kraus'sche Theorie beweisende Fälle sind bisher noch nicht beobachtet worden.

Fleiner und Zusch weisen auf die Beziehungen von Car-

diospasmus zu angeborenen Erweiterungen im unteren Oesophagusabschnitt hin. Nach ihren Untersuchungen kommen zweifellos Erweiterungen des unteren Endes vor, die man, betreffen sie nur den abdominellen Teil, Antrum cardiacum, betreffen sie das untere intrathoracische Ende, Vormagen nennt. Diese kongenitalen Anomalien machen für gewöhnlich gar keine Erscheinungen. Durch irgendwelche Schädigungen, abnorm grosse Bissen, Verletzungen oder Entzündungen der Schleimhaut, wozu die bestehende Erweiterung, da sie leicht zu Ansammlung von Speiseresten führen kann, besonders günstige Gelegenheit bietet, kann dann ein Cardiospasmus entstehen. Durch diesen kann dann wiederum die bestehende Erweiterung an Grösse zunehmen und so schliesslich eine diffuse Speiseröhrenerweiterung veranlasst werden.

Ferner hat dann Martin den Cardiospasmus auf eine primäre Oesophagitis zurückführen zu müssen geglaubt. Er begründet diese Ansicht mit einem Fall seiner eigenen Beobachtung, in dem schon von Beginn der Erkrankung an Anzeichen einer Oesophagitis (starke Schleimsekretion) bestanden. Er weist darauf hin, dass in sehr vielen Fällen mehr oder weniger hochgradige Veränderungen der Schleimhaut bei den Sektionen gefunden wurden. „Ist es nicht viel plausibler, wenn man annimmt, dass der Cardiospasmus durch Reizung solcher veränderter Schleimhautpartien reflektorisch ausgelöst wird!“

Schliesslich hat dann v. Mikulicz nochmals in einer neueren Arbeit Stellung genommen zur Frage nach dem ätiologischen Zusammenhang zwischen Cardiospasmus und Speiseröhrenerweiterung. Zunächst giebt er zu, dass die von den anderen Autoren für die Entstehung der Speiseröhrenerweiterung mit sekundärem Cardiospasmus angeführten Momente sowohl für sich allein wie auch in Kombination untereinander in manchen Fällen als primum movens anzusehen sind. Für die grösste Anzahl der Fälle nimmt er jedoch nach wie vor einen primären Cardiospasmus an und weist besonders auf seine schon erwähnten neueren Versuche und Beobachtungen hin. Er beweist, dass alle Symptome sich leicht aus einem primären Cardiospasmus erklären lassen. Er schreibt:

Neben den dysphagischen Beschwerden, welche nach dem Grade des Cardiospasmus auch einen verschieden hohen Grad erreichen werden, wird eine stetig zunehmende Dilatation des Oesophagus die unausbleibliche Folge sein. Der normale Oesophagus ist im Zustande der Ruhe leer und lufthaltig. Beim Cardiospasmus bleibt aber eine Flüssigkeitssäule von

verschiedener Höhe dauernd oder längere Zeit in der Speiseröhre liegen. Bei aufrechter Stellung des Menschen bedeutet dies einen dauernden Druck auf die Oesophaguswandungen, welcher mit der Höhe der Flüssigkeitssäule zunimmt. So lange der Oesophagus noch sein normales Volumen hat, wird der Effekt des Druckes relativ gering sein. In dem Masse aber, als der Oesophagus sich erweitert, vergrössert sich auch die Angriffsfläche für den Druck der stagnierenden Flüssigkeit . . ., so ist es zu erklären, dass anfänglich die Dilatation nur langsam sich entwickelt, während sie im weiteren Verlauf immer rascher fortschreitet, bis sie die höchsten Grade erreicht hat. Die rasche Zunahme in den späteren Stadien wird ohne Zweifel noch durch die sekundären Veränderungen in der Oesophaguswand infolge des stagnierenden und sich zersetzenden Speisebreies befördert. Dieser ruft eine mehr oder weniger ausgebreitete Oesophagitis hervor, welche bekanntlich eine konstante Begleiterscheinung der Oesophagusdilatation ist. Dass durch diese die Nachgiebigkeit der Oesophaguswand gefördert wird, ist leicht erklärlich. Die bei der Oesophagusdilatation in der Regel nachweisbare Hypertrophie der Muscularis, namentlich der Ringmuskulatur, ist unschwer als eine Arbeitshypertrophie wie bei anderen muskulösen Hohlorganen, die ein Hindernis zu überwinden haben, zu erklären . . . Eine späte Folgeerscheinung eines langdauernden Cardiospasmus muss eine Atonie der Oesophagusmuskulatur sein, welche der anfänglichen Hypertrophie folgt. Wie bei anderen muskulösen Hohlorganen sind wir berechtigt auch hier anzunehmen, dass durch die Arbeitshypertrophie der Oesophagusmuskulatur nur bis zu einem gewissen Grade das bestehende Hindernis kompensiert wird und dass schliesslich auch ein Stadium der Insufficienz eintritt. Aus dem Vorhandensein einer Atonie der Oesophagusmuskulatur darf man daher gewiss keine zu weitgehenden Schlüsse in Bezug auf die Bedeutung derselben für die Aetiologie ziehen.

Nachdem er so nachgewiesen hat, dass das ganze Krankheitsbild aus einem primären Cardiospasmus erklärt werden kann, widerlegt er treffend den Haupteinwand, der von verschiedenen Seiten gegen einen primären Cardiospasmus erhoben wird. Es ist folgender: Wenn ein primärer Cardiospasmus für sich allein eine Speiseröhrenerweiterung bedingen kann, dann müssten auch über anatomisch nachweisbaren Stenosen Dilatationen entstehen. Demgegenüber ist zu sagen:

1. Sind, wenn auch selten, doch auch in solchen Fällen Dilatationen beobachtet (Lindau: Fall von diffuser Oesophagusdilatation über einer fibrösen Cardiastriktur. Loeb: Speiseröhrenerweiterung über Cardiacarcinom. v. Eicken: 5 Fälle oesophagoskopisch beobachtet, einer durch Sektion bestätigte Speiseröhren-

erweiterung über Cardiacarcinom.

2. Kommt es fast nie zu absoluten Stenosen, sodass immer etwas Flüssigkeit durchgehen kann. In Betracht kommen ja hauptsächlich Cardiacarcinome und Narbenstriktur. Das Carcinom lässt in den ersten Stadien noch ziemlich viel passieren. Doch auch wenn die Stenose hochgradiger wird, lässt der Tumor mit der höckrigen, zerklüfteten Oberfläche immer noch etwas Flüssigkeit durch, sodass wenn auch langsam allmählich die ganze geschluckte Flüssigkeitsmenge durchsickert. Es bleibt also keine stagnierende Flüssigkeitssäule über der Cardia. Sollte sich aber schliesslich doch eine absolute Stenose ausbilden, so dass sich gestaute Massen über der Cardia ansammeln, dann ist meist das Leiden schon soweit fortgeschritten, dass der Tod bald eintritt. Es ist also nicht Zeit genug, als dass die Stauung eine Dilatation ausbilden könnte. Aehnlich sind die Verhältnisse bei der Narbenstenose. Ist sie nicht absolut, sodass wenn auch nur wenig Flüssigkeit durchgelassen wird, so kann es niemals zu einer Flüssigkeitsansammlung über der Cardia kommen, da eine anfänglich gestaute Flüssigkeit doch allmählich ganz abfliessen würde. Eine hochgradige absolute Stenose andrerseits wird selten zur Dilatation führen, da sie meist nicht lange vom Kranken überlebt wird. Bei diesen Betrachtungen scheiden alle höher gelegenen anatomischen Stenosen aus dem Grunde aus, weil die über einer solchen sich anstauende Flüssigkeitssäule nicht gross genug wäre, um eine Dilatation zu bewirken.

Ich habe die Frage des primären Cardiospasmus etwas eingehender behandelt, weil ich glaube, dass auch der vorliegende Fall einen Beweis für den primären Cardiospasmus bildet. Sein ganzer Krankheitsverlauf lässt sich aus einem primären Cardiospasmus leicht erklären, was ich wohl nach den eben citierten Ausführungen v. Mikulicz nicht weiter auszuführen brauche. Ein sekundärer Cardiospasmus lässt sich aber aus folgenden Gründen ausschliessen. Hätte es sich um eine primäre Atonie (Rosenheim), oder eine Atonie mit gleichzeitig einsetzendem Cardiospasmus (Krauss) gehandelt, so hätte die eingeschlagene Therapie niemals einen derartigen Erfolg haben können. Es hätte sich bei bestehender Atonie, nachdem durch die Operation das Hindernis an der Cardia beseitigt war, die Dilatation nicht wieder zurückgebildet, oder wenigstens nicht in so kurzer Zeit (denn die Möglichkeit, dass nach freigegebener Passage auch eine Dilatation mit atonischer Muskulatur durch Schrumpfung sich verkleinern kann,

Stenose hinaus zu bringen. In diesen Fällen kann uns allein die oesophagoskopische Untersuchung Aufschluss geben. Durch sie können wir mit absoluter Bestimmtheit eine anatomisch nachweisbare Stenose (Tumor und Narbenstenose) ausschliessen, da wir ja die Schleimhaut an der Stenose genau besichtigen können. Nur ein Fall wäre hier als Einwand anzuführen. Es könnte bei vorhandenem Spasmus des untersten Speiseröhrenabschnittes unten an der Cardia eine anatomisch nachweisbare Stenose vorhanden sein. Wenn dann der Spasmus so fest ist, dass das Oesophagoskop ihn nicht zu überwinden vermag, so lässt auch die oesophagoskopische Untersuchung im Stich. Ein derartiger Fall, der ja immerhin denkbar ist, wurde bisher aber noch niemals beobachtet. Dieser Einwand entbehrt also seiner praktischen Bedeutung. Nachdem wir so durch die Sonde und das Oesophagoskop festgestellt haben, dass an der Cardia ein Hindernis besteht und dass anatomisch nachweisbare Stenosen auszuschliessen sind, bleibt schon per exclusionem nur die Diagnose eines Cardiospasmus über. Doch auch direkt können wir mit dem Oesophagoskop aus dem oesophagoskopischen Bild, das schon oben geschildert wurde, die Diagnose eines Cardiospasmus bestätigen.

Für die Diagnose eines akuten Cardiospasmus und eines chronischen Cardiospasmus in seinen Anfangsstadien, in denen sich sekundäre Veränderungen noch nicht ausgebildet haben, würden die eben geschilderten Untersuchungen und Erwägungen ja genügen. Hat sich aber schon eine Speiseröhrenerweiterung ausgebildet, so gehört zur vollständigen Diagnose der Krankheit, dass wir auch diesen Folgezustand richtig erkennen. Hierbei lässt uns die Untersuchung mit der einfachen Sonde fast gänzlich im Stich. Einen geringen Anhaltspunkt erhalten wir nur, wenn wir bei der Untersuchung mit einer festen Sonde eine auffallend grosse Exkursionsfähigkeit des abdominalen Endes feststellen können. Da ja aber hierbei subjektive Empfindungen des Untersuchers eine zu grosse Rolle spielen, so verliert hier die Sondenuntersuchung weiter von dem ohnehin schon geringen Wert. Weiter bringt uns schon der Magenschlauch. Führen wir einen Magenschlauch ein und fliessen schon dann, wenn er eben den Anfangsteil des Brustoesophagus erreicht hat, alte Speisereste ab, so ist es sicher, dass sich in der Speiseröhre Speisen stauen. Fliessen nun beim Vorschieben des Schlauches bis an die Cardia ständig gestaute Massen ab, so ist sicher, dass die Stauung in der ganzen Speiseröhre stattfindet. Aus

der Menge dieser Massen können wir dann, wenn sie das Fassungsvermögen der normalen Speiseröhre übersteigen, mit Sicherheit auf eine Speiseröhrenerweiterung und auch auf den Grad derselben schliessen. Notwendig ist nur noch, dass wir nachweisen, dass die herausgeheberten Massen auch wirklich ganz aus der Speiseröhre und nicht auch zum Teil dem Magen entstammen. Dies geschieht einfach durch die Untersuchung auf die Reaktion und Säuregehalt. Haben die Massen eine alkalische Reaktion, so stammen sie wahrscheinlich aus der Speiseröhre. Reagieren sie sauer, findet sich aber nur Milchsäure, so können sie auch ausschliesslich aus der Speiseröhre kommen, nur die Anwesenheit von Salzsäure lässt sicher auf Mageninhalt schliessen.

Auch bei der Diagnose der Speiseröhrenerweiterung leistet uns das Oesophagoskop wichtige Dienste. Wir können mit demselben in vielen Fällen die Erweiterung direkt sehen, ja in manchen, wie z. B. im vorliegenden, auch den Grad derselben abschätzen. Der oesophagoskopische Befund wurde ja schon in früheren Abschnitten der Arbeit beschrieben. Nachdem wir mittels der genannten Methoden festgestellt haben, dass eine Speiseröhrenerweiterung vorhanden ist, bleibt uns noch über, zu entscheiden, ob ein tiefliegendes Oesophagusdivertikel vorliegt, oder ob wir es mit der diffusen Oesophagusdelation zu thun haben.

Zunächst ist da zu sagen, dass ein tiefsitzendes Oesophagusdivertikel eine sehr selten zu beobachtende Krankheit ist. Jedenfalls ist es viel seltener beobachtet als die diffuse Speisenröhrenerweiterung. Auch bei der Differentialdiagnose dieser Erkrankungen kann uns bisweilen schon die einfache Sondenuntersuchung einen richtigen Anhaltspunkt geben. Finden wir zu Beginn der Untersuchung einen Widerstand an der Cardia und dann nach einigem Zuwarten, ohne dass wir irgendwie die Richtung und Lage der Sonde verschoben haben, eine freie Passage, so können wir annehmen, dass eine schon anderweitig diagnosticierte Speiseröhrenerweiterung als eine diffuse durch einen Cardiospasmus bedingte Erweiterung anzusehen ist. Denn, würde es sich um ein tiefsitzendes Divertikel handeln, so würde eine Sonde, die stets in derselben Richtung vorgeschoben wird, wenn sie im Divertikel mit dem abdominalen Ende liegt, und sich einmal im Divertikel gefangen hat, auch stets sich in der Divertikelwand wieder fangen. Findet man, dass eine Sonde mit winklig abgesetzter Spitze, z. B. die L e u b e'sche Divertikelsonde, bei bestimmter Stellung der Spitze stets, nach Aenderung der Stel-

lung aber niemals in den Magen gelangt, so wird man an ein Divertikel denken. Die Untersuchung mit dem Magenschlauch kann auf Grund folgender Beobachtung, auf die besonders Mink hingewiesen hat, von Bedeutung sein. Bei einem Divertikel fangen sich immer die zuerst genossenen Speisen im Sack. Ist dieser dann gefüllt, so gelangen die weiter folgenden Speisen in den Magen. Bei der durch Cardiospasmus bedingten diffusen Erweiterung dagegen füllen immer die zuletzt genossenen Speisen den Sack an. Denn, um neue Speisenmassen aufnehmen zu können, müssen die vorher genossenen in den Magen passieren, so dass also, wenn die Cardia überhaupt noch passierbar ist, stets die zuletzt aufgenommenen Speisen in der Speiseröhre liegen bleiben. Finden wir also beim Aushebern mit dem Magenschlauch stets nur Speisereste von früheren Mahlzeiten, so liegt wahrscheinlich ein Divertikel vor und umgekehrt.

Ein sehr wertvolles diagnostisches Mittel ist dann noch der sog. Rumpel'sche 2. Sondenversuch. Führt man einen in seiner unteren Hälfte mit mehreren Seitenöffnungen versehenen Magenschlauch bis in den Magen und einen zweiten, dünneren gewöhnlichen Schlauch bis in den erweiterten Oesophagusabschnitt, so wird, wenn man durch den zweiten Schlauch Wasser einlaufen lässt, dieses bei diffuser Speiseröhrenerweiterung ganz in den Magen abfliessen, bei einem Divertikel aber sich in diesem ansammeln und sich auch ganz wieder heraushebern lassen. Auch gegen den Rumpel'schen Versuch lässt sich ein Einwand erheben, nämlich der, ob auch wirklich die gefensterte Sonde im Magen liegt. Dem hat Reitzenstein abzuhelfen gewusst, indem er die Sondenspitze durch Palpation durch die Bauchdecken hindurch als im Magen befindlich nachzuweisen sucht. Da aber dies in manchen Fällen sehr schwierig oder gar unmöglich sein mag, sucht Jung den erforderlichen Nachweis dadurch zu bringen, dass er durch die gefensterte Sonde eine dünne gewöhnliche bis in den Magen einschiebt und durch sie Mageninhalt nachweist. Noch kompliciertere Methoden haben dann Zweig und Richardt's angegeben, bezüglich derer ich auf die Arbeit von Richardt's verweise.

Doch so wertvoll diese Untersuchungsmethoden in der grössten Mehrzahl der Fälle sind, in einigen seltenen Fällen lassen sie uns ganz im Stich, nämlich dann, wenn eine absolute Stenose besteht, so dass es überhaupt nicht gelingt, einen Schlauch in den Magen einzuführen. Aber auch für diesen Fall stehen uns zwei sehr wich-

tige Methoden zur Verfügung, zunächst die Röntgenuntersuchung. Wie sie schon für die Diagnose einer Speiseröhrenerweiterung überhaupt von grosser Bedeutung ist, so ist sie fast unentbehrlich für die in Frage stehende Differentialdiagnose. Es sind zwei Verfahren angegeben. Das eine besteht darin, dass man nach Einführung einer mit Blei oder Quecksilber gefüllten Sonde eine Röntgenphotographie anfertigt, beim anderen, das entschieden bessere Resultate liefert, wird die erweiterte Speiseröhre mit einem Wismutkartoffelbrei angefüllt und dann photographiert. Aufnahme in Rückenlage. Man sieht dann bei einer diffusen Speiseröhrenerweiterung einen breiten, die Wirbelsäule beiderseits überragenden Schatten, der sich vom Herzschatten deutlich abgrenzt und nach unten zu schmal zugespitzt ist, entsprechend der Verengerung an der Cardia. Diese Verhältnisse sind deutlich auf der beigelegten Photographie zu erkennen (s. Fig. 1). Ein tiefsitzendes Divertikel werden wir an der eigenartigen Form des Schattens, wenn er z. B. einseitig die Mittellinie überragt, erkennen können. So wurden tiefsitzende Divertikel im Röntgenbilde deutlich erkannt in Fällen von Zweig, Richardts, Reitzenstein u. A. Das andere Verfahren, das uns die Diagnose einer diffusen Speiseröhrenerweiterung sichern hilft, ist die Oesophagoskopie. Gewiss ist es schwierig zu entscheiden, ob man mit dem Oesophagoskop in einer diffusen Speiseröhrenerweiterung oder in einem Divertikel sich befindet. Dass es aber möglich ist, beweist uns ein Fall von Reitzenstein. Dieser gelangte mit dem Oesophagoskop in einen abgeschlossenen 2 cm tiefen Sack und sah beim Herausziehen den Eingang zu diesem Sack, die Schleimhautumschlagfalte und weiterhin die Speiseröhrenöffnung, durch die man mit starren Sonden, die durch den Tubus eingeführt wurden, leicht bis in den Magen gelangte.

Hier sei es mir gestattet, einige Worte einzuschieben über den Wert der Oesophagoskopie. Ueber den grossen Nutzen derselben im Allgemeinen brauche ich mich nicht weiter einzulassen. Ich verweise nur auf die Monographien von Gottstein und Stark u. A. Wie wertvolle Aufschlüsse sie uns auch bei der Diagnose des Cardiospasmus und der Speiseröhrenerweiterung liefert, habe ich im vorgehenden Abschnitt ausgeführt. Trotzdem legen verschiedene Autoren der oesophagoskopischen Untersuchung bei der vorliegenden Erkrankung keinen grossen Wert bei z. B. Dauber, Lossen, Martin und Richardt. Dauber schreibt: „Diese

Untersuchungsmethode, der wohl die meisten Aerzte jetzt noch sehr skeptisch gegenüberstehen, so dass sie nur von ganz vereinzelten geübt wird, kann zeitweise diagnostisch von einigem Nutzen sein, niemals therapeutisch, wenigstens nicht bei dem vorstehenden Leiden. Ja, ich halte die Methode nach wie vor für eine zu gewaltsame". Ich glaube, ich kann keinen besseren Beweis für den Nutzen der Oesophagoskopie beibringen, als durch eine kritische Betrachtung des Martin'schen Falles.

In diesem Falle handelte es sich um einen Pat. mit ganz enorm gesteigerter Empfindlichkeit des Rachens und der Speiseröhre, so dass eine exakte Sondenuntersuchung nicht ausgeführt werden konnte, selbst nicht nach Cocainisierung des Rachens. Eine Oesophagoskopie war aus demselben Grunde unausführbar. Auch die Röntgenuntersuchung versagte. Es wurde auf Grund bestimmter Symptome ein Pulsionsdivertikel links unten am Halse angenommen. Bei der vorgenommenen Operation fand sich jedoch das vermutete Divertikel nicht, es wurde vielmehr jetzt schon während der Operation die Diagnose auf eine durch Cardiospasmus bedingte diffuse Speiseröhrenerweiterung gestellt.

Es wird wohl Niemand bezweifeln, dass in diesem Falle eine Oesophagoskopie die richtige Diagnose gesichert hätte und so dem Patienten eine lebensgefährliche Operation erspart geblieben wäre. Nun schreibt allerdings Martin: „Eine exakte Sondenuntersuchung der Speiseröhre war wegen der ganz excessiven Reizbarkeit der Halsorgane schlechterdings nicht ausführbar. Weder gelang es durch oftmalige Wiederholung der Sondierungsversuche nach mehrtägigen Pausen den Patienten an die Manipulationen zu gewöhnen, noch hatte die Anwendung lokaler oder allgemeiner Anästhetica eine nennenswerte Wirkung". Ich meine nun, in einem derartigen Falle ist man verpflichtet, zur Sicherung der Diagnose eine exakte Sondenuntersuchung und Oesophagoskopie in Narkose vorzunehmen. Dass eine Oesophagoskopie in Narkose gut ausführbar ist, hat Gottstein bewiesen. Wenn also eine in Narkose ausgeführte Oesophagoskopie uns die Diagnose sichern hilft, so stehen doch jedenfalls die mit der Oesophagoskopie und Narkose verbundenen Gefahren in keinem Verhältnis zu den Gefahren, wie sie eine derartig eingreifende Operation mit sich bringt.

Auch giebt es Fälle, in denen eine Diagnosenstellung überhaupt nur auf Grund einer Oesophagoskopie gestellt werden kann, wo alle anderen Untersuchungsmethoden uns völlig im Stich lassen, es sind das die Fälle, in denen ein für Sonden absolut unüberwind-

liches Hindernis an der Cardia besteht, auf die schon weiter oben bei Besprechung der Diagnose hingewiesen wurde. Wenn ja auch nicht in allen Fällen die Oesophagoskopie von so eminenter Bedeutung ist wie in diesen und wie sie es in dem Martin'schen Fall hätte sein können, so wird sie uns doch in jedem Fall von Cardiospasmus so wertvolle Aufschlüsse geben, dass man sie in der Mehrzahl der Fälle als dringend wünschenswert, in den eben angeführten Fällen aber als dringend notwendig bezeichnen muss, selbst dann, wenn ihre Ausführung eine Narkose bedingen sollte.

Schliesslich möchte ich noch im Anschluss an den vorliegenden Fall darauf hinweisen, wie wir mittels der Oesophagoskopie direkt den Effekt einer vorgenommenen Operation sehen können. Schon bei der ersten, einen Monat nach der Operation vorgenommenen oesophagoskopischen Untersuchung konnte man besonders bei tiefer Inspiration ein weites Klaffen der Cardia feststellen. Die Dilatation war anscheinend noch unverändert. Bei der zweiten 5 Monate post operationem ausgeführten Untersuchung konnte dann schon eine deutliche Verkleinerung des Speiseröhrensackes konstatiert werden. Das weite Klaffen der Cardia war wiederum sehr deutlich zu bemerken. Also auch eine primäre Kontrolle nach der Operation und eine Beurteilung des erzielten Effektes wird uns durch die Oesophagoskopie ermöglicht.

Ich habe mich mit der Diagnosenstellung beim Cardiospasmus etwas eingehender beschäftigt, da es heute, wo wir den Cardiospasmus operativ angreifen, und uns durch das Sauerbruch'sche Verfahren die Möglichkeit näher gerückt wird, auch eventuell ein tiefsitzendes Divertikel zu resecieren, von allergrösster Wichtigkeit ist, eine möglichst exakte Diagnose zu stellen, damit wir in unserem therapeutischen Vorgehen vor unangenehmen Ueberraschungen geschützt sind. —

Die Therapie des Cardiospasmus beansprucht, wie Martin schreibt, das meiste praktische Interesse und bedarf am Dringendsten weiterer Ausarbeitung. Auch die vorliegende Arbeit wurde hauptsächlich deshalb veröffentlicht, weil sie hierzu einen kleinen Beitrag zu liefern hofft.

Bei der Behandlung des akuten Cardiospasmus haben sich Pinselungen mit Cocaïnlösungen als sehr nützlich erwiesen. So sah Rosenheim nach Bepinselung der Cardiaschleimhaut mit 3% Cocaïnlösung den Spasmus verschwinden, so dass sein Patient, der

vorher 3 × 24 Stunden nichts heruntergebracht hatte, wieder Alles herunterschlucken konnte.

Auch beim chronischen Cardiospasmus sind Pinselungen mit anästhesierenden Flüssigkeiten vorgenommen worden, jedoch meist nur mit geringem und nur vorübergehendem Nutzen. Sie können ja auch nur wirken durch Aufheben eines lokalen Reizes, der einen sekundären Spasmus bedingt hat, während sie wirkungslos bleiben müssen bei rein funktionellem Spasmus, worauf auch schon Dauber hingewiesen hat. In leichteren Fällen von chronischem Cardiospasmus kommt man bisweilen schon mit einer gründlichen Regelung der Diät aus. Macht sich der Cardiospasmus z. B. nur beim Genuss fester Speisen geltend, so wird man den Patienten den Rat geben, sich für längere Zeit ausschliesslich nur mit breiigen und flüssigen Speisen zu ernähren. Dann ist empfohlen worden, auf den Cardiospasmus mit dem galvanischen Strom, auf die Oesophagusmuskulatur mit dem faradischen Strom einzuwirken. Die elektrische Behandlung hat jedoch nennenswerte Erfolge nicht gezeitigt, ja in den meisten Fällen, wie auch im vorliegenden sieht man überhaupt keinen Nutzen davon. Einen grossen Fortschritt in der Behandlung des Cardiospasmus bildet alsdann das hauptsächlich von Fleiner inaugurierte Verfahren der Ernährung durch die Magensonde. Man muss die Patienten eine Zeit lang ca. 2 Monate hindurch ausschliesslich durch die Magensonde ernähren. Dadurch wird die Speiseröhre funktionell fast völlig ausgeschaltet. Die Ansammlung von Speiseresten mit ihren sekundären Schädlichkeiten wird vermieden. Man thut gut, gleichzeitig ein- oder zweimal täglich die erweiterte Speiseröhre auszuspülen, um ev. Speisereste und Schleimansammlungen, die durch ihre Zersetzung die Schleimhaut schädigen, möglichst zu entfernen. Die Sondenernährung wirkt nicht nur dadurch, dass sie durch die funktionelle Ausschaltung der Speiseröhre alle Schädigungen möglichst verhindert, sondern auch durch die regelmässige ausreichende Nahrungszufuhr eine genügende Ernährung des Körpers gewährleistet. Ueber die günstigen Erfolge dieses Verfahrens wird von verschiedenen Autoren berichtet, so vor Allem auch von Lossen, der in allen seinen Fällen mit dem Erfolg sehr zufrieden war. Auch in unserem Falle schien das Verfahren Anfangs von Erfolg gekrönt werden zu sollen. Nach einer 2 Monate lang vorgenommenen Sondenernährung waren die Beschwerden bedeutend gebessert und Patient konnte nun 2 Jahre lang, indem er sich täglich die erweiterte Speiseröhre ausspülte und nur breiige Speisen ass, ein erträgliches Leben führen. Dann aber

traten die alten Beschwerden mit erneuter Heftigkeit auf. Die Sondenernährung nach Fleiner hat also im vorliegenden Fall wohl eine lang andauernde Besserung, aber nicht eine Heilung des Leidens gebracht. Es ist dies ja auch nicht gut möglich, da dies Verfahren ja mehr ein symptomatisches ist, die durch den Spasmus bedingte Stenose nicht direkt angreift. Das Verfahren kann also wohl für kürzere oder längere Zeit die Beschwerden lindern und eine weitere Ausbildung der Folgezustände verhüten, aber niemals das Leiden heilen. Dies ist allein durch Verfahren möglich, die durch Beseitigung oder wenigstens genügende Erweiterung der spastischen Stenose die Passage an der Cardia wieder frei machen.

Die Verfahren, die man bisher angewandt hat, sind entweder unblutig oder operativ.

Von den unblutigen Verfahren war das erste das Sondenverfahren. Man suchte, indem man anfangs dünne, später allmählich zunehmend immer dickere Sonden einführte, so allmählich eine genügende Dilatation der Stenose herbeizuführen und hoffte dadurch den Cardiospasmus schliesslich ganz zu beseitigen. Dieses Verfahren ist jedoch nicht ganz ungefährlich, da man ziemlich feste Sonden zur Ueberwindung des Widerstandes an der Cardia gebraucht und durch sie leicht böse Verletzungen setzen kann. So starb ein Patient Konried's an traumatischer Peritonitis infolge ungeschickter Bougierung und ein Patient Rumpel's starb an einer Verletzung, die er sich selbst beim Einführen einer festen Sonde beigebracht hatte. Diesen grossen Gefahren der Sondenbehandlung steht aber keineswegs ein sicherer Erfolg gegenüber. In leichteren Fällen hat man bisweilen Nutzen davon gesehen, dauernder Erfolg aber wurde bisher niemals beobachtet. So berichtet z. B. Sievers, dass das tägliche Einführen von dicken Sonden und Liegenlassen derselben während einer halben Stunde, in einem Fall von Cardiospasmus keinen Erfolg gehabt hat, trotzdem es 6 Wochen lang durchgeführt wurde. Da einerseits die Gefahren gross, die Erfolge aber meist unsicher sind, so hat das Verfahren der Sondenbehandlung nicht viel Wert, zu warnen ist jedenfalls davor, die Sondierung mit sehr starren Sonden vorzunehmen oder gar vom Kranken selbst vornehmen zu lassen.

Ein weiteres unblutiges Verfahren ist das der gewaltsamen Cardiadehnung durch vom Munde aus eingeführte Instrumente. Diese Methode wurde zuerst von Rosenheim angegeben. Nach ihm eignet sich dazu am besten die Schreiber'sche Sonde,

die an ihrem unteren Ende einen aufblähbaren Gummiballon besitzt. Man führt die Sonde bis in den Magen ein und bläht alsdann den Ballon bis circa wallnussgross auf und zieht dann den aufgeblähten Ball durch die Cardia zurück. Strauss bläht den Ballon auf, bis sein Umfang $9^1/_2$—10 cm beträgt. Dieses Verfahren unterscheidet sich von dem vorhergehenden einmal dadurch, dass die Dilatation auf retrogradem Wege geschieht und dann dadurch, dass es eine einmalige forcierte Dehnung ausführt. In manchen Fällen genügt eine derartige einmalige Dilatation, in anderen ist es jedoch nötig, die Dilatation von Zeit zu Zeit zu wiederholen. Durch dieses Verfahren haben nun manche Autoren sehr befriedigende Resultate erzielt, so Rosenheim, Russel, Strauss, Wilms. — Jacobi hat zur Dehnung der Cardia ein Instrument angegeben, dessen bis in die Cardia vom Mund eingeführtes Ende sich wie ein Regenschirm öffnet und so die Cardia gewaltsam dehnt. v. Mikulicz hat auf der Naturforscherversammlung in Breslau 1904 eindringlich vor diesem Verfahren gewarnt, da er das gewaltsame Dehnen des Schleimhautmuskelringes durch vom Munde aus eingeführte Instrumente für sehr gefährlich hält. Man arbeite in einer unkontrollierbaren Tiefe und ein Riss der Schleimhaut würde wahrscheinlich eine tödliche Mediastinitis oder Peritonitis zur Folge haben. Naunyn äusserte sich in demselben Sinne. Bisher sind allerdings keine üblen Erfahrungen bei forcierter Dehnung durch vom Munde aus eingeführte Instrumente veröffentlicht worden.

Da die unblutigen Verfahren in vielen Fällen nicht den gewünschten Erfolg haben, in weiteren Fällen aber überhaupt nicht anwendbar sind — nämlich in denjenigen, bei denen es sich um eine für Sonden und Instrumente unpassierbare Stenose handelt — so hat man vielfach operative Verfahren ersonnen nnd teilweise mit gutem Erfolg ausgeführt. Die erste Operation, die in Betracht kam und die in verzweifelten Fällen notwendig wurde, war die Gastrostomie. Sie musste entweder als Notoperation ausgeführt werden, um bei absoluter Stenose die Patienten vor dem Hungertode zu retten, oder sie wurde angewandt, um durch sie eine absolute funktionelle Ausschaltung des Oesophagus herbeizuführen, die dann ihrerseits günstig auf den Cardiospasmus einwirken sollte. Einen Erfolg hat die Gastrostomie ja immer, nämlich den, dass man in allen Fällen die nötige Nahrungszufuhr ermöglicht, auch wenn wegen absoluter Stenose die Sondenernährung nach Fleiner nicht angewandt werden konnte. Günstig eingewirkt auf den Cardio-

spasmus und die Dilatation hat die Gastrostomie jedoch nur sehr selten. In den Fällen von Strümpel, Hölder und Rumpel, starben die bis aufs äusserste heruntergekommenen Patienten kurze Zeit nach der Operation. Im Dauber'schen Fall musste wegen übergrosser Reizbarkeit des Magens die Fistel wieder geschlossen werden.

Nur eine Beobachtung Ewald's liegt vor, aus der man schliessen kann, dass event. auch eine Gastrostomie die spastische Cardiastenose direkt bessern könne. Er sah nämlich, dass bei einer narbigen Cardiastenose nach einer Gastrostomie allmählich eine Erweiterung eintrat. Er erklärt dies dadurch, dass der durch die Fistel gefüllte Magen durch ständigen Zug an der narbigen Stenose allmählich eine Erweiterung derselben herbeiführte. Vielleicht kann man es auch so erklären, dass die an der Bauchwand festgewachsene vordere Magenwand durch ständigen Zug die Cardia besser entfaltet und allmählich erweitert. Wenn also nach Ewald die Gastrostomie bei narbiger Stenose einen so guten Erfolg gehabt hat, so wäre es ja anzunehmen, dass sie auch bei der spastischen Stenose dieselbe Wirkung ausüben könnte. Beim Cardiospasmus ist jedoch, wie schon angeführt, nach der Gastrostomie eine solche Wirkung bisher nicht beobachtet worden. Heute, wo wir andere Verfahren mit sichererem Erfolge kennen, wird die Gastrostomie an sich wohl nur noch in den Fällen ihre Berechtigung behalten, in denen der Zustand des Kranken ein derartig schlechter ist, dass alle anderen operativen Verfahren nicht mehr möglich sind und wir so gezwungen sind, das am wenigsten eingreifende Verfahren anzuwenden, um den Kranken am Leben zu erhalten.

Dagegen kommt die Gastrostomie noch sehr in Betracht als Voroperation. Martin hat nämlich angegeben und in seinem Fall auch mit Erfolg angewandt, von einer Gastrostomiewunde aus eine retrograde Sondierung der Cardia vorzunehmen. Eine Sondierung oder gewaltsame Dilatation per os liess sich ja in seinem Falle wegen der enorm gesteigerten Empfindlichkeit des Rachens nicht ausführen. Martin gieng in folgender Weise vor:

Er legte eine Witzel'sche Magenfistel an und ernährte dann einige Zeit von hier aus den Kranken ausschliesslich. Nach etwa einem Monat wurde dann versucht, die erweiterte Speiseröhre auf retrogradem Wege auszuspülen, was auch gelang, allerdings nur mittels eines schwach katheterförmig gekrümmten Zinnbougies. Dagegen gelang es nicht, mit irgend welchen Sonden (u. a. Schreiber'sche Dilatationssonde), trotz

mehrfacher Versuche, retrograd die Cardia zu sondieren. Deshalb ging man ein halbes Jahr später zur Sondierung ohne Ende über. Nach mehreren vergeblichen Versuchen passierte eine dünne, weiche Sonde in den Magen. Mit einer durch die Fistel eingeführten dünnen bandförmigen Celluloidschlinge wurde die Sonde gefangen und zur Fistel herausgezogen, ein dicker Seidenfaden angeknüpft und von der Fistel aus bis zum Munde herausgeführt. Nun begann die Sondierung ohne Ende zunächst retrograd mit an den Faden angeknüpften weichen Schlundröhren von steigendem Kaliber. Nach wenigen Tagen konnte ein Rohr von 16 mm Durchmesser durchgezogen werden. Jedesmal wurde das Rohr an der Cardia einen Moment festgehalten und trat dann bei anhaltendem leichtem Zug an dem Faden mit einem deutlichen, plötzlichen Ruck in den Oesophagus ein. Nach etwa 20 Tagen wurde die retrograde Sondierung aufgegeben und in umgekehrter Richtung Schlundsonden durchgeführt, was bald so leicht ging, dass der Faden weggelassen werden konnte.

In seinem Falle erzielte Martin einen vollen Erfolg. Allerdings wurde der Pat. 6½ Monate ausschliesslich von der Magenfistel aus genährt und musste über ein Jahr lang die Sondeneinführung fortsetzen. Das Rohr in der Magenfistel blieb im Ganzen 1½ Jahre lang liegen. Dann konnte der Pat. aber auch alles ohne Beschwerden essen und hatte 40 Pfd. an Gewicht zugenommen.

Martin bemerkt zu diesem Verfahren: „Es ist die einzige Dilatationsmethode, welche ohne Gefahr für den Patienten sicher zum Ziele führt".

Dieser Satz ist nun aber durch das später von v. Mikulicz angegebene Verfahren widerlegt worden. Bevor ich auf dasselbe eingehe, möchte ich noch kurz eine Behandlung mitteilen, die Gottstein beschreibt:

Es handelt sich um einen sehr schweren Fall von Cardiospasmus. Zunächst wurde durch Gastrostomie der Oesophagus für einige Wochen ganz ruhig gestellt. Einen Erfolg hatte das nicht. 4 Monate später wird deshalb retrograd ein 10 mm dickes und 15 cm langes Gummirohr durch die Cardia eingeführt und hier liegen gelassen. Nach 6 Tagen war jedoch das Drain in den Magen gerutscht. Es wird deshalb ein eigenartig geformtes Drain eingeführt, an dem eine Vorrichtung angebracht ist, dass es nicht in den Magen rutschen kann. Nach 12 Tagen wird zur Vermeidung eines Decubitus die Kanüle entfernt. Pat. kann jetzt Flüssigkeiten zu sich nehmen. Doch schon nach 4—5 Tagen stellten sich von neuem die alten Beschwerden ein. Es wurde eine neue Kanüle eingeführt, an der noch eine Verbesserung angebracht war, durch die das Zurückfliessen von Speisen aus dem Magen in die Speiseröhre verhindert wurde, was vorher in liegender Stellung leicht eingetreten war.

Doch auch die längere Zeit durchgeführte Behandlung mit der Dauersonde war erfolglos und so wurde dann schliesslich an diesem hoffnungslosen und verzweifelten Fall das neue Verfahren von v. Mikulicz ausgeführt. v. Mikulicz schreibt darüber: „Ich habe mich seit Jahren mit der Idee getragen, in solchen verzweifelten Fällen die Cardia gewaltsam zu dehnen, etwa so wie wir es am Schliessmuskel des Afters wegen Fissura ani nach der Methode von Récamier thun .... Ich nahm mir deshalb vor, in einem verzweifelten Falle eine forcierte Dilatation vorzunehmen, welche soweit gehen musste, als es überhaupt der Cardiaring zuliess, ohne einzureissen". Da er es für gefährlich hielt vom Munde aus mit einem Dilatatorium, das er sich übrigens schon hatte konstruieren lassen, zu dilatieren, so beschloss er, die Dehnung unter Kontrolle der Finger vom Magen aus vorzunehmen. Die Operation wurde dann an dem eben beschriebenen Fall in folgender Weise vorgenommen (v. Mikulicz):

Es wurde die bestehende Magenfistel umschnitten und durch einen Längsschnitt das Epigastrium so weit eröffnet, dass ich bequem die ganze Hand einführen konnte. Nun wurde der Magen hervorgezogen und nach sorgfältiger Tamponade des umgebenden Peritoneums in seiner Längsrichtung auch so weit eröffnet, dass meine ganze Hand in die Magenhöhle vorgeschoben werden konnte. Ich ging nun mit dem vorgestreckten Zeige- und dritten Finger bis an die Cardia vor. Sie war fest geschlossen, vom Zeigefinger konnte gerade nur die Fingerkuppe in den Cardiaring vordringen. Ich führte eine sehr lange, gebogene Kornzange, deren starke Branchen mit Kautschukröhren umhüllt waren, ein. Unter der Kontrolle der Finger wurde die geschlossene Zange vorsichtig in die Cardia so weit vorgeschoben, bis die Branchen etwa 4 cm, also sicher bis in den Oesophagus vorgedrungen waren. Nun sperrte ich allmählich die Branchen auseinander, indem ich stetig mit dem Finger kontrollierte, ob die Schleimhaut der Cardia intakt sei. Unter allmählich zunehmendem Drucke und bei häufiger Wiederholung des Manövers gelang es schliesslich, die Branchen so weit auseinander zu drängen, dass ihre maximale äussere Distanz 6 cm betrug. Der Muskel war dabei auf das Aeusserste gespannt, doch ebensowenig eingerissen wie die Schleimhaut. Nach vollendeter Dilatation konnte ich ohne Widerstand den zweiten und dritten Finger durch die Cardia bis in den Oesophagus, über den Hiatus oesophageus hinaus, einführen. Nun wurde die Magenwunde ganz vernäht, der Magen versenkt und die Bauchdeckenwunde gleichfalls vollständig geschlossen. Die Wundheilung erfolgte ohne Störung und auch der funktionelle Effekt der Operation war ein vollkommener.

v. Mikulicz berichtet dann noch über drei weitere Fälle, in denen die Operation mit dem gleichen vollständigen, dauernden Erfolg ausgeführt wurde. Auf der Naturforscher-Versammlung in Breslau 1904 teilte Gottstein noch 2 weitere Fälle aus der v. Mikulicz'schen Klinik mit und berichtet gleichzeitig über die älteren 4 Fälle. Danach trat durch die Operation in 5 von diesen 6 Fällen eine vollständige Heilung ein. Die Beobachtungsdauer betrug 3—20 Monate. In einem Fall, in dem die Schleimhaut an der Cardia einriss, kam es zu einem perigastritischen Abscess und im Anschluss daran zu Verwachsungen, die zu erneuter Retention Anlass gaben. Eine Besserung wurde jedoch auch in diesem Fall beobachtet, dieselbe wird auf 50 % geschätzt.

Ausser diesen 6 von Mikulicz operierten Patienten ist noch ein Fall von Ledderhose nach demselben Verfahren behandelt worden. Ledderhose berichtet darüber im Unterelsässischen Aerzteverein in Strassburg. Es handelt sich um einen schweren Fall von Cardiospasmus. Alle Versuche, ihn auf diätetischem Wege oder durch Sondenbehandlung zu bessern, schlugen fehl. Deshalb wurde die Operation nach v. Mikulicz ausgeführt. Die Technik war im Wesentlichen genau die von v. Mikulicz angegebene. In diesem Fall hatte die Operation ebenfalls einen vollen Erfolg.

Zu diesen 7 Fällen kommt nun der vorliegende als achter. Auch diesen werden wir zu den schweren Fällen von Cardiospasmus zählen können. Die verschiedenen angewandten Behandlungsarten hatten keinen Erfolg. Es schien einmal so, als ob die Fleiner'sche Sondenbehandlung eine so weitgehende Besserung erzielte, dass das Leben wieder erträglich werde und Patient seiner Beschäftigung wieder nachgehen konnte. Diese Besserung war jedoch nur eine vorübergehende, denn $1^1/_2$ Jahr später war das Leiden wieder so unerträglich, ja noch schlimmer wie früher, sodass der Patient nur den Tod als Erlösung ersehnte. Auf Grund der günstigen von v. Mikulicz mitgeteilten Erfahrungen wurde dann die von ihm angegebene Operation ausgeführt. Die Technik war im Wesentlichen so, wie sie v. Mikulicz angegeben hat. Nur auf eine kleine Aenderung möchte ich aufmerksam machen, die im vorliegenden Fall als sehr zweckmässig gefunden wurde (s. Fig. 2). Da es wegen der hohen Lage der Cardia nicht gelang, einen Finger in sie einzuführen oder unter Kontrolle des Fingers ein Instrument vorzuschieben, so wurde vom Munde aus der vom Patienten stets benutzte Magenschlauch bis in den Magen eingeführt, was auch

leicht gelang. Nun wurde das Ende der Sonde gespalten und an beide Hälften je eine der mit dünnen Gummischläuchen überzogenen Branchen der grossen v. Mikulicz'schen Zange angenäht. Beim Zurückziehen des Schlauches gelang es so leicht, das geschlossene Instrument durch die Cardia hindurch zu bekommen. Diese kleine Aenderung hat den Vorteil, dass man unter grösster Schonung das Instrument in die Cardia einführen kann, in allen den Fällen, in denen ein Einführen unter Kontrolle der Finger nicht oder doch nur sehr schwer möglich ist. Selbstredend kann man nur in den Fällen in der geschilderten Weise vorgehen, in denen es überhaupt gelingt, eine Sonde bis in den Magen einzuführen.

Der Erfolg der Operation war auch hier ein absoluter. Die Beschwerden sind fast ganz geschwunden, jedenfalls sind sie so gering, dass sie vom Patienten kaum noch beachtet werden. Patient kann alles essen und trinken. Anzeichen einer Ansammlung von Speiseresten in der Speiseröhre sind nie mehr aufgetreten. Patient ist wieder vollständig arbeitsfähig geworden.

Besonders bemerkenswert ist auch, dass wir durch die oesophagoskopische Kontrolluntersuchung direkt den Erfolg der Operation sehen konnten. Schon bei der ersten Oesophagoskopie nach der Operation wurde ein weites Klaffen der Cardia bemerkt, während vor der Operation die Cardia stets fest geschlossen gefunden wurde. Bei der 5 Monate nach der Operation erneut vorgenommenen Oesophagoskopie wurde dann noch eine Verkleinerung der Speiseröhrenerweiterung festgestellt. Da die Heilung jetzt schon über ein Jahr angehalten hat, ja die nachgebliebenen geringen Beschwerden mit der Zeit noch weniger geworden sind, so ist wohl zu hoffen, dass durch die Operation eine dauernde Heilung erzielt worden ist. So bildet denn auch unser Fall den besten Beweis für die Güte des v. Mikulicz'schen Operationsverfahrens. Es ist dies das einzige Operationsverfahren, das in allen Fällen der Erkrankung anwendbar ist und das bisher noch niemals versagt hat.

Dasjenige Verfahren, das wohl am ehesten mit dem v. Mikulicz'schen konkurrieren kann, ist das der forcierten Dehnung per os mit dem aufgeblähten Gummiballon. Dies ist einmal, worauf ja v. Mikulicz und Naunyn hingewiesen haben, nicht ungefährlich, da man in dunkler Tiefe arbeitet und unübersehbare Verletzungen anrichten kann, zum andern ist es in vielen Fällen überhaupt

nicht anwendbar, nämlich in all denen, in denen es nicht gelingt, irgend ein Instrument per os durch die Cardia hindurchzuführen. Das Martin'sche Verfahren der retrograden Sondierung ist sehr umständlich, und es ist sehr wohl möglich, dass durch den häufigen Reiz, den das Sondieren an der Cardiaschleimhaut setzt, auch mal statt einer Besserung eine Verschlimmerung eintreten kann. Dass es aber nicht in allen Fällen nützt, beweist wohl der von Gottstein beschriebene Fall Knauerhase, in dem eine der Martin'schen sehr ähnelnde Behandlung ohne Erfolg angewandt wurde, der erst der v. Mikulicz'schen Operation vorbehalten blieb.

Letzteres Verfahren hat bisher niemals versagt und ist vor allem auch in allen Fällen von Cardiospasmus anwendbar, denn bisher ist es bei den von oben her unpassierbaren Stenosen stets gelungen, die Cardia vom Magen aus zu entrieren. So ist denn die Operation nach v. Mikulicz m. E. das beste bisher bekannte Verfahren zur Beseitigung des Cardiospasmus und kann nur dringend zur Nachprüfung empfohlen werden. Der einzige Punkt, der dabei noch nicht genügend klar gestellt ist, ist die Frage, wie weit man die Dilatation der Cardia treiben darf, ohne die Schleimhaut zu gefährden. Leichenversuche, die ich hierüber anstelle, sind noch nicht zum Abschluss gelangt; ich werde darüber in einer weiteren Arbeit berichten.

Der Vollständigkeit halber will ich noch erwähnen, dass von Rumpf der Vorschlag gemacht ist, durch Resektion des Oesophagus und der Cardia den Cardiospasmus zu heilen. Rumpf hat auch am Tier ein Operationsverfahren mit Erfolg ausgeführt. Am Menschen wurde es aber noch nicht angewandt, dürfte auch wohl jetzt nicht mehr zur Ausführung kommen, da wir ja ein viel weniger gefährliches, allen Anforderungen genügendes Verfahren in der v. Mikulicz'schen Operation besitzen.

Meinen Ausführungen über die Therapie des chronischen Cardiospasmus möchte ich Folgendes entnehmen: Leichte Fälle von chronischem Cardiospasmus erfordern bisweilen nur die Regelung der Diät. Hilft das nicht, so thut man gut, die Patienten eine Zeit lang nach Fleiner ausschliesslich mit der Schlundsonde zu ernähren. Tritt unter dieser Behandlung, die man mit Ausspülungen der Erweiterung und Elektrisieren der Oesophagusmuskulatur zweckmässig verbindet, keine Besserung ein, oder nimmt gar das Leiden zu, so ist die Operation nach v. Mikulicz indiciert.

Am Schlusse meiner Arbeit ist es mir eine angenehme Pflicht,

meinem hochverehrten Chef, Herrn Prof. Dr. Goldmann, verbindlichst zu danken für die Ueberweisung der Arbeit und die mannigfache Unterstützung bei Anfertigung derselben. Herrn Prof. Dr. Schüle und Prof. Dr. Kilian bin ich für die Ueberlassung der Krankengeschichte bezw. der oesophagoskopischen Untersuchungsbefunde zu Dank verpflichtet.

Litteratur.

1) Chaveau, Cit. nach Lossen. — 2) Claude Bernard, Cit. nach Lossen. — 3) Dauber, Mitteil. a. d. Grenzgeb. der Med. u. Chir. Bd. 7. 1901. — 4) v. Eicken, Arch. f. Laryngolog. Bd. 15. H. 3. — 5) Ewald, Berl. Klin. Wochenschr. 1898. Nr. 22. — 6) Fleiner, Münch. med. Wochenschr. 1899. Nr. 7. — 7) Ders., Ebenda. 1900. Nr. 16 u. 17. — 8) Ders., Centralbl. f. Chir. 1899. Nr. 49. — 9) Goldmann, Münch. med. Wochenschr. 1905. Nr. 29. — 10) Goltz, Pflüger's Arch. f. Physiol. 1872. — 11) Gottstein, Mitteil. a. d. Grenzgeb. d. Med. und Chir. 1900. Bd. 6. — 12) Ders., Ebenda. 1901. Bd. 8. — 13) Ders., Die gleichzeitige, doppelseitige Vagotomia supradiaphragmatica u. s. w. Habilitationsschr. Breslau 1902. — 14) Ders., Centralbl. f. Chir. 1904. S. 1362. — 15) Griffith, Med. Chronicle. 1898. — 16) Ders., Centralbl. f. innere Med. 1900. — 17) Gubaroff, Arch. f. Anat. und Physiol. Anat. Abt. 1886 S. 395. — 18) Hanney, Edinb. med. and surg. Journ. 1833. — 19) v. Hacker, Cit. nach Gottstein. — 20) Hoelder, Vereinsbl. f. pfälz. Aerzte. 1893. — 21) Jacobs, Münch. med. Wochenschr. 1901. Nr. 38. — 22) Jung, Arch. f. Verdauungskrankheiten. 1900. H. 1. — 23) Kelling, Sammlung klin. Vorträge. N. F. Nr. 144. 1896. — 24) Kilian, Münch. med. Wochenschr. 1905. Nr. 29. — 25) Klebs, Cit. nach Lossen. — 26) Konried, Cit. nach Dauber. — 27) Krauss, Nothnagel's Handbuch. Die Krankheiten des Oesophagus. — 28) Ders., Festschr. f. E. v. Leyden. 1902. — 29) Kronecker und Meltzer, Arch. f. Physiol. 1881. — 30) Ders., Ebenda. 1884. Suppl.-Bd. — 31) Ledderhose, Deutsche med. Wochenschr. 1904. S. 1669. — 32) Leichtenstern, Ebenda. 1891. — 33) Lindau, Casper's Wochenschr. 1840. — 34) Loeb, Deutsche med. Wochenschr. 1904. S. 190. — 35) Lossen, Mitteil. a. d. Grenzgeb. d. Med. und Chir. Bd. 12. 1903. — 36) Luschka, Virchow's Arch. Bd. 11. S. 429. — 37) Ders., Ebenda. Bd. 42. S. 473. — 38) Magendie, Cit. nach Lossen. — 39) Martin, Mitteil. a. d. Grenzgeb. d. Med. und Chir. Bd. 8. 1901. — 40) v. Mikulicz, Bericht über d. 11. Chirurgenkongress I. 2. Sitzung. S. 37. 1882. — 41) Ders., Mitteil. aus dem Grenzgeb. d. Med. u. Chir. Bd. 12. 1903. S. 569. — 42) Ders., Deutsche med. Wochenschr. 1904. Nr. 1 und 2. — 43) Ders., Centralbl. f. Chir. 1904. S. 1363. — 44) Mink, Medycyna. 1892. — 45) Naunyn, Centralbl. f. Chir. 1904. S. 1363. — 46) v. Openchowsky, Deutsche med. Wochenschr. 1897. V. B. Nr. 48. — 47) Ders. und Kronecker, Centralbl. f. die med. Wissenschaft. 1883. Nr. 31. — 48) Purton, Lond. med. a. phys. Journ. 1821. S. 46. — 49) Reitzenstein, Münch. med. Wochenschr. 1898. Nr. 12. — 50) Richardts, Deutsche med.

Wochenschr. 1904. Nr. 20. — 51) Rosenheim, Realencyklopädie. Bd. 17. 1898. — 52) Ders., Berl. klin. Wochenschr. 1898. Nr. 22. — 53) Ders., Ebenda. 1899. Nr. 24. — 54) Ders., Ebenda. 1902. Nr. 11. — 55) Ders., Deutsche med. Wochenschr. 1897. V. B. Nr. 48. — 56) Ders., Ebenda. 1899. Nr. 45—47. — 57) Ders., Ebenda. 1899. Nr. 33. — 58) Ders., Centralbl. f. innere Med. 1899. Nr. 26. — 59) Ders., Zeitschr. f. klin. Med. Bd. 41. — 60) Ders., Münch. med. Wochenschr. 1899. Nr. 24. — 61) Rumpel, Ebenda. 1897. Nr. 15. — 62) Ders., Ebenda. 1899. Nr. 21. — 63) Ders., Deutsche med. Wochenschr. 1899. V. B. S. 289. — 64) Ders., Centralbl. f. innere Med. 1893. S. 336. — 65) Russel, British med. Journ. June 1898. — 66) Schiff, Cit. nach Lossen. — 67) Schwörer, Münch. med. Wochenschr. 1899. Nr. 25. — 68) Sievers, Zeitschr. f. klin. Med. 1903. — 69) Sinnhuber, Ebenda. Bd. 50. H. 1 und 2. — 70) Stark, Lehrbuch der Oesophagoskopie. Würzburg 1905. — 71) Strauss, Deutsche med. Wochenschr. 1899. V. B. — 72) Ders., Ebenda. 1904. S. 1865. — 73) Strümpell, Deutsche Zeitschr. f. klin. Med. Bd. 29. 1881. — 74) Wilms, Deutsche med. Wochenschr. 1904. S. 1597. — 75) Zenker und v. Ziemssen, Handbuch. Bd. 7. — 76) Zweig, Deutsche med. Wochenschr. 1901. Nr. 33. — 77) Zusch, Deutsches Arch. f. klin. Med. Bd. 78. S. 208.

XI.

AUS DEM

AUGUSTA-HOSPITAL ZU BERLIN.

CHIRURG. ABTEILUNG: **PROF. DR. F. KRAUSE.**

Die Dermoide des Samenstrangs.

Von

Dr. Ludwig Wrede,

früherem Assistenzarzt der Abteilung.

z. Z. Assistenzarzt an der chirurg. Universitätsklinik in Königsberg.

Die Dermoide des Samenstrangs sind äusserst selten, so selten, dass sie in den meisten Hand- und Lehrbüchern der Chirurgie gar nicht erwähnt werden. Auch English erwähnt sie nicht in seiner sonst ausführlichen Zusammenstellung der Cysten am Vas deferens.

Aus der kasuistischen Litteratur konnte ich folgende Fälle sammeln:

1. Avoledo.

23j. gesunder, kräftiger Mann. Von Geburt an wurde eine Geschwulst in der linken Hodensackhälfte bemerkt. Im 4. Lebensjahre mehrmals Punktion ohne dauernden Erfolg. Stets Suspensorium getragen, da das Gewicht des Tumors beim Gehen störte. Erst in den letzten 8 Tagen vor der Aufnahme ins Krankenhaus Volumszunahme des Tumors und Schmerzen, die in die Lendengegend ausstrahlen.

Linke Hodensackhälfte vergrössert. Länge 20 cm, Umfang 15 cm. Der Hoden liegt im unteren Abschnitt, ist deutlich abgrenzbar, etwas kleiner als der rechte. An ihn schliesst sich eine fluktuierende, transparente Geschwulst. Proximal von dieser findet sich ein solider Körper, stark eigross, indolent, wenig fluktuierend; der den Eindruck macht, als hätte man es mit einem soliden, von einer Cyste überdeckten Tumor zu

thun. Scrotalhaut und Inguinalkanal sind deutlich gegen dieses Gebilde abgrenzbar.

Die Operation ergiebt, dass der solide Körper ein nussgrosses Dermoid ist, das mit dem hinter ihm liegenden Vas deferens durch wenig lockeres Bindegewebe in Verbindung steht, sodass es sich stumpf abtrennen lässt. Vor und lateral von dem Dermoid liegen 3 mit dunkelgelber, fadenziehender Flüssigkeit gefüllte Cysten. Hoden und Nebenhoden haben keinen Zusammenhang mit den Neubildungen. Exstirpation. Heilung.

Die mikroskopische Untersuchung weist in der Dermoidwand Corium und Epidermis mit zahlreichen Talgdrüsen nach. Die Wände der Cysten tragen ein „Pflasterepithel". Der Cysteninhalt zeigt nur Spuren von Eiweiss und keine Spermatozoen. Die ganze Geschwulst ist als ein Dermoid aufzufassen, das von Samenstrangscysten (Hydrocelen?) überlagert ist.

2. Gould.

34j. dunkelhaariger, kräftiger, gesunder Mann. Hat mit 20 Jahren nach einer Erschütterung zum ersten Mal einen wallnussgrossen Knoten in der linken Weiche bemerkt und seitdem ein Bruchband getragen. Kommt wegen Schmerzen und Vergrösserung der Geschwulst, die nach einem neuen Trauma aufgetreten sind.

Länglich ovaler, glatter Tumor, derb, fluktuierend, innerhalb des Inguinalkanals gelegen, noch bis ins Scrotum reichend. Der Samenstrang breitet sich vor ihm aus. Der Tumor ist nicht in die Bauchhöhle reponierbar.

Bei der Operation findet sich eine opake, weisse Cyste, die an ihrem unteren Ende mit dem Vas deferens in Verbindung steht. Die Geschwulst hat den Inguinalkanal beträchtlich ausgeweitet und reicht gerade bis an das Bauchfell heran. Sie hat den Umfang eines grossen Hühnereis und besteht aus einer dünnen glatten Wand und einem von fettiger Schmiere und wenigen dunklen Haaren gebildeten Inhalt. Exstirpation. Heilung. Kein mikroskopischer Befund.

3. Röbl.

20j., sonst gesunder Mann. Seit 1 Monat ohne bekannte Veranlassung geringe Schmerzen in der Inguinalgegend. Seit 14 Tagen Tumor bemerkt. Seit 3 Tagen heftige Leibschmerzen.

Entsprechend dem äusseren Leistenring findet sich eine ungefähr hühnereigrosse Geschwulst, die sich nicht in den Hodensack fortsetzt. Aeussere Haut unverändert, abhebbar. Geschwulst ist äusserst druckempfindlich, zeigt eine sehr undeutliche Fluktuation und lässt sich nicht in die Bauchhöhle reponieren.

Operation: Geschwulst liegt in dem lockeren Gewebe des Samenstrangs, dessen Gebilde sich der Hauptsache nach hinter ihr befinden, und mit ihrer Rückwand fest verwachsen sind, sodass die Totalexstir-

pation ohne Kastration unmöglich ist. Partielle Exstirpation, Exkochleation. Heilung.

Die Wand der Cyste hat eine Dicke von ca. 1—1,5 mm. Ihre Oberfläche ist glatt, soweit sie nicht verwachsen war. Auch die Innenfläche ist glatt. Der Inhalt besteht aus dünnem, weichem Dermoidbrei. Die Cystenwand lässt unter dem Mikroskop 3 Schichten erkennen, aussen eine schmale Schicht gefässlosen straffen Bindegewebes, in der Mitte, den Hauptbestandteil der Wandung ausmachend, eine Schicht gefässreichen lockeren Bindegewebes, innen endlich stellenweise einen epithelialen Belag. Auch einzelne Talgdrüsen mit erweiterten Ausführungsgängen lassen sich auffinden. Papillen und Haare fehlen.

4. Paterson.

35j. Mann. Geschwulst im Inguinalkanal seit 5 Jahren beobachtet und für eine Hernie gehalten. Plötzlich eintretende Beschwerden werden als Einklemmungserscheinungen aufgefasst. Erfolgloser Repositionsversuch.

Operation: Die Geschwulst ist ziemlich innig mit ihrer Umgebung verwachsen. Von ihrer medialen Seite zieht ein fibröser Strang zur Vorderseite der Symphysis ossis pubis. Es handelt sich um eine Dermoidcyste mit dickem, grützartigem Inhalt. Die Wand zeigt makroskopisch ein Haar, mikroskopisch den Bau der Haut.

Röbl zählt zu den Samenstrangdermoiden auch einen Fall aus dem Städtischen Spital in Triest. Die Originalarbeit war mir nicht zugängig. Nach Röbl's Referat handelte es sich um eine seit 12 Jahren bestehende, kindskopfgrosse Cyste am Samenstrang, die nur punktiert, nicht exstirpiert wurde. Sie hatte eine dicke Wandung und dunkelbraunen, flüssigen Inhalt, in dem sich zahlreiche weisse Körperchen, ähnlich gekochtem Reis, befanden. Mikroskopisch wurden diese Körnchen für Epidermiszellen in hyaliner Degeneration erklärt. Die Diagnose „Atherom" oder „Dermoidcyste" des italienischen Autors scheint mir nach diesem Referat doch wenig sicher begründet.

Ferner zählt Röbl hierher einen von English veröffentlichten Fall[1]):

62j. Mann. Doppelseitiger innerer Leistenbruch. Nach dem Auftreten des rechten wurde vor 15 Jahren zufällig ein bohnengrosser Geschwulstknoten am äusseren Leistenring bemerkt. Keine Beschwerden, nur beim längeren Stehen leichte Schmerzen.

Hoden und Nebenhoden etwas klein. Venen stark entwickelt. Tumorgrösse 2 : 2 : 1,5. Geschwulst liegt lateral vom Vas deferens, mit ihm durch straffes Zellgewebe verbunden, besonders im oberen Teil. Der Lage nach entspricht die Geschwulst der äusseren Oeffnung des Leistenkanals. Sie lässt sich durch Druck abwärts verschieben, wenig jedoch nach oben.

1) Fall 2 l. c.

Treten Eingeweide in den Bruchsack, so wird der Tumor kaum verschoben. Er liegt im übrigen hinter dem Bruch. Vom Samenleiter lässt er sich nicht trennen. Seine Konsistenz ist auffallend hart, seine Oberfläche etwas uneben, aber ohne deutliche Vorwölbungen.

Bei der Operation werden durchtrennt: Haut, Unterhautzellgewebe, Fascia Cooperi, dünne Bindegewebsschicht, Fascia infundibuliformis. Nun liegen Tumor und Samenstrang frei, dessen Venen grösstenteils lateral vom Tumor verlaufen. Der Tumor hängt durch einen 1,5 cm breiten, sehr dehnbaren Bindegewebsstrang mit dem Vas deferens zusammen, so dass sich beide Teile nur schwer von einander entfernen lassen. Er ist von einer besonderen Bindegewebshülle umgeben, welche in den Verbindungsstrang übergeht.

Die Geschwulst hat die bikonvexe Gestalt einer Mandel in ihrer Schale. Ihre Wand besteht aus dicht gefügten, parallel gelagerten Bindegewebsfasern, zwischen denen hier und da schmale, spindelförmige Bindegewebszellen liegen. Die Innenfläche erscheint von Plattenepithel ausgekleidet. Der Inhalt besteht aus fettigem Detritus, aus grossen, sich gegenseitig abplattenden, fetthaltigen Zellen und wenig Cholestearinkrystallen.

English schreibt, die Cyste „hat die Beschaffenheit eines tiefen Atheroms“ und „sie ist kein Dermoid, da ihr jeglicher Bestandteil der Haut fehlt“. Leider sagt English nichts Näheres über das Epithel (mehrschichtig? Papillen?), so dass man sich schwer ein richtiges Urteil über die Cyste bilden kann. Der ganzen Schilderung nach könnte sie in unsere Gruppe gehören, denn auch Röbl fand nur stellenweise den epithelialen Belag und die Talgdrüsen.

Dieser spärlichen Kasuistik kann ich einen neuen Fall anreihen, der im Augusta-Hospital in Berlin 1905 zur Behandlung kam und mir von Herrn Professor Fedor Krause zur Veröffentlichung überlassen wurde, wofür ich ihm auch an dieser Stelle meinen verbindlichsten Dank sage.

Der 17j. Schüler K. H. kommt wegen einer hühnereigrossen Anschwellung in der rechten Leistengegend in das Krankenhaus. Er beobachtet die Geschwulst seit 3 Jahren. Sie wird langsam grösser, namentlich in den letzten Monaten, hat aber nie Beschwerden gemacht. Vor kurzem wurde sie von einem Arzt punktiert. Das Punktionsresultat ist unbekannt.

Pat. ist von schwächlicher Konstitution und leidet an einer tuberkulösen Kyphose der Wirbelsäule sowie einer leichten Spitzenaffektion auf der rechten Lunge. Bildungsfehler sind an ihm nicht zu sehen. Sein Haupthaar ist brünett. In der Gegend des rechten Leistenkanals befindet sich eine halbapfelgrosse Vorwölbung. Dieselbe wird hervorgerufen durch

eine glatte, ovale, pflaumengrosse Geschwulst in der Tiefe, die keinerlei Zusammenhang mit der unveränderten Haut und dem Unterhautgewebe hat. Sie liegt mit ihrem oberen Teil im äusseren Leistenring und lässt sich vollständig in den Leistenkanal, aber nicht in die Bauchhöhle drängen, andererseits kann man sie wiederum gänzlich vor dem äusseren Leistenring in den Hodensack hinabziehen. Eine deutliche Mitbewegung des Hodens durch Vermittelung der Vas deferens findet bei diesen Bewegungen nicht statt. Die Geschwulst ist auf Druck nicht empfindlich und bietet ein eigentümlich träges, undeutliches Fluktuationsgefühl dar. Die äusseren Geschlechtsorgane des Pat. zeigen sonst keine Besonderheiten. Die Hoden sind gleich gross.

Die Diagnose schwankt zwischen einer Neubildung (weiches Fibrom, Lipom) und Hydrocele funiculi spermatici. Von einer Punktion wurde abgesehen in Hinsicht auf die jedenfalls vorzunehmende Exstirpation.

Bei der Operation findet sich eine pflaumengrosse Dermoidcyste, die in keinerlei Zusammenhang mit der Haut und dem Unterhautgewebe steht. Sie liegt im lockeren Bindegewebe des Samenstrangs und ist nur mit dem Vas deferens etwas fester verbunden, das an ihrer Aussen- und Vorderseite entlang zieht. Die Ausschälung gelingt leicht auf stumpfem Wege. Der erweiterte Inguinalkanal wird nach Bassini verschlossen. Die Heilung erfolgt per primam.

Die Cyste stellt ein ovales, glattes Gebilde von Pflaumengrösse dar. Ihre 1,5—2 mm dicke Wand steht unter nicht unbeträchtlicher Spannung und zieht sich beim Aufschneiden bedeutend zusammen. Dabei spritzen einige wenige Tropfen öliger Flüssigkeit hervor, und es tritt eine weisse, teigige Atherommasse zu Tage. Die Innenfläche der Cyste ist nach dem Aufschneiden feinrunzelig, sieht sonst aus wie eine zarte, rosige Kinderhaut und trägt einige wenige, feine blonde, bis 12 mm lange Härchen. Unter dem Mikroskop zeigt die Wand den Bau der Haut: Auf einem lockeren, von elastischen Fasern und Gefässen durchzogenen, papillentragenden Bindegewebe ruht ein mehrschichtiges, an der Oberfläche verhorntes Plattenepithel. Von diesem aus senken sich Haarbälge mit Haaren, Talgdrüsen und Knäueldrüsen in das Bindegewebe hinein. Abweichend vom Bau der normalen Haut ist die geringere Anzahl, grössere Breite und geringere Höhe der Coriumpapillen, sowie die ausgesprochen horizontale Richtung der Talgdrüsen zur Hautoberfläche. Ferner sind die Knäueldrüsen stark dilatiert. Ihr Epithel besteht teils aus ganz flachen, kubischen, teils aus cylindrischen Zellen. Ihre Muskulatur ist gut entwickelt. Auffällige Unterschiede in den Zahlenverhältnissen der Talg- und Knäueldrüsen habe ich nicht finden können. Der feinere mikroskopische Bau bietet sonst keinerlei Abweichungen. Besonders vermerkt sei, dass das Stratum granulosum der Epidermis vorhanden und das Stratum lucidum nur schwach entwickelt ist. Die Haare enthalten kein Mark, auch fehlt ihnen ein mehrschichtiger bindegewebiger Haarbalg.

Der teigige, weisse Cysteninhalt besteht hauptsächlich aus verhornten Epithelien.

Unsere Cyste ist also als ein reines Dermoid zu bezeichnen, als eine Geschwulst, die aus Haut mit ihren Anhangsgebilden besteht. Die beschriebenen Unterschiede gegenüber dem Bau der Haut an der Körperoberfläche sind als Dehnungserscheinungen infolge des hohen Innendruckes der Cyste aufzufassen und werden vielfach bei Dermoiden beobachtet.

Wie wir sahen, ergab der Befund bei der Operation, dass das Dermoid mit dem Vas deferens im Zusammenhang stand, dagegen von der Haut ganz unabhängig war. Es handelt sich also um ein Dermoid am Vas deferens. Dieser Umstand ist embryologisch von Bedeutung. Nehmen wir die Theorie als zu Recht bestehend an, dass Dermoide Abkömmlinge der Hautanlage sind, so beweist der Befund eines Dermoids am Vas deferens, dass dieses zu irgend einer Zeit seiner Entwickelung einmal mit der Hautanlage in Verbindung gestanden haben muss. Gerade darüber bestand aber lange Zeit ein lebhafter Streit unter den Embryologen. O. Hertwig fasst neuerdings den heutigen Stand dieser Frage dahin zusammen: Es scheint folgender Thatbestand sich zu ergeben, den auch Rückert annimmt:

Bei allen Wirbeltieren mit Ausnahme des Amphioxus entwickelt sich der vordere Abschnitt des Vornierenganges aus dem mittleren Keimblatt in der Weise, dass die geringe Anzahl segmental entstandener Vornierenkanälchen mit ihren freien Enden nach hinten umbiegen und sich unter einander verbinden. Der mittlere und hintere Abschnitt zeigt je nach der Wirbeltierklasse eine zweifach verschiedene Bildungsweise:

a) bei Knochenfischen, Amphibien, Reptilien und Vögeln endet der Vornierengang, wenn sich sein vorderer Abschnitt aus dem mittleren Keimblatt eben angelegt hat, nach hinten in einen Höcker, welcher in den Zwischenraum zwischen äusserem und mittlerem Keimblatt frei vorspringt. Dieser Höcker wächst dann durch Vermehrung seiner eigenen Zellen in die Länge, bis er den Enddarm erreicht und mit dessen Wand verschmilzt. Der mittlere und hintere Abschnitt des Vornierenganges schnürt sich also weder vom äusseren, noch vom mittleren Keimblatt ab, noch bezieht er überhaupt von ihnen Zellmaterial zu seiner Vergrösserung.

b) bei Selachiern und Säugetieren: Wenn bei ihnen die Vorniere eben aus den Wucherungen des mittleren Keimblattes entstanden ist, setzt sich das hintere Ende des Vornierenganges, anstatt

als Höcker nach hinten frei aufzuhören, alsbald mit dem äusseren Keimblatt in feste Verbindung, daselbst eine leistenartige Verdickung bildend, die sich immer weiter nach rückwärts verlagert, während sie sich vorn ablöst, so dass immer nur das hinterste Ende des in die Länge wachsenden Vornierenganges mit dem äusseren Keimblatt innig verbunden ist.

Leicht verständlich erscheint es demnach, dass bei diesem Ablösen einmal ein Teilchen des äusseren Keimblattes mit abgerissen und in die Tiefe verlagert wird, das dann später zur Entstehung eines Dermoids führt, wie das Wilms und Lexer für die Entstehung der retroperitonealen Dermoide angenommen haben. Also können wir in dem Vorkommen von Dermoiden am Vas deferens einen weiteren, der Pathologie entlehnten Beweis erblicken dafür, dass auch beim Menschen der Vornierengang mit dem äusseren Keimblatt in Verbindung tritt. Vielleicht haben wir sogar das Recht, noch weiter zu schliessen aus der Lokalisation der Dermoide am, nicht im Vas deferens, dass der Vornierengang sich dem äusseren Keimblatte nur anlagert, nicht auch Bildungselemente von ihm empfängt, was gleichfalls zu den embryologischen Streitfragen gehört.

Haben somit die Dermoide des Samenstrangs ein gewisses theoretisches Interesse, so ist andererseits bei ihrer grossen Seltenheit und Gutartigkeit ihre Bedeutung für die praktische Medicin gering. Trotzdem dürfte es sich verlohnen, nachdem nunmehr einige Beobachtungen bekannt geworden sind, das Krankheitsbild einmal zusammenzustellen.

Das Dermoid des Vas deferens ist eine ovale Geschwulst von glatter Oberfläche und eigentümlich und undeutlich fluktuierender, gespannter Konsistenz. Mit Vorliebe scheint es seinen Sitz in der Gegend des äusseren Leistenringes zu haben, von wo aus es sich in den Leistenkanal hinein erstrecken kann. Es ist meist frei gegen die Haut und die Wände des Leistenkanals verschieblich. Eine etwas festere Verbindung besteht mit dem Vas deferens, doch gestattet auch diese einige Beweglichkeit und ist dann nicht immer erkennbar. Natürlich kann durch Entzündungsvorgänge in der Umgebung des Dermoids seine Verschieblichkeit mehr oder weniger aufgehoben werden. Das Dermoid wächst äussert langsam. Bisher sind nur solche bis zu etwa Pflaumengrösse beobachtet worden. Es kann lange Zeit bestehen, ohne Beschwerden zu verursachen. Schliesslich treten doch einmal Schmerzen auf, im Unterleib, oder in die Lendengegend ausstrahlend, die den Patienten dann zum

Arzt führen. Die Schmerzen können sogar recht beträchtlich sein (Fall Röbl), verdanken aber wohl hinzukommenden äusseren Einflüssen (Trauma) ihr Entstehen. Im Allgemeinen scheint der Geschwulstknoten selbst unempfindlich zu sein. Grössere Druckempfindlichkeit wie im Fall von Röbl findet wohl durch accidentelle Ursachen am besten seine Erklärung. Unter diesen Umständen wird es sehr vom Zufall und der Intelligenz des Kranken abhängen, wann er dem Arzt von seinem Leiden Kenntnis giebt. In den bisher beobachteten, angeführten Fällen standen die Kranken im Alter von 17—62 Jahren. Bei einem von ihnen war die Geschwulst vielleicht schon von der Geburt an bekannt, andere kannten sie seit Jahren, einer hatte sie trotz ihrer Grösse erst vor einigen Tagen bemerkt.

Die Prognose des Leidens selbst ist gut. Ich glaube nicht, dass die von Avoledo und English beobachtete geringere Entwicklung des gleichseitigen Hodens mit dem Bestehen des Dermoids in Zusammenhang zu bringen ist. Wo, wie im Falle von Gould, das wachsende Dermoid den Leistenkanal ausweitet, muss mit der Gefahr einer Hernienbildung gerechnet werden. Therapeutisch kommt nur die Exstirpation in Frage, wenn man das Leiden beseitigen will.

Etwas genauer muss ich noch auf die Diagnose des Leidens eingehen.

Nach Ausschluss der von der Haut und dem Leistenkanal ausgehenden Geschwülste kommen folgende Knotenbildungen in Betracht:

I. Hernien.

II. Hodendystopie.

III. Feste Geschwülste des Samenstrangs.

IV. Cystische Geschwülste des Samenstrangs:

1) Hydrocele funiculi spermatici. 2) Hydrocele sacci herniosi, inkl. Hydroepiplocele. 3) Haematocele funiculi spermatici. 4) Lymphektatische Cysten. 5) Varicen (und Aneurysmen). 6) Tuberkulose des Vas deferens. 7) Gummi. 8) Erweiterungen von Resten des Müller'schen Ganges. 9) Erweiterungen von Blindsäcken des Wolff'schen Körpers. 10) Dermoide des Vas deferens. 11) Echinokokkenblasen.

ad. I. Vor der Verwechselung mit Hernien schützt der Mangel eines Fortsatzes in die Bauchhöhle. Durch die Reponierbarkeit des Dermoids in den Leistenkanal hinein darf man sich nicht täuschen lassen. Frappant kann die Aehnlichkeit in der Konsistenz sein, wenn in dem Bruch eine Dickdarmschlinge mit Kotballen sich befindet.

ad. II. Auf einen Leistenhoden macht ein Griff nach dem normalen Aufenthaltsort des Testikels aufmerksam.

ad. III. Mit glattwandigen soliden Tumoren des Samenstrangs kann das Dermoid verwechselt werden, wenn sie eine Art Pseudofluktuation geben. Hier wird die Probepunktion entscheiden.

ad. IV. Dieses Mittel wird auch mit Sicherheit vor der Verwechselung mit einem der anderen cystischen Gebilde des Samenstranges schützen. Im Einzelnen haben wir jedoch noch weitere Unterscheidungsmerkmale: Die Tuberkulose des Samenstrangs dürfte kaum je in Form eines isolierten Knotens auftreten. Es werden sich immer im Nebenhoden, auch wohl noch sonst am Vas deferens andere Herde finden lassen. Bei Gummibildung hat man noch weitere Zeichen von Syphilis. Tuberkulöse und syphilitische Produkte liegen im übrigen in der Wand des Vas deferens, nicht neben ihm. Varixknoten lassen sich durch Druck entleeren und bleiben bei Absperrung der zuführenden Gefässe leer. Aneurysmen sind meines Wissens noch nicht beobachtet worden. Lymphektatische Cysten, Hydrocelen, Cysten des Müller'schen Ganges oder der Wolff'schen Körper, Echinokokkenblasen sind mehr oder weniger durchscheinend bei Durchleuchtung. Freilich stösst diese Untersuchung aus räumlichen Verhältnissen auf Schwierigkeiten.

Das einfachste und souveräne Mittel der Diagnostik der Samenstrangsdermoide ist die Probepunktion, die bei richtiger Technik (genügend weite Kanüle) den charakteristischen Aetherombrei zu Tage fördern muss. Dass trotzdem keines von allen beobachteten Dermoiden diagnosticiert wurde, beruht darauf, dass man nicht punktiert hat. Die Patienten wollten von ihrer Geschwulst befreit sein. So wurde denn die Punktion als therapeutisch bedeutungslos unterlassen. Anderenfalls wäre die Diagnose vor der Operation wohl sicher immer zu stellen gewesen.

Litteratur.

Avoledo, Il Morgagni. 1890. Teil. I. Nr. 8. p. 515. — English, Wiener klin. Wochenschr. 1891. Nr. 25 u. 26. S. 447. — Gould, Lancet 1893. Bd. II. p. 1126. — O. Hertwig, Elemente der Entwicklungslehre des Menschen und der Wirbeltiere. Jena 1904. II. Aufl. S. 227. — Lexer, Arch. f. klin. Chir. Bd. 61. — Paterson, Lancet 1902. Bd. I. p. 1767. — Resoconto sanitario dell opitale civico di Trieste 1877/78. Cit. nach Röbl. — Röbl, In.-Diss. München 1897. — Wilms, Deutsches Arch. f. klin. Med. Bd. 55. 1895.

XII.

AUS DER

PRAGER CHIRURGISCHEN KLINIK

DES PROF. DR. A. WÖLFLER.

Die Behandlung akuter Entzündungen mit Stauungshyperämie.

Von

Dr. Hans Rubritius,
Assistenten der Klinik.

Die erste Mitteilung, welche Bier[1]) im Januar vergangenen Jahres über die Behandlung akuter Entzündungen mit Stauungshyperämie in die Oeffentlichkeit gelangen liess, war gewiss darnach angethan, die ganze ärztliche Welt in lebhaftes Erstaunen zu versetzen. Denn man kann ruhig behaupten, dass die erwähnte Arbeit Bier's alles bisher Bestandene und durch hundertjährige Erfahrung Erprobte einfach umgestossen hatte. Galten doch z. B. frühzeitig ausgeführte grosse Incisionen, Hochlagerung und absolute Ruhigstellung entzündeter Gliedabschnitte bisher als unbedingt notwendige und mit allgemeiner Uebereinstimmung anerkannte Massnahmen in der Behandlung der pyogenen Gewebsinfektionen, an welchen zu rütteln Niemand sich erkühnte. Bier hat aber nicht nur die Lehre von der Antiphlogose, welche sowohl gegen die Blutüberfüllung, als auch gegen jede Verlangsamung des Blutstromes in dem entzündeten Körperteile ankämpft, in ihren Grundpfeilern erschüttert, er ist noch einen Schritt weitergegangen: er erblickt in der Entzündung ein äusserst wirksames Abwehrmittel der Natur gegen

1) Münch. med. Wochenschr. 1905. Nr. 5—7.

jede Infektion und ist daher geneigt, die Entzündung nicht abzuschwächen, sondern im Gegenteile zu verstärken. Von diesem Gesichtspunkte aus erblickt also Bier in der Stauungshyperämie einen Heilfaktor, welcher nicht nur den Entzündungsvorgang am besten nachahmt, sondern auch in sehr wirksamer Weise verstärkt.

Zunächst hat Bier die Stauungshyperämie als Heilmittel nur gegen chronische Entzündungen angewandt und erprobt. Von der chronischen zur akuten Entzündung ist nur ein kleiner, aber gefährlicher Schritt. Bier hat diesen Schritt unternommen; seine Versuche waren von Erfolg begleitet, und er hat damit die Lehre von der Behandlung der pyogenen Gewebsinfektion in ganz neue Bahnen geleitet. Genauere Vorschriften über die Behandlung akuter Entzündungen und Eiterungen mittelst Stauungshyperämie giebt er in seiner vor Kurzem in 2. Auflage erschienenen Monographie: „Hyperämie als Heilmittel". Das überaus reichhaltige Material, über welches Bier in den beiden erwähnten Arbeiten berichtet, die peinliche Genauigkeit, mit welcher jeder einzelne Fall behandelt wurde, der Umstand, dass Bier erst, nachdem er ein Jahrzehnt lang Erfahrungen gesammelt hatte, mit abgeschlossenen Einzelbeobachtungen vor das Forum der Oeffentlichkeit trat, und endlich nicht zuletzt die überraschenden Heilerfolge, alle diese Momente mussten bei jedem Leser der Bier'schen Publikationen den Gedanken aufkommen lassen, dass wir in der Stauungshyperämie ein Mittel besitzen, welches bei der Behandlung akuter Entzündungen thatsächlich Hervorragendes zu leisten im Stande ist. Es ist daher nur selbstverständlich, dass die Methode Bier's sich überall rasch eingebürgert hat. Welcher Chirurg würde auch nicht an Stelle unserer bisherigen Massnahmen zur Behandlung akuter entzündlicher Processe, welche nicht nur qualvolle Schmerzen bereiteten, sondern in vielen Fällen direkt verstümmelnde Narben zeitigten, mit Freuden eine Methode acceptieren, welche wenigstens hinsichtlich des Schmerzes und der folgenden Funktionsstörungen als die weitaus humanere bezeichnet werden muss.

Aus den Kliniken in Tübingen [1]), Breslau [2]), Marburg [3]) und

1) M. v. Brunn, Ueber die Stauungsbehandlung bei akuten Entzündungen nach den bisherigen Erfahrungen der v. Brun s'schen Klinik. Diese Beiträge Bd. 46. S. 845.

2) Stich, Zur Behandlung akuter Entzündungen mittelst Stauungshyperämie. Berl. klin. Wochenschr. 1905. Nr. 49 u. 50.

3) Danielsen, Ueber die Bedeutung der Bier'schen Stauungsbehandlung akuter Entzündungen für die chirurgische Poliklinik und den praktischen Arzt. Münch. med. Wochenschr. 1905. H. 48.

Heidelberg [1]) liegen bereits überraschend günstige Berichte über Erfolge mit der Bier'schen Stauungsbehandlung vor.

Auch an der Prager chirurgischen Klinik wurde sofort nach dem Erscheinen des Bier'schen Artikels damit begonnen, akute entzündliche Processe mit Stauungshyperämie zu behandeln. Die Methode leistet, und das möge gleich hier gesagt werden, wirklich Vorzügliches bei richtiger Anwendung. Ihre Technik ist aber keineswegs leicht und vor allem noch nicht genügend ausgebildet. Auch ist die Methode nicht immer unschädlich, wie einige unserer Fälle beweisen. Es ist entschieden notwendig, bei jedem Fall von akuter Entzündung genau zu prüfen, ob der Fall für die Methode geeignet ist oder nicht. Um also einerseits den Wert der Methode überhaupt zu erhärten, und andererseits dieselbe in ihren Einzelheiten noch weiter auszuarbeiten, müssen noch viele Bausteine gesammelt werden, müssen noch Viele mit ihren Erfahrungen an deren Ausbau sich bethätigen. Von diesem Gesichtspunkte aus will ich im Folgenden über das einschlägige Material der Wölfler'schen Klinik berichten; dasselbe beläuft sich auf weit über 100 Fälle.

Zunächst einige Worte über die Technik des Verfahrens.

Wir befolgen bezüglich der Technik der Stauungsbehandlung genau die Vorschriften, welche Bier in den oben citierten Arbeiten gegeben hat. Auch die von Bier und Klapp angegebenen und von der Firma Eschbaum in Bonn in mustergiltiger Weise ausgeführten Saugapparate kamen in Verwendung. Für die Stauung am Oberarm und Oberschenkel verwenden wir jetzt die von Bier angegebenen dünnen Gummibinden. In der ersten Zeit standen die starken, zur Erzielung der Esmarch'schen Blutleere angewendeten Binden im Gebrauche; mit diesen wurde man aber stets verleitet, zu stark anzuziehen und infolge dessen eine kalte Stauung im Sinne Bier's zu erzeugen. Auch drücken die dünnen Gummibinden gar nicht, so dass es ausser bei Kindern und Frauen mit sehr zarter Haut gar nicht notwendig ist, die Binden irgendwie zu unterfüttern. Ich will auch hier bemerken, dass das Anlegen der Binden in solcher Weise, dass eine heisse Stauung erzielt wird, welche dem Kranken keinerlei Schmerzen verursacht, nicht leicht ist. Man ist oft genötigt, die Binden 2- oder 3 mal von neuem anzulegen, bis

1) Arnsberger, Erfahrungen mit Bier'scher Stauung bei akuten Eiterungen. Vortrag im naturhistorisch.-medic. Vereine in Heidelberg 14. Nov. 1905. (Ref. Münch. med. Wochenschr. 1905. H. 52.)

man den richtigen Grad der Stauung trifft, d. h. ein mässiges Oedem erzeugt, welches dem Patienten ausser einer geringen Spannung keine Schmerzen macht. Deshalb haben wir auch die Binden nur einmal im Tage angelegt und sie dann durch volle 22 Stunden liegen lassen. In der zweistündigen Pause werden die betreffenden Extremitäten stark hochgelagert, um das erzielte Oedem zum Schwinden zu bringen. Von der Verwendung der verschiedenen Klemmen zur Befestigung der Gummibinden sind wir abgekommen, da dieselben immer nur einen ungleichmässigen Druck ausüben, welcher sich leicht bis zum Decubitus steigern kann. Wir befestigen die Binden einfach durch ein 1—2 cm breites Leinwandband, welches um die Binde gewickelt und geknüpft wird.

Die zur Erzeugung venöser Hyperämie von Henle[1]) angegebene Binde, einen Hohlschlauch, welcher unter Kontrolle eines Quecksilbermanometers aufgeblasen wird, hat den Vorteil, dass man den angewendeten Druck dosieren kann, aber den grossen Nachteil, dass der Quetschhahn, welcher den Gummischlauch abschliesst, schlecht funktioniert und allzusehr den Launen des Patienten freigegeben ist. Wir haben wenigstens mit der Henle'schen Binde immer die Erfahrung gemacht, dass sie früh ganz lose und kollabiert um die Extremität herumgewickelt war, wahrscheinlich hatte der Patient selbst, wenn ihm die Binde anfieng, etwas unbequem zu werden, den Hahn geöffnet und die Luft ausströmen lassen. Deshalb haben wir die Henle'sche Binde verworfen und sind zu den Gummiwickelbinden zurückgekehrt. Es sei noch hervorgehoben, dass wir die durch Gummibinden erzeugte Stauungshyperämie für gewöhnlich nur an dem stationären Krankenmateriale der Klinik in Anwendung brachten, niemals an ambulatorisch behandelten Kranken, abgesehen von einigen Ausnahmefällen, wenn wir es mit intelligenten Patienten zu thun hatten, welche in der Nähe der Klinik wohnten und also Gelegenheit hatten, 2mal im Tage das Ambulatorium der Klinik aufzusuchen.

Die Stauung um den Hals wurde immer in der von Keppler[2]) beschriebenen Weise mit einem einfachen Baumwollgummiband durchgeführt; es wurde damit in den meisten Fällen der richtige Grad

1) Henle, Zur Technik der Anwendung venöser Hyperämie. Centralbl. f. Chir. 1904. S. 381.

2) Keppler, Die Behandlung entzündlicher Erkrankungen von Kopf und Gesicht mit Stauungshyperämie. Münch. med. Wochenschr. 1905. Heft 45—47.

der Stauung, Rötung und leichtes Oedem des Gesichtes erreicht und niemals unangenehme Nebenerscheinungen wie Druckusuren vom Rande der Binde oder gar Decubitus beobachtet.

Für die Saugbehandlung verwenden wir die von Eschbaum in Bonn hergestellten Originalapparate. Von den mit einem Gummiballon montierten Saugglocken haben wir denen mit abnehmbarem Gummiballon den Vorzug gegeben, weil sie eine leichtere Sterilisation durch Auskochen ermöglichen. Jedenfalls wird es sich wenigstens in einem klinischen Betriebe empfehlen, viele und in den verschiedenartigsten Formen ausgeführte Saugglocken vorrätig zu halten, damit es einerseits möglich ist, die Saugläser immer ausserhalb des Infiltrates, also im Gesunden anzusetzen, und damit wir andererseits in der Lage sind, den verschiedensten Körperregionen entsprechende Saugglocken ansetzen zu können.

In vielen Fällen wurde die Stauungsbehandlung mit der Saugbehandlung kombiniert: für eine solche kombinierte Behandlung sind namentlich die mit Lymphangitis einhergehenden Panaritien und die entzündlichen Affektionen am Kopfe und Gesichte besonders geeignet.

Im Folgenden will ich nun die einer Stauungsbehandlung unterzogenen Fälle, nach verschiedenen Krankheitsformen geordnet. gruppenweise beschreiben.

1. Panaritien.

Solche wurden 20 nach Bier behandelt und zwar 4 subunguale, 10 kutane, 4 tendinöse und 2 ossale. In 14 Fällen wurden die von Klapp angegebenen Panaritien-Saugläser angewendet; einmal, weil eine Affektion der Grundphalange vorlag und infolgedessen das Fingersaugglas nicht angewendet werden konnte, der Handsaugapparat; in einem Falle wurde wegen bestehender Lymphangitis auch um den Oberarm gestaut. 3 mal wurde nur Bindenstauung angewendet. Die 3 letztgenannten Fälle eigneten sich deswegen nicht für die Behandlung mit Saugglas, weil in 2 von ihnen die Grundphalange am meisten ergriffen war und endlich in einem Falle, einem schweren ossalen Daumenpanaritium an einer äusserst kräftigen Arbeiterhand ein Fingersaugglas wegen der Grösse des afficierten Daumens nicht mehr in Anwendung kommen konnte.

Ueberall da, wo Eiter nachzuweisen war, wurde derselbe sofort durch eine kleine, höchstens 1 cm lange Incision unter Kelenanästhesie entleert. War ein Eiterherd noch nicht manifest, so wurde

zunächst mit der Stauungsbehandlung begonnen. In diesen Fällen konnte man gewöhnlich schon am folgenden Tage das Vorhandensein eines Abscesses nachweisen, der dann natürlich sofort durch Incision eröffnet wurde. Ein vollständiges Zurückgehen aller entzündlicher Erscheinungen unter Stauungshyperämie haben wir nur in einem Falle beobachtet, der im Folgenden näher beschrieben ist. Nach der Incision wurde der Finger sodann im Saugglas angesaugt. Die Aufsaugung der Luft aus den Saugglässern geschah mit einer 200 cm^3 Wasser fassenden Spritze; es wurde immer so viel Luft aspiriert, bis der Finger in dem Glase hellrot und leicht geschwollen erschien, ohne dass der Patient dabei Schmerzen empfand. Die Saugbehandlung wurde täglich etwa $^1/_4$ bis $^1/_2$ Stunde lang durchgeführt; darnach wurde die Incisionswunde nicht tamponiert, dem Kranken also wohl der schmerzvollste Akt der früheren Panaritienbehandlung erspart und der Finger entweder trocken oder feucht verbunden. Der feuchte Verband, eine mit essigsaurer Thonerde getränkte Kompresse unter einem wasserdichten Stoff, wurde von den Patienten stets angenehmer empfunden als der trockene, offenbar deswegen, weil er ebenfalls hyperämisierend wirkt. Bei der so durchgeführten Behandlung konnten von den 14 subungualen und kutanen Panaritien 12 verhältnismässig rasch durch 2—7 Saugungen zur Heilung gebracht werden; nur bei 2 allerdings schweren kutanen Daumenpanaritien sahen wir zwar keine Verschlimmerung des Processes durch die Saugbehandlung eintreten, doch verliefen dieselben sehr hartnäckig und konnten erst nach dreiwöchentlicher Behandlung der Heilung zugeführt werden, während welcher Zeit anfangs täglich, später jeden zweiten Tag Saugglässer in Anwendung kamen.

Den einen Fall, bei dem durch die Stauungsbehandlung eine beginnende Eiterung unterdrückt wurde, führe ich ausführlicher an.

Eine 37 J. alte Wärterin der Klinik verletzte sich am 20. IV. 05 mit den Scherben eines zerschlagenen Uringlases am Mittelfinger der rechten Hand. Das Uringlas enthielt den Harn eines Pat. mit schwerer Cystitis. — Status am 21. IV.: An der volaren Seite des rechten Mittelfingers an der Grenze zwischen Grund- und Mittelphalange exquisiter Druckschmerz, Rötung und Schwellung der Grundphalange, ausserdem Schmerzen im ganzen rechten Arm und in der rechten Achselhöhle; vergrösserte Drüsen nicht tastbar. Es wurde sofort die Stauungsbehandlung durch Anlegen einer Gummibinde um die Mitte des rechten Oberarmes eingeleitet. Die Binde wurde am 1. Tage (21. IV.) 20 Stunden, am 2.

Tage (22. IV.) 22 Stunden liegen gelassen. Am 22. IV. waren die Schmerzen viel geringer, aber noch vorhanden, am 23. IV. war die Rötung und Schwellung, ebenso die Druckschmerzhaftigkeit am 3. Finger der rechten Hand und die Schmerzen am Arme vollständig verschwunden und die Kranke konnte als geheilt angesehen werden.

Wir hatten es also in diesem Falle sicher mit einer Infektion mit den in dem cystitischen Harne vorhandenen Bakterien zu thun. Dafür war der akute Beginn der Erscheinungen und die rasche Ausbreitung in den Lymphbahnen ein genügender Beweis. Durch zwei Tage lange Stauungsbehandlung wurde der Process ohne Incision zur Heilung gebracht. Durch diesen Fall wird also der Wert der baktericiden Wirkung der Stauungshyperämie in klarer Weise illustriert.

Von den 4 tendinösen Panaritien betrafen 3 den Zeigefinger, eines den Mittelfinger. In allen Fällen war der betreffende Finger in seiner Gänze stark geschwollen und schmerzhaft, die Schmerzhaftigkeit setzte sich längs der entsprechenden Beugesehne in der Handfläche fort. Aktive Bewegungen in den befallenen Fingern waren unmöglich, die passiven äusserst schmerzhaft. In einem Falle wurde der Handsaugapparat angewendet, in 3 Fällen die Panaritiensauggläser. Bei einem Falle, der mit starker Lymphangitis am ganzen Arme kompliciert war, musste ausserdem noch Bindenstauung angewandt werden. Alle tendinösen Panaritien wurden durch die Stauungshyperämie günstig beeinflusst; ein Weiterschreiten wurde in keinem Falle beobachtet, in 7 längstens 10 Tagen wurden sie zur Heilung gebracht. Zweimal wurde incidiert, 2 Fälle kamen schon perforiert in Behandlung.

Bei einem schweren ossalen Daumenpanaritium, welches, weil es Tendenz zum Weiterschreiten zeigte, in klinische Behandlung kam, beobachteten wir unter der Stauungsbehandlung rasche Abnahme der Schmerzen und Stillstand des Processes. Im Uebrigen vollzog sich aber die Heilung bei dem 64jährigen Kranken nur sehr langsam, obwohl die Bindenstauung durch beinahe 3 Wochen fortgesetzt wurde. In einem zweiten Falle von Daumenpanaritium, welches sofort nach Auftreten der entzündlichen Erscheinungen in Behandlung kam, wurde trotz sofort vorgenommener Incision und Saugbehandlung die Nekrose der Endphalange nicht vermieden.

Ich möchte also die Vorteile der Panaritienbehandlung mit Stauungshyperämie gegenüber der früheren, welche breite Incisionen mit ausgiebiger Tamponade bevorzugte, mit folgenden Worten zu-

sammenfassen: Mit dem Einsetzen der Stauungsbehandlung schwinden in den meisten Fällen die Schmerzen, welche den mit einem Panaritium behafteten Kranken oftmals furchtbar quälen und ihm den Schlaf rauben. Die Behandlung ist bis auf die kleine Incision schmerzlos; ebenso entfällt die schmerzhafte Tamponade. Ein Weiterschreiten des Processes auf die Handfläche ist, wenn einmal die Stauungsbehandlung eingeleitet wurde, so gut wie ausgeschlossen. Die Begleiterscheinungen der Entzündung bessern sich in kurzer Zeit. Entzündliche Infiltrate kommen rasch zur Einschmelzung, eventuelle Nekrosen stossen sich schon in wenigen Tagen ab. Die gesetzte Incisionswunde kommt viel schneller zur Heilung, weil die Wundränder nicht durch Tamponade auseinander weichen, sondern nach Abklingen der entzündlichen Erscheinungen leichter verkleben.

2. Phlegmonen.

Es wurden 18 Phlegmonen und zwar 17 Handphlegmonen und eine Fussphlegmone mit Bier'scher Stauungshyperämie behandelt. In allen Fällen wurde Bindenstauung durch 18 bis 22 Stunden je nach der Schwere des Falles angewendet. In 2 Fällen kam ausserdem noch der Hand-Saugapparat in Anwendung, um mit diesem den Abfluss des Sekretes durch Aspiration zu beschleunigen. Von den 17 Handphlegmonen betrafen 2 von Daumenpanaritien auf die Handfläche fortgeleitete Processe; in 9 Fällen handelte es sich um eigentliche Zellgewebsentzündung der Hand, 6mal lagen schwere Sehnenscheidenphlegmonen vor.

Die beiden erstgenannten Fälle waren durch kleine Verletzungen hervorgerufene Daumenpanaritien, welche rasch auf die ganze übrige Hand übergegriffen hatten. Nach kleinen Incisionen am Daumen konnten sie beide in auffallend kurzer Zeit, in 4 bezw. 5 Tagen durch Stauungshyperämie zur vollständigen Heilung gebracht werden.

Bei 3 weiteren Fällen lagen ausgedehnte Eiterungen der Vola manus vor. Bei dem ersten von diesen Fällen handelte es sich um einen von der Grundphalange längs des ganzen 3. Metacarpus sich ausbreitenden Process mit starkem Oedem des Handrückens. Durch eine 2 cm lange Incision wurde der Eiter entleert und durch 3 Tage je 18 Stunden lang gestaut. Nach 3 Tagen waren nicht nur alle entzündlichen Erscheinungen verschwunden, sondern auch die Incisionswunde bereits verklebt. Als unangenehme Begleiterscheinung der Bindenstauung beobachteten wir in diesem Falle das Auftreten von grossen seröse Flüssigkeit enthaltenden Blasen im Bereiche des

Stauungsödems, offenbar als Folge von allzufester Konstriktion der Binde. Nach Abtragung der Blasen trat unter Salbenverbänden rasche Epithelisierung der Haut ein. Der zweite Fall zeigte bei der Aufnahme besonders stürmische Erscheinungen, rasende Schmerzen und Fieber bis 39°. Nach vorgenommener Incision und 3 Tage fortgeführter Stauung einigten sich die Incisionswunden rasch, hörten die Schmerzen auf und fiel die Temperatur kritisch zur Norm ab. In einem dritten Falle hatten wir es zu thun mit einer schweren Eiterung an der Handfläche unter einer derben Schwiele (Tyloma inflammatum), welche sich auch auf den Handrücken ausdehnte. Nach kleiner Incision und 3maliger Ansaugung der Hand im Handsaugapparate gingen die Entzündungserscheinungen rasch zurück, und die Hand war bereits nach einer Woche wieder arbeitsfähig. In einem Falle war gleichzeitig durch ein Trauma und eine dabei gesetzte Infektion ein entzündlicher Process im dritten Metakarpophalangeal-Gelenke hervorgerufen worden, welcher von da auf die Handfläche übergriff. Durch Stauungshyperämie, welche erst eine Woche nach der Verletzung eingeleitet wurde, kam der Process ohne Incision zur Heilung. Die übrigen 5 Fälle betrafen alle sehr akut einsetzende Phlegmonen der Hand, welche durch kleine Verletzungen an der Handfläche oder am Handrücken hervorgerufen wurden und nach Vornahme der notwendigen Incision durch die Stauungsbehandlung sehr gut beeinflusst wurden. Die Incisionswunden wurden weder tamponiert noch drainiert; in allen Fällen wurde die Bindenstauung bis zu 22 Stunden angewendet. In 4 bis längstens 12 Tagen trat Heilung mit ungestörter Funktion der Hand ein.

Die Sehnenscheidenphlegmonen will ich etwas genauer behandeln und die betreffenden Krankengeschichten in extenso anführen, da sie, wie Bier selbst sagt, „für die Leistungsfähigkeit der Stauungshyperämie der beste Prüfstein sind. Wenn bei diesen Erkrankungen die Methode nur um ein Geringes mehr zu leisten im Stande ist als die früheren Behandlungsweisen, so ist damit schon viel gewonnen.

1. 28j. Kutscher, aufgen. am 5. II. 05.

Brachte sich 3 Wochen vor Aufnahme in die Klinik eine kleine Schnittwunde am Dorsum des linken Zeigefingers bei; es trat scheinbar Heilung ein, die Schmerzen bestanden aber fort. Seit 5 Tagen ist die ganze Hand stark geschwollen und bestehen qualvolle Schmerzen. — Status: Junger, kräftiger Mann; die linke Hand stark gerötet und geschwollen. In der Vola manus schimmert über dem 2. Metacarpus Eiter

durch. An der Streckseite des Zeigefingers eine 1 cm lange lineare Narbe, das Endglied desselben livid verfärbt, daselbst die Haut an einer Stelle durch Eiter abgehoben. Schmerzen und leichte Rötung an der Beugeseite des Vorderarmes. — 6. II. 4 cm lange Incision an der Vola; es entleert sich viel Eiter. Incision an der Streckseite des Zeigefingers. Abtragung der Eiterblase. Stauung um den Oberarm. Temp. 38,5. — 10. II. Stauung täglich 18 Stunden; seit gestern fieberfrei. Endphalange des Zeigefingers schwarz gangränös, beginnt sich abzustossen. — 12. II. Von heute an Stauung sistiert. — 15. II. Abtragung der Endphalange und der Hälfte der Mittelphalange. Lappenbildung, aber keine Naht. — 17. II. Granulation der Wunden. — 11. III. Heilung.

2. 30j. Arbeiter, aufgen. am 3. XII. 05.

Seit längerer Zeit Schwiele in der Handfläche der rechten Hand über dem 5. Metacarpus-Köpfchen; diese riss vor einigen Tagen ein; bald darauf traten heftige Schmerzen am 5. Finger und in der ganzen Hand auf; letztere schwoll stark an, die Finger beugten sich und konnten nicht mehr gestreckt werden, der kleine Finger verfärbte sich bläulich. — Status: In der Gelenkfalte zwischen Vola und Grundphalange des kleinen Fingers Wunde mit schwieliger Umgebung. Kleiner Finger fast ganz grünlich-schwarz verfärbt, mit Blasen bedeckt, welche missfärbiges Sekret enthalten. Ganze Hand stark geschwollen und gerötet. Sämtliche Finger werden in Beugestellung gehalten; passive Streckung derselben unmöglich und schmerzhaft. Im Uebrigen nur geringe Schmerzen. Ueber dem Handgelenke eine infiltrierende Rötung. Temp. 38,4. — 3. XII. Incision ca. 3 cm lang über der Gelenkbeuge des kleinen Fingers; es entleert sich nur wenig braunes Sekret. Stauungshyperämie. — 5. XII. Temp. 39,5. Der kleine Finger schwarz verfärbt, in Abstossung begriffen. — 10. XII. Exartikulation des 5. Fingers im Metacarpo-Phalangealgelenke, Einführen eines dünnwandigen Gummidrains längs der Beugesehne des kleinen Fingers in die Hohlhand. — 12. XII. Pat. fieberfrei. — 13. XII. Die Stauung um den Oberarm wird noch immer täglich 22 Stunden fortgesetzt. Die Hand wird im Hand-Saugapparate $^1/_4$ Stunde angesaugt. Dabei entleert sich aus dem in die Vola eingeführten Drain reichlich Eiter. — 18. XII. Schwellung oberhalb des Handgelenkes. Daselbst kleine Incision. — 20. XII. Sekret geringer. Pat. dauernd fieberfrei. Das Drainrohr wird weggelassen, die Wunden zeigen Granulationsbildung. — 23. XII. Pat. wird entlassen und ambulatorisch weiterbehandelt. Im weiteren Verlaufe schlossen sich die Wunden schnell, die Funktion der erhaltenen Finger war ungestört; nach ca. 3 Wochen war der Pat. wieder vollkommen arbeitsfähig.

In diesen beiden Fällen wurde also sowohl ein Weiterschreiten des Processes nach oben als auch ein Uebergreifen desselben auf die benachbarten Sehnenscheiden durch die Stauungstherapie vermieden.

Namentlich bei dem zweiten der mitgeteilten Fälle konnte man annehmen, dass der Process von der Sehnenscheide des kleinen Fingers auf die des Daumens übergreifen werde. Die Nekrose der Endphalange, bezw. des kleinen Fingers im zweiten Falle war unvermeidlich und hätte auch durch eine antiphlogistische Behandlung nicht aufgehalten werden können. Nekrose der Sehnen wurde vermieden und auch die Funktion derselben erhalten.

3. 26j. Glasarbeiter, aufgen. 7. VIII. 05.

Vor einer Woche traten ohne bekannte Ursache Schwellung und Schmerzen in der rechten Hand auf. — Ganze Hand, bes. das Dorsum stark geschwollen und gerötet. In der Vola über dem 2. Metacarpus starke Druckschmerzhaftigkeit, welche sich längs der 2. Beugesehne bis über das Handgelenk hinauf fortsetzt. Temp. 38,2. — 7. VIII. Ueber dem Köpfchen des 2. Metacarpus Incision; ebenso oberhalb des Lig. carp. transvers. am Handgelenke. Durch letztere Incisionswunde wird ein Drain eingeführt. Stauungsbehandlung. — 14. VIII. Die Stauungsbehandlung wurde täglich durch 22 Stunden durchgeführt. Drain schon vor 3 Tagen fortgelassen. Wunden rein. Pat. wird entlassen und ambulatorisch weiter behandelt. Im weiteren Verlaufe schlossen sich die Wunden rasch und stellte sich die Funktion wieder vollkommen ein.

4. 34j. Fabrikarbeiter, aufgen. 21. IX. 05.

Vor einigen Tagen Schwiele in der Gelenkfalte zwischen 1. und 2. Phalange des 4. Fingers eingerissen. In wenigen Tagen schwoll der Finger stark an; bald begann die Schwellung und Rötung auf die Hand und den Unterarm überzugreifen. Rasende Schmerzen im ganzen Arme. — Status: Ganze Hand, alle Finger, Unterarm stark geschwollen; in der Gelenkbeuge zwischen 1. und 2. Phalange des 4. Fingers eine unreine bis auf die Sehne reichende Wunde; die Finger werden gebeugt gehalten; Streckung unmöglich. Fluktuation nirgends nachweisbar. — 21. IX. 2 Incisionen am Unterarm, eine an der Vola manus. Stauung um den Oberarm. Temp. 38,5. — 22. IX. Temp. 40. Schüttelfrost. — 24. IX. Temp. sinkt. — 28. IX. Aus allen Incisionswunden reichliche Eiterentleerung. — 10. X. Die Schwellung des Armes hat nachgelassen. Pat. fieberfrei. — 15. X. Die Beugesehne des 4. Fingers stösst sich nekrotisch ab; im weiteren Verlaufe der Behandlung müssen noch einigemal kleine Incisionen an der Vola manus vorgenommen werden. — 3. XI. Entlassung in ambulatorische Behandlung. Bäderbehandlung, Massage; trotzdem zeigt die Hand immer noch brettharte Schwellung, aktive Bewegungen im Handgelenke und in den einzelnen Fingergelenken sind unmöglich.

5. 35j. Schreiber, aufgen. am 15. VI. 05.

Am 10. VI. mit Schreibfeder in rechten Daumen gestochen; seither

starke Schwellung des Daumens, Schmerzen im ganzen Arm, welche Schlaflosigkeit bedingen. Der ganze rechte Daumen intensiv gerötet und geschwollen; an einer Stelle der gelblich verfärbte Einstich sichtbar. — 15. VI. Incision an der Verletzungsstelle; es wird nur wenig Eiter entleert. Stauungsbehandlung. — 20. VI. Schmerzen bedeutend nachgelassen; geringe Sekretion. — 24. VI. 2 Incisionen am Vorderarm; Einführen eines Drains daselbst. — 27. VI. Schwellung bedeutend zurückgegangen; aus allen Incisionswunden reichliche Sekretion. — 30. VI. Geringe Sekretion, keine Schmerzen mehr. Stauungsbehandlung ausgesetzt. — 11. VII. Sekretion beinahe aufgehört. In ambulatorische Behandlung entlassen. Im weiteren Verlaufe schliessen sich die Incisionswunden rasch. Heilung mit vollständig erhaltener Funktion des Daumens.

6. 21 j. Magd, aufgen. am 11. XII. 05.

Ohne bekannte Ursache schwoll vor einigen Tagen der Mittelfinger der rechten Hand stark an; starke Schmerzen; die Schwellung setzte sich bald auf die ganze Hand und den Vorderarm fort. — Die Grundphalange des rechten Mittelfingers an ihrer Beugeseite stark geschwollen; daselbst die Epidermis abgehoben. Aus einer bestehenden Fistel entleert sich etwas Eiter. Handfläche überall druckschmerzhaft. Handrücken stark geschwollen und gerötet. Am Vorderarm lymphangitische Stränge. — 11. XII. Stauung durch 22 Stunden. — 12. XII. Eine Viertelstunde Saugung im Hand-Saugapparat; aus der bestehenden Fistel entleert sich reichlich Eiter; noch immer starke Schmerzen. — 15. XII. Schwellung zurückgegangen. An der Volarseite der Grundphalange stossen sich nekrotische Fetzen ab. — 19. XII. Es hat sich die ganze Haut an der Beugeseite des Mittelfingers im Bereiche der Grundphalange desselben nekrotisch abgestossen, sodass die Sehne sichtbar ist. Verband in gebeugter Stellung des Fingers. — 24. XII. In ambulatorische Behandlung entlassen.

In dem Falle 3 wurde eine Sehnenscheidenvereiterung der Beugesehne des rechten Zeigefingers, welche bis zum Handgelenk reichte, durch die Stauungsbehandlung in einer Woche vollständig zur Heilung gebracht. Der Fall 4 war einer der schwersten, die wir je beobachteten. Obwohl dieser durch 3 Wochen hindurch mit Stauungshyperämie behandelt wurde, konnte die Nekrose der Beugesehne des vierten Fingers nicht vermieden werden. Auch war es nicht möglich, die Hand wieder gebrauchsfähig zu machen, trotzdem nach Abklingen aller entzündlichen Erscheinungen dieselbe noch wochenlang mit warmen Bädern und Massage weiter behandelt wurde. Auch der Fall 5 war sehr hartnäckig. Es handelte sich um eine Sehnenscheidenphlegmone des rechten Daumens, welche auf den Vorderarm übergriff. Unter der Stauungsbehandlung ging der Process

über das Handgelenk weiter. Es mussten am Vorderarme Incisionen vorgenommen werden. Der Erfolg war aber ein guter; es kam nicht zu Sehnennekrose, und auch die Funktion des Daumens blieb ungestört. Bei Fall 6 kam es zu Nekrose der Haut an der Beugeseite der Grundphalange des rechten Mittelfingers. Ob diese durch eine andere Behandlung hätte vermieden werden können, wage ich nicht zu entscheiden. Die Folge der Hautnekrose war, dass die Beugesehnen des betreffenden Fingers frei lagen. Es wurde daher versucht, durch entsprechende Beugung des Fingers und Entspannung der Sehne diese zur Retraktion zu bringen, und deren Ueberwucherung mit Granulationsgewebe zu beschleunigen. Dies gelang aber nur teilweise, indem die Profundussehne sich zurückzog und in den Granulationen verschwand, die oberflächliche Beugesehne aber in der Ausdehnung der Grundphalange nekrotisierte. Der Fall ist übrigens noch nicht als abgeschlossen zu betrachten, da im weiteren Verlaufe eine Beugekontraktur des Mittelfingers sich entwickeln dürfte; es wird sich also als notwendig erweisen, den Defekt plastisch zu decken.

So konnten also bei 4 von den eben beschriebenen Sehnenscheidenphlegmonen Sehnennekrosen vermieden werden. Das funktionelle Resultat war in allen Fällen bis auf einen ein gutes. In diesem einen Falle aber, der allerdings als schwerster Natur bezeichnet werden muss, und spät in Behandlung kam, sahen wir von der Stauungsbehandlung so gut wie gar keinen Erfolg. Es sei aber hervorgehoben, dass unser Material an Sehnenscheidenphlegmonen im Vergleiche mit den übrigen Krankheitsgruppen, über welche hier berichtet wird, ein verhältnismässig kleines ist und dass die meisten Fälle zu den ersten gehörten, welche mit Stauungshyperämie behandelt wurden, also zu einer Zeit behandelt wurden, wo wir die Technik vielleicht noch nicht vollkommen beherrschten.

In einem Falle von Fussphlegmone bei einem Diabetiker, der vorher ohne Erfolg mit breiten Incisionen und Drainage behandelt wurde, konnten wir unter der Stauungsbehandlung in ausserordentlich rascher Weise eine auffallende Besserung konstatieren.

Ein 48j. Beamter kam am 2. III. 05 mit einer diabetischen Gangrän der vierten Zehe des rechten Fusses in Behandlung der Klinik. Die Zehe wurde am 3. III. im Metatarso-Phalangeal-Gelenke exartikuliert und die Wunde tamponiert. Am 28. III. wurde der Kranke mit einer kleinen granulierenden Wunde entlassen. Im Verlaufe der Nachbehandlung dieser Wunde, welche ausserhalb der Klinik vorgenommen wurde, trat starke Schwellung und

Rötung des ganzen Fusses mit Fieber auf, sodass Pat. am 15. IV. wieder die Klinik aufsuchte. Der ganze Fuss war stark geschwollen, Fussrücken gerötet; die alte Operationswunde zeigte schmierig belegte Granulationen. Am Grosszehenballen und zwischen der 1. und 2. Zehe Fluktuation. Es wurden an beiden Stellen lange Incisionen gemacht, missfärbig-jauchiges Sekret entleert und Gummidrains eingeführt; im weiteren Verlaufe waren noch einige Incisionen notwendig. Unregelmässige Fiebersteigerungen bis 39°. Keine Besserung. Am 10. VI. wurde nun mit der Stauungsbehandlung eingesetzt und dieselbe durch 14 Tage 18 Stunden täglich durchgeführt. Unter derselben erfolgte rasch Abstossung einiger schon vorher gebildeter Sehnennekrosen. Die Temp. war von da an normal und die Sekretion hörte auf, sodass die Drainagerohre schon nach wenigen Tagen weggelassen werden konnten. Am 25. VI. wurde der Pat. vollkommen geheilt entlassen.

In diesem Falle wurde also durch die Stauungshyperämie eine äusserst langwierige Eiterung in sehr kurzer Zeit zur Heilung gebracht. Wir haben uns sehr spät entschlossen, den Fall mit Stauungshyperämie zu behandeln, weil wir bei dem bestehenden Diabetes ein Weiterschreiten der Gangrän befürchten mussten.

Im Allgemeinen können wir also mit den Heilerfolgen bei unseren mit Stauungshyperämie behandelten Phlegmonen recht zufrieden sein. Mit einer einzigen Ausnahme wurde in allen Fällen die Heilungsdauer stark herabgesetzt. Als Folge der kleinen Incisionswunden, welche nicht tamponiert wurden, wurden entsprechend kleine, nicht entstellende und die Funktion nur wenig oder gar nicht störende Narben erzielt. Vor allem aber verdient die schmerzstillende Wirkung der Stauungshyperämie hervorgehoben zu werden. Wir konnten in den meisten unserer Fälle sofort nach dem Einsetzen der Stauungsbehandlung ein rapides Nachlassen der Schmerzen konstatieren. Es sei noch erwähnt, dass wir in allen Fällen wohl auf die Tamponade der Incisionswunden mit Gaze, nicht aber auf die Drainage mit Gummiröhren verzichteten. Zur gründlicheren Entleerung des Eiters wird man in manchen Fällen eine Drainage mit dünnwandigen Gummiröhren, bei welchen man ja eine Drucknekrose nicht befürchten muss, nicht gern aufgeben.

3. Inficierte Wunden.

Von 5 inficierten Wunden sahen wir bei 4 durch die Behandlung mit Stauungshyperämie vollen Erfolg und rasche Heilung. Ein Fall wurde durch die Stauungsbehandlung gar nicht beeinflusst; von den 4 günstig verlaufenen Fällen handelte es sich in dem einen um

eine ausgedehnte Weichteilsverletzung der Handfläche und des Handrückens mit komplicierter Fraktur des Zeigefingers, welche dadurch zu Stande kam, dass der Träger der Verletzung mit seiner linken Hand in ein Zahnradgetriebe geriet. Hoch fiebernd und mit den Zeichen schwerster Entzündung wurde er an die Klinik eingebracht; es wurde sofort Bindenstauung um den Oberarm durch 20 Stunden täglich eingeleitet und dieselbe durch eine Woche fortgesetzt. Unter dieser Behandlung reinigte sich die Wunde rasch, und der Fall kam zur Heilung.

Der zweite Fall war eine Schussverletzung des Fusses. Das Projektil sass nach dem Röntgenbilde zwischen Os cuboideum und Os naviculare; da der Fall Erscheinungen starker Entzündung aufwies, wurde er mit Stauungshyperämie behandelt, unter welcher diese Erscheinungen rasch zurückgingen, sodass schon 14 Tage nach dem Trauma an die operative Entfernung des Projektils gegangen werden konnte.

Von den übrigen Fällen betraf der eine eine Stichverletzung des Vorderarmes, der andere eine inficierte kleine Schnittwunde am Handrücken. Beide wurden einer Saugbehandlung unterzogen, indem auf den Vorderarm, beziehungsweise auf die Hand eine Saugglocke aufgesetzt wurde. Nach 3maliger Saugbehandlung giengen alle entzündlichen Erscheinungen zurück und die Wunden heilten. In dem tödlich verlaufenen Falle lag eine ausgedehnte bis an den Knochen reichende Rissquetschwunde des Unterschenkels vor. Dieselbe war bei Eintritt in die Behandlung äusserst missfärbig belegt, die Haut der Umgebung infiltriert und gerötet; ausserdem bestand hohes Fieber. Unter der eingeleiteten Stauungsbehandlung konnte die fortschreitende Phlegmone des Unterschenkels nicht aufgehalten werden; auch die Exartikulation im Kniegelenke war nicht von Erfolg begleitet. Der Fall kam ad exitum. Die Sektion ergab als Todesursache beiderseitige kroupöse Pneumonie.

4. Komplicierte Frakturen.

Bei komplicierten Frakturen hatten wir in 3 Fällen, welche Zeichen von Infektion darboten, Gelegenheit, die Stauungsbehandlung in Anwendung zu bringen. Bei 2 Fällen, einer Vorderarmfraktur und einem Knochenbruche des Schienbeines, welche beide durch Weichteilwunden kompliciert waren, giengen unter der Behandlung mit Stauungshyperämie die Erscheinungen der Entzündung, das Fieber und die entzündliche Schwellung in wenigen Tagen zurück. In

dem dritten Falle, einer komplicierten Unterschenkelfraktur, beobachteten wir unter der Stauungstherapie keine Besserung, sondern geradezu eine Verschlimmerung des entzündlichen Processes, indem die phlegmonöse Entzündung rapid weiterschritt und schliesslich die ganze Partie der Extremität, welche peripher von der hoch oben am Oberschenkel angelegten Staubinde gelegen war, einnahm. Weil wir in diesem Falle durch die Stauungshyperämie direkt Schaden gestiftet haben, will ich den Fall näher beschreiben.

Ein 16j. Wagnerlehrling geriet mit dem linken Unterschenkel unter einen umfallenden Stoss von übereinander gehäuften Brettern; er wurde sofort in die Klinik eingebracht (11. X. 05).

Status: Der linke Unterschenkel zeigt unterhalb der Mitte an der Innenseite eine quer verlaufende 6 cm lange auf 4 cm klaffende Kontinuitätstrennung der Haut, durch welche das spitzige distale Fragment der Tibia hervorragt. In gleicher Höhe ist auch die Fibula frakturiert.

11. X. Reposition des distalen Tibiaendes durch starken Zug. Verband. Abendtemp. 38. — 12. X. Nachmittagstemp. 39,5. Es wird in Narkose die Weichteilwunde nach oben und unten erweitert. Die Frakturenden werden freigelegt und nach dem von Doberauer[1]) angegebenen Verfahren in winklige Stellung zueinander gebracht. Nach unten Gegenincision und Einführung eines Gummidrains. — 13. X. Nachmittagstemp. 39,5. Puls 120. Wunde stark eitrig belegt. Umgebung derselben entzündlich gerötet. Anlegen einer Stauungsbinde um den Oberschenkel, welche durch 22 Stunden liegen bleibt. — 14. X. Temp. 38,9. Wunde noch immer missfärbig belegt. Einführen eines weiteren Drains nach oben. Stauung wird fortgesetzt. — 16. X. Noch immer hohe Temp. Entzündliche Schwellung hat zugenommen. Wunde in ihrem Grunde schwärzlich verfärbt und stark jauchig secernierend. — 18. X. Die ganze untere Extremität zeigt nach oben bis zur Leistenbeuge Rötung, Schwellung und brettharte Infiltration. Unterhalb der Staubinde ist die Haut stellenweise in Blasen abgehoben, welche mit einem eitrigen Sekret erfüllt sind. — 19. X. Gleicher Befund. Stauung wird täglich 22 Stunden fortgesetzt. — 20. X. Trockene Zunge. Sehr schlechtes Allgemeinbefinden. Die ganze Partie unterhalb der Staubinde eitrig infiltriert, an einer Stelle an der Rückseite des Oberschenkels die Haut desselben in der Grösse eines Handtellers weisslich verfärbt, in der Umgebung starke Infiltration (Nekrose der Haut). Mit Rücksicht auf den schweren Allgemeinzustand wird am Oberschenkel hoch oben über der Stelle, wo die Staubinde angelegt war, amputiert. Ausserdem müssen an der Innenseite

1) Doberauer, Ueber die Behandlung schwerer komplicierter Frakturen mit Aufklappung und temporärer Vorlagerung der Fragmente. Münch. med. Wochenschr. 1904. Nr. 30.

des Oberschenkels von dem Zirkelschnitte aus breite Incisionen in dem eitrig infiltrierten Gewebe vorgenommen werden. — 22. X. Abfall der Temp. Rasche Erholung des Kranken; die offen behandelte Amputationswunde reinigt sich allmählich. — 2. XII. Reamputation. Heilung per secundam. 16. I. 06 geheilt entlassen.

Dieser Fall ist ausserordentlich lehrreich. Wir hatten es zu thun mit einer inficierten komplicierten Unterschenkelfraktur, bei welcher zunächst durch ein ausgiebiges Debridement günstige Wundverhältnisse geschaffen wurden. Am zweiten Tage nach der Verletzung wurde mit der Stauungsbehandlung eingesetzt. Dieselbe bewirkte aber nicht ein Abklingen der entzündlichen Erscheinungen, sondern das gerade Gegenteil. Es kam zur Verbreitung des Processes in dem durch die Stauung erzeugten Oedem, zu einer phlegmonösen Entzündung des Stauungsödems. Ausserdem trat eine cirkumskripte Nekrose der Haut des Oberschenkels ein, welche als Folge der phlegmonösen Entzündung anzusehen ist. Ich werde auf diesen Fall noch am Schlusse der Arbeit zu sprechen kommen.

5. Lymphangitis und Lymphadenitis.

Diese Erkrankungen werden durch die Stauungshyperämie in überraschend günstiger Weise beeinflusst und in kurzer Zeit zur Heilung gebracht. Wir hatten Gelegenheit 9 Fälle von schwerer Lymphangitis nach Bier zu behandeln; bei 5 von diesen bestand gleichzeitig Vergrösserung und starke Schmerzhaftigkeit der regionären Lymphdrüsen. 6 mal war die obere, 3 mal die untere Extremität betroffen. Sämtliche Fälle wurden mit Bindenstauung um den Oberarm, bezw. Oberschenkel behandelt. Wenn auch die axillaren oder inguinalen Lymphdrüsen ergriffen waren, wurde dennoch über den lymphangitischen Strang die Binde angelegt. Es wird dadurch, wie Bier selbst angegeben hat, die Lymphangitis unterhalb der Staubinde gebessert; aber auch Lymphangitis und Lymphadenitis central von der Binde werden günstig beeinflusst, indem durch die Stauung die Resorption der Bakterien und ihrer Toxine in den oberhalb der Binde gelegenen Gliedabschnitt vermindert wird. Alle diese Fälle wurden nach 2, längstens 6 Tage lang fortgeführter Behandlung mit Stauungshyperämie der Heilung zugeführt, ohne dass es auch nur in einem einzigen Falle zur Abscedierung gekommen wäre. Bei 7 von den erwähnten Fällen bestanden ziemlich bedeutende Temperatursteigerungen. Auch der Temperaturabfall er-

folgte unter dem Einflusse der Stauungshyperämie in sehr kurzer Zeit und manchmal in kritischer Form.

6. Entzündungen und Vereiterungen grosser Gelenke.

Bei Gelenkseiterungen hatten wir von 3 der Stauungsbehandlung unterworfenen Fällen nur in einem Falle vollen Erfolg; in 2 Fällen beobachteten wir ein Weiterschreiten auf die umgebenden Weichteile. 2 Fälle betrafen vereiterte Kniegelenke, einmal lag eine eitrige Sprunggelenksentzündung vor. In dem einen mit Erfolg behandelten Falle handelte es sich um chronische recidivierende Osteomyelitis der rechten Tibia mit Vereiterung des Kniegelenkes. Hoch fiebernd kam derselbe in Behandlung. Aus dem Kniegelenke wurde durch Punktion Eiter entleert und dasselbe ausgespült; ausserdem 2 Abscesse in der Umgebung gespalten. Unter der Bindenstauung, welche durch 16 Tage fortgesetzt wurde, kam die Gelenksaffektion mit vollständiger Beweglichkeit des Kniegelenkes zur Heilung.

Von den beiden erfolglos behandelten Gelenksaffektionen führe ich zunächst eine Gonitis suppurativa an, hervorgerufen durch eine bis ins Gelenk dringende Verletzung mit einer Axt. Der Fall wurde 20 Tage lang mit Stauungshyperämie behandelt. Von operativen Massnahmen wurde zunächst eine Erweiterung der bestehenden Weichteilwunde unter Einführung eines Drains in das Gelenk vorgenommen. Ferner wurde das Gelenk wiederholt ausgespült und da der Process sich in Gestalt einer fortschreitenden Phlegmone auf Ober- und Unterschenkel fortsetzte, wurden wiederholt mehrfache Incisionen und Gegenincisionen ausgeführt. 30 Tage nach der Verletzung trat Exitus ein. Die Autopsie ergab alte Endokarditis mit einem frischen Nachschub, ferner phlegmonöse Entzündung der unteren Hälfte des Ober- und der oberen zwei Drittel des Unterschenkels. Die akute Endokarditis ist wohl als Produkt der septischen Allgemeininfektion aufzufassen.

Auch in dem zweiten Falle hatte trotz Stauungsbehandlung der eitrige Process auf das periartikuläre Gewebe übergegriffen. Wir hatten es zu thun mit einer metastatischen eitrigen Sprunggelenksentzündung nach Enucleatio bulbi, welche wegen Sarcoms des Ciliarkörpers vorgenommen worden war. Der Fall wurde uns wegen der Sprunggelenksaffektion von der Augenklinik des Prof. Czermak zutransferiert, und wurde derselbe auch vom okulistischen

Standpunkte aus dieser Klinik publiciert[1]). Auch dieser Fall endigte letal. Die Sektion bestätigte unsere Diagnose „Pyohämia".

Diese beiden Fälle sind insofern von principieller Wichtigkeit, als bei ihnen im Verlaufe der Stauungsbehandlung nicht nur keine Besserung der Gelenkseiterungen, sondern direkt eine Propagation des eitrigen Processes auf die umgebenden Weichteile eintrat. Wenn auch der tödliche Ausgang in keinem der beiden Fälle durch eine andere Behandlungsart hätte vermieden werden können, so muss doch die auffallende Thatsache konstatiert werden, dass diese Fälle, welche beide Zeichen der septischen Allgemeininfektion zeigten, durch die Stauungshyperämie nicht günstig beeinflusst wurden, dass im Gegenteile durch dieselbe eine Verschlimmerung des lokalen Processes eingetreten war.

Von Gelenksentzündungen hatten wir Gelegenheit, 2 entzündliche Sprunggelenksaffektionen und 4 gonorrhoische Arthritiden mit Stauungshyperämie zu behandeln. In allen diesen Fällen leistete die Behandlung wieder Grossartiges. 2 akute Sprunggelenksentzündungen unklarer, aber aller Wahrscheinlichkeit nach rheumatischer Natur, welche mit starker Schwellung und Rötung des betreffenden Gelenkes, Beweglichkeitsstörungen in demselben und hohem Fieber einhergingen, wurden durch 6 resp. 7 Tage lang fortgesetzte Stauungsbehandlung zum Schwinden gebracht und heilten ohne jede Beweglichkeitsbeschränkung aus.

Unter den gonorrhoischen Gelenksentzündungen war 2 mal das Hand-, 1 mal das Knie- und 1 mal das Ellbogengelenk betroffen. Immer wurde Genitalgonorrhoe bakteriologisch festgestellt. Alle 3 Fälle kamen relativ frisch in Behandlung. Es handelte sich also um akute Entzündungen, welche alle mit kolossalen Schmerzen einhergingen. In 2 Fällen trat auch leichte Fiebersteigerung auf. Durch die Stauungsbehandlung wurden zunächst die qualvollen Schmerzen in äusserst günstiger Weise beeinflusst. Schon nach wenigen Tagen wurde während der Stauung mit der Vornahme passiver Bewegungen begonnen, welche ebenfalls gut und schmerzlos vertragen wurden. Eine Punktion mit nachfolgender Auswaschung des Gelenkes wurde nur bei dem afficierten Kniegelenke vorgenommen. Gestaut wurde in allen Fällen sehr lange, anfangs durch 22 Stunden täglich; später wurde die Dauer der Stauung immer mehr abgekürzt; in einem Falle war es notwendig, die Stauungsbehandlung

1) Ulbrich, Ist die Müller'sche Interimsprothese ungefährlich? Die ophthalm. Klinik 1905. Nr. 15.

17 Tage lang, in dem zweiten 3 Wochen, im dritten 4 Wochen und im vierten Falle 6 Wochen lang fortzusetzen. Nach der Stauungstherapie wurden die Gelenke noch mit warmen Bädern und Massage nachbehandelt. Bei so geleiteter Behandlung konnten alle 4 Fälle mit funktionstüchtigen Gelenken zur Heilung gebracht werden. Wenn man berücksichtigt, mit welcher Mühe für den Arzt und welchen Schmerzen für die Patienten es verbunden ist, ein derartig erkranktes Gelenk, welches in Ankylosierung überzugehen droht, wieder zu mobilisieren, wird man die Behandlung mit Stauungshyperämie mit wahrer Freude begrüssen müssen. Denn es werden die wütenden Schmerzen, welche eine gonorrhoische Gelenksentzündung dem Kranken bereitet, in geradezu eklatanter Weise herabgemindert und eine Ausheilung in Ankylose ist bei dem Verfahren so gut wie ausgeschlossen.

7. Akute Osteomyelitis.

In dem ersten der beiden mit Stauungshyperämie behandelten Fälle lag eine seit 8 Tagen bestehende Osteomyelitis des Humerus vor. Es wurde zunächst sofort Bindenstauung um den Oberarm eingeleitet. 2 Tage später wurde ein grosser Abscess an der Innenseite des Oberarmes knapp über dem Ellbogengelenke eröffnet. Die Abscesshöhle führte nirgends auf rauhen Knochen. Unter Stauung trat am 8. Tage Abfall der Temp. ein, der Abscess heilte rasch aus; es blieb nur eine Fistel zurück. Bei Sondierung dieser Fistel kam man nicht auf rauhen Knochen, wohl aber in das Ellbogengelenk. Offenbar war der Abscess in das Gelenk durchgebrochen. Die ursprünglich gestellte Diagnose: „Osteomyelitis“ wurde daher, da man weder von der Abscesshöhle aus, noch durch Sondierung der Fistel erkrankten Knochen nachzuweisen im Stande war, wieder aufgegeben. Erst 2 Monate nach Beginn der Erkrankung fiel eine Verdickung in der Mitte des Humerus auf und ein Röntgenbild zeigte, dass der ganze Humerus erkrankt sei und die Bildung eines centralen Totalsequesters sich vorbereite. Die Vereiterung des Ellbogengelenkes heilte unter der Stauungsbehandlung vollkommen aus. Es wurde keine weitere Incision vorgenommen, das Gelenk nur durch die bestehende Fistel einigemal ausgespült und durch fleissig ausgeführte passive Bewegungen, welche dem Kranken übrigens gar keine Schmerzen bereiteten, die Ankylose verhindert.

In dem zweiten Falle handelte es sich um eine vor 6 Tagen ganz akut aufgetretene Osteomyelitis der untern Femur-Diaphyse. Durch 4 Tage lang fortgesetzte Bindenstauung wurde der Pat. vollständig entfiebert. Auch hier wurde ein Abscess an der Innenseite des Oberschenkels durch eine 4 cm lange Incisionswunde eröffnet; bei der Abtastung der Abscesshöhle kam man auf vom Periost entblössten Knochen. Das Röntgen-

bild zeigte 4 Wochen nach Beginn der Erkrankung eine kleine bereits vom übrigen Knochen abgelöste Knochennekrose und eine Ablösung der unteren Epiphyse von der Diaphyse mit geringer Dislokation nach rückwärts. Sonst am Knochen keine Veränderung. In beiden Fällen steht noch die operative Entfernung der Sequester aus.

So konnten wir also in beiden Fällen unter Bindenstauung einen auffallend raschen Rückgang der schweren Entzündungserscheinungen, der starken Schmerzen und des hohen Fiebers wahrnehmen. Auch die aufgetretenen Abscesse kamen in kurzer Zeit ohne Drainage zur Heilung. Ohne Einfluss aber war die Stauungstherapie auf die Nekrotisierung des Knochens, indem wir in dem ersten Falle die Bildung eines Totalsequesters, in dem zweiten Falle allerdings nur eine kleine Sequestrierung beobachteten.

8. Mastitis.

Die Mastitisbehandlung nach den Bier'schen Principien liefert geradezu glänzende Heilerfolge. Vergegenwärtigt man sich, wie man früher oft genötigt war, zur ausgiebigen Beherrschung eines entzündlichen Processes in einer erkrankten Brustdrüse, lange Incisionen mit breiter Tamponade und eventuell Gegenincisionen durch gesundes Drüsengewebe auszuführen, wodurch ganz abgesehen von den entstellenden Narben die befallene Brustdrüse oftmals für immer in ihrer Funktion geschädigt war, so wird man das Bier'sche Verfahren geradezu als eine Wohlthat für die Kranken empfinden. Denn gerade die drei Momente, welche die Behandlung mit Stauungshyperämie allen anderen Behandlungsmethoden gegenüber voraus hat, die Schmerzlinderung, die rasche Beherrschung der Infektion und die geringe Schädigung der Funktion, kommen bei der Mastitisbehandlung mit Saugglässern in segensreicher Weise zum Ausdruck.

Wir hatten Gelegenheit, in 6 Fällen einseitige, in 1 Falle doppelseitige Mastitis der Saugbehandlung zu unterziehen. Die Behandlung wurde in der Weise durchgeführt, dass in den Fällen, wo eine harte Infiltration vorhanden war, zunächst nur die Saugbehandlung eingeleitet wurde; waren Abscesse durch Fluktuation nachweisbar, so wurde eine kleine Incision vorgenommen und dann die Saugglocke aufgesetzt. Die Eiterentleerung erfolgte unter der Saugglocke äusserst gründlich, daher heilten auch alle Abscesse ohne Gegenincision, Drainage oder Tamponade in einigen Tagen aus. Die Saugbehandlung wurde täglich $^1/_2$ bis 1 Stunde lang fortgesetzt. In der Zwischenzeit wurde die erkrankte Brustdrüse unter einem feuchten Verbande entsprechend hochgebunden.

Der Fall von doppelseitiger Mastitis sah beim Eintritte in die Behandlung besonders ungünstig aus. Beide Mammae waren derb infiltriert und sehr schmerzhaft. Die Temperatur war auf 39,8° erhöht. Es wurde sofort an beiden Brustdrüsen die Saugbehandlung eingeleitet. Die linke Mamma zeigte schon nach 3 Tagen, die rechte nach 5maliger Ansaugung normales Aussehen; alle entzündlichen Erscheinungen, auch das Fieber waren ohne eitrige Einschmelzung zurückgegangen. In den übrigen Fällen war 5mal die linke, 1mal die rechte Brustdrüse befallen. 2mal trat, ohne dass sich eine Incision als notwendig erwiesen hätte, nach 5-, bezw. 7maliger Ansaugung Heilung ein. In dem einen von diesen Fällen war ein tief gelegener Abscess vorhanden, welcher in einen Drüsenausführungsgang perforiert war. Es gelang daher sehr gut, den Eiter durch die Mammilla zu aspirieren. In 4 Fällen wurden Abscesse von Wallnuss- bis Apfelgrösse durch kleine Incisionen unter Kelenanästhesie eröffnet; unter der Saugbehandlung wurde das aus den Incisionswunden aspirierte Sekret immer dünnflüssiger, bis schliesslich die Abscesse unter Zurücklassung kleiner linearer Narben ausheilten.

Alle diese Mastitiden waren während der Laktationsperiode aufgetreten. In 2 Fällen wurde die Laktation durch die Erkrankung aufgehoben, in 5 Fällen blieb die Milchabsonderung ungestört, so dass diese Frauen nach einer 14tägigen Unterbrechung wieder stillen konnten. Persistierende Milchfisteln beobachteten wir in keinem Falle; wir konnten also in 3 Fällen an 4 erkrankten Brustdrüsen durch die Saugbehandlung die eitrige Einschmelzung verhüten und glatte Heilung erzielen; 4mal waren Abscesse vorhanden, welche in auffallend kurzer Zeit ausheilten.

9. Kieferperiostitis.

Auch bei dieser Erkrankung hatten wir in 3 Fällen mit der Stauungstherapie günstige Heilerfolge. Die Behandlung wurde in der Weise durchgeführt, dass zunächst einmal Stauung um den Hals eingeleitet wurde. Durch dieselbe kam die ausgedehnte Infiltration teils zur Einschmelzung, teils wurde sie zum Schwinden gebracht. Sobald Abscesse manifest waren, wurden sie durch kleine höchstens 2 cm lange Incisionen eröffnet und der Eiter durch aufgesetzte Saugglocken gründlich entleert. Bei dieser kombinierten Stau- und Saugbehandlung konnten wir einen Fall von Oberkieferperiostitis in 5 Tagen, 2 schwere Fälle von Unterkieferparulis, welche beide mit brettharter ausgedehnter Infiltration einhergingen, nach 14 Tagen,

bezw. 3 Wochen zur Heilung bringen. Die grossen Infiltrate kamen vollständig zur Rückbildung, die Abscesse heilten aus, und es resultierten kleine lineare Narben, da die Wundränder sich nicht durch Tamponade retrahiert hatten.

10. Abscesse und Furunkel.

6 Abscesse verschiedener Aetiologie wurden durch die Saugbehandlung in ganz kurzer Zeit zur Heilung gebracht; unter diesen erwähne ich einen Tonsillarabscess mit Fieber und starker entzündlicher Infiltration der Halsseite. Durch Stauung um den Hals bildete sich das schmerzhafte Infiltrat ohne Einschmelzung zurück.

Die übrigen Abscesse wurden durch kleine Incisionen eröffnet und hierauf durch aufgesetzte Saugglocken entleert. Gewöhnlich schon nach der 2. Saugung waren die Abscesse auf Druck gar nicht mehr schmerzhaft; das Sekret wurde immer dünnflüssiger, schliesslich rein serös. Nach 3, längstens 10 Sitzungen hörte die Sekretion überhaupt auf, die Incisionswunden waren verklebt.

Ein periproktitischer Abscess wurde durch Incision eröffnet; die durch die Incisionswunde eingeführte Kornzange konnte etwa 12 cm weit neben dem Rectum hinauf geführt werden. Durch Saugung mit einer aufgesetzten Glocke wurde eine grosse Menge Eiter entleert; schon nach 5 Tagen zeigte die Incisionswunde üppige Granulationsbildung. Der Process heilte vollkommen aus; auch die Bildung einer Mastdarmfistel wurde durch das Saugverfahren verhütet.

2 Fälle von periurethralem Infiltrat an der unteren Seite der Peniswurzel kamen dadurch sehr rasch zur Einschmelzung und Ausheilung nach entsprechender Incision, dass durch einen um das Scrotum und den Penis herumgeführten Schlauch ein starkes feuerrotes Oedem dieser Organe erzielt wurde. Man liess die so erzeugte Stauungshyperämie täglich 2 Stunden lang einwirken.

In 7 Fällen von Bursitis praepatellaris wandten wir ebenfalls Stauungshyperämie an. 5 mal wurde Bindenstauung, 1 mal Saugbehandlung und 1 mal kombinierte Stau- und Saugbehandlung durchgeführt. In 2 Fällen gingen alle entzündlichen Erscheinungen ohne Incision zurück. 4 mal mussten kleine Incisionen vorgenommen werden, welche alle mit kleinen, das Knieen in keiner Weise behindernden Narben ausheilten. In einem Falle trat unter der Saugglocke spontane Perforation ein. Auch dieser Fall ergab nur eine kleine auf der Patella gut verschiebliche Narbe.

Furunkel und Karbunkel werden in neuerer Zeit prinzipiell alle mit Saugapparaten behandelt. In dem vorliegenden Berichte sind nur 22 Fälle berücksichtigt, über welche — es handelt sich immer um ambulatorisch behandelte Kranke — kurze Krankengeschichten geführt wurden, um den Wert der Methode zu prüfen. Bei jedem Furunkel wird zunächst die Saugbehandlung eingeleitet und täglich $^1/_2$ Stunde lang durchgeführt. Tritt spontane Perforation der Haut ein infolge des durchbrechenden Pfropfes, so wird keine weitere Incision gemacht. Nur in jenen Fällen, wo unter der unveränderten Haut durch Fluktuation Eiter nachgewiesen werden kann, machen wir eine $^1/_2$ cm lange Incision, durch welche dann der Eiter in die Saugglocke einströmt. Ist einmal der nekrotische Pfropf unter dem Saugglas abgegangen, so vollzieht sich die Heilung in sehr kurzer Zeit. Es resultieren nach Ablauf der Entzündungserscheinungen kleine granulierende Wunden, welche rasch unter dem Schorf abheilen. Die ganze Behandlung ist so gut wie schmerzlos; hüten muss man sich, die Luft unter der Saugglocke unter so starken negativen Druck zu bringen, dass Blaufärbung der Haut eintritt. In solchen Fällen kommt es leicht zur Nekrose dieser Hautpartie. Nach dem angegebenen Verfahren werden alle Furunkel in 4, längstens 8 Tagen geheilt. Ein Nackenkarbunkel heilte nach 14 Tagen.

Wir haben bei der Behandlung von Abscessen und Furunkeln mit Saugapparaten niemals unangenehme Nebenerscheinungen beobachtet. Die Behandlungsart erwies sich in allen Fällen als schmerzlos und sehr rasch zum Ziele führend. Ueberhaupt möchte ich hervorheben, dass bei der Behandlung mit Saugglocken 2 Faktoren in äusserst wirksamer Weise zur Geltung kommen, einmal die unter der Glocke erzeugte Stauungshyperämie mit ihrer baktericiden Wirkung, und dann die Entleerung des Eiters, welche durch die koncentrisch wirkende Saugkraft in sehr gründlicher Weise besorgt wird.

Betrachten wir nun die ganze Reihe von Fällen, welche wir einer Stauungs- bezw. Saugbehandlung unterzogen haben, und unsere Heilerfolge, so kommen wir zu dem Schlusse, dass wir äusserst befriedigende Resultate erzielt haben. Die Methode leistet, was rasche Beherrschung der Infektion, prompte Behebung der diese begleitenden Schmerzen und Ausheilung mit geringer oder gar keiner Funktionsstörung anbelangt, wirklich Vorzügliches. Wir können die Methode mit ruhigem Gewissen acceptieren und in ihr eine ausserordentlich wichtige Bereicherung unserer Massnahmen zur Bekäm-

pfung akuter Entzündungen und Eiterungen erblicken. Freilich ist die Technik des Verfahrens nicht ganz einfach; schon aus dem Grunde, weil sich für dieselbe keine strikten Regeln und Gesetze aufstellen lassen. Es bleibt mehr oder weniger der Erfahrung des Einzelnen überlassen, in einem vorliegenden Falle die Methode entsprechend zu modificieren. Die Behandlung mit Stauungshyperämie verlangt in erster Linie strenges Individualisieren und Anpassen an das jeweilige Krankheitsbild.

Ueberblicken wir nun unsere Misserfolge! Wir hatten bei dem Falle von komplicierter Unterschenkelfraktur, der zur Amputation kam, einen entschiedenen Misserfolg, indem es unter der Stauungsbehandlung zu einer phlegmonösen Entzündung des gesamten durch die Staubinde erzeugten Oedems kam. Wir sahen ferner in 2 Fällen von Gelenkseiterung unter der Behandlung mit Stauungshyperämie keine Besserung, sondern ein Fortschreiten des Processes auf die benachbarten Weichteile eintreten; die beiden letztgenannten Fälle endeten letal. Durch die Obduktion wurde beidemal festgestellt, dass der Tod infolge von septischer Allgemeininfektion eingetreten war. Auch der erste Fall bot die Zeichen schwerer septischer Allgemeininfektion und konnte nur durch die rechtzeitig vorgenommene hohe Oberschenkelamputation gerettet werden. In allen 3 Fällen lag also eine septische Allgemeininfektion des Organismus vor.

Die allerneueste Litteratur hat nun Berichte über ganz ähnliche Beobachtungen aufzuweisen. Ich erwähne in erster Reihe eine solche von Leser[1]), der in einem Falle die Stauungshyperämie zur Behandlung zweier metastatisch vereiterter Gelenke anwendete. Leser beobachtete in diesem Falle das Auftreten von Abscessen an den Stellen, wo die Staubinden gelegen waren, und mahnt daher, in Fällen von Allgemeininfektion des Körpers bei der Anwendung der Bier'schen Stauung entsprechende Vorsicht walten zu lassen.

Eine zweite Beobachtung teilt uns Bier in seiner Arbeit „Hyperämie als Heilmittel" mit. Ein Kollege aus Dresden berichtete ihm über einen Todesfall, den er mit der angewandten Stauungshyperämie in ursächlichen Zusammenhang bringen zu müssen glaubt.

Es handelte sich um einen schweren, mit hohem Fieber einhergehenden Gesichtsfurunkel, welcher nach Incision zuerst mit der Saugglocke

1) Leser, Ueber eine Beobachtung im Gefolge der Bier'schen Stauungshyperämie bei akut eitrigen Processen. Centralbl. f. Chir. 1905. Nr. 17.

und dann, da die entzündliche Infiltration immer mehr zunahm, mit Stauung um den Hals behandelt wurde. Es entstand eitrige Thrombo-phlebitis, welcher der Kranke erlag. Bei der Sektion fanden sich viele eitrige Thromben in den Venen der Kopfhaut und multiple kleine Abscesse in den Lungen. Die bakterielle Untersuchung ergab Reinkultur von Staphylokokken.

Bier ist allerdings nicht geneigt, den Zusammenhang zwischen Stauungsbehandlung und dem eingetretenen Exitus gelten zu lassen, und ist der Ansicht, dass dieser Mann nicht wegen, sondern trotz der angewandten Stauungshyperämie gestorben sei.

Noch eine dritte Beobachtung möchte ich hier anführen, welche v. Brunn in seiner oben citierten Arbeit erwähnt.

Eine doppelseitige Mastitis wurde durch die Saugbehandlung zunächst sehr gut beeinflusst, sodass man nach 6 Tagen mit derselben aussetzte. Am 9. Tag traten plötzlich Schüttelfröste ein; die Saugbehandlung wurde wieder aufgenommen, der Erfolg blieb aber aus. Wegen Zunahme der pyämischen Erscheinungen musste die eine Mamma ganz, die andere zur Hälfte amputiert werden.

v. Brunn führt den ungewöhnlich ungünstigen Verlauf dieses Falles darauf zurück, dass durch die Saugbehandlung die Resorption von Toxinen aus den erkrankten Brustdrüsen in den Körper begünstigt worden sei und dass daher bei dem einmal septischen Zustande die zweite Saugbehandlung nicht von ebenso gutem Erfolge begleitet war wie die erste.

Diese Fälle aus der Litteratur im Vereine mit unseren Beobachtungen sind ausserordentlich lehrreich und es ist daher notwendig, dass wir uns diese Fälle klar vor Augen halten. Immer handelte es sich um durch die Bier'sche Stauungsbehandlung bedingte Misserfolge bei bestehender Allgemeininfektion. Bier hat zwar über einige Heilerfolge, welche er bei pyämisch vereiterten Gelenken durch die Behandlung mit Stauungshyperämie aufzuweisen hatte, berichtet; man kann aber über die mitgeteilten ungünstig verlaufenen Fälle nicht einfach hinweggehen, ohne daraus die entsprechenden Schlüsse zu ziehen.

Ich glaube also deducieren zu können, dass man in Fällen von septischer Allgemeininfektion des Organismus, welche man entweder an den klinischen Symptomen oder eventuell nach dem Bakteriengehalt des Blutes erkennen kann, die Bier'sche Stauungshyperämie nicht in Anwendung bringen sollte, weil man in einem solchen Zustande mehr schaden als nützen kann. Die Wirkung der Stauungs-

hyperämie beruht ja in erster Linie auf der Vermehrung der Blutzufuhr in dem erkrankten Körperabschnitte. Durch die vermehrte Blutzufuhr kommt es auch zu vermehrter Bildung von Schutzstoffen, welche die Infektion in wirksamer Weise bekämpfen. Wir ziehen also gewissermassen zur Bekämpfung der Entzündung in einem Körperabschnitte Hilfstruppen aus dem übrigen Organismus heran. Ist nun der gesamte Organismus septisch erkrankt, so haben wir keine Hilfstruppen mehr übrig; diejenigen, welche wir dennoch zuführen, sind auch schon teilweise kampfunfähig. Wir haben daher, wenn wir die Stauungshyperämie bei bestehender septischer Allgemeininfektion in Anwendung bringen, nicht den erwarteten Erfolg, weil die in dem gestauten Blut enthaltenen Mikroorganismen oder deren Toxine die Schutzstoffe des Blutes für sich allein in Anspruch nehmen und nicht ausreichen, um auch noch diejenigen Bakterien, welche ein pyogen erkranktes Gewebe aufzuweisen hat, wirksam zu bekämpfen.

Ich komme also zu dem Schlusse, dass die Bier'sche Stauungshyperämie bei der Behandlung von akut eitrigen Processen ausgezeichnete Dienste leistet; bei bestehender septischer Allgemeininfektion soll man sie aber nicht in Anwendung bringen.

XIII.

AUS DEM

STÄDTISCHEN KRANKENHAUSE

ZU FRANKFURT a. M.

CHIRURG. ABTEILUNG: PROF. DR. REHN.

Ueber Milzexstirpation wegen Milzverletzung.

Von

Dr. **W. Noetzel,**

Sekundärarzt.

(Mit 6 Abbildungen.)

Die Exstirpation der Milz wegen Verletzungen derselben ist immer noch eine verhältnismässig seltenere Operation. Wenn auch die Gesamtzahl der in der Litteratur[1]) mitgeteilten Fälle keine kleine ist, so zeigt sich doch, dass die einzelnen Veröffentlichungen immer nur über wenige, meist einzelne Fälle berichten. Auch die im Nachfolgenden mitgeteilte Zahl von 6 Fällen ist ja, verglichen mit den Kasuistiken anderer Operationen, keine grosse, und ihr Verhältnis der Heilung und Mortalität von 3 : 3 mag kein glänzendes erscheinen. Die Eigenart des einzelnen Falles, die Nebenverletzungen, die Art der Operation und der Verlauf nach derselben, speciell auch die Todesursachen machen aber meiner Meinung nach ein Material von 6 selbsterlebten Fällen mitteilenswert. Bei zwei dieser Ope-

1) Ich verweise hier vor Allem auf die umfassende Zusammenstellung von Berger, Arch. f. klin. Chir. Bd. 68. 1902. Seitdem sind weitere Fälle mitgeteilt von Roser, Diese Beiträge Bd. 36; Jordan, Grenzgebiete der Med. und Chir. Bd. 11 und Berl. klin. Wochenschr. 1903; Pauchet, Verhandl. des französischen Chirurgenkongresses 1903.

rationen habe ich Herrn Prof. Rehn assistiert, die anderen vier selbst ausgeführt.

Ich lasse die Krankengeschichten folgen:

1. P. R., 34 J., Rangiermeister. Op. 20. I. 01.

Am 20. I. 01 erhielt Pat. einen Stoss von einer Lokomotive, so dass er von dieser an die Wand gequetscht und dabei mit dem Körper zugleich gedreht wurde. Er fiel nicht hin, verlor nicht das Bewusstsein, sondern konnte noch einige Schritte gehen. Sofortige Einlieferung ins Krankenhaus.

Status: Anämisch aussehender Mann von gutem Ernährungszustand. Derselbe steht noch unter starker Shockwirkung, das Sensorium ist aber frei, Puls klein, wechselt zwischen 60 und 100, Temperatur 36,0. Er klagt über heftige Schmerzen in der linken Bauchseite. Neben der linken Beckenschaufel befinden sich einige oberflächliche Abschürfungen, sonst keine äusseren Verletzungen. Der Bauch ist etwas aufgetrieben und überall druckempfindlich, starke reflektorische Spannung. In der linken Bauchseite Dämpfung. Die Leberdämpfung überragt den Rippenbogen um 2 Querfinger. Peristaltik hört man überall. Urin wird spontan entleert, von normaler Beschaffenheit. Atembeschwerden bestehen nicht. Die Brustorgane sind gesund, die Herztöne nur etwas leise.

Nachdem Pat. sich im Verlaufe von 2 Stunden gar nicht erholt hat, wird eine intraperitoneale Verletzung angenommen. Die Möglichkeit einer Milzruptur wird natürlich berücksichtigt, ohne dass jedoch eine bestimmte Diagnose gestellt werden kann.

Operation (Prof. Rehn): Aethernarkose, Schnitt in der Mittellinie. Aus der eröffneten Bauchhöhle ergiessen sich ausserordentlich grosse Mengen dunklen Blutes. Die eingeführte Hand fühlt, dass die Milz zerrissen ist. Vorläufige Tamponade der Milzgegend. Querschnitt rechtwinkelig zum ersten Schnitt etwas unter dem linken Rippenbogen. Die Milz ist durch einen queren Riss in 2 Hälften geteilt. Der Stiel wird unterbunden, die Milz exstirpiert. Tamponade des Milzbettes, welche zum linken unteren Wundwinkel herausgeleitet wird. Ausschwemmung der Bauchhöhle mit Kochsalzlösung, Naht der Bauchwunde in Etagen. Während der Operation war Pat. pulslos. Durch eine intravenöse Infusion wurde der Puls nur wenig gehoben.

2 Stunden p. op. zweite intravenöse Infusion, Kampherinjektionen, Kochsalzklysmen. Am nächsten Tag hat Pat. sich etwas erholt, es besteht aber starke Atemnot. Puls zwischen 140—150, Temperatur zwischen 36,5 und 37,5. Zahl der Atemzüge zwischen 35 und 65 in der Minute. — Im Laufe des 2. Tages wird das Befinden schlechter. Auftreibung des Leibes, starke Atemnot. Trotz weiterer Anwendung von Excitantien nimmt der Collaps zu. Pat. stirbt am 23. I. früh. — Die Sektion zeigt zwischen Leber und Zwerchfell, sowie im kleinen Becken noch sehr viel Blut. Die Quelle einer etwaigen Nachblutung wird nicht gefunden.

Die Ligatur des Stiels hält gut. Die Darmserosa ist überall blutig intibiert und die Darmschlingen teilweise leicht verklebt. Sehr schlaffer Herzmuskel mit Fettdegeneration, sonst keine Besonderheiten.

2. C. K., 31 J., Maler. Op. 23. VIII. 01.

Pat. wurde in der Nacht vom 20. zum 21. VIII. 1901 von einer Droschke überfahren, welche ihm über die linke Brust- und Bauchseite ging. Sofortige Einlieferung ins Krankenhaus.

Status: Untersetzter, muskulöser Mann, Haut- und Schleimhäute sehr blass, Gesichtsausdruck ängstlich, Sensorium frei. An den Brustorganen kein Befund. Puls ziemlich kräftig und regelmässig 70—80, Temperatur 36,6. Atmung wenig beschleunigt ca. 20. Der ganze Bauch ist bei Berührung etwas schmerzhaft, besonders die linke Seite. Erguss nicht nachweisbar. Alles in Allem macht Pat. nicht den Eindruck einer sehr schweren Verletzung, er wird zunächst ins Bett gebracht.

21. VIII. Befinden wenig verändert. Die Klagen über Schmerzen in der linken Seite sind etwas vermehrt. In der Milzgegend eine ziemlich ausgedehnte Dämpfung. Normale spontane Urin- und Stuhlentleerung. Der Puls bleibt ruhig und regelmässig. Eine intraperitoneale Blutung erscheint hiernach unwahrscheinlich. — 22. VIII. Keine Veränderung ausser einer vorübergehenden Pulsfrequenz von 112. Mittags sind die Schmerzen etwas stärker, so dass Morphium gegeben werden muss. Es wird ein extraperitoneales Hämatom angenommen und abgewartet. — 23. VIII. Pat. ist heute früh wesentlich verändert. Er sieht collabiert aus, klagt über sehr heftige Schmerzen, der Puls ist klein 110—120. Temperatur 38,0, Leib aufgetrieben. Die Dämpfung in der Milzgegend ist sehr vergrössert. Es wird eine intraperitoneale Verletzung angenommen, aber in suspenso gelassen, ob eine Milzverletzung oder eine Quetschung einer Darmschlinge vorliegt, welche nachträglich zu einer Perforation geführt hat.

Operation (Dr. Noetzel): Chloroformnarkose, Schnitt in der Mittellinie. Durch das Peritoneum schimmert bereits dunkles Blut hindurch. Nach Eröffnung der Bauchhöhle entleeren sich ungeheure Mengen dunklen Blutes. Reichliche Ausspülung. Die eingeführte Hand fühlt Leber und Nieren intakt. An der Milz fühlt man einen, wie es scheint, oberflächlichen queren Riss. Darauf zweiter querer Bauchschnitt. Es wird versucht, den Riss in der Milz mit Catgut zu nähen. Dabei zeigt es sich, dass neben diesem oberflächlichen Riss ein zweiter sich befindet, der durch die ganze Dicke der Milz geht. Die Milz hängt nur noch durch die hintere Kapsel an dem Stiel zusammen. Diese Milzwunde ist durch Blutgerinnsel vollständig tamponiert. Unter den Gerinnseln quillt reichlich neues Blut hervor. Unterbindung des Stiels in Partien, Exstirpation der Milz. Die Exstirpation ist erschwert durch die hohe Lage der Milz bei sehr hohem Zwerchfellstand. Die Milz zeigt sich von zwei grossen rechtwin-

kelig zu einander verlaufenden Rissen ganz durchtrennt, von verschiedenen kleineren überall zerklüftet und blutet stark. Im Milzbett, wo die Milz ziemlich stark adhärent war, blutet es noch diffus aus den durchtrennten Adhäsionen. Hier wird ein Jodoformgazestreifen eingelegt und zum unteren Wundwinkel des Querschnitts herausgeleitet. Da es scheint, als ob von der Lebergegend noch Blut nachfliesst, wird ein zweiter Streifen auf den linken Leberlappen gelegt, obgleich ein Riss hier nicht gefunden wird, und im Winkel der beiden Schnitten herausgeleitet. Nachdem fest-

Fig. 1.

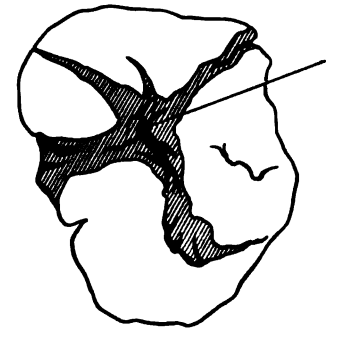

Milz von der Konvexität.
a Kreuzförmige, das ganze Parenchym bis auf den Hilus durchtrennende Ruptur.

gestellt ist, dass Magen und Darm unverletzt sind und die Bauchhöhle noch einmal gründlich ausgespült worden ist, wird die Bauchwunde in Etagen genäht.

Am Operationstage und am nächsten Tage ist der Pat. noch sehr elend, der Puls sehr klein, meist 140, einige Male 160. Es wird eine intravenöse Infusion von 1600 cc und 2 subkutane Infusionen von 800 und 1000 cc gemacht. Die Temperatur ging am 7. Tage nach der Operation bis 38,8 in die Höhe. Vom 2. Tage nach der Operation ab gehen Puls und Temperatur herunter. Der Puls ist vom 3. Tage ab regelmässig 80, die Temperatur vom 9. Tage ab vollkommen normal. Am 7. Tage werden die Tampons entfernt. Patient erholt sich und nimmt im Laufe seines Krankenhausaufenthaltes von 2 Monaten 9 kg an Körpergewicht zu (von 59 auf 68 kg). Er wird am 24. X. 01 als geheilt entlassen. — Nach einem jetzt 4 Jahre nach der Operation erhaltenen Briefe des Operierten aus Kopenhagen befindet sich derselbe dauernd wohl, war in der ganzen Zeit gesund und hat gar keine Beschwerden. Auch die grosse Bauchnarbe ist fest und frei von Hernienbildung geblieben. Er behauptet gesünder zu sein als vor der Operation.

3. E. W., 21 J., Maurer. Op. 11. XI. 02.

Pat. ist kurz vor der Einlieferung ins Krankenhaus von einem Bau aus der Höhe von 2 Stockwerken heruntergestürzt. Er war nicht bewusstlos.

Status: Schlanker junger Mann, Haut und Schleimhäute extrem blass, Puls sehr klein zwischen 90 und 100, Temperatur 35,8, Sensorium frei, Atmung beschleunigt. Er klagt über starke Schmerzen in der linken Brust- und Bauchseite. Auf dem Hinterkopf finden sich mehrere Abschürfungen und subkutane Hämatome. Keine Blutung aus Nase und Ohren. Keine cerebralen Symptome. Auf der linken Brustseite und am linken Arm ausgedehnte Abschürfungen. Brustorgane normal. Bauch etwas aufgetrieben. Starke reflektorische Spannung besonders unter dem linken Rippenbogen. Die Leberdämpfung überragt den rechten Rippenbogen fingerbreit. Der Bauch ist überall sehr druckempfindlich, besonders in der Milzgegend. Die Milzdämpfung ist nicht vergrössert, sonst nirgends eine Dämpfung vorhanden. Peristaltik ist nicht zu hören. Urin kann nicht spontan entleert werden. Beim Katheterismus entleert sich zuerst klarer, dann stark blutiger Urin.

Diagnose: Blutung in der Bauchhöhle, wahrscheinlich Milzruptur.

Operation (Prof. Rehn): Narkose mit Chloroformsauerstoffgemenge, grosser Schnitt in der Mittellinie. Aus der eröffneten Bauchhöhle ergiesst sich sofort dunkles Blut mit Coageln untermischt in ungeheuren Mengen. Die eingeführte Hand fühlt, dass die Milz vielfach zerrissen ist. Während die Milzgefässe mit der Hand komprimiert werden, wird vom Assistenten rechtwinkelig zu dem ersten Schnitt ein Querschnitt nach links gemacht. Etwa $^2/_3$ der Milz hängen noch am Stiel. Dies Stück wird nach Unterbindung des Stiels exstirpiert, darauf noch einige kleinere Stücke der Milz entfernt. Unterbindung einer grossen spritzenden Arterie im Mesogastrium. Auswaschung der Bauchhöhle. Tampon in die Milzgegend. Naht der Bauchdecken. Während der Operation intravenöse Kochsalzinfusionen von 3 Litern.

Pat. erholt sich zunächst etwas, collabiert dann aber wieder und stirbt $2^3/_4$ Stunden nach der Operation. — Die Sektion ergiebt in der Bauchhöhle noch etwa 400 cc Blut. Die Milzblutung ist gestillt. Auf der Konvexität des linken Leberlappens befindet sich ein 10 cm langer, 4—5 cm tiefer Riss. Blutung in der linken Niere, Blut im Nierenbecken. Herzbeutel frei. Das Herz zeigt an der Hinterwand des linken Ventrikels Quetschung und einen oberflächlichen Einriss von ca. 3 cm Länge. Die 6. und 7. linke Rippe sind in der mittleren Axillarlinie frakturiert, die 8. und 9. rechte Rippe sind vom Sternalansatz abgerissen. In beiden Pleurahöhlen je ca. 300 cc Blut. Der linke Unterlappen gequetscht und blutig infiltriert, kein Pneumothorax.

4. J. M., 16 J., Auslaufer. Op. 27. IV. 03.

Patient fiel durch einen Fahrstuhlschacht vom ersten Stock eines Geschäftshauses in den Keller. Er war bewusstlos. Sofortige Einlieferung ins Krankenhaus.

Status: Patient ist bei Bewusstsein, aber offenbar nicht ganz klar. Hautabschürfungen am Kopf und an der linken Schulter, 5 cm lange bis aufs Periost gehende Hautwunde über dem linken Auge. Doppelseitige typische Radiusfraktur. Brustorgane ohne Befund, Puls regelmässig 100, Temperatur 35,7. Der Bauch ist nicht aufgetrieben, die Bauchdecken stark gespannt, nicht besonders druckempfindlich, es werden aber starke spontane Schmerzen in der linken Bauchseite geklagt. Der Urin muss durch den Katheter entfernt werden, er ist normal. Im Laufe der nächsten 2 Stunden tritt Collaps ein. Der Puls steigt bis 140, sehr starke Druckschmerzhaftigkeit des Leibes stellt sich ein, besonders links.

Diagnose: Blutung im Bauch, wahrscheinlich Milzruptur.

Operation (Dr. Noetzel): Chloroformnarkose, Schnitt in der Mittellinie. Aus der eröffneten Bauchhöhle stürzen ungeheure Mengen dunklen Blutes hervor. Ein Griff in die Milzgegend lässt erkennen, dass es sich um eine Milzruptur handelt. Zweiter querer Bauchschnitt. Die Milz wird hervorgeholt, was durch die hohe Lage derselben bei hohem Zwerchfellstand etwas erschwert ist. Der Stiel wird in Partien abgebunden. Die Milz, welche mehrere grosse und tiefe Einrisse aufweist, wird exstirpiert. Darauf wird die Leber abgetastet, dieselbe ist unverletzt. Darm und Magen werden genau abgesucht und ebenfalls unverletzt gefunden. In das Milzbett wird ein Jodoformgazestreifen eingelegt und zum äusseren Wundwinkel des Querschnittes herausgeleitet. Auswaschung der Bauchhöhle, Naht der Bauchwunde in Etagen.

Der Junge stirbt unter zunehmendem Collaps 17 Stunden nach der Operation. Es wurde noch eine intravenöse Infusion gemacht. Der Puls stieg bis 160, die Temperatur bis 39,2. Die Sektion ergiebt, dass die Blutung gestillt ist. Der ganze Bauch ist voll Dünndarminhalt und im Zustand schwerster Peritonitis. Es findet sich ein Loch im Dünndarm ganz nahe am Austritt des Jejunum, ca. 1 cm lang, mit vorquellender Schleimhaut und wenig Blutung der Ränder.

5. G. H., Schlosser, 23 J. Op. 18. V. 04.

Patient wird 2 Stunden nach dem Unfall in der Nacht vom 17. zum 18. V. 04 um 12 Uhr ins Krankenhaus gebracht. Er war beim Lenken eines Automobils gegen einen mit Holzstämmen beladenen Wagen angefahren und flog aus dem Automobil mit aller Wucht mit der linken Seite gegen einen Stamm. Er giebt an, ca. 1 Minute bewusstlos gewesen zu sein. Als er wieder zu sich kam, erbrach er, konnte aber gehen und hatte nur Schmerzen in der linken Seite und im linken Arm, den er nicht bewegen konnte.

Status: Kräftiger, untersetzter Mann, sehr blass. Lunge und Herz

gesund. Atmung oberflächlich, sehr beschleunigt. Puls regelmässig und ziemlich kräftig 80, Temperatur 37,4. Subkutane Splitterfraktur des linken Humerus. Pat. klagt über dumpfes Schmerzgefühl in der linken Seite, etwa der Milz und linken Nierengegend entsprechend. Die linke Bauchseite ist etwas aufgetrieben, zeigt reflektorische Spannung und besonders oben in der Nierengend Druckschmerzhaftigkeit. In der linken Nierengegend fühlt man eine infolge der Bauchdeckenspannung undeutliche Resistenz. Perkussionsschall überall tympanitisch. Der spontan entleerte Urin enthält viel Blut. Die rechte Bauchseite ist unempfindlich und zeigt keine reflektorische Spannung.

Es wird eine Quetschung der Niere mit Blutung in dieselbe und retroperitonealem Hämatom und dadurch bedingter lokaler peritonealer Reizung angenommen und zunächst abgewartet.

18. V. Morgens Befinden im Ganzen wenig verändert. Es besteht andauernd Brechneigung. Der Urin ist andauernd bluthaltig. Im Laufe des Nachmittags steigt die Pulsfrequenz über 100, vorübergehend bis 110. Die Temperatur ist nur um 12 Uhr Mittags auf 37,7 erhöht, sonst normal. Abends nimmt die Pulsfrequenz zu, es stellt sich Druckschmerzhaftigkeit im ganzen Bereich des Bauches ein. Das Allgemeinbefinden verschlechtert sich zusehends. Es wird hiernach eine intraabdominale Verletzung angenommen, ohne dass eine bestimmte Diagnose gestellt werden kann. Der Puls, welcher nicht über 112 geht, spricht auch seiner Qualität nach nicht für eine Blutung. Alles in Allem erscheint eine Darmverletzung und eine beginnende Peritonitis wahrscheinlicher. Es vergehen noch $2^1/_2$ Stunden, bis Pat. seine Einwillung zur Operation gegeben hat.

Operation (Dr. Noetzel): Chloroformnarkose. Lennander'scher Schnitt links neben der Mittellinie. Aus der eröffneten Bauchhöhle stürzen ungeheure Mengen dunklen Blutes hervor. Die eingeführte Hand fühlt einen tiefen Riss in der Milz. Der rechte Rectus wird in einer Inscriptio tendiea quer eingeschnitten, worauf die Milz hervorgeholt werden kann. Der Stiel wird in Partien abgebunden und die Milz wird exstirpiert. Sie zeigt sich vollkommen breit und platt gequetscht, so dass Längen- und Breitendurchmesser gleich sind. Die Kapsel ist auf der Hilusseite total zerrissen. Der Zusammenhang wird nur durch die Kapsel auf der Konvexität gewahrt, wo sich ebenfalls mehrere in den verschiedenen Richtungen verlaufene Einrisse zeigen. Auf den Wundflächen haften überall reichliche Gerinnsel. Nachdem festgestellt ist, dass andere Verletzungen im Bauch nicht vorhanden sind, wird die Bauchhöhle noch einmal gründlich ausgespült, ein Tampon auf das Milzbett, ein Drain in die Bauchhöhle eingeführt. Der Tampon wird im oberen, das Drain im unteren Wundwinkel herausgeleitet, die übrige Bauchwunde wird exakt in Etagen genäht. Während der Operation intravenöse Infusion von 1 Liter Kochsalzlösung.

Nachdem Patient mit gutem Puls vom Operationstisch gekommen ist,

Fig. 2.

Milz von der Hilusseite.
a Von Kapsel entblösstes und vollkommen zerrissenes und zerquetschtes Parenchym. b Hilus-Fettgewebe. c Facies gastrica mit erhaltener Kapsel.

Fig. 3.

Fig. 4.

erholt er sich rasch. Der Puls steigt nur einmal am Tage nach der Operation auf 123, sonst bleibt er unter 120 und vom 3. Tage ab unter 100. Die Temperatur bleibt einige Tage subfebril, ist vom 11. Tage ab vollkommen normal. Das Drain wird am 1., der Tampon am 9. Tag nach der Operation entfernt. Der ganze Verlauf ist verhältnismässig leicht, nur in der ersten Woche durch eine Bronchitis kompliciert. Die Blutausscheidung durch den Urin verschwindet schon am 2. Tag nach der Operation. Nach 3 Wochen steht der Patient auf und ist in Bezug auf die Milzexstirpation geheilt.

Dagegen ist die Oberarmfraktur vollkommen beweglich geblieben. Das Röntgenbild hat 2 lose Splitter ergeben und zeigt 3 Monate nach der Verletzung noch keine Spur von Callusbildung. Am 9. VIII. 04 wird die Frakturstelle durch Operation in Narkose freigelegt, die Knochensplitter werden entfernt, die Bruchenden werden angefrischt und mit Silberdraht genäht. Nach 4 Wochen ist die Fraktur immer noch vollkommen beweglich. Es fehlt jegliche Callusbildung. — 2. IX. 04 zweite Operation (Dr. Noetzel): Freilegung der Fraktur, Bildung eines rechteckigen Periostknochenlappens vom oberen Fragment mit unterer Basis, welcher mit dem Muskel in Verbindung bleibt und um den Stiel gedreht als Brücke über die Frakturstelle gelegt am Periost des unteren Fragments durch Catgutnähte befestigt wird. — Nach Abnahme des ersten Gypsverbandes, 4 Wochen nach der Operation, ist die Fraktur soweit fest, dass der Arm aktiv gehoben werden kann, die Frakturstelle federt aber noch. Das Federn bleibt bestehen. Ein am 14. X. aufgenommenes Röntgenbild (Fig. 3) zeigt zarte Callusbildung um den Knochenlappen. Am 1. XI. wird Pat. auf seinen Wunsch entlassen, die Frakturstelle federt noch, bei den Bewegungen des Arms besteht aber keine abnorme Beweglichkeit der Frakturstelle. Einige Injektionen von verdünnter Jodtinktur sowie eine Blutinjektion nach Bier bleiben ohne Erfolg. Bei der Entlassung aus der Behandlung am 1. XII. ist noch keine Besserung eingetreten, die Muskulatur des ganzen Arms ist hochgradig atrophisch. — Am 22. X. 05, also fast $1^1/_2$ Jahre nach der Verletzung, ist H. nachuntersucht worden. Die Oberarmfraktur ist unter enormer Callusbildung vollkommen fest geworden. Man fühlt den ausserordentlich starken Callus deutlich durch die Hautnarbe. Das Röntgenbild (Fig. 4) zeigt hypertrophischen dichten Callus, welcher die Frakturstelle fast umgreift, der Knochenlappen ist eben noch zu erkennen. Die Muskulatur des linken Arms ist ausserordentlich kräftig und derb und steht weder an Umfang noch an Festigkeit hinter der des rechten Arms zurück. Die Bauchnarbe ist 13 cm lang, vollkommen fest, ohne jede Lücke. Es bestehen gar keine Beschwerden mehr. H. ist ein ausserordentlich muskulöser Mensch, dessen Bauchmuskeln auch besonders kräftig sind. Er ist bei blühender Gesundheit, arbeitet mit voller Arbeitskraft in einem Automobilgeschäft und fährt als Chauffeur die schwersten Automobile.

6. H. F., 27 J., Buchhalter. Op. 6. XI. 04.

Pat. hat sich 1/2 Stunde vor seiner Einlieferung ins Krankenhaus mit einem 6 mm Revolver einen Schuss in die linke Seite beigebracht.

Status: Kräftig gebauter, muskulöser Mann, gut genährt. Haut und Schleimhäute extrem blass. Bewusstsein kaum vorhanden, hin und wieder Schmerzäusserungen. Vier Finger breit unterhalb der linken Brustwarze eine ca. 6 mm im Durchmesser grosse Einschussöffnung, aus der etwas schwärzliches Blut ausfliesst, die Ränder leicht verkohlt. In einem handtellergrossen Bezirk vom 5.—8. Interkostalraum zwischen vorderer und hinterer Axillarlinie tympanitischer Schall, sonst überall normaler Lungenschall, Vesikuläratmen, Atmung angestrengt, 25 Atemzüge in der Minute. Herz nicht nachweisbar vergrössert, Töne rein. Puls 64, Temp.

Fig. 5.

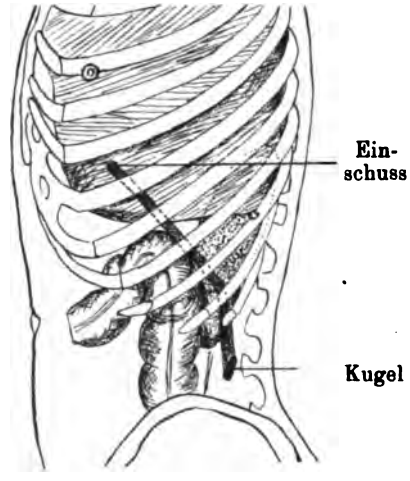

Fig. 6.

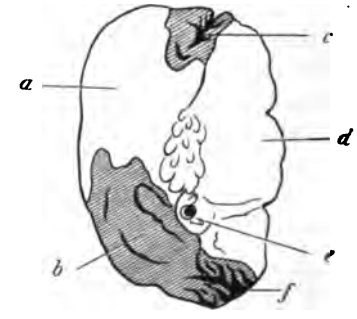

Milz von Fall 6.
a Facies renalis. b Von Kapsel entblösstes Parenchym. c Defekt des Parenchyms oben. d Facies gastrica. e Hilus. f Defekt des Parenchyms am unteren Ende.

36,6. Im Bereich des ganzen Bauches starke reflektorische Spannung, besonders links, Druckschmerzhaftigkeit, die besonders links auch hinten in der Lendengegend sehr gross ist. In den abhängigen Partien der linken Seite deutliche Dämpfung. Der spontan entleerte Urin enthält Blut. Das Röntgenbild zeigt das Projektil zwei Finger breit oberhalb der linken Darmbeinschaufel, am Querfortsatz des 4. Lendenwirbels (Fig. 5).

Die Diagnose wird mit der grössten Wahrscheinlichkeit nach der Lage des Schusses auf eine Verletzung des Magens mit Streifung der linken Niere gestellt, und es wird 1/2 Stunde nach der Einlieferung operiert.

Operation (Dr. Noetzel): Chloroformnarkose, Längsschnitt zwei Finger breit nach links von der Mittellinie, durch den linken Rectus. Nach Eröffnung der Bauchhöhle quillt dunkles Blut in grossen Mengen heraus. Nachdem dasselbe gehörig ausgespült ist, werden Magen und

Darm energisch abgesucht, an einer Dünndarmschlinge findet sich eine Blutung in der Serosa, offenbar eine Streifverletzung. Im Netz oben links ein Loch von 6 mm Durchmesser, welches stark blutet. Die eingeführte Hand fühlt, dass die Milz an ihrer hinteren Fläche verletzt ist. Dieselbe wird vorgezogen, sie blutet stark, es zeigt sich, dass auf der Facies renalis die Kapsel zum grossen Teil abgerissen ist und das freiliegende Parenchym stark blutet. Die obere Kuppe zeigt einen blutenden Defekt, die untere Kuppe ist vollkommen weggeschossen bezw. durch den Schuss zerfetzt. Die Kapsel ist auch auf den übrigen Seiten des Organs mehr oder weniger zerfetzt. Aus all diesen Verletzungen blutet es stark. Der Stiel wird in Partien unterbunden, die Milz exstirpiert. Man fühlt mit der Hand ein grosses schwappendes Hämatom retroperitoneal um die linke Niere. Die Blutung im Bauch steht jetzt. Es zeigt sich, dass sonst im Bauch nichts verletzt ist. Die Atmung ist während der ganzen Operation sehr gestört, sie erfolgt stossweise. Man fühlt einen ca. 3—4 cm langen Riss im Zwerchfell, welcher durch starkes Anziehen des Rippenbogens zu Gesicht gebracht wird. Aus demselben blutet es stark von der Pleurahöhle her. Mit den eingeführten Fingern fühlt man, dass der Unterlappen der linken Lunge zerfetzt ist. Es wird ein Tampon auf den Zwerchfellriss gelegt, ein weiterer in das Bett der Milz, Naht der Bauchwunde in Etagen, während der Operation intravenöse Infusion von 2 Litern Kochsalzlösung. Pat. kommt in sehr elendem Zustand vom Operationstisch.

Im Lauf der nächsten Tage bleibt der Pat. ziemlich elend. Puls zwischen 110 und 130, ziemlich klein, die Temp. kaum erhöht. Am ersten Tag noch eine intravenöse Infusion von 2 Litern Kochsalzlösung. Im Laufe der nächsten Tage noch fortgesetzte Kampherinjektionen. Es bildet sich ein Hämatopneumothorax links aus, welcher die Atmung sehr beeinträchtigt. — 13. XI. Pat. ist Morgens schwer kollabiert, der Puls ist klein und frequent, der Bauch ist aufgetrieben. Alles in allem sieht Pat. aus, als ob er eine Peritonitis hätte. Da die Hautnaht sich stark vorwölbt, werden einige Fäden entfernt. Nach Auseinanderziehen der Ränder finden sich Darmschlingen unter der Hautnaht liegend. In der Befürchtung, dieselben könnten zwischen den Rändern der Muskelwunde eingeklemmt sein, wird die ganze Hautnaht aufgemacht. Es zeigt sich nun, dass die ganze Muskelnaht aufgerissen und der Bauch offen ist. Die Serosa der Darmschlingen ist aber überall glatt und spiegelnd, es besteht keine Peritonitis. Es bleibt nichts anderes übrig, als die Haut wieder zu vernähen, da an eine Narkose nicht zu denken, ohne eine solche aber die Muskelnaht nicht ausführbar ist. Ein Drain wird in den unteren Wundwinkel eingelegt. Im Laufe der nächsten Tage schwinden alle peritonealen Erscheinungen. Pat. leidet hauptsächlich unter dem Hämatopneumothorax, welcher mehrmals punktiert wird. Aus dem durch die Punktion erhaltenen Blut wird Staphylococcus aureus in Reinkultur gezüchtigt. — 22. XI. Nachdem die Punktion Eiter ergeben hat, wird unter

lokaler Anästhesie ein 5 cm langes Stück der 8. Rippe in der hinteren Axillarlinie reseciert und aus der eröffneten Pleurahöhle reichlich blutig eitriges Exsudat entleert. Dabei zeigt sich der ganze Unterlappen der linken Lunge hart infiltriert. — Im Laufe der nächsten Wochen bleibt der Zustand ein sehr schwerer, hohe Pulsfrequenz, pyämisches Fieber, wiederholte Anfälle von Atemnot und Herzschwäche, die eröffnete linke Pleurahöhle secerniert reichlichen Eiter mit nekrotischen Gewebsfetzen, welche durch die mikroskopische Untersuchung als gangränöses Lungengewebe erkannt werden. Es stösst sich soviel gangränöses Lungengewebe ab, dass man annehmen muss, dass der grössere Teil des linken Unterlappens oder der ganze Unterlappen gangränös geworden ist. Erst von der 5. Woche ab hört das Fieber auf, aber noch während der nächsten Monate kommen gelegentliche hohe Fiebersteigerungen vor. Pat. wird am 10. III. 05 als geheilt entlassen, mit vollkommenem subjektiven Wohlbefinden, keinerlei Herz- und Lungenbeschwerden. Er hat einen grossen Bauchbruch, der ihm durch eine gute Bandage zurückgehalten wird und keinerlei Beschwerden macht. Die Narbe von der Rippenresektion ist tief eingezogen und fistelt noch ein wenig ganz oberflächlich. Die operative Beseitigung des Bauchbruchs wird hinausgeschoben, bis Pat. sich besser erholt hat, hauptsächlich mit Rücksicht auf Lunge und Herz. Bei einer ca. 1 Monat später vorgenommenen Untersuchung zeigt sich die Narbe überall fest, ohne Ulceration, keine Fistel.

Am 16. X. 05, also fast 1 Jahr nach der Operation, ist F. nachuntersucht worden. Er hat sich seit seiner Entlassung vollkommen wohl gefühlt, und seine Stellung als Buchhalter in einem grossen Hotel vollkommen wieder versehen. Der Bauchbruch ist nur wenig grösser geworden und wird durch eine Bandage gut zurückgehalten. Derselbe macht ihm keine Beschwerden. Auch von Seiten der Lungen und des Herzens bestehen keine Beschwerden. Der Ernährungszustand ist gut. Die Narbe von der Rippenresektion ist tief eingezogen und fest. Das Röntgenbild zeigt den Herzschatten vergrössert, im Bereich der rechten linken Lunge keine Abnormität. Die physikalische Untersuchung ergiebt Verbreiterung der Herzdämpfung nach rechts und merkwürdigerweise eine vollkommen normale untere Lungengrenze links. Es besteht zwar eine leichte Schallverkürzung, offenbar infolge pleuritischer Verwachsungen, man hört aber überall reines Vesikuläratmen.

Man muss darnach annehmen, dass die Grösse des gangränös abgestossenen Teils der linken Lunge doch wohl überschätzt worden ist. Jedenfalls war es nicht der ganze Unterlappen. Aber die Grösse der Lungengangrän war doch eine so grosse, dass man den jetzigen Befund, auch wenn man die Verminderung des Lungenvolumens durch die Einziehung der Thoraxwand mitrechnet, doch nur durch eine Regeneration des Lungengewebes erklären kann.

Auf eine Operation seines Bauchbruchs will F. zur Zeit nicht eingehen.

Wenn man die Ergebnisse dieser 6 Krankengeschichten zusammenfasst, so folgt aus denselben zunächst für die Symptome und die Diagnose einer Milzverletzung, dass auch hier wie bei den meisten Bauchdiagnosen eine Sicherheit nicht existiert. Weder können wir sicher sagen, ob die Milz verletzt ist, noch können wir wissen, ob bei vorhandener Milzverletzung noch andere wichtige Verletzungen im Bauch vorliegen. Ausserordentlich gering ist die Bedeutung der lokalen Symptome, welche uns auf die Milzverletzung aufmerksam machen können. Dieselben können durch die Verletzung anderer hier gelegener Organe, vor allem auch durch extraperitoneale Verletzungen, pleurale oder retroperitoneale, hervorgerufen werden. Man muss aber noch einen Schritt weiter gehen und zugeben, dass man auch die Hauptfolge einer Milzverletzung, eine intraperitoneale Blutung, nicht sicher diagnosticieren kann. Die Symptome des Blutverlustes kommen für die Frühdiagnose nicht in Betracht. Der Zeitpunkt ihres Auftretens hängt von der Beschaffenheit des Individuums ab und kann auch durch zeitweiliges Stehen der Blutung hinausgeschoben werden. Das erste und wichtigste Symptom einer Blutung in die freie Bauchhöhle ist dasselbe, welches uns auch jede andere Alteration des Peritoneums anzeigt, nämlich die peritoneale Reizung, welche sich durch die Druckschmerzhaftigkeit und die reflektorische Spannung der Bauchdecken kundgiebt und beweist, dass ein fremder Inhalt in die Bauchhöhle ausgetreten ist. Welcher Art dieser Inhalt ist, können wir nicht mit Sicherheit sagen, ob Blut, ob Inhalt des Magendarmkanals, der Harnblase, der Gallenblase oder irgend welcher pathologischerweise im Bauch vorhandener Cysten oder Abscesse. Wir können nur unter Abwägung aller Symptome in dieser Hinsicht eine Wahrscheinlichkeitsdiagnose stellen und werden dabei häufig fehl gehen. Die Menge der ausgetretenen Flüssigkeit ist, selbst wenn sie durch Perkussion sicher nachweisbar wäre, für die Diagnose nicht verwertbar. Wenn auch ein sehr reichlicher Erguss am meisten für eine Blutung spricht, so kann doch auch bei Dünndarmrupturen, Blasenrupturen und Rupturen von Cysten die Flüssigkeit ebenfalls sehr reichlich sein. Ausserdem ist die Perkussion hier vielen Täuschungen unterworfen.

So unsicher also auch die specielle Diagnose ist, so sicher ist andererseits glücklicherweise durch die vorhandenen oder fehlenden Symptome der peritonealen Reizung die Frage der Indikation zur Laparotomie zu entscheiden. Bei bestehender diffuser peritonealer

Reizung wird man kaum jemals einen Bauch aufmachen, in welchem nicht eine schwere der schleunigen operativen Behandlung bedürftige Verletzung vorliegt.

Sind Druckschmerzhaftigkeit und reflektorische Spannung umschrieben auf die Stelle der Verletzung beschränkt, so werden die anderen noch etwa vorhandenen Symptome die Entscheidung herbeiführen helfen, ob abgewartet werden kann oder nicht. Wenn keine intraperitoneale Verletzung vorliegt, werden die lokalen Symptome mehr oder weniger rasch schwinden, jedenfalls werden sich keine diffusen Symptome einstellen. Ein Symptom, welches, auch wenn es nur an umschriebener Stelle vorhanden ist, doch auf eine schwere intraperitoneale Verletzung von vorneherein hinweist, ist nach unserer Erfahrung eine starke spontane Schmerzhaftigkeit der Verletzungsstelle. Wo dieselbe vorhanden ist, würde ich nicht zum Abwarten raten. Meist werden in solchen Fällen die Symptome der diffusen peritonealen Reizung nicht lange auf sich warten lassen. Man muss nur nicht darauf warten, dass dieselben im Bereich des ganzen Bauches vorhanden sind. Es genügt, wenn man sie entfernt von der Verletzungsstelle mit Sicherheit feststellen kann.

Ueber die Allgemeinsymptome ist nichts Neues zu sagen. Dieselben werden sich in den einzelnen Fällen sehr verschieden verhalten und hängen ebenso wie die etwaige sichtbare Wirkung des Blut v e r l u s t e s in hervorragendem Masse von der individuellen Beschaffenheit der verletzten Person ab.

Wenn man die mitgeteilten Fälle einzeln betrachtet, so konnten im ersten, dritten und vierten Fall die Diagnose und die Indikation zur Operation ziemlich schnell und mit aller Sicherheit gestellt werden, die möglich ist. Im Fall 4 machten uns die lebhaften spontanen Schmerzen von vorneherein eine schwere intraperitoneale Verletzung wahrscheinlich. Der zweite Fall ist insofern der originellste, als erst am dritten Tage nach der Verletzung die Milzexstirpation noch mit vollem Erfolg ausgeführt wurde, obgleich die Milz schwer verletzt war und der Patient sich zweifellos verblutet hätte, wenn an diesem Tage nicht operiert worden wäre. Aus dem Verlauf vor der Operation kann man nur schliessen, dass die Blutung zum Stehen gekommen war und in profuser Weise erst am dritten Tage wieder einsetzte. Diese Auffassung wurde als richtig bewiesen durch den Befund der herausgenommenen Milz, deren Wunden durch ein grosses geronnenes Hämatom tamponiert waren. Unter diesem Hämatom blutete es bei der Operation weiter, aber es unterliegt keinem Zweifel, dass vorübergehend

diese Selbsttamponade die Blutung gestillt hatte. Ebenso zweifellos steht es für mich fest, dass selbst bei guter Beobachtung das Abwarten hier eine ausserordentlich grosse Gefahr für den Verletzten war. Bei der Einlieferung desselben veranlasste mich vor allem der Gesamteindruck zum Abwarten, der mir so gar nichts bedrohliches zu haben schien. Es ist mir aber sehr wahrscheinlich, dass ich mit meiner jetzigen Erfahrung in einem analogen Fall nicht abwarten, sondern durch die bei der Einlieferung bereits in leichterem Grade vorhandene Druckempfindlichkeit des Bauchs veranlasst werden würde, sofort zu operieren. In den beiden nächsten Tagen jedenfalls musste man abwarten, und ebenso sicher musste man am dritten Tage operieren. In ähnlichen Fällen würde durch das Abwarten immer die Gefahr bestehen, dass die Beobachtung doch einmal besonders während der Nacht nicht genau genug durchgeführt werden könnte, um eine rasche Operation beim ersten Einsetzen der bedrohlichen Symptome zu gewährleisten.

Im fünften Fall war es neben den ebenfalls geringen Allgemeinsymptomen und neben dem Fehlen einer diffusen peritonealen Reizung hauptsächlich die Verletzung der linken Niere, die uns irreführte. Bei dem starken Blutgehalt des Urins lag es durchaus nahe, die linksseitigen Schmerzen, die Resistenz und die linksseitige reflektorische Spannung der Bauchdecken durch ein grosses perirenales Hämatom zu erklären. Sicher hat auch hier die Blutung aus der zerquetschten Milz lange Zeit gestanden. Der Entschluss zur Operation wurde sofort gefasst, als die Druckempfindlichkeit sich auf die ganzen Bauchdecken ausbreitete und als die Pulsfrequenz anstieg, und kam noch frühe genug. Ich glaube, dass in diesem Falle nicht anders gehandelt werden konnte und dass man in analogen Fällen durch das Abwarten unter genauester Beobachtung den Patienten nicht irgendwie schädigen wird. Man muss nur sicher sein, dass die Beobachtung eine vollkommene ist und dass bei der ersten geringsten Veränderung der Symptome die Operation ohne Verzug ausgeführt werden kann. Man kann aus diesem Fall vor allem lernen, eine wie unangenehme Komplikation die sicher zu diagnosticierende Nierenverletzung in solchen Fällen für die Diagnose der Hauptverletzung und für die Indikation zum Operieren sein kann.

Eine ganz besondere Sachlage war in dem letzten Fall gegeben, in welchem zwar auch die richtige Diagnose nicht gestellt, dafür aber der Entschluss zur sofortigen Operation mit Recht mit aller

Sicherheit gefasst werden konnte. Der ganzen Sachlage und dem Verlauf des Schusskanals nach, wie wir ihn durch die Einschussöffnung und das Röntgenbild uns konstruierten, musste ausser der offenkundigen Pleuraverletzung eine Verletzung des Magens angenommen werden, wahrscheinlich kompliciert mit anderen intraperitonealen Verletzungen, und auch das schwere Symptomenbild passte am besten zu dieser Diagnose. Die Verletzung der Milz war einigermassen eine Ueberraschung, und es war doppelt geboten nach anderen Verletzungen im Bauch zu suchen. Ein besonderes Interesse gewinnt dieser letzte Fall durch die Lungenverletzung mit ihren schweren Folgen, welche noch zu besprechen sein werden.

Für die einzig richtige Therapie der Milzverletzung halte ich die Exstirpation der Milz. Die Begründung dieser Auffassung will ich am Schluss meiner Arbeit vorbringen und jetzt nur auf dasjenige eingehen, was unsere 6 Fälle für die Operationstechnik der Milzexstirpation bei Milzruptur lehren.

Die erste Frage der Technik ist die Schnittführung. Es unterliegt keinem Zweifel, dass durch die ganze mehr oder weniger grosse Unsicherheit der Diagnose, ganz besonders auch bezüglich der Nebenverletzungen, der Schnitt in der Mittellinie der einzig gerechtfertigte ist[1]). Es ist vor allen Dingen notwendig, dass man nach rechts und links gleich bequemen Zugang hat, da Leberverletzungen sehr leicht durch dieselbe Ursache veranlasst werden können, welche die Milzverletzung bewirkte. Nur ausnahmsweise gelingt die Exstirpation der Milz von diesem Mittellinienschnitt aus, ohne dass ein Querschnitt hinzugefügt werden muss. Aber es ist ganz sicher, dass dieser Querschnitt, wenn er exakt vernäht wird, eine ganz ausgezeichnet widerstandsfähige Narbe giebt. Diese vorzüglich festen Narben nach querer Durchtrennung des Rectus und auch der schrägen Bauchmuskeln beweisen die Richtigkeit der Behauptung Kocher's, dass man vor allen Dingen die Nervenverletzungen vermeiden muss, dass die Verletzung der Muskeln selbst auch quer zum Faserverlauf der Festigkeit der späteren Narben gar keinen Eintrag thut. Für die quere Durchtrennung des Rectus kann man in vielen

1) Pauchet (l. c. ref. im Centralbl. f. Chir. 1904. S. 798) empfiehlt einen transversalen Bauchschnitt für die Milzexstirpation und erkennt dem Medianschnitt nur „diagnostische Bedeutung" zu. Indem ich Pauchet in dieser letzteren Hinsicht zustimme, halte ich den transversalen und jeden anderen Schnitt als den Medianschnitt für ungeeignet für die Operation der Milzruptur.

Fällen auch die Stelle einer Inscriptio tendinea benutzen, und im Fall 5 war dies sogar ohne einen neuen Hautschnitt möglich. In vielen anderen Fällen wird man aber einen grossen Querschnitt nötig haben, welcher auch durch die Haut hindurch geht und nötigenfalls auch in die schrägen Bauchmuskeln hineinreicht. Jedenfalls kann ich nach unseren Erfahrungen nur davor warnen, den Schnitt für die Milzexstirpation mehr nach links zu legen. Ob man nun durch den Rectus hindurch geht oder ganz lateral von demselben bleibt, man wird immer genötigt sein bei der Grösse, welche dieser Schnitt haben muss, zu viele Nervenäste des Rectus zu durchschneiden. In meinem letzten Fall habe ich infolge der Annahme einer Magenverletzung, welche nach der Richtung des Schusskanals im Fundus des Magens stark links liegen musste, den linken Rectus in der Längsrichtung durchtrennt an der Grenze zwischen mittlerem und lateralem Drittel. Das glücklicherweise sehr seltene Unglück der vollkommenen Dehiscenz der Muskelfasciennaht, welches in diesem Falle eintrat, war verursacht durch die ausserordentlich starke Muskelspannung während der Ausführung der Naht. Die Hauptursache dieser Spannung war zwar zweifellos die stossende pressende Atmung, welche durch die Verletzung des Zwerchfells bewirkt wurde. Aber ebenso sicher ist es, dass die starke Spannung des in der Faserrichtung geteilten Muskels den Nähten ein sehr viel grösseres Hindernis entgegensetzte, als es eine noch so starke Spannung beider Recti bei einem Schnitt in der Mittellinie sein kann. Der später entstandene Bauchbruch ist dadurch sehr vergrössert und seine operative Beseitigung sehr erschwert worden, dass die mediale Partie des Rectus teilweise atrophisch geworden ist. Für eine sichere Milzexstirpation aus irgend welchen anderen Indikationen kann man ja zweifellos mit einem kleinen und unmittelbar auf die Milz vordringenden seitlichen Schnitt auskommen. Demgegenüber bleibt die Operation der Milzruptur immer eine Art Probelaparotomie. Dadurch ist der Schnitt in der Mittellinie geboten und deshalb darf derselbe nicht zu klein sein. In geeigneten Fällen kann man statt desselben einen linksseitigen L e n n a n d e r'schen Schnitt ausführen. Auch von diesem aus wird die Milzexstirpation meist nur unter Hinzufügung eines Querschnitts gelingen, wenigstens eines queren Muskelschnittes, welcher erst den Zugang zur Milz schafft. Hat man die Verletzung derselben vom Mittellinienschnitt aus durch das G e f ü h l feststellen können, so ist es für die Exstirpation notwendig, dass man die Milz auch s e h e n kann.

Damit bin ich auf den Akt der Milzexstirpation selbst gekommen. Es ist unbedingt notwendig, dass man dieselbe bequem unter der Kontrolle des Auges ausführen kann und dass man sich die Milz gut zugänglich macht. Es wäre gefährlich, wenn man sich die Milz für die Exstirpation erst stark vorziehen müsste. Der Stiel derselben ist kurz, seine Gebilde sind zart, auch die Arterie könnte brüchig oder bereits eingerissen sein. Wenn der Stiel beim Vorziehen abreisst, kann die Blutstillung unausführbar werden. Auch mit Rücksicht auf die Möglichkeit, dass die Hauptgefässe seitlich eingerissen oder dass kleinere Gefässe von der Milz abgerissen sind, ist es unbedingt notwendig, dass man sieht, wo man die Klemmen anlegt und was man abbindet. Ausserdem scheint es nicht selten zu sein, dass die Kapsel der Milz mehr oder weniger breit adhärent ist, wie in unserem Fall 2. Wenn man diese Adhäsionen löst, muss man nicht nur fühlen, sondern auch sehen können, wo man ist, damit man nicht den Milzstiel durchtrennt in der Meinung sich noch im Gebiet der Adhäsionen zu befinden. Besonders erschwert sind alle diese Manipulationen, wenn die Milz bei hohem Zwerchfellstand sehr hoch oben liegt. Das sind alles Gründe, aus welchen eine quere Durchschneidung der Bauchdecken nach der Milz hin kaum in einem Fall entbehrlich sein dürfte.

Die Unterbindung des Milzstiels macht man am besten in drei Partien, Arterie und Vene getrennt und in der dritten Partie das Bindegewebe des Stieles mit den kleineren Gefässen. Das hat gegenüber der Massenligatur besonders den Vorteil, dass man bei grösseren Zerreissungen besser jede Blutung finden und beseitigen kann. Es empfiehlt sich dann einen festen Tampon auf das Bett der Milz und auf die Ligaturen zu legen, welcher gegen etwaige kleinere Blutungen aus gelösten Adhäsionen und auch gegen etwaige Blutungen durch Aufgehen einer kleineren Ligatur sichert. Diesen Tampon kann man so gut an den Därmen vorbeiführen, dass er die Darmbewegungen gar nicht stört. Man entfernt ihn, wenn er gelockert ist, also nach 8—10 Tagen. Er ist dann von einer blutig serösen Flüssigkeit durchtränkt, von welcher auch noch etwas aus dem Kanal nachfliesst. Die Lücke schliesst sich rasch und hat in unseren Fällen 3 und 5 keinen Anlass zu einer Hernienbildung gegeben.

Es ist selbstverständlich, dass man das Blut aus der Bauchhöhle energisch ausspülen und möglichst wenig davon der Verdauung und Resorption im Bauch selbst überlassen soll. Um diese Entleerung zu vervollkommnen, halte ich es auch für besser, dass

man vom unteren Wundwinkel aus ein Drain in die Bauchhöhle einführt. Durch dieses Drain wird im Verlauf der nächsten 24 Stunden noch in grossen Mengen Spülflüssigkeit mit mehr oder weniger Blut vermischt durch den wiederhergestellten intraabdominalen Druck herausgepresst. Nach 24 Stunden hat ein solches Drain seine Pflicht vollkommen erfüllt. Ein längeres Verweilen desselben im Bauch ist unnötig. Durch diese kurz dauernde Drainage wird aber ganz sicher der späteren Festigkeit der Narbe gar kein Eintrag gethan. Wenn man nur die Naht bis zum Drain und auch bis zum Tampon recht dicht herangeführt hat, so schliessen sich diese kleinen Muskel- und Fascienlücken rasch von selbst, sobald der Fremdkörper entfernt ist. Den besten Beweis hierfür lieferte mir die Nachuntersuchung des Patienten 5, welcher trotz Tampon im oberen und Drain im unteren Wundwinkel eine gleichmässig feste Bauchnarbe hat, welche der Festigkeit der übrigen Bauchwand nicht im geringsten nachsteht. Auch Patient 2, welcher einen sehr grossen Längsschnitt mit rechtwinkeligem Querschnitt hatte, und bei welchem ein Tampon im Winkel der beiden Schnitte herausgeleitet war, hat nach seinem Brief 4 Jahre nach der Operation eine gleichmässig feste Bauchnarbe, welche ihm in seinem Beruf als Dekorationsmaler nicht die mindesten Beschwerden macht.

Man kommt ja wohl auch ohne Drainage aus. Aber die Drainage ist doch eine Vervollkommnung der Entleerung des Blutes aus der Bauchhöhle, und ich glaube, dass man gerade bei diesen Operationen aufs Peinlichste bemüht sein soll, diejenigen Bedingungen in der Bauchhöhle herzustellen, welche als die beste Prophylaxe gegen die Peritonitis gelten. Dahin gehört, dass man nicht nur die Blutung stillt, sondern dass man auch kein Blut in der Bauchhöhle zurück lässt. Man muss immer bedenken, dass diese ausgebluteten und durch den Shock geschwächten Patienten erheblich mehr für eine Infektion der Bauchhöhle durch die Operation disponiert sein könnten, als unsere sonstigen Laparotomierten. Es ist immerhin denkbar, dass auch die unvermeidbaren Unvollkommenheiten der besten aseptischen Einrichtung sich hier einmal rächen könnten, wenn in Gestalt des Blutes ein guter Nährboden für Bakterien zurückbleibt. Dazu kommt, dass ja solche eilige Operationen auch vielleicht einmal unter Verhältnissen ausgeführt werden müssen, welche keine vollkommene Asepsis garantieren. Ein im Bauch zurückbleibender grösserer Bluterguss kann übrigens auch, statt resorbiert zu werden, abgekapselt werden, durch Infektion vom Darme

aus vereitern und zu einem Abscess eventuell mit sekundärer allgemeiner Peritonitis führen.

Ausserordentlich notwendig ist es, dass man sich vor dem Abschluss der Operation überzeugt nicht nur, dass die Blutung vollkommen und überall steht, sondern vor allem auch, ob etwaige sonstige Verletzungen von Bauchorganen vorliegen. Leberrupturen sind erfahrungsgemäss ganz besonders bei Sturz aus grosser Höhe leicht gleichzeitig mit der Milzruptur vorhanden. Verletzungen des Magens und Darms sind offenbar bei Milzverletzungen alles in in allem selten. Bei einer Schussverletzung ist es allerdings fast ein Wunder, wenn Magen und Darm wie in unserem Fall 6 unversehrt geblieben sind. Bei Stossverletzungen des Bauchs muss man sehr an die Möglichkeit von Rupturen des Darms denken. Dass eine solche aber auch infolge Sturzes eintreten kann, habe ich zu meinem grossen Leidwesen im Fall 4 erst durch die Sektion erfahren. Ich hatte in diesem Fall, wie in allen anderen den Darm, wie ich glaubte, vollkommen abgesucht. Natürlich muss man sich ja bei diesen Operationen beeilen, und es wird immer Fälle geben, bei denen die Absuchung des Darms eine unvollkommene bleiben muss. Ich glaube dieselbe in jenem Fall ebenso gründlich vorgenommen zu haben, wie in den anderen. Ein solcher Todesfall ist ja ganz ausserordentlich schmerzlich für den Operateur, wenn er sich sagen muss, dass durch eine ganz kleine und sicher gelungene Darmnaht auch dieser Fall gerettet worden wäre. Ich kann mir nur denken, dass jenes Loch im Darm bei der Operation noch keinen Schleimhautprolaps zeigte und dass die Wunde der Serosa sich infolge der Anämie nicht deutlich genug abhob, um beim Absuchen des Darmes gefunden zu werden. Jedenfalls war kein Darminhalt im Bauch. Man kann aus einem solchen Fall nur lernen, dass man gar nicht gründlich genug nach Nebenverletzungen suchen kann. Eine Darmruptur infolge eines Sturzes für unwahrscheinlich zu halten ist jedenfalls nicht erlaubt. Wir haben eine Ruptur des Dünndarms und des Mesenteriums bei einem jungen Mann gesehen, welcher in betrunkenem Zustand aus dem Bett auf den Bauch gefallen war. Und dass auch eine Ruptur des gesunden Magens infolge Sturzes aus einer Höhe möglich ist, beweist der von R e h n auf der Frankfurter Naturforscherversammlung mitgeteilte durch Operation geheilte Fall.

Die Nachbehandlung bietet keine Besonderheiten. Intravenöse Infusionen sind im Anfang nach der Operation sehr wertvoll. Mehr als zweimal wird man sie meist nicht anzuwenden haben. Je nach

der Lage des Falles wird die Anwendung von Excitantien in mehr oder weniger reichlichem Masse notwendig sein. Besondere Komplikationen des Verlaufs können durch die Nebenverletzungen bewirkt werden.

Die Prognose der Milzexstirpation bei Milzruptur hängt davon ab, erstens ob eine vollkommene Blutstillung erreicht ist, zweitens welcher Art die Nebenverletzungen sind bezw. ob die Folgen derselben vom Körper überwunden oder durch die Therapie beherrscht werden können. Ueber den ersten Punkt ist bei der Besprechung der Technik alles Nötige gesagt. Man kann sich zwar vorstellen, dass die Operation bereits bei einem derartigen Erschöpfungszustande des Patienten ausgeführt wird, dass trotz geglückter Blutstillung eine Erholung nicht mehr möglich ist. Doch halte ich solche Fälle für Ausnahmen. Nach den meisten Erfahrungen bei Blutungen muss man eigentlich zu der Ansicht kommen, dass man alle Patienten retten kann, bei welchen eine vollkommene Blutstillung noch ausgeführt werden kann. Gerade hier zur Bekämpfung des Anämiecollapses sind die intravenösen Infusionen ein hervorragendes Mittel. Die Nebenverletzungen, besser gesagt, die gleichzeitig vorhandenen anderen Verletzungen, können natürlich das Operationsresultat vernichten, erstens dadurch, dass sie bei der Operation überhaupt nicht entdeckt werden, zweitens dadurch, dass die Therapie bei denselben versagt.

Die Todesursache unseres Falles 1 ist nach dem Sektionsbefund als Nachblutung aufzufassen. Von wo dieselbe erfolgt war, ist leider nicht ganz sicher gestellt worden. Am Wahrscheinlichsten erscheint es mir, dass bei der Grösse der Milzverletzung die Stielunterbindung nicht die ganze Blutung beseitigt hat. Die Milz war in zwei vollkommen getrennte Teile zerrissen. Es ist möglich, dass dabei ein stärkerer Ast der Milzarterie, welcher während der Operation infolge der Anämie nicht weiter blutete, nicht gefasst worden ist, oder dass ein seitliches Loch in der Milzarterie bestand, welches von der Ligatur nicht mitgefasst wurde. Fall 3 ging verloren durch die Nebenverletzungen. Allein der Riss in der Leber hätte genügt durch weitere Blutung den Tod herbeizuführen. Bezüglich der Leberverletzungen ist es natürlich vor allen Dingen nötig, dass man nach solchen sucht und die etwa vorhandenen Leberwunden findet. Ob der Patient eine Naht der Leber, welche die Operation sehr verlängert, aushält, wird ja im einzelnen Fall fraglich sein. Die Tamponade von Leberwunden soll meiner Meinung nach nur ange-

wendet werden, wenn die Naht technisch unausführbar ist, oder wenn höchste Eile aus Indicatio vitalis geboten ist. Alles in allem ist also eine Leberruptur eine äussert verhängnisvolle Komplikation bei Milzverletzungen.

Ganz besonders verhängnisvoll für diesen Patienten 3 waren ausserdem die Verletzung der Pleuren, der Lunge, die Rippenfrakturen. Auch die Verletzung des Herzens, obgleich sie leicht war, hat sicher dazu beigetragen, den Tod durch Herzschwäche zu beschleunigen. Alles in allem war hier allein die Zahl der Verletzungen eine zu grosse. Die Operation hat nur die Hauptblutung nicht aber die übrigen verhängnisvollen Folgen der Verletzungen beseitigen können. Verletzungen im Thorax, besonders Lungenverletzungen, komplicieren den Verlauf nach jeder Laparotomie und ganz besonders nach einer Laparotomie wegen Verletzung des Bauchs in der allerunangenehmsten Weise, und ich glaube, doppelseitige Verletzungen werden bei gleichzeitiger schwerer intraperitonealer Verletzung wohl meistens einen tödlichen Ausgang bewirken.

Darmverletzungen muss man vor allen Dingen f i n d e n. Das wird nicht immer leicht sein bei diesen Operationen. Die traurige Todesursache des Falles 4 habe ich bereits besprochen.

Von den sonst noch möglichen Nebenverletzungen macht die Quetschung der linken Niere, so unangenehm sie im Beginn durch die Erschwerung der Diagnose sein kann, später wohl selten unangenehme Folgen im Verlauf. Die Erscheinungen bilden sich meist ziemlich bald zurück. Natürlich ist aber die Vereiterung eines perirenalen Hämatoms immer möglich.

Von unseren geheilten Fällen hatten zwei nicht unerhebliche Nebenverletzungen, deren Verlauf im Anschluss an die Milzexstirpation erhöhtes Interesse beansprucht. Der abnorme Verlauf des Oberarmbruchs in Fall 5 könnte um so mehr dazu verführen, hier die Folgen des Mangels der Milz zu erblicken, als wir ja mit Sicherheit annehmen, dass der Ersatz der Milzfunktion vom Knochenmark übernommen wird. Man könnte also versucht sein, sowohl die ausserordentlich langsame Heilung mit dem anfänglichen vollkommenen Mangel einer Callusbildung, als auch besonders den dichten hypertrophischen Callus nach der endlich erfolgten Konsolidation durch Veränderungen des Knochenmarks zu erklären, welche durch den Ausfall der Milz bedingt werden. So einleuchtend ein solcher Zusammenhang erscheinen kann, so ist es doch gewagt, hier weitgehende Schlüsse zu ziehen. Denn gerade die Oberarmfraktur führt

ja von allen Frakturen am häufigsten zur Pseudarthrose, und in unserem Falle war auch die Behandlung im Anfang natürlich infolge der Laparotomie keine so vollkommene, als sie sonst gewesen wäre. Man könnte hierin und in der noch einige Zeit nach der Verletzung bestehenden Anämie eine genügende Erklärung für die schlechte Knochenbildung finden. Auch der spätere hypertrophische Callus, so sehr gerade dieser als Folge des Milzmangels sich geradezu aufzudrängen scheint, kann auch ohne den letzteren gut und hinreichend erklärt werden. Ich habe ähnlich dichten und hypertrophischen Callus häufiger in Frakturfällen gesehen, welche dem vorliegenden, von der Milzexstirpation abgesehen, ganz analog waren, bei welchen nämlich eine blutige Reposition ausgeführt und die Konsolidierung der Fraktur erst nach sehr langer Zeit vollendet war.

In mehr als einer Hinsicht erhöhtes Interesse beansprucht, wie schon gesagt wurde, der letzte Fall, zunächst für die Lungenchirurgie, ganz abgesehen von der Bauchoperation. Der Gang der Erkrankung der Lunge war folgender: Verletzung der Lunge und der Pleura, intrapleurale Blutung, Infektion, pneumonische Infiltration der verletzten Lunge, Vereiterung des intrapleuralen Blutergusses, Gangrän und Abstossung des pneumonisch infiltrierten Lungengewebes, Ausheilung unter starker Narbenschrumpfung und mit reichlicher Regeneration des Lungengewebes. Dieser Fall zeigt, was für schwere eitrige Processe der Lunge ausheilen können und wie selbst grosse Defekte der Lunge sich regenerieren können, vor allem auch wie ausserordentlich grosse intrathorakale Höhlen teils durch die Regeneration des Lungengewebes teils durch Narbenschrumpfung unter Heranziehung der benachbarten Teile zur Ausheilung gelangen können.

Von dieser letzteren Thatsache war ich besonders überrascht. Ich hatte, nachdem die Infektion sicher überwunden war, die Hauptgefahr für den Patienten in der grossen Höhle erblicken zu müssen geglaubt, welche mit den meisten anderen Empyemhöhlen nicht zu vergleichen war. Der durch die Rippenresektionswunde eingeführte Finger bewegte sich frei in einer grossen Höhle, ohne irgendwo auf Lungengewebe oder auf eine Wand zu stossen. Noch besser konnte man die Grösse der Höhle durch eine eingeführte grosse Kornzange sich deutlich machen, welche frei nach allen Seiten hin- und herbewegt und bis an die vordere Thoraxwand herangebracht werden konnte. Eine Thoracoplastik, welche allein für eine operative Therapie in Frage gekommen wäre, war meiner Meinung nach in diesem

Falle unausführbar. Jedenfalls hätte sie nicht den erhofften Effekt erzielen können, die Fistel zu schliessen und die Eiterung zu beseitigen, dagegen hätte eine so grosse Operation mit Sicherheit den Patienten wieder stark zurückgeworfen und in die höchste neue Lebensgefahr gebracht.

Besondere Beachtung verdient auch im Verlaufe dieses Falles die Verschiedenheit der Resistenz gegen die Infektion von Pleura- und Peritonealhöhle: hier glatte Ausheilung ohne Peritonitis trotz der ungünstigsten Bedingungen seitens des Allgemeinzustandes und trotz der Komplikation der Dehiscenz der tiefen Bauchdeckennaht, der neuen Eröffnung der Laparotomiewunde und der sekundären Naht der Haut, bei welcher weder ein muskulärer noch ein peritonealer Verschluss möglich war, sondern die Wundfläche des Unterhautgewebes unmittelbar auf die Darmschlingen zu liegen kam, dort schwere Eiterung mit Gangrän eines grossen Teiles der Lunge. Auch wenn man zugiebt, dass in beiden Höhlen nicht die gleiche Infektionsursache, nämlich die Kugel, wirksam war, sondern dass die Lungen- und Pleuraerkrankung durch die Bakterien aus den oberen Luftwegen verursacht wurde, so hat doch die Peritonealhöhle eine erheblich grössere Resistenz bewiesen. Die Gelegenheit zum Eindringen von Infektionserregern in dieselbe war trotz der Asepsis bei der Operation sowohl wie bei der späteren Eröffnung der Hautnaht und bei der Sekundärnaht der Haut alles in allem wohl ebenso reichlich gegeben wie in der Lunge.

Damit komme ich auf die Frage nach den Folgen des Verlustes der Milz. Diese Frage konnte bei der Besprechung der Prognose der Milzexstirpation ganz unberücksichtigt bleiben, denn es ist genugsam bekannt und durch alle Fälle von Milzexstirpation bewiesen, dass die Menschen ohne Milz ebenso gut weiter existieren wie vorher. Die Vermutung, dass durch den Verlust der Milz die Resistenz gegen Infektionskrankheiten herabgesetzt würde, konnte nicht irgendwie bewiesen werden. Ich glaube, man kann diese Möglichkeit mit Sicherheit ausschliessen. Wenn eine grössere Disposition für die Infektion bestände, so müssten meiner Meinung nach unsere Patienten nach der Milzexstirpation an postoperativer Peritonitis sterben. Wenn wir bedenken, dass wir niemals im bakteriologischen Sinne des Wortes aseptisch operieren, dass ferner diese Patienten durch Blutverlust, Shock und Collaps ganz besonders disponiert für eine Infektion sind, und dass wir schliesslich auch in den kleinsten Resten von Blut auch noch ein gutes Nährmaterial

für die Bakterien zurücklassen, so müssen wir sagen: die Thatsache, dass hier keine Peritonitis eintritt, beweist allein schon, dass der Verlust der Milz die natürliche Resistenz gegen Infektionserreger nicht beeinträchtigt. Für ganz besonders beweisend in diesem Sinne halte ich meinen letzten Fall. Eine allerschwerste eitrige Erkrankung der Lunge und der Pleura hat den der Milz beraubten Patienten nicht nur nicht getötet, sondern ist trotz der schwierigen anatomischen Verhältnisse in einer geradezu idealen Weise zur vollkommenen Ausheilung gekommen. Die ausgedehnte Regeneration des verloren gegangenen Lungengewebes und die durch die Lungenerkrankung und die spätere Vernarbung in der Lunge bedingte Herzhypertrophie beweisen, dass dieser Mann alle Resistenz und alle Anpassungsfähigkeit auch nach der Exstirpation der Milz besitzt, welche einem gesunden menschlichen Organismus natürlicherweise eigen sind.

Solchen Thatsachen der Praxis gegenüber verlieren die Blutbefunde der ihrer Milz beraubten Individuen etwas an Interesse. Der Vollständigkeit halber will ich auch hierüber berichten.

Die Untersuchungen wurden ausgeführt im Königlichen Institut für experimentelle Therapie. Herrn Geh.Rat Prof. Ehrlich bin ich für das Interesse, welches er diesen Untersuchungen entgegenbrachte, zu grossem Dank verpflichtet. Besonderen Dank schulde ich Herrn Dr. Apolant, Mitglied des Instituts, für die freundliche Ausführung der Untersuchungen.

Kurze Zeit nach der Milzexstirpation fand sich bei den 3 überlebenden Patienten gleichmässig die erwartete und für diesen Zustand charakteristische Vermehrung der Lymphocyten bei normalem Verhältnis der weissen zu den roten Blutkörperchen, z. B. in Fall 5 3 Wochen nach der Operation

48% Lymphocyten
47% Neutrophile
3% Eosinophile
2% Uebergangsformen.

Die Befunde bei den beiden anderen Patienten waren dem Vorstehenden so analog, dass sie nicht besonders wiedergegeben zu werden brauchen.

Das Hauptinteresse beanspruchen die Blutbefunde der milzlosen Individuen erst längere Zeit, nach Ehrlich mehrere Jahre nach der Operation und zwar durch die in dieser Zeit konstant auftretende

Zunahme der eosinophilen Zellen. Die im November und Dezember 1905 vorgenommenen Blutuntersuchungen haben bei allen 3 Operierten normales Verhältnis der weissen zu den roten Blutkörperchen ergeben. Das Verhältnis der Leukocyten untereinander war:

Fall 6 operiert 6. XI. 04, also ein Jahr nach der Milzexstirpation.

Lymphocyten	50%!
Neutrophile	43%!
Eosinophile	4%
Mononukleäre	3%.

Es besteht also eine deutliche Vermehrung der Lymphocyten auf Kosten der Neutrophilen. Der Befund ist gegen die erste Zeit nach der Milzexstirpation kaum verändert.

Fall 5 operiert 18. V. 04, also 1½ Jahre nach der Milzexstirpation.

Lymphocyten	28%
Neutrophile	61%
Eosinophile	4%
Mononukleäre	7%.

Es besteht höchstens eine leichte Vermehrung der Lymphocyten, die Verhältnisse sind annähernd normal.

Fall 2 operiert 23. VIII. 01, also 4 Jahre und 4 Monate nach der Milzexstirpation[1]).

Lymphocyten	43%!
Neutrophile	41%
Eosinophile	10%!
Mononukleäre	2%
Uebergangsformen	4%.

Dieser Befund ist charakteristisch vor Allem durch die Vermehrung der Eosinophilen bei noch bestehender Vermehrung der Lymphocyten.

Eine eingehendere Besprechung der Blutbefunde nach Milzexstirpation muss ich mir hier versagen und eine solche besser einer berufeneren Stelle überlassen. Ich will vielmehr auf die Forderung, die verletzte und blutende Milz in jedem Falle zu extirpieren und von der Naht und der Tamponade der Milzwunde principiell abzusehen, zurückkommen. Nachdem festgestellt ist, dass der Verlust

1) Für die Abnahme und Uebersendung der Blutpräparate dieses in Kopenhagen lebenden früheren Patienten spreche ich Herrn Prof. Madsen in Kopenhagen auch an dieser Stelle meinen herzlichsten Dank aus.

der Milz gar keine schädlichen Folgen für das betroffene Individuum hat, besteht an und für sich keine Gegenindikation gegen die Exstirpation. Dass dieselbe technisch schwieriger ist, als eine exakte Naht oder eine exakte Tamponade — und die Forderung der Exaktheit muss hier ganz besonders betont werden — kann kaum behauptet werden, würde auch meiner Meinung nach keinen Grund dagegen abgeben können, in jedem Falle die sicherste Operationsmethode zu wählen. Ich glaube auch, dass eine exakte Naht einer Milzwunde zeitraubender ist als die Milzexstirpation. Vor Allem aber — und hierin stimme ich mit Berger überein, und die seitdem erschienenen Veröffentlichungen konnten mich auch nicht eines anderen belehren — ist die Exstirpation der Milz die einzig sichere Methode, die Blutung aus Milzwunden zu stillen.

Die Tamponade halte ich für ganz und gar unsicher und möchte glauben, dass Milzblutungen, welche auf Tamponade stehen, nur aus kleineren Milzverletzungen stammen können, die auch ohne jede Operation zur Heilung gekommen wären. Von kleinen oberflächlichen Rissen der Milz kann man dies wohl annehmen. Dagegen ist die Abreissung der Kapsel, wie sie in meinem Fall 6 vorlag, aus anatomischen Gründen einer tiefen Milzruptnr vollkommen gleichweitig. Dies wurde auch durch die Grösse der Blutung bewiesen, welche derjenigen bei den schwersten Milzzerreissungen vollkommen gleich war. Die Exstirpation dieser scheinbar weniger schwer verletzten Milz war also absolut indiciert.

Sehr viel mehr Wirkung als der Tamponade traue ich auch der Milznaht nicht zu, sei es, dass einfach genäht, sei es, dass durch komplicierte indirekte Nahtmethoden[1]) eine Kompression des Milzgewebes angestrebt wird. Dass ich die Milznaht im Fall 2 versuchte, geschah teils aus Unterschätzung der Milzwunden, vor Allem aber war es die Folge der ganzen Ungewohntheit der Situation bei meiner ersten Operation einer Milzruptur. Aber gerade dieser missglückte Versuch belehrte mich auch. Das steht fest, dass man Milznähte nicht fest anziehen darf, sonst schneiden sie bei der Weichheit des Parenchyms durch. Und festes Anziehen der Nähte ist doch gerade dasjenige, wodurch man die Blutstillung bewirken kann. Der anatomische Bau der Milz erklärt es, warum ein einfaches

1) Ich glaube nicht, dass die von Senn angegebene Methode (Journal of americ. med. assoc. 1903), welche bisher auch am Menschen noch nicht erprobt zu sein scheint, eine wesentliche Verbesserung der Milznaht ist und hier einen Wandel schaffen kann.

Aufeinanderlegen der Wundflächen unter leichtem Druck dem Blutdruck aus der Milzarterie einen genügenden Widerstand nicht entgegensetzen kann. Diese Ueberlegung lässt einen etwaigen Vergleich mit der Blutstillung bei Leberwunden durch Nähte von vorneherein hinfällig erscheinen.

Man mag durch die Naht oder die Tamponade der Milz eine vorübergehende Blustillung erreichen können. Auch die Selbsttamponade durch den geronnenen Bluterguss vermag ja vorübergehend die Blutung zum Stehen zu bringen im Zusammenwirken mit der durch die allgemeine Anämie bedingten Herabsetzung des Blutdrucks, wie in unserem Fall 2. Aber wie es im letzteren Fall weiterblutete, nachdem mit dem Allgemeinbefinden auch der Blutdruck sich gehoben hatte, so besteht auch bei der Milznaht oder künstlichen Milztamponade die gleiche Gefahr, und mindestens ist nicht die geringste Sicherheit der Blutstillung durch diese Massnahmen gegeben. Ich würde nie den Mut besitzen, über einer derartig unsicher gestillten Blutung den Bauch zuzunähen.

XIV.

AUS DEM

STADTISCHEN KRANKENHAUSE

ZU FRANKFURT a. M.

CHIRURG. ABTEILUNG: PROF. DR. REHN.

Ueber die Operation der Leberverletzungen.

Von

Dr. W. Noetzel,

Sekundärarzt.

Die im Nachfolgenden mitgeteilten 8 Fälle von Leberverletzung, welche in den letzten 9 Jahren hier behandelt wurden, sind deshalb für die Beurteilung der Operationserfolge und der Prognose von einem gewissen Interesse, als dieselben sämtlich unkompliziert durch andere intraperitoneale Verletzungen waren und sämtlich verhältnismässig frühzeitig operiert wurden. In sieben Fällen wurde die Operation 2—4 Stunden, in einem Falle 10 Stunden nach der Verletzung ausgeführt. Drei Fälle von perkutaner Leberverletzung, davon zwei durch Schuss, eine durch Stich in den Bauch, wurden geheilt. Von fünf subkutanen Leberrupturen wurden drei Fälle geheilt, zwei starben.

Wenn auch die Zahlen der Statistik Edler's[1]) aus dem Jahre 1887 — Gesamtmortalität von 543 Fällen 66,8 %, bei Rupturen 85,7 %, Schusswunden 55 %, Schnittstichwunden 64,0 % — für die heutigen Verhältnisse nicht mehr gelten, so geht doch auch aus den neuesten Arbeiten hervor, dass alles in allem die Leberverletzungen, besonders die subkutanen eigentlichen Leberrupturen, zu den schwersten und prognostisch unheilvollsten Verletzungen gehören.

1) Arch. f. klin. Chir. Bd. 34. 1887.

Hierfür sind die einzelnen Mitteilungen lehrreicher, als die Statistiken, welche zu verschiedenartige Fälle in ihre Berechnung hineinziehen. Die Statistik von Terrier und Auvray [1]) ist trotz der für eine Statistik kleinen Zahl von 45 Fällen meiner Meinung nach ein guter und vielleicht allgemeingültiger Ausdruck dessen, was im Durchschnitt die moderne Chirurgie auf dem Gebiet der Leberverletzungen zur Zeit leistet: von 11 Rupturen starben 5, von 14 Schussverletzungen 4, von 20 Schnittstichwunden 5. Eine neuere Statistik von E. Giordano [2]), welche 257 Fälle umfasst, kommt, wenn man die Durchschnittszahlen [3]) nimmt, zu ähnlichen Zahlen, nämlich 40 % für Rupturen (Quetschwunden), 24 % für Schnittstichwunden und 36,5 % für Schusswunden.

Es scheint demnach vorderhand dabei zu bleiben, dass von den Leberrupturen etwas mehr als die Hälfte, von den Schnittstichwunden etwa drei Viertel, von den Schussverletzungen etwa zwei Drittel durch die Operation durchschnittlich gerettet werden. Diese immer noch hohe Mortalität besonders der Leberrupturen ist aber genügend erklärt durch die Schwere dieser Verletzung. Auch wenn dieselbe garnicht durch anderweitige Verletzungen kompliciert ist, kann nur eine rasche Operation den Tod durch Verblutung abwenden. Das Bild einer solchen Verletzung ist, wie gesagt, besser wiedergegeben in den Einzelmitteilungen. Besonders lehrreich ist nach dieser Richtung der Bericht von Wilms [4]) über 19 Fälle aus der Leipziger chirurgischen Klinik. Von diesen 19 Fällen starben 4 unoperiert, von den 15 Operierten wurden 3 geheilt, also $^1/_5$ oder 20 % der Fälle. Nicht so sehr diese geringe Zahl von Heilungen als vielmehr die Beschreibung der einzelnen äusserst schweren Fälle ist hier von grossem Interesse, und das letztere wird noch dadurch erhöht, dass es sich hier um ein für eine einzelne Klinik sehr grosses Material handelt. Meist kann der einzelne Operateur nur über eine kleinere Zahl von Leberrupturen berichten, und in einer solchen hat naturgemäss der günstige oder ungünstige Ausgang eines einzelnen Falles eine noch viel grössere Einwirkung auf das Gesamtergebnis. So berichtet Roeser [5]) über 5 Fälle des Karlsruher Krankenhauses mit nur einer Heilung. Es hat sich allerdings in den verlorenen

1) Les traumatismes du foie et des voies biliaires. Revue de Chir. 1896/97.
2) Clinica Chir. 1902. Ref. Centralbl. f. Cir. 1903. S. 14.
3) S. S. 359.
4) Deutsche med. Wochenschr. 1901. Nr. 34 und 35.
5) Diese Beiträge Bd. 36.

Fällen um ganz ausserordentlich schwere komplicierte Verletzungen gehandelt. Wer gerade schwere Fälle erlebt hat, wird meiner Meinung nach mit Recht geneigt sein, eine Heilung bei einer eigentlichen, d. h. grossen Leberruptur, auch wenn dieselbe nicht durch andere Verletzungen kompliciert ist, als eine Art besonderen Glücksfall anzusehen.

Die eigentlichen Leberrupturen, d. h. die subkutanen, durch stumpfe direkte oder indirekte Gewalteinwirkung entstandenen Verletzungen der Leber sind vor allem fast ohne Ausnahme grössere Verletzungen dieses Organs selbst als die Schnittstichwunden und die Schusswunden. In Ausnahmefällen können grössere Schnittwunden, wie die nachfolgend in Fall 3 mitgeteilte, den kleineren subkutanen Leberrupturen gleichkommen. Die 6 cm lange Schnittwunde in Fall 3 war z. B. absolut grösser als die einzelnen durch subkutane Ruptur entstandenen 4—5 cm langen Leberwunden im Fall 5. Aber es waren im letzteren Fall drei getrennte Leberwunden vorhanden, die ausserdem bei dem 6jährigen Kind auch einzeln als relativ grösser zu gelten haben, als die Schnittwunde des erwachsenen Patienten 3.

Die bekannten ausgedehnten Einrisse der Leber, wie man sie meistens bei subkutaner Ruptur findet, werden aber durch Schuss- und Stichverletzungen niemals zustande gebracht. Wenn nun ausserdem die Erfahrung lehrt, dass auch sehr erhebliche Nebenverletzungen bei den subkutanen Leberrupturen keine Ausnahme bilden, wenn dieselben auch oft anderer Art sind, als diejenigen bei Stich- und Schussverletzungen, so ist die sehr viel ungünstigere Prognose der ersteren mehr als genügend erklärt. Dazu kommt noch ein Grund, der zwar eigentlich heutzutage nicht mehr gelten dürfte, das ist die an und für sich sicherere Indikation zur Laparotomie bei den perkutanen Verletzungen. Es dürfte heute wohl kaum einen chirurgisch thätigen Arzt geben, der bei einer Schuss- oder Stich- bezw. Schnittverletzung des Bauchs nicht die Laparotomie ausführt so rasch er kann. Bei subkutaner Verletzung wird aber auch in der Jetztzeit häufiger der Fall eintreten, dass wegen der Unsicherheit der Diagnose abgewartet und dass dann eventuell die Operation in einem Stadium des Blutverlustes und der Erschöpfung ausgeführt wird, in welchem der Verletzte nicht mehr zu retten ist. Auf diesem letzteren Gebiet ist also vor allem noch eine Besserung der Resultate der Operation und damit der Prognose der Leberrupturen möglich und mit allen zu Gebote stehenden Mitteln zu erstreben.

Ueber die Mechanik des Zustandekommens der subkutanen Leberrupturen will ich nicht oft Gesagtes wiederholen. In meinen Fällen war 4mal sicher direkte Gewalteinwirkung die Ursache, und nur der eine Fall 7 könnte trotz der geringen Höhe des Sturzes durch die Grösse der Leberruptur am besten durch die weiterdauernde Bewegung der Leber nach dem Gesetz der Trägheit erklärt werden. Im Fall 8 war vielleicht die ausgedehnte Verwachsung der Leber auf ihrer Vorder- und Oberfläche und die hierdurch bewirkte abnorm starke Befestigung derselben die Ursache, dass ein Huftritt gegen den unteren Teil des rechten Brustkorbs eine so schwere Ruptur bewirkte und dass diese nur auf der Unter- bezw. Hinterfläche zu Stande kommen konnte. Die vorne unbeweglich feste Leber wurde mit aller Gewalt gegen die hinteren Rippen bezw. gegen die Wirbelsäule angepresst und musste in der diesen Knochenteilen anliegenden Partie einreissen.

Die mitgeteilten 5 Fälle von subkutaner Leberruptur habe ich in den letzten 4 Jahren hier selbst beobachtet, und mit Ausnahme des ersten Falles (Nr. 4), bei dessen Operation ich Herrn Professor Rehn assistierte, selbst operiert. Die 3 Fälle von Schuss- bezw. Stichverletzung der Leber, welche vor meiner Zeit hier operiert wurden, berichte ich nach den Krankengeschichten. Ich lasse zunächst die Krankengeschichten der 8 Fälle folgen.

1. A. P., 35 J., Maschinist. Schussverletzung der Leber, op. 25. VIII. 96.

Kurz vor der Aufnahme in das Krankenhaus erhielt Pat. einen Schuss in den Bauch.

Status: Mittelgrosser, kräftig gebauter Mann, blass. Lungen und Herz gesund. Bauch mässig aufgetrieben, keine Dämpfung, kein Erbrechen, keine Schmerzhaftigkeit. In der Höhe der rechten 8. Rippe 2 fingerbreit nach innen von der Mammillarlinie befindet sich eine rundliche Einschussöffnung, aus welcher sich flüssiges Blut entleert, rings um dieselbe ein ca. taubeneigrosser Bluterguss, keine Druckschmerzhaftigkeit.

Da die Kugel zweifellos in die Bauchhöhle eingedrungen ist, wird sofort operiert (Prof. Rehn): Schnitt rechts vom Rippenbogen aus nach unten über den Einschuss hinweg. Es zeigt sich, dass der Schusskanal schräg durch die Bauchmuskeln etwas nach aussen verläuft. In der Bauchhöhle reichlich Blut, welches von der Unterfläche der Leber herzukommen scheint. Bei dem Suchen nach einer Verletzung tritt, während die Leber nach oben gehalten wird, plötzlich aus der Tiefe hinter der Leber eine ausserordentlich heftige venöse Blutung auf, wie es scheint aus der Pfortader oder der V. cava inf. Es gelingt nicht die Quelle der

Blutung zu finden. Durch feste Tamponade wird dieselbe zum Stehen gebracht. Auf der Konvexität der Leber etwa an der Grenze zwischen rechten und linken Lappen findet sich eine runde Schusswunde mit stark gequetschten Rändern. Durch eine in die Leberwunde eingeführte Sonde wird festgestellt, dass der Schusskanal durch die ganze Dicke der Leber von oben links nach unten rechts geht ungefähr in der Richtung auf die untere Hohlvene. Ausser einer kleinen Sugillation auf der Vorderfläche des Magens finden sich keine weiteren Verletzungen. Die Leberwunde wird tamponiert, die Bauchhöhle ausgewaschen, die Bauchwunde genäht.

Nachdem in den ersten 10 Tagen nach der Operation Fieber bestanden hat, welches durch Vereiterung der Laparotomiewunde verursacht war, treten im weiteren Verlauf noch heftige Erscheinungen von Bronchitis und starke Diarrhoen auf. Pat. erholt sich aber schliesslich und wird, nachdem die Bauchwunde am 5. IX. sekundär genäht war, am 11. XI. 96 als geheilt entlassen.

2. F. H., 24 J., Mechaniker. Schussverletzung der Leber, op. 3. IX. 96.

Eine Stunde vor der Aufnahme schoss sich Pat., nachdem er sehr viel Alkohol zu sich genommen hatte, in den Leib und in den linken Arm, er brach sofort bewusstlos zusammen.

Status: Pat. sieht sehr blass aus, schwer kollabiert, dabei sehr erregt. Herz und Lungen ohne Befund. In der Höhe der rechten 9. Rippe etwas nach innen vom Rippenbogen eine Einschussöffnung, die einem 6 mm Kaliber entspricht. Die Leberdämpfung reicht etwas über den Rippenbogen hinaus und geht in eine breite Dämpfung über, welche die linke obere Bauchhälfte ausfüllt und bei Lagewechsel verschwindet. Die Bauchdecken sind straff gespannt, bei Berührung schmerzhaft. Puls sehr klein, etwa 100, Temperatur 35,8. Am linken Vorderarm eine Einschussöffnung an der Ulnarseite der Beugemuskulatur etwas oberhalb der Mitte und eine genau entsprechende Ausschussöffnung auf der Radialseite, zwischen beiden ein beträchtlicher Bluterguss, keine Bewegungsstörungen.

Es wird sofort operiert (Dr. Siegel): Schnitt vom rechten Rippenbogen nach dem Nabel zu. In der Bauchhöhle reichlich dunkles Blut. An der oberen Leberfläche ist die Lebersubstanz etwa in der Mitte des rechten Lappens von vorn nach hinten in der Ausdehnung von 6 cm rupturiert, die Ränder der Ruptur zackig, versengt, kontinuierliche Blutung aus der Wunde. Nach Kantung der Leber sieht man an ihrer Unterfläche mehr nach links die Ausschussöffnung, aus welcher ebenfalls Blut fliesst. Der weitere Verlauf des Schusses kann nicht festgestellt werden. Die untere Wunde wird durch eine, die obere durch drei Catgutknopfnähte geschlossen, was nach mehrfachem Einschneiden und wiederholtem Anlegen der Nähte gelingt und zu vollkommener Stillung der Blutung führt. Von einem zweiten senkrecht zum ersten angelegten Schnitt werden Darm und Magen abgesucht. Es finden sich sonst keine

Verletzungen. Die Bauchhöhle wird mit Kochsalzlösung ausgewaschen, Tampons werden auf die genähten Leberwunden gelegt, die Bauchwunde wird zugenäht.

Im Verlauf kam es zu einem Abscess der Bauchnaht. Die Kugel ging am zweiten Tage nach der Operation per rectum ab mit sehr viel Blut und Eiter. Es bestanden dann noch längere Zeit heftige Diarrhöen. Am 28. XI. 96 wird Pat. als geheilt entlassen.

3. V. H., 24 J., Fuhrmann. Stichverletzung der Leber, op. 14. VIII. 97.

Pat. wurde kurz vor der Einlieferung überfallen und in den Rücken, den linken Oberarm und in den Bauch gestochen.

Status: Sehr blasses Aussehen, hochgradiger Collaps, kleiner, unregelmässiger Puls, sehr beschleunigte Atmung, Sensorium benommen. Unmittelbar unterhalb des rechten Rippenbogens, parallel zu demselben verlaufend befindet sich eine ca. 8 cm lange schräge Wunde, die bis zu 3 cm klafft. Es blutet stark aus der Wunde. Nachdem dieselbe durch Haken auseinandergehalten ist, sieht man in der Tiefe die Leber, welche eine ca. 6 cm lange, stark blutende, klaffende Wunde zeigt. Die Berührung des Leibes ist nicht schmerzhaft. Rechts besteht eine Dämpfung, bei Lageveränderung hört man lautes Plätschern, und die Dämpfung verändert sich undeutlich. Am Rücken rechts eine zweite scharfrandige Stichwunde der Fossa supraspinata entsprechend, nach aussen verlaufend, welche stark blutet. Kein Pneumothorax, Lungenbefund normal. Am linken Oberarm eine ca. 12 cm lange Wunde mit glatten Rändern, welche 5 cm weit klafft, etwas unterhalb eine zweite, 5 cm lang, die erstere mehr oben in die Substanz des Deltamuskels, die letztere in diejenige des Biceps eindringend. Beide Wunden bluten stark.

Es wird sofort operiert (Dr. Bode): Die Schnittwunde unterhalb des rechten Rippenbogens wird nach aussen verlängert durch die ganzen Bauchdecken hindurch. Die Leberwunde wird mit 7 Catgutknopfnähten zugenäht, worauf die Blutung steht. Die Bauchhöhle wird ausgewaschen. Es zeigt sich dabei, dass es auch in die Bauchhöhle ziemlich reichlich geblutet hatte. Auf die Lebernaht wird ein Jodoformgazetampon gelegt, dann die Bauchdecken vernäht. Die Wunden an den Armen werden ebenfalls genäht.

Im weiteren Verlauf kam es zu linksseitiger Pneumonie mit Pneumothorax und pleuritischem Erguss von der Stichverletzung des Rückens aus und zur Vereiterung der Bauchwunde. Nachdem in den ersten 14 Tagen ziemlich hohe Temperaturen bestanden hatten, erholt sich Pat. Am 13. IX. wird die Bauchwunde sekundär genäht. Am 16. X. 97 wird er als geheilt entlassen.

4. A. B., 54 J., Fuhrmann, op. 10. II. 02.

Pat. wurde von einem Lastwagen überfahren. Das Rad ging ihm von rechts nach links über den Körper, zuerst über den rechten Arm,

dann über die rechten unteren Rippen schräg nach links unten aussen. Sofortige Einlieferung ins Krankenhaus.

Status: Kräftiger Mann. Blasse Gesichtsfarbe. Am rechten Arm Hautabschürfungen. Sonst keine äusserlich sichtbare Verletzung. Die untersten Rippen rechts, das ganze rechte Hyperchondrium und eine von dort nach der Symphyse ziehende handbreite Zone sind ausserordentlich druckempfindlich. Die Bauchdecken zeigen rechts starke reflektorische Spannung. Der Perkussionsschall ist hier etwas abgeschwächt, doch besteht keine deutliche Dämpfung. Links besteht kein Druckschmerz, aber eine leichte reflektorische Spannung. Der Perkussionsschall ist hier tympanitisch. Eine Rippenfraktur ist nicht nachzuweisen. An Lungen und Herz normaler Befund. Pat. liegt laut stöhnend im Bett. Der Puls ist klein und langsam, 60 in der Minute. Temperatur 35,8. Spontane Urinentleerung unmöglich. Der mit dem Katheter entleerte Urin enthält Blut, der Katheterismus ist durch eine starke Prostatahypertrophie sehr erschwert.

Es wird eine intraperitoneale Verletzung, wahrscheinlich der Leber, angenommen und kurze Zeit nach der Aufnahme operiert (Prof. Rehn): Längsschnitt rechts von der Mittellinie. Nach Eröffnung des Peritoneums stürzen reichliche Blutmassen vor. Es zeigt sich, dass Darm, Magen und Milz unverletzt sind. Beim Abtasten der Leber wird ein ausserordentlich grosser Riss derselben an der Unterfläche gefühlt. Es wird ein Querschnitt nach rechts zugefügt. Es ist aber nicht mehr möglich, den Riss zu nähen. Der sehr bedrohliche Zustand des schwer kollabierten Pat. macht vielmehr eine rasche Beendigung der Operation notwendig, deshalb wird die ganze Leberwunde fest tamponiert. Es zeigt sich, dass die Wunde von der Unterfläche hinten auf die Oberfläche übergeht. Auswaschung der Bauchhöhle mit Kochsalzlösung. Naht der Bauchdecken unter Herausleitung der Tampons im oberen Wundwinkel. Intravenöse Kochsalzinfusionen noch auf dem Operationstisch.

Im Laufe der beiden nächsten Tage ist Pat. sehr elend, der Puls steigt auf 120, dann auf 146, Temperatur wenig unter oder über 38, grosse Unruhe. Am dritten Tage p. op. wird der Zustand noch schlechter. Es besteht dabei keine peritoneale Reizung. Es wird ein Tampon entfernt, ohne dass sich hinter demselben eine Retention zeigt. Unter zunehmendem Collaps stirbt Pat. am 3. Tag p. op. um 8 Uhr Abends. Die Sektion zeigt in der Bauchhöhle nur sehr wenig flüssiges Blut, keine Peritonitis. Die Tampons in der Leberwunde liegen ganz exakt, die Blutung war durch dieselben sichtlich zum Stehen gebracht. Es zeigt sich, dass fast vollständig die Leberkuppe von hinten nach vorn abgerissen ist. Die rechte Niere zeigt geringe Quetschung der Kapsel und etwas Blutung ins Nierenbecken, Parenchym intakt. Linksseitige Pyleonephritis, alter Blasenkatarrh, starke Hypertrophie der Prostata. In beiden Pleuren geringer flüssiger Bluterguss. Die 2.—6. Rippe rechts sind infrangiert, ohne Dislokation.

5. K. M., 6 J., op. 12. XI. 03.

Der Knabe wurde am 11. XI. 03 4 Uhr Nachmittags von einem Lastwagen gegen die Wand eines Thorbogens gequetscht, wobei er mit dem Bauch dem Lastwagen zugekehrt war. Er verlor nicht das Bewusstsein. Um 6 Uhr liess er spontan stark blutig gefärbten Urin, worauf die Eltern einen Arzt riefen. Einlieferung ins Krankenhaus um 8 Uhr.

Status: Der kleine leidlich gut genährte Knabe sieht sehr blass aus und atmet rasch und oberflächlich. Puls zwischen 120 und 130, ziemlich klein. Temperatur 36,3. Er klagt über Schmerzen im Bereich des ganzen Thorax. Die Perkussion zeigt L. H. ausgedehnte Dämpfung mit aufgehobenem Atemgeräusch. R. H. Dämpfung nur unten, das Atemgeräusch ist eben zu hören. Am Bauch besteht eine geringe Druckempfindlichkeit gleichmässig im ganzen Bereich der Bauchdecken und eine ebenfalls geringe reflektorische Muskelspannung. Der Katheterismus entleert wenige Tropfen blutigen Harns, eine Stunde später etwa 4 Esslöffel blutigen Urins.

Es wird zunächst abgewartet, da eine doppelseitige intrapleurale Blutung vorliegt und es hiernach sehr gut möglich ist, dass die reflektorische Spannung der Bauchdecken durch die intrathorakale Verletzung und die hierdurch bedingte erschwerte Atmung verursacht ist. In den nächsten Stunden wird der Junge immer elender, der Puls wird kleiner und steigt auf 164, Gesichtsausdruck verfallen, Bauch deutlich aufgetrieben. Ehe es gelingt, das Einverständnis der Eltern zur Operation zu erhalten, vergehen noch einige Stunden.

Op. 12. XI. 03 2 Uhr Nachts, 10 Stunden nach der Verletzung (Dr. Noetzel): Schnitt in der Mittellinie. Aus der eröffneten Bauchhöhle entleert sich massenhaft Blut. Das Netz ist stark blutig infiltriert, besonders in der Nähe der Leber. Dieselbe wird nach oben gezogen und zeigt nun an der Unterfläche des rechten Lappens drei stark blutende Risswunden, sämtlich etwa 4—5 cm lang und 1—2 cm tief. Es zeigt sich in denselben kein spritzendes Gefäss. Magen, Darm, Milz und Blase sind intakt. Da wegen des schwer kollabierten Zustandes des Pat. die Operation rasch beendigt werden muss, werden die drei Leberwunden mit Jodoformgazestreifen fest tamponiert, welche mit 10%iger Eisenchloridlösung getränkt sind. Auswaschung der Bauchhöhle mit Kochsalzlösung, Naht der Laparotomiewunde unter Herausleitung der Tampons zum oberen Wundwinkel.

Am folgenden Tage hat sich Pat. ziemlich gut erholt. Puls noch frequent, aber leidlich kräftig, Bauch nicht aufgetrieben. Im weiteren Verlauf treten von seiten der Bauchhöhle gar keine Erscheinungen ein, dagegen besteht auf beiden Lungen heftige diffuse Bronchitis mit blutigem Auswurf. Die Temperatur, welche sich anfangs wenig oder gar nicht über 38° erhoben hatte, zeigt am 6. bis 8. Tage starke Erhebungen bis 39° und 40°. In diesen drei Tagen tritt starkes Blutbrechen auf. Vom 9. Tage ab sind Puls und Temperatur normal. Das Blutbrechen

ist verschwunden. Es besteht aber noch in den nächsten zwei Wochen Blutbeimengung der Stuhlentleerungen, und der Junge erholt sich langsam. Erst von der 5. Woche ab sind alle Erscheinungen auch von seiten der Lunge vollkommen geschwunden. Pat. steht auf und wird am 28. XII., also ungefähr 8 Wochen nach der Verletzung als geheilt entlassen, nachdem er 4 Pfund an Gewicht zugenommen hat.

6. W. R., 35 J., Fuhrmann, op. 27. VII. 05.

Pat. ist eine Stunde vor der Aufnahme, etwa 1/26 Uhr Nachmittags, mit dem unteren Teil der Brust zwischen einer Wagendeichsel und einem Pfahl stark gequetscht worden. Er war vorübergehend bewusstlos.

Status: Kräftig gebauter, gut genährter, sehr muskulöser Mann, blasses, kollabiertes Aussehen. Die sichtbaren Schleimhäute sehr anämisch, die Haut kühl, etwas schwitzend, Bewusstsein frei. Rechts neben dem untersten Teil des Brustbeins eine ca. handtellergrosse Vertiefung mit deutlicher Krepitation. Hier sind die 5.—7. Rippe an ihrem Sternalansatz abgebrochen und eingedrückt, das Sternum selbst scheint nicht frakturiert zu sein. Ueber den frakturierten Rippen ist die Haut stark sugilliert. Ueber der rechten Lunge vorne von der 4. Rippe abwärts Dämpfung. Das Atemgeräusch ist im Bereich der gedämpften Partie nicht zu hören, oberhalb derselben normal. Seitlich normaler Lungenschall, hinten ausgedehnte Dämpfung. Die Untersuchung hinten muss sehr schleunig ausgeführt werden, da man den Pat. kaum aufrichten kann. Linke Lunge normal. Herzdämpfung nicht vergrössert, Töne sehr leise, kaum hörbar, Puls kaum fühlbar zwischen 90 und 100, regelmässig, kein Husten, kein blutiger Auswurf. Urin normal. Die Lebergegend sehr schmerzhaft, die Leberdämpfung überragt in der Mammillarlinie fingerbreit den Rückenbogen. Der Bauch ist anfangs an den übrigen Stellen nicht empfindlich. Erst im Laufe der nächsten Stunde stellen sich deutliche Druckschmerzhaftigkeit und reflektorische Spannung am ganzen Bauch ein. Ebenso entwickelt sich jetzt eine zunehmende Dämpfung in beiden seitlichen Bauchgegenden. Mehrmals Erbrechen ohne Blutbeimengung.

Es wird eine Leberruptur angenommen und ungefähr 1 1/2 Stunden nach der Aufnahme, ca. 8 Uhr Abends operiert (Dr. Noetzel): Wegen des starken Collapses wird mit Aether narkotisiert. Schnitt rechts pararektal, in der Bauchhöhle reichlich flüssiges Blut. Das Ligamentum suspensorium der Leber ist abgerissen und hier zugleich die Kapsel in grosser Ausdehnung abgezogen, das frei liegende Leberparenchym blutet stark und zeigt noch einen kleinen Einriss vorne ziemlich genau an der Grenze des linken und rechten Leberlappens. Oben auf der Konvexität stark rechts findet sich ein grosser tiefer Einriss ca. 8 cm lang und 4—6 cm tief, welcher sehr stark blutet. Beide Leberwunden werden mit Catgutknopfnähten und runden Nadeln genäht, wobei sehr häufig die Nähte durchschneiden und wiederholt gelegt werden müssen. Auf die Wunden

und auf das von der Kapsel entblösste Lebergewebe wird ein grosser Jodoformgazetampon aufgelegt. Magen und Darm sind unverletzt, ebenso die Milz. Die Bauchhöhle wird mit Kochsalzlösung ausgewaschen. Naht der Bauchwunde unter Herausleitung des Tampons zum oberen Wundwinkel und Einführung einer Drainage in den Bauch vom unteren Wundwinkel aus.

Nach einer Kochsalzinfusion von 1½ Litern wird der Puls deutlich besser, verschlechtert sich aber im Laufe der Nacht. Morgens um 6 Uhr zweite Kochsalzinfusion, welche nur noch eine ganz vorübergehende Besserung des Pulses erzielt. Da eine Nachblutung vermutet wird, wird noch eine Gelatine-Injektion gemacht. Der Puls wird zusehends schwächer trotz Kampferinjektionen. Pat. ist sehr unruhig, er stirbt 7¾ Uhr Morgens, ca. 12 Stunden nach der Operation. — Die Sektion zeigt, dass die Blutung im Bauch vollkommen gestillt wurde. Die Bauchhöhle ist frei von Blut, im Herzbeutel 150 cc Blut, in der rechten Pleura 750 cc Blut. Die Blutung im Herzbeutel stammte aus kleinen Einrissen des Pericards. Ebenso zeigt der Pleuraüberzug der rechten Lunge multiple Einrisse, aus welchen die Blutung erfolgt ist. Rippenfraktur. Fraktur des Sternum etwa in der Mitte.

7. A. D., 16 J., Maurer, op. 31. VII. 05.

Pat. ist eine Stunde vor seiner Aufnahme von einem Gerüst aus einer Höhe von ca. 4 m gestürzt. Er war sofort bewusstlos. Wie er aufgefallen ist, lässt sich nicht ermitteln. Nachdem er zu sich gekommen war, klagte er zuerst über heftige Schmerzen im Kopf und im Leib.

Status: Mittelkräftiger junger Bursche, mässig gut genährt, sehr blass. Auf der Stirn eine kleine Quetschwunde, im Gesicht mehrere Abschürfungen. Er klagt über heftige Schmerzen in der Brust. An den Lungen kein Befund. Herztöne rein, Puls klein, 130. Temperatur 36,4. Im Bauch hat Pat. z. Zt. keine spontanen Schmerzen. Dagegen ist der ganze Bauch bei Berührung sehr schmerzhaft, besonders in der Lebergegend. Es besteht sehr starke reflektorische Spannung der Bauchdecken, besonders rechts. Die Leberdämpfung überragt den Rippenbogen um einen Querfinger. In den abhängenden Partien des Bauchs Dämpfung.

Es wird eine Leberruptur diagnosticiert und so rasch als möglich, ungefähr ½ Stunde nach der Aufnahme, die Laparotomie ausgeführt (Dr. Noetzel): Schnitt rechts pararektal. Aus der eröffneten Bauchhöhle entleert sich reichlich Blut. Es ist eine ganz ausserordentlich starke Blutung in die Bauchhöhle erfolgt. Nachdem das Blut herausgespült ist, sieht man einen senkrechten tiefen Riss der Leber, welcher über die ganze Vorderfläche geht und sich auf die Unterfläche und nach hinten fortsetzt und stark blutet. Es wird ein querer Laparotomieschnitt senkrecht zum ersten nach aussen hinzugefügt, um die Leberwunde besser sichtbar und der Naht zugänglich zu machen. Jetzt zeigt es sich, dass

der rechte Leberlappen fast halbiert ist und nur noch hinten zusammenhängt. Die Zwerchfelloberfläche ist nur ganz hinten in einer Ausdehnung von 6—8 cm, die Unterfläche ebenfalls nur hinten ca. 4—5 cm von der hinteren Kante ab unverletzt. Die Verletzung des Parenchyms geht aber auch hier nahe an die Kapsel heran. Es werden zunächst weitgreifende tiefe Knopfnähte mit Catgut und runden Nadeln gelegt, wodurch mit einiger Mühe und unter häufigem Durchschneiden der Nähte schliesslich der Schluss des grossen Risses gelingt. Es werden dann noch Zwischennähte gelegt. Die Blutung steht nach Vollendung der Naht. Es finden sich keine sonstigen Verletzungen in der Bauchhöhle. Dieselbe wird mit Kochsalzlösung ausgespült. Die ganze Lebernaht wird mit einem grossen Jodoformgazetampon bedeckt, welcher also vorne zum grossen Teil zwischen Leberkuppe und Zwerchfell liegt. Derselbe wird zum oberen Wundwinkel herausgeleitet, ein Drain wird vom unteren Wundwinkel aus in die Bauchhöhle eingeführt. Die Laparotomiewunde wird in Etagen genäht. Pat. kommt in leidlichem Zuztand vom Operationstisch.

1. VIII. 05. Pat. ist heute sehr elend. Puls Morgens früh 130, Abends 140, Temperatur 39. Kochsalzinfusion, Alkoholklysmen. — 2. VIII. Puls etwas besser 120, Temperatur 38 und wenig darüber. Befinden besser. Normale Peristaltik. Stuhlgang auf Einlauf. — 3. VIII. Puls zwischen 90 und 100, Temperatur 38, erhebliche Besserung, Leib weich und unempfindlich, die Drainage wird entfernt. — 4. VIII. Die Temperatur ist bereits Morgens früh auf 39, Mittags auf 40 gestiegen, Puls wieder 120. Da die Temperatur sehr hoch bleibt, wird in der Befürchtung einer Retention der Tampon, welcher bereits leidlich gelockert ist, entfernt. Es findet sich keine Retention hinter demselben, sondern nur wenig blutig seröse Flüssigkeit fliesst nach. — In den nächsten Tagen besteht hohes Fieber bis 40 und darüber, Puls zwischen 100 und 110, vom Bauch keine Erscheinungen. Aber der Junge macht alles in allem einen sehr schlechten, schwer kranken Eindruck, verfällt sichtlich und sieht ikterisch aus. Der Urin ist normal. Dieser Zustand hält im Ganzen noch über eine Woche lang an, bezw. er wird immer bedrohlicher. Erst vom 13. Tage nach der Operation ab werden Puls und Temperatur normal, gerade nachdem als Ursache des Fiebers eine Vereiterung der Leberwunde mit Eiteransammlung unter dem Zwerchfell angenommen und für den nächsten Tag ein operativer Eingriff in Aussicht genommen war. Vom 14. Tage nach der Operation ab bleibt alles normal, und der Junge erholt sich schnell. Bei einer sechs Monate später vorgenommenen Nachuntersuchung wird er vollkommen gesund befunden. Die Narbe ist fest und widerstandsfähig. Es bestehen keine Beschwerden.

8. A. G., 42 J., Pferdeknecht, op. 3. XI. 05.

Pat. erhielt am 3. XI. 05 früh um 6 Uhr von einem Pferd einen Hufschlag gegen die rechte Seite des Brustkorbs. Er fiel um und schlug

mit dem Gesicht gegen einen Pfosten. Er konnte vor Schmerzen nicht aufstehen und nicht gehen.

Status: Untersetzter muskulöser Mann, Gesichtsfarbe blass. Auf dem Nasenrücken eine Quetschwunde. Er klagt über heftige Schmerzen in der rechten unteren Thoraxpartie und dem angrenzenden Teil des Bauches, der Lebergegend entsprechend. Er behauptet, dass der Hufschlag ihn gerade an den unteren Rippen bezw. dem Rippenbogen der rechten Seite getroffen habe und das Pferd ein schweres Arbeitspferd mit sehr breiten Hufen und sehr schwerem Eisen sei. An Lungen und Herz ist nichts Pathologisches nachzuweisen. Aeussere Spuren der Verletzung sind nicht sichtbar. Die Rippen erscheinen nicht frakturiert. Es besteht starke Druckschmerzhaftigkeit im Bereich des Rippenbogens, der unteren Rippen und der Lebergegend. Der Bauch ist eingezogen und zeigt sehr starke reflektorische Spannung, besonders der rechten Seite. Rechts besteht auch fast bis zur Symphyse herunter starke Druckschmerzhaftigkeit, links keine Druckschmerzhaftigkeit. Es besteht eine Dämpfung rechts in den abhängigen Partien, in welche sich die Leberdämpfung unmittelbar fortsetzt. Puls 60, von der Beschaffenheit eines Druckpulses, Temperatur 36,8. Urin wird spontan entleert. Derselbe ist von rotgelber Farbe, enthält etwas Blut und einen starken Niederschlag, $1^1/_2$% Eiweiss, mikroskopisch zahlreiche Cylinder, hauptsächlich Blutkörperchen- und Epithelcylinder, daneben auch granulierte und wenige hyaline Cylinder, sowie freie Blutkörperchen. Spec. Gewicht 1025. Kein Zucker. Pat. giebt an, dass er vor 6 Wochen eine Nierenentzündung durchgemacht habe.

Es wird eine Leberruptur diagnosticiert und sofort, ca. 3 Stunden nach der Verletzung, die Laparotomie ausgeführt (Dr. Noetzel): Rechtsseitiger pararektaler Schnitt. Aus der Bauchhöhle entleert sich reichlich dunkles Blut mit grossen Gerinnseln. Der Darm ist unverletzt, das Blut kommt hinter der Leber her. Es gelingt nicht die Leber vorzuziehen oder zu kanten, da dieselbe vorne an den Rippen und wie es scheint in dem ganzen vorderen und oberen Bereich der Konvexität mit dem Zwerchfell fest verwachsen ist. Die Leber ist vollkommen unbeweglich. Man fühlt auf der Unterfläche eine ausgedehnte tiefe Zerreissung des rechten Leberlappens, welche sich über die hintere Leberkante nach hinten oben erstreckt und von welcher die Blutung herkommt. Auch nachdem ein Querschnitt nach aussen hinzugefügt ist, gelingt es nicht den Leberriss zu nähen, man kann ihn nur eben übersehen. Er hat auf der Unterfläche eine Länge von ca. 12 cm und eine Tiefe von ca. 6—8 cm. Es wird ein grosser Tampon sehr fest in die Leberwunde hineingelegt bezw. mehr hineingedrückt. Diese feste Tamponade gelingt infolge des Widerstandes der fixierten Leber sehr gut und ungewöhnlich rasch. Die Bauchhöhle wird ausgespült, ein Drain vom unteren Wundwinkel eingeführt. Die Bauchwunde wird in Etagen genäht, der Tampon zum oberen Wundwinkel herausgeleitet.

Der weitere Verlauf ist ziemlich glatt. In den ersten drei Tagen bestehen subfebrile Temperaturen und Pulsfrequenz etwas über 100. Vom vierten Tage ab ist die Achselhöhlentemperatur, vom siebenten Tage ab auch die Rektaltemperatur normal. Die Temperaturerhöhung war verursacht durch eine Bronchopneumonie des rechten Unterlappens leichten Grades, die sich rasch zurückbildete. Von seiten des Bauches gar keine Erscheinungen. Die Drainage wurde nach 24 Stunden, der Tampon am 8. Tage entfernt. Bereits wenige Tage nach der Operation war auch der Urinbefund normal, die letzten Residuen der Nephritis verschwunden. Pat. wird am 28. XII. 05 als vollkommen geheilt und beschwerdefrei entlassen und bei einer 3 Monate später vorgenommenen Nachuntersuchung als gesund befunden.

Bei den wie schon erwähnt geringeren Verletzungen der Leber selbst gegenüber den subkutanen Rupturen ist die Prognose der Stich- und Schussverletzungen fast allein abhängig von den übrigen Verletzungen, welche ganz besonders ein Geschoss in der Bauchhöhle und eventuell auch in der Brusthöhle noch bewirken kann. Verletzungen des Darms sind hier umso gefährlicher, als sie bei längerem Zuwarten durch die hinzutretende Peritonitis eine ganz erheblich schlechtere und vor allem unsicherere Prognose liefern, als die noch so schwere Blutung aus der Leber. Dazu kommt dann noch die Gefahr, dass ein kleines von der äusseren Wunde entfernt liegendes Loch im Darm nicht gefunden werden könnte. Waren Darmverletzungen in unseren Fällen nicht vorhanden, so zeigt dafür die Schussverletzung einer grossen Vene im ersten Fall — es blieb zweifelhaft, ob es die untere Hohlvene oder die Pfortader war — dass einem Geschoss in der Bauchhöhle auch ausser den Darmschlingen noch lebensgefährliche Ziele genügend sich bieten und dass hierdurch auch die Blutung trotz der geringeren Leberverletzung grösser als bei mancher Leberruptur und unter Umständen unstillbar sein kann.

Stich- bezw. Schnittverletzungen der Leber geben bei der verhältnismässig geringen Grösse der Leberwunde selbst schon deshalb die beste Prognose von allen drei Arten der Leberverletzung, weil sie naturgemäss am seltensten von Nebenverletzungen begleitet sind. Am leichtesten könnte es bei einem Stich zu gleichzeitiger Verletzung der rechten Pleurahöhle, aber kaum der Lunge, kommen. Alles in allem liegen die Verhältnisse bei den Schnittstichverletzungen am einfachsten und klarsten. In dem mitgeteilten Fall 3 war eine das Leben gefährdende Komplikation durch einen zweiten Stich in

die rechte Pleurahöhle und Lunge hinten oben gegeben.

Bei der durch die offene Verletzung der Bauchhöhle klaren und sicheren Indikation zur Operation ist eine Besprechung der Diagnose für den Einzelfall nicht von Interesse. Man wird mit mehr oder weniger Sicherheit eine Blutung in die Bauchhöhle feststellen und die Möglichkeiten der im Bauch vorhandenen Organverletzungen nach der Lage der Wunde und den etwaigen lokalen Symptomen in den Bereich der Erwägungen ziehen. Man wird aber vor allem so rasch wie möglich durch die Autopsie in vivo feststellen, was verletzt ist, und zugleich die Folgen der Verletzungen zu beseitigen suchen. Selbst wenn eine Verletzung intraperitonealer Organe nach der ganzen Sachlage unwahrscheinlich ist, genügt die Feststellung einer penetrierenden Verletzung der Bauchdecken für die sichere Indikation zur Probelaparotomie.

Ganz anders liegt die Sache bei den subkutanen Leberrupturen. Wie bei allen Verletzungen des Bauchs durch stumpfe Gewalt ist in erster Linie die Frage zu beantworten, ob überhaupt eine intraperitoneale Verletzung vorhanden ist. Wenn man die letztere sicher nachweisen kann, sind allerdings die Bedingungen für eine richtige specielle Diagnose bei Leberverletzungen viel günstiger als bei anderen intraperitonealen Verletzungen, z. B. besonders solchen der Milz. Die Grösse des Organs und die meist erhebliche Grösse der Läsion verleihen den lokalen Symptomen eine solche Intensität, dass man kaum eine Fehldiagnose stellen wird, besonders wenn durch die Anamnese oder durch äussere Zeichen einer Kontusion mit Bestimmtheit eine rechtsseitige Gewalteinwirkung festgestellt ist. Eine vollkommene Ungewissheit, was im Bauch verletzt ist, wie sie in dem mitgeteilten Fall 5 vor der Operation bestand, ist bei Leberrupturen eine Ausnahme. Dieselbe war bedingt erstens durch die Kleinheit der Leberwunden, zweitens durch die Grösse der doppelseitigen intrathorakalen Verletzung, welche letztere sogar lange Zeit hindurch das Bestehen der intraperitonealen Verletzung und Blutung vollkommen verschleierte. In den anderen 4 Fällen wurde die richtige Diagnose vor der Operation mit aller Sicherheit und nach nur kurzer Beobachtung gestellt.

Immer aber besteht im Anfang die diagnostische Schwierigkeit in der Beantwortung der Frage, ob nicht alle Erscheinungen durch eine extraperitoneale, d. h. in diesen Fällen speciell durch eine rechtsseitige intrathorakale Verletzung erklärt werden. Diese Schwierigkeit ist natürlich um so grösser, wenn eine solche Verletzung z. B.

durch Nachweis einer Blutung in die Pleura oder durch Rippenbrüche sichergestellt ist und wenn es sich nun darum handelt zu entscheiden, ob ausserdem auch in der Bauchhöhle eine Verletzung vorliegt. Die Verletzung der gleichseitigen Niere, welche z. B. bei Milzrupturen die Diagnose sehr erschweren kann, spielt bei der Leberruptur diagnostisch keine Rolle. Wo eine Nierenverletzung gleichzeitig besteht und sich durch die Hämaturie zu erkennen giebt, sind doch die Erscheinungen von Seiten der verletzten Leber zu grosse, als dass sie durch eine Nierenquetschung erklärt werden könnten. Auch ist es an sich unwahrscheinlich, dass irgend eine auf die rechte Körperseite einwirkende stumpfe Gewalt die rechte Niere verletzen könnte, ohne die Leber zu treffen. Bei linksseitiger Einwirkung dagegen kann sehr wohl die linke Niere stark getroffen werden, ohne dass die im Vergleich mit der Leber doch kleine und dabei viel beweglichere Milz in den Bereich der Gewalteinwirkung gerät. Die Grösse der Leber ist die Ursache, dass dieses Organ durch direkte und indirekte Gewalteinwirkungen auf den Bauch besonders leicht verletzt werden kann. Die Berücksichtigung dieser Thatsache muss ebenfalls die richtige Diagnosestellung erleichtern.

Die grösste Schwierigkeit bieten der Diagnose, wie schon gesagt, die intrathorakalen Läsionen. Bei Verletzungen der Leber durch direkte Gewalteinwirkung findet immer eine starke Kontusion des rechten Thorax statt und kleinere intrapleurale Blutungen erfolgen dabei wohl ausnahmslos, wenn sie auch eben wegen der Kleinheit vielleicht nicht nachgewiesen werden können. Oft oder vielleicht sogar meistens sind aber Frakturen der Rippen oder sogar des Brustbeins und mehr oder weniger erhebliche Blutungen in die Pleurahöhle, auch grössere Verletzungen der Lunge die Begleitverletzungen der Leberrupturen. Diese Verletzungen erschweren die Diagnose der intraperitonealen Verletzung hauptsächlich dadurch, dass sie uns der Benutzung des wichtigsten Symptoms der letzteren, der peritonealen Reizung, gewissermassen berauben. Die Druckschmerzhaftigkeit und die reflektorische Spannung der Bauchdecken können bei schwerer intrathorakaler Verletzung, besonders bei doppelseitiger, in manchen Fällen ebenso stark und ebenso ausgebreitet sein bei vollkommen intakter Peritonealhöhle, als ob eine Verletzung der letzteren vorläge. Diese Fälle sind ja glücklicherweise selten. Die Erklärung ist vor allem in der Atmungsbehinderung durch die Thoraxverletzung zu suchen, in der pressenden stossenden Atmung, dann vielleicht auch in einer durch die

Thoraxverletzung bedingten Schmerzhaftigkeit des Zwerchfells, das seinerseits dann die Druckempfindlichkeit des ganzen parietalen Peritoneums bedingt. In den meisten Fällen sind aber die durch die Thoraxverletzung allein bedingte Druckschmerzhaftigkeit und reflektorische Spannung der Bauchdecken auf die nächsten angrenzenden Teile der letzteren beschränkt und reichen vor allem nicht auf die andere Seite hinüber und auch auf der verletzten Seite nicht weit hinunter, selten unter die Nabelhöhe. In den leichteren Fällen, in welchen die Atmungsbehinderung gering oder garnicht vorhanden und eine Schmerzhaftigkeit des Zwerchfells nicht anzunehmen ist, muss man meiner Meinung nach nur eine Fortleitung des Kontusionsschmerzes auf die Bauchdecken oder eine Kontusion der letzteren selbst als Ursache der Druckschmerzhaftigkeit und reflektorischen Spannung annehmen. In den meisten Fällen also und speciell wenn man Grund hat anzunehmen, dass die vorliegende Thoraxverletzung eine nicht so sehr schwere ist, würde man deshalb immerhin aus einer diffusen Druckschmerzhaftigkeit und reflektorischen Spannung auf eine intraperitoneale Verletzung schliessen können. Man muss aber sich bewusst sein, dass diese Symptome bei schweren intrathorakalen Verletzungen für die Beurteilung des Zustandes des Peritoneums ebenso wertlos sein können wie bei Hirnverletzungen. Man muss also bei solcher Sachlage die Frage, ob eine Verletzung in der Bauchhöhle vorliegt, aus den anderen vorhandenen Erscheinungen zu beantworten suchen.

Wie sehr das besonders bei doppelseitiger intrapleuraler Verletzung zutrifft, illustriert in lehrreicher Weise der Fall 5. Bei dem 6jährigen Knaben war Blutung in beide Pleurahöhlen festgestellt und die Atmung war dementsprechend erschwert. Es war vollkommen unmöglich, sich ein Urteil über den Zustand der Bauchhöhle zu bilden, und nur der sichtbare rasche Verfall des Knaben konnte zu der sicheren Annahme führen, dass noch eine fortdauernde Blutung an anderer Stelle, also in der Bauchhöhle, vorhanden sei. Die Laparotomie wurde bei voller Ungewissheit der Diagnose als Probelaparotomie ausgeführt infolge der sicheren Ueberzeugung, dass ohne Eingriff das Kind sicher uns unter den Händen sterben würde. Bei einseitiger Pleuraverletzung war im Fall 6 die Schwierigkeit, eine richtige Diagnose zu stellen, anfangs eine sehr grosse, doch waren schliesslich die peritonealen Symptome deutlich und einwandsfrei genug.

Wie wenig aber unter Umständen auch bei einseitiger Pleura-

und Lungenverletzung und andererseits bei cerebraler Verletzung auf die Bauchdeckensymptome zu geben ist, haben mich in letzter Zeit je ein Fall von beiden Arten gelehrt. Bei der Wichtigkeit, welche unseres Erachtens sonst diesen Symptomen von Seiten der Bauchdecken zukommt, seien die beiden Fälle hier kurz mitgeteilt.

Im ersten Fall handelte es sich um eine Schussverletzung der linken Lunge durch Conamen suicidii. Die Einschussöffnung befand sich im 5. Interkostalraum vorne etwas nach aussen von der Mammillarlinie, das Geschoss sass nach dem Röntgenbild hinten am 10. Rippenköpfchen. Wir haben hiernach a priori angenommen, dass die Kugel durch das Zwerchfell in die Bauchhöhle eingedrungen war. Diese Annahme wurde unterstützt durch die denkbar ausgesprochensten Symptome der peritonealen Reizung, brettharte Spannung und excessive Schmerzhaftigkeit der Bauchdecken bei Berührung in ihrem ganzen Bereich. Die brettharte Spannung war dabei nicht einmal nur eine eigentlich reflektorische, d. h. auf Berührung erfolgende, sondern die Bauchdecken blieben bei stossender, pressender Atmung dauernd gespannt, wie man es bei Pat. mit frischer Perforation oder mit excessiven peritonealen Schmerzen infolge frisch eingetretener Abklemmung des Darms oder des Mesenteriums zu sehen gewöhnt ist. An der Indikation zur sofortigen Laparotomie zweifelte ich keinen Augenblick. Es bestand offener Pneumothorax, und in Erinnerung an die Schwierigkeiten, welche ich ein Jahr früher bei einer Schussverletzung der linken Lunge und der Milz[1]) infolge des Pneumothorax und der Zwerchfellverletzung bei der Bauchnaht hatte, beschloss ich zuerst den Pneumothorax zu beseitigen. Ich resecierte die 5. Rippe vorne, zog die Lunge vor und nähte sie rings um die Schussöffnung an die Thoraxwand an, so dass gleichzeitig die Lungenwunde nach aussen zu liegen kam und vollkommen gegen die Pleurahöhle abgeschlossen wurde. Die Atmung wurde sofort ruhig. Ich konnte die Laparotomie bei verhältnismässig sehr ruhiger Atmung ausführen und vor allem sehr bequem eine exakte Bauchdeckennaht machen. Die letztere war leider im Sinne des „primum nihil nocere“ um so wichtiger, als ich zu meiner grössten Ueberraschung eine unverletzte Bauchhöhle vorfand. Mir erschien das nach den geschilderten Symptomen und nach der angenommenen Richtung des Schusskanals zunächst so unglaubhaft, dass ich, um die Bauchhöhle bequemer auf das Genaueste absuchen zu können, den linken Rectus quer einschnitt und mich erst durch den Befund der gut zu Gesicht gebrachten und noch einmal genau abgetasteten vollkommen intakten unteren Zwerchfellfläche überzeugen liess, dass der Schuss gar nicht in die Bauchhöhle eingedrungen war.

1) Mitgeteilt in diesen Beiträgen S. 318, „Ueber Milzexstirpation wegen Milzverletzung“ Fall 6.

Ich glaube ja, dass vielleicht eine Beobachtung von wenigen Stunden vor der Operation in einem ähnlichen Fall meist eine richtige Diagnose ermöglichen wird. Hier fiel allerdings zu Gunsten der Annahme einer Verletzung im Bauch die angenommene Richtung des Schusskanals sehr in die Wagschale. Eine Schussverletzung dieser Art, welche in der Nacht aufgenommen wird und bei welcher eine intraperitoneale Verletzung so wahrscheinlich ist, erlaubt keine lange Beobachtung. In einem analogen Falle wird man sich aber, wenn man mit der Operation der Pleuraverletzung beginnt, vor einer unnötigen Laparotomie einfach und sicher bewahren können, wie ich es auch gekonnt hätte, nämlich durch genaue Besichtigung und Abtastung des Zwerchfells von der Pleurahöhle her. Durch eine solche hätte man zweifellos die Intaktheit des Zwerchfells und damit der Bauchhöhle feststellen müssen. Es gehört dazu allerdings eine gewisse Routine im Operieren bei offener Pleurahöhle, welche dem Operateur erst die nötige Ruhe zur gewissenhaften Absuchung des Zwerchfells unter den unangenehmen Bedingungen des offenen Pneumothorax verleihen kann. Eine Sauerbruch'sche Kammer oder ein Brauer'scher Apparat standen mir nicht zur Verfügung und werden wohl auch in Zukunft nicht in der Mehrzahl solcher Fälle den betreffenden Operateuren zur Verfügung stehen. Dazu kam in meinem Fall, dass ich durch die Symptome und durch den angenommenen Verlauf des Schusskanals zu sicher von dem Vorhandensein der intraperitonealen Verletzung überzeugt war, als dass ich überhaupt daran dachte, mich bei der unangenehmen intrathorakalen Operation aus diagnostischen Gründen länger aufzuhalten, als für diese Operation selbst unbedingt nötig erschien. Die Unverletztheit der Bauchhöhle bei dieser Schussrichtung kann nur dadurch erklärt werden, dass offenbar ein Selbstmörder in dem Moment des Abfeuerns die Atmung in tiefer Inspiration anhält. Nur bei tiefstem Stand des Zwerchfells konnte in diesem Falle das Geschoss über das Zwerchfell hinweggehen. Bei jeder anderen Zwerchfellstellung durchschneidet die gerade Verbindungslinie zwischen dem Einschuss im 5. Interkostalraum und dem Sitz der Kugel am 10. Rippenköpfchen die Zwerchfellkuppe, und der Schuss hätte den Magen verletzen müssen. Die Atempause in Inspirationsstellung ist aber für alle mit physischer, mit psychischer oder intellektueller Anspannung ausgeführten Handlungen etwas so Charakteristisches, dass man dieselbe bei der Konstruktion des Schussverlaufes unbedingt hätte berücksichtigen müssen. Die Konstruktion des Schussverlaufes, welche

die falsche Diagnose einer intraperitonealen Verletzung sehr stark unterstützte bezw. teilweise bedingte, war also an und für sich eine fehlerhafte.

Die vorherige Operation der Pleuraverletzung zur Beseitigung des offenen Pneumothorax kann ich nur dringend empfehlen. Mindestens erzielt man einen ruhigeren Verlauf der Laparotomie. Eine schwere Infektion der zerschossenen Lungenpartie mit consekutivem Pyopneumothorax ist aber durch diese Operation ebensowenig verhütet worden, wie durch die konservative Behandlung der Lungenverletzung in dem bereits erwähnten Fall von Schussverletzung der linken Lunge und der Milz. Die Infektionen erfolgen von den Luftwegen aus. Es ist ausgeschlossen, dass hier die Operation etwa schuld war.

Der zweite Fall betraf einen $3^1/_2$ j. Knaben, welcher aus der Höhe von 3 Stockwerken zum Fenster hinaus auf die Strasse gefallen war. Er wurde unmittelbar darauf ins Krankenhaus gebracht im Zustande schwersten Shocks mit kleinem unregelmässigem aussetzendem Puls, Totenblässe, Blutung aus der Nase und dem linken Ohr und linksseitiger Oberschenkelfraktur. Es bestand dabei stossweise pressende Atmung und ausserordentlich starke reflektorische Spannung und, soweit es bei der Bewusstlosigkeit sich feststellen liess, auch Druckschmerzhaftigkeit der ganzen Bauchdecken. Ich habe auf diese Bauchdeckensymptome in Anbetracht der vorhandenen Schädelbasisfraktur keinen entscheidenden Wert gelegt. Aber als während der nächsten 10 Minuten der Puls immer kleiner und vorübergehend unfühlbar wurde, musste bei einem Sturz aus solcher Höhe doch sehr an eine Verletzung und Blutung in der Bauchhöhle, am wahrscheinlichsten aus einer Leberruptur, gedacht werden. Dass lokale Symptome sich nicht feststellen liessen, kam bei diesem Allgemeinzustand nicht in Betracht. Andererseits war eine erheblichere intrathorakale Verletzung mit Sicherheit auszuschliessen. Die Perkussion ergab über beiden Lungen normalen Schall.

Ich habe mich in diesem Fall zur schleunigen Probelaparotomie entschlossen, indem ich mir voll bewusst war, dass es eine Probelaparotomie aufs ganz Ungewisse war, dass ich aber durch diese, welche ja zunächst nur das Vorhandensein oder Fehlen einer intraperitonealen Blutung oder eines sonstigen abnormen Inhalts im Bauch (aus Magen, Darm oder Harnblase) festzustellen hatte, dem Kind unmöglich schaden konnte. Für diesen diagnostischen Zweck brauchte ich ja nur einen kleinen Laparotomieschnitt zu machen, welcher bei negativem Befund mit der Naht in wenigen Minuten und unter minimaler Aethertropfnarkose zu erledigen war. Ich fand in der Bauchhöhle nichts. Die ganze Operation, welche mit einer Narkose von wenigen Tropfen Aether ausgeführt wurde, hatte

ca. 6 Minuten gedauert. Trotz der scheinbar trostlosen Prognose erholte sich das Kind und genas, ein glänzender Beweis für die von Kocher in seinem Lehrbuch der Operationslehre [1]) energisch und mit beherzigenswerten Worten betonte Thatsache, dass eine richtig ausgeführte Probelaparotomie dem Pat. unter keinen Umständen schaden kann. Nicht einmal in einem so schweren Shockzustand hatte diese Probelaparotomie irgendwelche nachteilige Folgen für das Kind [2]).

Ich habe diesen letzten Fall erwähnt, zugleich um von ihm ausgehend eine wichtige Frage der Diagnostik zu besprechen, das ist die Beurteilung des Shocks und die Unterscheidung des einfachen Shocks von dem durch eine intraperitoneale Organverletzung und Blutung bewirkten Collaps. Der eben besprochene Fall beweist, dass diese Unterscheidung nicht immer möglich ist. Ich glaube, solche zweifelhafte Fälle gehören in das Gebiet der Probelaparotomie. Ich glaube aber auch, dass sie die Ausnahme bilden, und dass ein Chirurg, welcher schwere Unfallverletzungen häufiger sieht, meistens richtig entscheiden wird, ob ein einfacher Shock vorliegt oder ein durch eine fortdauernde Blutung bezw. durch irgend eine intraperitoneale Verletzung unterhaltener Collaps. Wir sehen ja doch häufig einen solchen Shock bei denjenigen Verletzungen, welche das Kind in dem eben erwähnten Fall thatsächlich hatte, nämlich bei Schädelbrüchen und bei Frakturen der Extremitäten auch an Patienten, welche beide und noch mehr Verletzungen zugleich haben, bei welchen aber eine intraperitoneale Verletzung sicher ausgeschlossen ist. Typische Beispiele des schweren Shocks ohne eine fortwirkende Verletzungsfolge sind die schweren Zerreissungen und Zertrümmerungen der Extremitäten durch Maschinenverletzungen und besonders auch durch Eisenbahn- oder Trambahnüberfahrungen. Hier kann man das Schwinden des Shocks abwarten, ehe man die notwendige Amputation vornimmt, wenn nur die Blutung gestillt ist oder, wie in so vielen Fällen, von selbst steht. Man darf aber das Schwinden des Shocks nicht abwarten wollen, wenn nur ein begründeter Ver-

1) Vierte Auflage 1902. S. 278.

2) Es mag überflüssig erscheinen hier noch einmal zu betonen, dass die Probelaparotomie niemals durch eine Punktion der Bauchhöhle ersetzt werden könnte. Da aber neuerdings wieder die Punktion für zweifelhafte akute Fälle, Peritonitis und Bauchverletzungen, von Salomon (Berl. klin. Wochenschr. 1906 Nr. 3) empfohlen wird mittels eines Apparates, welche wenigstens ungefährlich sein soll, so muss ich feststellen, dass der negative Befund der Punktion niemals beweisend sein und niemals die Probelaparotomie kontraindicieren kann.

dacht auf eine Verletzung besteht, die der schleunigen Operation bedarf, also z. B. bei manchen intrakraniellen Blutungen, vor allem bei den intraperitonealen Verletzungen. Ich habe schon gesagt, dass bei einiger Erfahrung die Fälle die Ausnahme bilden, in welchen dann die Laparotomie einen negativen Befund ergiebt, und dass man auch in diesen Fällen dem Patienten nichts schadet. Ich kann der viel verbreiteten Ansicht, dass man überhaupt im Shock nicht operieren soll, ganz und gar nicht zustimmen. Der Shock bezw. in diesen Fällen der durch die intraperitoneale Verletzung bewirkte Collaps kann erst schwinden, wenn die Ursache beseitigt ist. Sowohl die ausserordentlich kurz und einfach zu gestaltende Probelaparotomie wie auch eine notwendige grosse Bauchoperation werden nicht nur gut vertragen, sondern man sieht nach der letzteren den Collaps rasch schwinden. Ich erinnere mich an viele derartige Operationen — z. B. einer Uterusruptur, einer 12fachen Darmverletzung, auch einiger weniger so schwerer Fälle von Tubargravidität — welche bei pulslosen Patienten ausgeführt wurden und nach welchen die betreffenden Patienten mit leidlichem, nach erhaltener Kochsalzinfusion sogar mit gutem Puls vom Operationstisch kamen.

Das Abwarten, bis der Shock schwindet, ist also zu verwerfen. Wenn wir auch wissen, dass manche Blutungen im Bauch z. B. sogar bei manchen Milzrupturen vorübergehend zum Stehen kommen können, so ist allein schon wegen der Unsicherheit der Diagnose bezüglich der Haupt- und der Nebenverletzungen das Abwarten im höchsten Grade gefährlich und meist für den Verletzten verderblich. Im Uebrigen ist die Differentialdiagnose zwischen einfachem Shock und Collaps durch schwere innere Verletzung nur durch die Berücksichtigung der übrigen Symptome und der Art der Verletzung sicher zu stellen. Wo eine Verschlimmerung des Collapses, ein sichtbarer Verfall des Verletzten zu beobachten ist, soll man jedenfalls nicht an einen einfachen Shock, sondern an eine fortwirkende Ursache glauben und so rasch als möglich operieren. Bezüglich der Diagnose der Leberverletzungen, der subkutanen wie der offenen, sei aber noch einmal betont, dass selbst bei richtiger Diagnose bezüglich der Leber wir nicht wissen können, was sonst im Bauch verletzt ist. Verletzungen des Magendarmkanals können auch durch Sturz aus der Höhe zu Stande kommen. Für diese verschlechtert jedes Zuwarten die Prognose fast noch mehr als für die Blutung.

Die Therapie der Leberverletzungen, der subkutanen wie der perkutanen, kann nur in der schleunigsten Operation bestehen. Nur

durch möglichst frühzeitige Operation kann eine Besserung der Resultate erzielt werden. Der Laparotomieschnitt geht am besten unmittelbar auf die Verletzung selbst ein. Bei den offenen Verletzungen hält er sich an die äussere Wunde. Im Uebrigen geben wir dem Längsschnitt den Vorzug vor dem Schnitt parallel dem Rippenbogen und legen den ersteren an den äusseren Rectusrand. Der Medianschnitt ist nur bei ganz unsicherer Diagnose angezeigt. Von dem Vorhandensein von Nebenverletzungen und von der Art derselben wird es abhängen, ob ein zweiter Längsschnitt oder ob Querschnitte hinzuzufügen sind senkrecht vom ersten Schnitt aus. Die letzteren sind vorzuziehen. Die Narben derselben werden sehr gute. Ein Querschnitt nach rechts ist meist notwendig, wenn man die Leberwunde nähen will, oft auch allein um dieselbe gut zu übersehen und also eventuell nur um sie exakt tamponieren zu können. Man kann dann von vornherein den pararektalen Längsschnitt verhältnismässig klein und unter weitgehender Schonung der Innervation anlegen. Der primäre Schnitt parallel dem Rippenbogen giebt m. E. keine Vorteile. Die Naht der sich retrahierenden Muskelwunden ist schwerer und meist wird doch noch ein Längsschnitt senkrecht hinzuzufügen sein. Aus diagnostischen Gründen für die Orientierung halte ich den primären Längsschnitt für den besseren. Im Fall 5 war der diagnostische Längsschnitt in der Mittellinie indiciert. Das Kind war mit dem ganzen Körper zwischen Hausmauer und Lastwagen gequetscht worden. Es war eine Quetschung beider Thoraxhälften und Lungen zu Stande gekommen. Bei den deutlichen Symptomen der peritonealen Reizung bestand doch gar kein Anhaltspunkt, welche Organe im Bauch verletzt waren. Die Hämaturie konnte ebenso gut auf die rechte wie auf die linke oder auf beide Nieren oder bei der Art der Quetschung auch auf die Harnblase bezogen werden. Zu der Annahme einer Leberverletzung hätte höchstens die Ueberlegung führen können, dass die Leber das grösste Organ im Bauch ist und deshalb durch diese den Brustkorb und Bauch gleichmässig treffende Quetschung am leichtesten stärker verletzt sein konnte.

Die zweite Frage der Therapie ist die nach der besten Art der Blutstillung, d. h. überhaupt der Behandlung und Versorgung der Leberwunde: Naht oder Tamponade? Ich glaube, principiell lässt sich diese Frage nicht beantworten. Der einzelne Fall muss entscheiden. Deshalb allein kann ich einer Schlussfolge-

rung, wie sie E. Giordano[1]) aus seiner Statistik für die Therapie zieht, principiell nicht zustimmen. Giordano berechnet folgende Mortalitätsziffern nach Art der Verletzung und der Therapie:

	Lebernaht	Tamponade
Schnittwunden	17 %	29 %
Schusswunden	64 %	29 %
Quetschwunden	43 %	37 %.

Er kommt durch diese Zahlen zu der Forderung, die Schnittwunden der Leber zu nähen, die Schusswunden nnd die Zerreissungen zu tamponieren.

Der Nachteil, welcher jeder Sammelstatistik anhaftet, dass nämlich die Eigentümlichkeit der einzelnen Fälle nicht zur Geltung kommt, gebietet gerade den Bestrebungen, aus den Resultaten der Statistiken therapeutische Forderungen abzuleiten, grosse Vorsicht. Ich meine, man soll in jedem einzelnen Fall von Leberverletzung eine möglichst vollkommene Blutstillung und Wundversorgung anstreben, d. h. man soll immer die Naht machen, wo dieselbe ausführbar ist.

Dass die Naht bei Schnittwunden der Leber so gut wie immer möglich, bei Schusswunden infolge der Zertrümmerung des Gewebes häufig unausführbar, aber wegen der Kleinheit dieser Wunden auch nicht so nötig ist, wäre meiner Meinung nach dasjenige, worin der Forderung Giordano's Recht zu geben ist. Ganz und gar nicht kann ich es aber für Recht halten, für die Zerreissungen, d. h. subkutanen Rupturen, die Tamponade als Normalmethode zu fordern. Für die Blutstillung in grossen Leberwunden sollte man alles das sich zu Nutze machen, was die zahlreichen neuen experimentellen Arbeiten ergeben haben. Es ist aber charakteristisch, dass die komplicierten auf indirekter Kompression des Lebergewebes beruhenden Methoden sich nicht recht in der Praxis einbürgern. Ueber Tumorenexstirpation in der Leber fehlen mir Erfahrungen, aber grosse durch Verletzung entstandene Leberwundflächen kann man ganz gewiss ohne diese Methoden gut versorgen mit der direkten Naht und damit eine sichere Blutstillung erreichen, und zwar mit gewöhnlichen drehrunden gebogenen Nadeln, wie wir sie für die Magennaht verwenden. Die Naht hat vor der Tamponade an und für sich, von der Blutstillung abgesehen, den Vorzug, dass sie die idealere Versorgung der Wunde selbst ist. Deshalb soll man als Ideal- oder vielmehr

1) l. c.

Normalverfahren die Lebernaht ausführen, wo die Ausführung möglich ist. In manchen Fällen wird man wohl der Lebernaht die Ligatur einzelner spritzender Gefässe auf der Wundfläche voranschicken müssen. In unseren Fällen war dies nicht nötig, obgleich speciell die 3 letzten Fälle, besonders Fall 7, sehr grosse Leberwunden zeigten.

Die einzige Schwierigkeit bei der Naht selbst besteht darin, das Durchschneiden der Nähte zu vermeiden. Vorsichtiges Anziehen der weitgreifenden Hauptnähte kann hiervor bewahren und ist doppelt geboten, wenn man an einer Stelle, wo die Naht durchgeschnitten hat, eine neue Naht legen muss. Die Zwischennähte braucht man kaum anzuziehen. Mit diesem vorsichtigen Anziehen der Hauptnähte erreicht man eine Aneinanderlagerung der Leberwundflächen, welche fest genug ist, um die Blutung zum Stehen zu bringen. Die Blutung aus Leberrupturen kann durch die Grösse der Wunden den Blutungen aus Milzrupturen gleichkommen, ja bei den rasch tödlichen Totalrupturen die letzteren übertreffen (s. S. 363). Die Wundfläche des Lebergewebes selbst ist aber mit einer gleich grossen Milzwunde bezüglich der Intensität der Blutung nicht zu vergleichen. Dieser Umstand sowie die Thatsache, dass das Lebergewebe doch einen erheblich festeren Zug der Naht verträgt als das Milzgewebe, erklären die Wirksamkeit der Naht bei Leberrupturen gegenüber ihrer Unwirksamkeit bei Milzrupturen. Man soll möglichst darnach trachten, mit den weit ausholenden Hauptnähten die Leberwundflächen in ihrer ganzen Ausdehnung aneinanderzulegen. Wo durch die Tiefe der Wunde ein derart exaktes Aneinanderlegen nicht gelingt, erreicht man aber mit möglichst tiefgreifenden Nähten die Blutstillung trotzdem. Wenn hier in der Tiefe der Wunde eine Dehiscenz bestehen bleibt, in welche es weiter bluten kann, so muss doch die Blutung hier rasch zum Stehen kommen, und das geringe Hämatom ist der Verheilung und Vernarbung gewiss nicht hinderlich. In dem mitgeteilten Fall 7, in welchem der rechte Leberlappen zum grossen Teil in seiner ganzen Dicke durchtrennt war, konnte ich mit den Nähten von oben und unten her die Wundränder so tief fassen, dass zwischen den beiden Nahtreihen verhältnismässig wenig Lebergewebe ausserhalb der Nähte lag und dass auch dieses durch den doppelten Zug der Nähte von oben und von unten her sichtlich fest aneinandergelegt wurde.

Die Lebernaht durch einen daraufgelegten Tampon noch zu sichern halte ich für absolut notwendig. Man muss unbedingt jedes verfügbare Mittel anwenden, um einer Nachblutung von vorneherein

vorzubeugen. Eine solche könnte leicht eintreten, wenn nach überstandener Narkose und nach beseitigtem Collaps der Blutdruck sich wieder hebt.

Die Unausführbarkeit der Naht kann technisch in erster Linie bedingt sein durch die Unmöglichkeit, die Leberwunde der Naht zugänglich zu machen, wie dies in besonders ausgesprochener Weise bei dem letzten Patienten der Fall war. Die auf der Konvexität flächenhaft ausgedehnt mit dem Zwerchfell bezw. der vorderen Bauchwand verwachsene Leber war unbeweglich, die zerrissene Partie der Unterfläche war kaum zu Gesicht zu bringen. Technisch unmöglich kann die Naht auch sein durch die Grösse der Wunde. In Fall 4 war die rein technische Schwierigkeit vielleicht kein absolutes Hindernis, wohl aber war es sicher, dass dem Patienten die in diesem Falle sicher lange dauernde Lebernaht nicht mehr zugemutet werden konnte. Man kann also von der technischen Seite abgesehen durch die Notwendigkeit, die Operation rasch zu beendigen, zur Tamponade gezwungen sein. Diese Notwendigkeit dürfte besonders leicht sich einstellen, wenn z. B. bei Wunden der Leberkuppe erst noch eine neue Operation die verletzte Stelle dem Auge und damit der Naht zugänglich machen müsste. Wenn man in einem solchen Fall sicher tamponieren kann, so würde ich dies zumal bei einer Schusswunde der Thorakotomie vorziehen, welche Léjars[1]) in seinem interessanten Fall von Schussverletzung der Leberkuppe zur Laparotomie hinzufügte.

Wenn man tamponiert, so muss man exakt und fest tamponieren, und muss gerade bei einem beweglichen Organ, wie der Leber, welche leicht dem Druck der tamponierenden Hand ausweicht, besonders darauf achten, dass der Tampon überall exakt und fest den Leberwundflächen anliegt. Eine Art Idealfall für die Tamponade war, auch abgesehen von der absoluten technischen Unausführbarkeit der Naht, Fall 8 dadurch, dass die vorne und oben fest verwachsene ganz unbewegliche Leber dem Tampon einen genügenden Widerstand entgegensetzte, sodass eine vollkommen feste Tamponade der grossen zerklüfteten Leberwunde ausgeführt werden konnte.

Im Fall 5 wären die kleinen Leberwunden wohl zu nähen gewesen, der Collaps des mit doppelseitigem Hämatopneumothorax behafteten Knaben nötigte aber derart zu grösster Eile, dass ich, zumal es meine erste selbst ausgeführte Operation einer Leberruptur

1) Bull. et. mém. de la soc. de chir. de Paris. I. 29. p. 875. Ref. Centralbl. f. Chir. 1904. S. 1104.

war, es nicht riskierte, die Naht von drei Leberwunden noch auszuführen. Da mir andererseits die einfache Tamponade nicht fest und sicher genug erschien, nahm ich Eisenchloridtampons, d. h. in 10 % Eisenchloridlösung getauchte Jodoformgazestreifen. Ich würde solche aber in Zukunft vermeiden und empfehle sie nicht.

Die weitere Operation hat natürlich in der genauen Orientierung über das Vorhandensein von Nebenverletzungen in der Bauchhöhle und in deren eventueller operativer Behandlung zu bestehen.

Bei direkten Quetschungen sind die Nebenverletzungen meist auch auf der rechten Seite zu suchen und intraperitoneale Nebenverletzungen sind seltener. Solche, besonders des Magens und Darms, müssen am meisten bei Schussverletzungen vermutet werden. Wenn die Leberruptur durch Sturz aus einer Höhe erfolgte, wie in Fall 7, muss man vor allem auch nachsehen, ob die Milz unverletzt ist [1]).

Zum Schluss wird das Blut aus der Bauchhöhle gründlich mit Kochsalzlösung herausgespült. In den letzten drei Fällen habe ich wie auch bei anderen Blutungen der Bauchhöhle ein Drain für 24 Stunden vom unteren Wundwinkel in die Bauchhöhle eingeführt, um die Entfernung des Blutergusses zu vervollkommnen. Den Tampon leitet man, je nachdem er sich am bequemsten legt, zum oberen Wundwinkel oder zum äusseren Wundwinkel des Querschnitts heraus, vermeidet aber die Kreuzungsstelle der beiden Schnitte, welche vielmehr bei der nun folgenden Etagennaht möglichst exakt geschlossen werden soll.

Für die Nachbehandlung sind principielle Indikationen nicht zu nennen. Es gilt alles, was sonst bei Laparotomierten, speciell wegen Bauchverletzung Laparotomierten, zu beachten ist. Das Drain entfernt man nach 24 Stunden, die Tampons, sobald sie gelockert sind. Wie gut ein solches Drain in 24 Stunden seine Schuldigkeit thut, beweisen die total mit blutiger Kochsalzlösung durchtränkten Verbandstoffe beim ersten Verbandwechsel. Der intraabdominale Druck presst die ganze Flüssigkeit aus dem Bauch heraus. Im Uebrigen muss die jeweilige Sachlage im einzelnen Fall entscheiden. Die Vorschriften Röser's [2]) für die Nachbehandlung sind mir z. T. nicht verständlich. Für die von ihm geforderte Abstinenz

1) Eine bei der Operation einer Milzruptur übersehene Leberverletzung mit tödlichem Ausgang habe ich in meiner Arbeit „Ueber Milzexstirpation wegen Milzverletzung" (diese Beiträge S. 313) erwähnt. Ich habe diesen Fall hier nicht mitgezählt, weil er nicht zu den operativ behandelten Fällen von Leberruptur gehört.

2) l. c. S. 264.

der Nahrung per os liegt doch gar keine Indikation vor, jedenfalls nicht, wenn der Magen unverletzt ist. Aber auch einer frischen Magennaht kann man doch schon etwas Nahrung zumuten, falls es sich nicht um eine Ulcusperforation mit phlegmonöser Magenwand in der Umgebung der Naht handelt. Und das dürfte doch eine seltene Komplikation bei einer Leberruptur sein, die nicht zu allgemeinen Vorschriften berechtigt. Ebensowenig vermag ich einen Grund für die von Röser geforderte Hochlagerung des Beckens durch Erhöhung des Fussendes des Bettes zu finden. Röser will dadurch „ein Herabsinken der Därme in den Douglas vermeiden", sagt aber nicht, warum. Ich meine, wir sollen darnach trachten, dass nach vollendeter Operation alle Eingeweide in der Bauchhöhle an die richtige Stelle zu liegen kommen und deshalb allein derartig unnatürliche Lagen wie Tiefliegen des Kopfes vermeiden. Durch die Erscheinungen der Hirnanämie könnte man vorübergehend zur Tieflagerung des Kopfendes des Körpers genötigt sein. Diese Lage ist aber nicht nur subjektiv unangenehm, sondern ist auch überhaupt die allerunzweckmässigste nach allen Laparotomien, auch wenn diese nicht durch die Beckendrainage gerade die umgekehrte Lagerung des Kranken mit tiefliegendem Becken erheischen.

Die Prognose der Lebernaht selbst ist ebenso wie diejenige einer exakten Tamponade gut und sicher. Die allgemeine Prognose kann natürlich durch etwa vorhandene andere intraperitoneale Verletzungen mehr oder weniger unsicher sein. Wenn aber alle Verletzungsfolgen im Bauch durch die Operation sicher beseitigt sind, so hängen der weitere Verlauf und die Prognose quod vitam ganz besonders von dem Vorhandensein oder Fehlen von sonstigen Nebenverletzungen, besonders Lungen- und Pleuraverletzungen, ab. Die Blutstillung in der Bauchhöhle ist in allen unseren Fällen vollkommen geglückt und muss meiner Meinung nach immer glücken, wenn man rechtzeitig operiert. Ich nehme hier selbstverständlich die sozusagen inoperabelen Leberrupturen aus, wie z. B. eine totale Halbierung der Leber, welche ich bei der Sektion eines Arbeiters sah, welcher von einem ausserordentlich hohen Gerüst gestürzt und fast unmittelbar darauf gestorben war. Bei frühzeitiger Operation wird man nicht leicht einen Todesfall durch bereits zu grosse Anämie oder durch Operationscollaps erleben. Die intravenöse Infusion ist hier von ausgezeichneter Wirkung. Wir führen sie nötigenfalls noch auf dem Operationstisch während oder unmittelbar nach der Operation aus und wiederholen sie nach Bedarf. Ob man bei einem sehr schwer

kollabierten Verletzten auch vor der Operation bereits eine intravenöse Infusion ausführen darf oder ob die Gefahr, hierdurch die Blutung erst recht wieder anzuregen, dies unter allen Umständen verbietet, ist eine Frage, deren Beantwortung nicht für alle Fälle festgelegt werden darf. In Ausnahmefällen, wenn der Collaps sehr stark ist, halten wir es für richtig, während der Zeit, welche die Vorbereitungen zur Operation in Anspruch nehmen, eine intravenöse Infusion zu machen, auch wenn die Blutung noch andauert.

Unsere beiden Todesfälle sind weder durch die Blutung noch im Collaps erfolgt, sondern in beiden Fällen waren die erheblichen intrathorakalen Verletzungen die Todesursache. Der Patient 4 hatte doppelseitige Rippenbrüche und Blutungen in beide Pleuren, welche wohl die Ursache waren, dass er sich nicht erholen konnte. Er starb am 3. Tage nach der Operation.

Im Fall 6 war die intrathorakale Verletzung zwar keine doppelseitige, aber die Blutung in die rechte Pleurahöhle war sehr erheblich. Es fanden sich daselbst 750 cc Blut bei der Sektion, und es bestand eine nicht unerhebliche Blutung in den Herzbeutel. Der Verlauf dieses Falles nach der Operation drängt zu der Ueberlegung, ob man nicht durch Entleerung dieser beiden Blutergüsse vor oder unmittelbar nach der Laparotomie den Verletzten hätte retten können. Der schwer kollabierte Mann hatte sich nach der Operation und nach einer intravenösen Infusion von $1^1/_2$ Litern verhältnismässig gut erholt und hatte einen vollen kräftigen Puls. Die Operation war am Abend ausgeführt. In der Nacht hielt sich der Puls, wurde gegen Morgen wieder schlecht, eine zweite Infusion hatte nur noch einen ganz vorübergehenden Effekt. Der Tod erfolgte ca. 12 Stunden nach der Operation, so dass wir bis zu der Sektion an eine Nachblutung als Todesursache glaubten. Die Blutung in die rechte Pleurahöhle war natürlich bei der Aufnahme festgestellt worden und, wie schon erwähnt, war gerade durch diese Thoraxverletzung die Bauchdiagnose erschwert. Die Herzdämpfung war aber bei der Aufnahme nicht vergrössert, die Blutung ins Pericard ist erst später, vielleicht allmählich erfolgt. Die Nachuntersuchung des Herzens nach der Operation unterblieb aus begreiflichen Gründen, zumal da es Nacht war. In künftigen analogen Fällen aber würde ich auch hierauf achten. Jedenfalls aber würde ich bereits vor der Laparotomie den Bluterguss aus der Pleura durch Aspiration entleeren. Die modernen Bestrebungen in der Lungenchirurgie werden ja immer mehr dazu führen, dass man sich in allen Fällen von der bisher

meist den Lungen- und Pleuraverletzungen gegenüber beobachteten Passivität freimacht, auch bei gleichzeitiger Bauchverletzung und notwendiger Laparotomie. Eine offene Lungen- und Pleuraverletzung würde ich, wie S. 353 auseinandergesetzt wurde, in jedem Falle vorher angreifen und den Pneumothorax durch Anheftung der Lunge zu beseitigen suchen. Frische Blutungen in die Pleurahöhle durch Punktion zu entleeren, vermied man bisher gern aus Furcht, eine Nachblutung anzuregen, besonders wenn die Blutung aus der Lunge stammt. Aber diese Gefahr steht doch in Fällen, wie dem besprochenen, in keinem Verhältnis zu der Schädigung, die der Hämatothorax dem laparotomierten Patienten verursachen kann. Selbst wenn eine Nachblutung erfolgt, wird man fürs erste eine Besserung der Lungenfunktion erzielen, welche für den Verlauf nach der Laparotomie so sehr wichtig ist. Wäre dies in meinem Falle geschehen, hätte ich ferner beim Einsetzen der Verschlechterung mich etwas mehr von der vorwiegenden Berücksichtigung der Bauchhöhle freimachen können und an eine durch die schwere Rippenverletzung doch immer wahrscheinlich gemachte nachträgliche Blutung in den Herzbeutel gedacht, so wäre es wohl möglich gewesen, diese nachzuweisen und zu beseitigen. Vielleicht wäre dann auch dieser Patient gerettet worden.

Nicht nur diese Todesfälle, sondern ebensosehr die geretteten Fälle in ihrem Verlauf zeigen, um was für schwere Verletzungen es sich hier handelt. Einen verhältnismässig leichten Verlauf hatte eigentlich nur der zuletzt operierte Patient 8, bei welchem keinerlei Nebenverletzungen vorlagen. Doch auch dieser machte während der ersten zwei Wochen einen recht schwer kranken Eindruck. Eine eigentümliche Erscheinung bot bei diesem Patienten der Urin, welche ein abnorm hohes spezifisches Gewicht von 1025 zeigte und erst 3 Wochen nach der Operation auf 1018 herunterging, dabei in Menge und Zusammensetzung vollkommen normal war. Ausserordentlich bedrohliche Erscheinungen zeigten sich in den ersten zwei Wochen bei dem Patienten 7. Das hohe Fieber und der sichtbar zunehmende Rückgang des Allgemeinbefindens liessen mich schliesslich annehmen, dass die Leberwunde — vielleicht durch Infektion vom Pfortaderblut — vereitert war und dass ein subphrenischer Abscess von der Wunde der Leberkuppe aus sich entwickelte. Am Abend des 12. Tages nach der Operation hielt ich den Jungen, welcher sichtbar verfiel, für verloren und hatte mir vom Vater die Einwilligung zu einer zweiten Operation (einer vermuteten Eiterung) für den

folgenden Tag geben lassen, als dann plötzlich von diesem Tage ab Besserung eintrat, das Fieber schwand und dann rasche Genesung folgte. Ich nehme an, dass die Resorption von zerfallener Lebersubstanz von den Riesenwundflächen der Leber aus das Fieber bewirkt hat. Der Urin wurde dauernd aufs genaueste untersucht, ohne dass sich jemals irgend eine abnorme Beimengung finden liess. Bei dem kleinen Patienten 5 waren es ausser den anfangs sehr heftigen bronchopneumonischen Erscheinungen später hauptsächlich das Blutbrechen und die stark bluthaltigen Stuhlentleerungen, die uns sehr besorgt machten und uns die Prognose noch lange Zeit hindurch zweifelhaft erscheinen liessen. Die Ursache dieser Blutungen ist nicht ganz sichergestellt worden. Dass es noch direkte Folgen der Verletzung waren, ist nicht anzunehmen. Dazu sind die Blutungen zu spät aufgetreten. Am Netz ist nichts lädiert worden. Ich glaube, dass aber die Blutungen doch in ähnlicher Weise wie nach Netzabbindungen durch embolische Processe bedingt waren, deren Ausgangsstelle aber hier die Leberwunden waren.

Einen sehr schweren Verlauf hatten auch in der ersten Zeit nach der Operation die Schuss- und Stichverletzungen. In allen drei Fällen kam es zu einer schweren Infektion der Operationswunde bezw. des ganzen Operationsgebietes von der Verletzung aus. Die Schussverletzungen waren gleichmässig in ihrem Verlauf kompliciert durch äusserst schwere Diarrhöen, deren Ursache im Fall 2 eine von der Kugel ausgehende Eiterung war, welche in den Darm durchbrach und zum Abgang der Kugel per rectum führte. Auch im ersten Fall war möglicherweise die Darmerkrankung eine septische von der Wundinfektion verursachte. Dieser Fall war ferner im Verlauf kompliciert durch eine schwere Bronchitis, Fall 3 durch die von der Bauchverletzung unabhängige Stichverletzung der rechten Lunge.

Die Prognose für die spätere Zukunft ist natürlich gut. Die Patienten 5, 7 und 8 habe ich kürzlich nachuntersucht und dieselben vollkommen gesund und beschwerdefrei gefunden $2^1/_4$, bezw. $^1/_2$ und $^1/_4$ Jahr nach der Verletzung und Operation. Bei keinem besteht eine Bauchhernie der Narbe.

XV.

AUS DER

TÜBINGER CHIRURGISCHEN KLINIK

DIREKTOR: PROF. DR. v. BRUNS.

Die Röntgenbehandlung des Kropfes

auf Grund klinischer Beobachtungen und histologischer Untersuchungen.

Von

Dr. C. Pfeiffer,
Assistenzarzt.

Die Verwendung der Röntgenstrahlen zur Behandlung des Kropfes ist, wie die Röntgenbestrahlung der Leukämie, von Amerika aus in die Therapie eingeführt worden. Pusey, der wohl als erster einen Kropf röntgenisiert hat, teilte Mai 1905 seine Erfahrungen an mehreren auf diese Art erfolgreich behandelten Fällen mit, unter denen bei einem die „Heilung" bereits 18 Monate zurücklag. Kurz nach ihm hat Boggs über 6 Strumen berichtet, von denen 3 vollständig zurückgingen, während 3 andere unter gleichzeitigem Schwinden der Beschwerden sich nur mässig verkleinerten. Mayo hatte schon auf dem amerikanischen Chirurgenkongress 1904 bei der Besprechung der chirurgischen Behandlung des Morbus Basedow erwähnt, dass auch Röntgenbestrahlung des Kropfes Rückgang der Struma erzeugt habe. Ihm folgte C. Beck, der für schwere Fälle von Basedow die Kombination von operativer Behandlung und Röntgenisierung und zwar sofort nach Heilung der Wunde auf Grund von drei so behandelten Fällen empfahl.

In Deutschland war es Görl, der zuerst — ohne Kenntnis

der amerikanischen Versuche — ebenfalls Mai 1905 in der Nürnberger medicinischen Gesellschaft in einem Vortrag „Ein neues Feld für die Radiotherapie? (Strumenbehandlung)“ über erfolgreiche Röntgenisierung des Kropfes berichtete; und zwar konnte er in 8 Fällen eine zweifellos günstige Beeinflussung der Halsanschwellung und der durch den Kropf verursachten Atembeschwerden feststellen. Der Halsumfang nahm schon nach kurzer Bestrahlungsdauer (30 bis 50 Minuten) um mehrere cm, in einem Fall sogar um 5 cm ab, so dass die grossen beiderseitigen Strumalappen schliesslich kaum noch tastbar als wallnussgrosse teigige Schwellungen in der Tiefe zu fühlen waren. Görl sah in allen Fällen Besserung der Atembeschwerden, auch wenn die der Bestrahlung folgende Abnahme des Halsumfangs eine geringe (1,5 cm in Fall 2) war.

Kurze Zeit später teilte Stegmann ähnlich günstige Resultate mit. Stegmann hat — unabhängig von Görl — in einem Fall von inoperablem Mammacarcinom die Supraclavikulardrüsen und gleichzeitig die angrenzende linke Strumahälfte bei einer 52jährigen Frau bestrahlt und in 5 Wochen nach 85 Minuten Bestrahlungszeit eine Verkleinerung des bestrahlten Schilddrüsenlappens um $^1/_4$ seiner Grösse gesehen. In einem zweiten Fall bei einer rasch wachsenden, lebhafte Atembeschwerden erzeugenden parenchymatösen Struma eines 19jährigen Mädchens bildete sich der Kropf in 7 Wochen unter völligem Verschwinden der durch ihn ausgelösten Beschwerden um 3,8 cm in seinem Umfange zurück.

Im Anschluss an diese Publikation berichtete Stegmann in der Sitzung der k. k. Gesellschaft der Aerzte zu Wien am 23. VI. 05 über 11 weitere günstig beeinflusste Fälle; in einem Fall („Adenom mit sehr reichlicher Drüsenwucherung, die stellenweise bereits dem Charakter eines Adenocarcinoms nahekommt“) trat Abnahme der vergrösserten Schilddrüse, Erweichung der Drüsen, Schwinden der Atemnot, kurz wesentliche Besserung ein. Auch bei 2 Basedowkranken zeigte sich in kurzem neben Besserung aller Erscheinungen deutliche Verringerung des Halsumfanges. In der Diskussion zu dem Vortrag Stegmann's bestätigte Schiff an 2 Fällen eigener Beobachtung die unter der Bestrahlung einsetzende objektive und subjektive Besserung. Eine ähnliche erhebliche Rückbildung des Kropfes in mehreren Fällen nach ganz kurzdauernder Bestrahlung in auffallend kurzer Zeit erwähnt auch Kramer in seinem Referat über die Görl'sche Arbeit.

In neuester Zeit hat P. Krause einen Fall von grosser sub-

sternaler Struma mit zahlreichen Lymphdrüsen „Struma lymphomatosa" veröffentlicht, in dem nach 470 Minuten Bestrahlungszeit die Drüsen sichtlich kleiner wurden, der Halsumfang von 43,5 auf 39,5 cm sank und die substernale Struma messbar zurückging. Stegmann, der jetzt (Januar 1906) über 35 mit Röntgenstrahlen behandelte Strumafälle verfügt, hat jüngst noch auf Grund seiner beiden erfolgreich bestrahlten Basedowfälle die Allgemeineinführung dieser Behandlung beim Morbus Basedow zwecks Verkleinerung der Struma empfohlen, unter dem Hinweis darauf, dass er nie irgendwelche „Vergiftungserscheinungen durch Zerfall der Schilddrüse" gesehen habe. Auch Williams, dessen Originalarbeit mir nicht zugänglich ist, scheint ähnlich günstige Resultate mit der Bestrahlung erzielt zu haben. Gilmer hat sogar unter 48 parenchymatösen, vaskulösen und lymphatischen Strumen (ohne Basedowsymptome) stets Rückgang bis auf ganz kleine Reste beobachtet.

Zusammenfassend wurde also von verschiedener Seite der durchwegs gute Erfolg der Röntgenisierung des Kropfes beobachet, ohne dass unangenehme Nebenerscheinungen ausser vorübergehender Hautreizung auftraten. Histologische Untersuchungen über die Wirkung der Strahlen auf die specifischen Zellen der Schilddrüse am Menschen oder Tier liegen jedoch von keiner Seite vor[1]).

Es schien somit eine neue Aera der Strumabehandlung inauguriert. Leider kann ich diese Hoffnung nicht bestätigen, wenn ich an der Hand des reichen Kropfmaterials der v. Bruns'schen Klinik über die Beobachtungen berichte, die wir in zahlreichen Fällen von Struma bei der Röntgenisierung gemacht haben, und wenn ich vor Allem die histologischen Resultate mitteile, die wir nach Bestrahlung von normalen Hundeschilddrüsen und kropfig entarteten, später exstirpierten menschlichen Schilddrüsen gewonnen haben. Herrn Professor v. Bruns, der mich Anfang Mai 1905 mit der Ausführung dieser Untersuchungen betraute, bin ich hiefür zu besonderem Danke verpflichtet. Unsere Resultate sind auch insofern wohl beachtenswert, als die Patienten, beinahe ausschiesslich aus der Umgebung Tübingens stammend, seit Beginn der Behandlung — grösstenteils jetzt 8 Monate und mehr — dauernd beobachtet

1) Buschke und Schmid, die in Lesser's Klinik bei Kaninchen, Meerschweinchen und Katzen Leber, Nieren, Hoden, Pankreas und Schilddrüse freilegten und bestrahlten, haben bis heute — soweit mir bekannt — nur die Resultate der Bestrahlung von Nieren, Hoden und Schweissdrüsen, aber nicht die Veränderungen der Schilddrüse mitgeteilt.

und in den letzten Wochen fast sämtlich einer Nachuntersuchung unterzogen werden konnten.

Wir verfügen im Ganzen über 51 Fälle; davon sind in den letzten Wochen — mindestens 4—6 Monate nach der ersten Bestrahlung — 35 nachuntersucht; 8 haben sich nachträglich der Operation unterzogen (die Resultate der histologischen Untersuchung dieser 8 exstirpierten Strumen sind unten mitgeteilt), 4 weitere haben sich 1—2 Monate nach der Bestrahlung wiederum vorgestellt, von zweien liegt eine briefliche Mitteilung aus den letzten Tagen (7 bezw. 5 Monate nach der ersten Bestrahlung) vor, und nur von 2 ist das Resultat der Behandlung unbekannt geblieben.

Was die Auswahl unserer Patienten und die angewandte Technik betrifft, so haben wir nach den günstigen Erfahrungen, von denen Görl und Stegmann besonders beim rasch wachsenden Parenchymkropf jugendlicher Individuen berichteten, in erster Linie zur Bestrahlung jugendliche Patienten mit noch nicht lange bestehendem, womöglich noch gar nicht behandeltem, jedenfalls in der letzten Zeit nicht anderweitig behandeltem Kropfe ausgesucht und haben Cystenkröpfe und die ganz derben bindegewebigen Kröpfe — soweit dies möglich war — ganz ausgeschlossen. 2 unserer Patienten stehen im 1. Lebensdecennium (6 und 10 Jahre), 19 im 2., 13 im 3., 8 im 4., 6 im 5. und nur 3 im 6.; es sind also 34, die überwiegende Mehrzahl, in einem Alter von 6—30 Jahren.

Bei allen Patienten wurde vor Beginn der Bestrahlung das Gewicht festgestellt und der Urin untersucht; fanden sich Spuren von Eiweiss, so unterblieb die Bestrahlung. Mit ein und demselben schmalen Centimeterband wurde der Halsumfang vor, während und nach Abschluss der Bestrahlung festgestellt derart, dass das Band mit seinem untern Rande an der obersten Grenze des 7. Halswirbels angelegt und von hier aus der grösste Halsumfang durch Verschieben des zum Ring geschlossenen Bandes gemessen wurde; indem diese Messungen stets in der gleichen Weise von derselben Hand ausgeführt wurden, wurden Täuschungen beim Messen von Anfang an ausgeschlossen. Während der Zeit der Menses unterblieb Messung und Bestrahlung, um nicht bei der Beurteilung des erzielten Erfolges durch die während dieser Zeit vorhandene physiologische Schwellung der Schilddrüse gestört zu werden. Aus demselben Grunde wurden gravid zur Behandlung kommende Patientinnen von Anfang an von der Bestrahlung ausgeschlossen, abgesehen davon, dass die so häufig vorhandene Schwangerschaftsniere an sich schon als Kontraindikation

gegen die Anwendung der Röntgenstrahlen erschien. Trat während der Behandlung Gravidität ein (2 Fälle), so ist dies ausdrücklich in der Krankengeschichte erwähnt.

Zur Behandlung kamen Fälle von extrathoracaler und mehr oder weniger vollständiger endothoracaler Entwicklung des Kropfes. Von allen stenosierenden Kröpfen, besonders von denen mit retrosternaler Ausdehnung wurde zu Beginn der Bestrahlung eine Röntgenaufnahme des Halses gemacht, um vor der Behandlung ein objektives Bild der Lage und Form der Trachea, des Grades ihrer Einengung durch die Struma und der Ausdehnung der Struma zu haben, das nach der therapeutischen Anwendung der Röntgenstrahlen mit einer erneuten, unter genau denselben Bedingungen hergestellten zweiten Aufnahme verglichen und durch Messung mit dem Tasterzirkel der einzelnen in Betracht kommenden Teile als Massstab der erreichten Veränderungen benutzt werden konnte. Bestrahlt wurde in den ersten Fällen die eine, grössere Schilddrüsenhälfte, teils von vorne, teils von der Seite, später die ganze strumöse Halspartie; in einem Teile der Fälle wurde die Haut mit Stanniol, stets die Umgebung des zu bestrahlenden Gebietes mit Bleiplatten abgedeckt.

Verwendet wurden weiche bis mittelweiche Röhren (3—5 BW) in einem Abstand von ca. 30 cm (Antikathode bis Hautoberfläche). Benutzt wurde ein Induktorium von 60 cm Funkenlänge mit Walter-Wehneltschaltung, Stromstärke 3—4 Amp., Spannung 80 Volt. Die Bestrahlungsdauer schwankte zwischen 60 und 185 Minuten (zweimal nur 30, einmal nur 40 Minuten), verteilt auf einzelne Sitzungen von 10— 15 Minuten. Nie wurde länger als 60 Minuten in einer Serie (4—6 Sitzungen) binnen 4 Wochen bestrahlt. Zum Schutze der Haut nach der Bestrahlung wurden tägliche Einreibungen von Lanolin verordnet.

Unsere Resultate sind, wie schon Eingangs angedeutet, keineswegs so günstige, wie die Görl's, Stegmann's, Gilmer's und der Amerikaner. Wir haben nur zwei wirkliche objektive Besserungen, eine „Heilung", d. h. eine Reduktion des Kropfes auf normale Verhältnisse überhaupt nicht, nicht einmal in ganz frischen Fällen jugendlicher Patienten (1.—2. Dezennium), bei denen doch sonst, wie v. Bruns gezeigt hat, specifische Behandlung (Fütterung) so überraschende Resultate zeitigt. In zahlreichen Fällen wurde allerdings subjektiv Besserung angegeben, selbst wenn — was gar nicht selten — der Halsumfang unter der Bestrahlung sogar gewachsen war. In einigen Fällen trat vorübergehend eine

zweifellose subjektive und objektive Besserung, Abnahme des Halsumfanges etc. ein, an deren Stelle jedoch in kurzem wieder der alte unveränderte Befund trat. Auffallend war in solchen Fällen, dass in der Zeit der Besserung die bestrahlte Struma weicher geworden zu sein schien, auch wenn ihre Ausdehnung und die Form der (eingeengten) Trachea völlig unverändert war.

Zweifellos auffallend gebessert wurden nur 2 Fälle, und zwar derart, dass die Besserung längere Zeit, auch heute noch anhält:

1. L., Anna, 14 J. Seit ca. 1 Jahr dicker Hals; noch nie behandelt; bei raschem Gehen Atembeschwerden. Rechter Schilddrüsenlappen und Isthmus zusammen bilden einen hühnereigrossen weichen Tumor mit flachen Grenzen, im Isthmus ein haselnussgrosser Knoten; linker Lappen etwas kleiner, weich; beide reichen bis zur obern Thoraxapertur ohne retrosternalen Fortsatz. Röntgenbild: Trachea in der Mitte säbelscheidenförmig stark eingeengt. Umfang 37,0. Bestrahlung: rechte Hälfte und Mitte 2. 3. 5. 6. 8. 9. VI. je 10 Minuten. — 10. VII. Nachuntersuchung: Umfang 36,5, keine Besserung, Atmung sogar schlechter; linker Lappen entschieden grösser, Umfang 39,0. Bestrahlung 15 Minuten ganze Halspartie. 30. XII. beide Lappen ganz weich, eben abzutasten, im Isthmus der haselnussgrosse Knoten scharf umschrieben. Atmet viel freier. Umfang 34,5. Röntgenbild zeigt deutliche Erweiterung der ursprünglich säbelscheidenförmig eingeengten Trachea. Bestrahlungszeit 75 Minuten.

2. W., Marie, 52 J. Seit Kindheit dicker Hals, fortschreitendes Wachstum im Laufe der Jahre, seit einigen Jahren starke Atembeschwerden, schon in der Ruhe; kann nur sitzend schlafen. Wiederholt verschiedentlich erfolglos behandelt. Starke Cyanose; der ganze Hals ist eingenommen von einer riesigen Struma, in der die Trachea völlig verschwindet. Struma beiderseits weit retrosternal hinabreichend; in der Mitte und r. Hälfte der vordern Brustwand ein mehrere cm dickes Polster von Venen, die sich als fingerdicke Stränge bis zum r. Schultergelenk erstrecken. Röntgenbild: Trachea enorm eingeengt im ganzen Verlauf; intrathoracal rechts gut mannsfaustgrosser bis zur 4. Rippe hinabreichender Fortsatz, links etwas kleinerer bis zur Höhe der 3. Rippe. Umfang 50,5. Bestrahlung ganze Halspartie und oberster Teil der Brust 1. 2. 3. 4. VIII. je 15 Minuten. — 2. XI. Umfang 47,5, atmet viel leichter; Struma weicher. — 2.—7. XI. 5 weitere Sitzungen à 15 Minuten. — 5. I. 06 Umfang 46,5 Auffallender Unterschied gegen früher; Cyanose wesentlich geringer. Allgemeinbefinden viel besser, frischeres Aussehen. Am Hals lässt sich die sonst straff gespannte Haut in breiten Falten abheben. Erneute Bestrahlung 15. 16. I. je 15 Minuten, 17. 18. I. je 10 Minuten. Bestrahlungszeit 185 Minuten.

Geringere Grade von länger anhaltender Besserung, besonders in subjektiver Hinsicht, sahen wir in 4 Fällen:

3. K., Marie, 14 J. Seit 1 Jahr dicker Hals, Atemnot bei raschem Gehen; Stridor schon in der Ruhe. Starke Venenerweiterungen an der Vorderseite des Halses. Beide Schilddrüsenlappen weich; diffus gleichmässig vergrössert, rechts etwas mehr als links, kein retrosternaler Fortsatz, kein Isthmus. Röntgenbild: hochgradige Säbelscheidenform der Trachea in der Mitte. Umfang 37,75 cm. Bestrahlung: r. Lappen 26. V. 10 Minuten. 27. V. 20 Minuten. 30. und 31. V. je 15 Minuten. — 3. VII. 05 Umfang 35,0. Subjektiv besser; Halskrause ist etwas weiter geworden. Man fühlt rechts kein gleichmässiges Strumagewebe mehr, sondern kann einzelne umschriebene Knoten deutlich abtasten. — 22. VI. 36,0, bei raschem Gehen Atembeschwerden. Bestrahlung 20 Minuten ganze Halspartie. — 14. VIII. Befund wie bei der letzten Untersuchung. Bestrahlung 20 Minuten ganze Strumapartie. — 29. XII. 05 36,0, Struma in toto etwas kleiner und vor allem weicher; Atmung etwas besser, denn vor der Bestrahlung. An der Trachea keine Veränderung im Röntgenbilde. Bestrahlungszeit 100 Minuten.

4. Z., Pius, 44 J. Seit 25 Jahren dicker Hals; erfolglos mit Salben behandelt. Mittellappen retrosternal weit hinabreichend, kleinapfelgross, die Seitenlappen nur wenig vergrössert. Cyanose mässigen Grades. Umfang 45,0 cm. Bestrahlung Mittellappen 31. V. 10 Minuten. 2. VI. und 7. VI. je 15 Minuten. — 21. VII. Struma weicher, atmet leichter; Umfang 43,5 cm. Bestrahlung 20 Minuten ganze Halspartie. — 29. XII. Umfang 44,0. Subjektiv zufrieden; Atmung etwas freier. Objektiv geringer Unterschied. Bestrahlungszeit 60 Minuten.

5. O., Marie, 25 J. Früher mit Pillen und Salben ohne Erfolg behandelt; beim raschen Gehen und bei schwerer Arbeit Atembeschwerden. Umfang 38,0. Rechter Lappen und Isthmus in einen gut hühnereigrossen derben, mit dem untern Pol weit retrosternal hinabreichenden, nicht luxierbaren Tumor umgewandelt. Linker Lappen nicht zu fühlen. Bestrahlung ganze Partie. 27. 29. 31. VII., 1. VIII. je 15 Minuten. — 10. X. Objektiv keine Veränderung; 37,5; subjektiv Atmung freier. Bestrahlung 20 Minuten. — 10. XI. Tumor ganz weich, ausserordentlich verkleinert, viel weniger scharf umschrieben. Subjektiv sehr zufrieden. 36,0. — 11. XII. Knoten in der Tiefe eben noch fühlbar, wölbt sich nach aussen kaum noch vor. — 29. XII. 36,5. Subjektiv deutliche Besserung. Bestrahlungszeit 80 Minuten.

6. H., Helene, 22 J. Seit der Kindheit dicker Hals, bei raschem Gehen und Treppensteigen Atembeschwerden; wiederholt erfolglos mit Tabletten und Salben behandelt. Rechte und linke Schilddrüsenhälfte, ebenso der Isthmus in eine diffuse weiche Schwellung umgewandelt; linke

Hälfte reicht retrosternal hinab, unteres Ende nicht abzutasten. Umfang 37,5. Bestrahlung ganze Partie 1. 2. 4. 5. VIII. je 15 Minuten. — 14. VIII. 36,5, geringe Besserung. — 20. IX. Struma in toto sehr weich, teigig, anscheinend etwas kleiner. Subjektiv angeblich etwas besser. 36,5. — 29. XII. derselbe Befund. Bestrahlungszeit 60 Minuten.

Aehnliche Besserung geringen Grades, aber nur von ganz vorübergehender Dauer haben wir, bald mehr, bald weniger ausgesprochen in 21 Fällen erzielt.

7. Kl., Frida, 13 J. Seit 1 Jahr dicker Hals, keine Beschwerden. Rechter Lappen, Isthmus und linker Lappen gleichmässig vergrössert, weich; Isthmus und rechter Lappen am stärksten. Umfang 34,0. Bestrahlung rechte Hälfte 15. 16. 17. 22. 23. 24. V. je 10 Minuten lang. — 19. VI. Umfang 32,5; ebenso am 10. VII. Struma sehr weich. Bestrahlung 20 Minuten ganze Schilddrüsenpartie. — 29. XII. Subjektiv zufrieden; objektiv kein Unterschied gegenüber dem Befund vor der Bestrahlung. Umfang 33,5. Bestrahlungszeit 80 Minuten.

8. Kn., Marie, 21 J. Seit einigen Jahren dicker Hals, der im letzten Jahre langsam zugenommen hat. Beide Lappen gleichmässig vergössert, weich, im Isthmus wallnussgrosser Knoten, links etwas retrosternal hinabreichend. Umfang 38,0. Bestrahlung linke Schilddrüsenhälfte 15. 16. 17. 22. 23. 24. V. je 10 Minuten. — 20. VI. Struma viel weicher; 37,0. — 10. VII. Drüse weich, entschieden kleiner; subjektiv besser. Umfang 36,5. Bestrahlung 15 Minuten. — 19. IX. Der im Isthmus gefühlte Knoten scharf umschrieben. Subjektiv sehr zufrieden. Umfang 37,5. 27. X. 38,5. Objektiv und subjektiv wieder schlechter. Bestrahlung 30. 31. X., 1. XI. je 10 Minuten ganze Partie. — 29. XII. 38,5. Struma wie im Anfang, eher etwas grösser. Bestrahlungszeit 105 Minuten.

9. H., Marie, 18 J. Seit 2 Jahren dicker Hals; mit Tabletten erfolglos behandelt; bei schnellem Gehen Atemnot. Linker Lappen hühnereigross, derb, prall (Cyste?), rechter Lappen und Isthmus etwas vergrössert. Der linke reicht retrosternal hinab, lässt sich aber leicht luxieren. Umfang 38,75. Bestrahlung linker Lappen 18. 19. 20. 25. 26. 27. V. je 10 Minuten. — 19. VI. 37,5. Subjektiv keine Veränderung. Wünscht Operation. 16. VII. halbseitige Exstirpation links; entfernte Struma grösstenteils cystisch degeneriert. — 21. VII. geheilt entlassen. Bestrahlungszeit 60 Minuten.

10. St., Mina, 18 J. Seit 3 Jahren Kropf; wiederholt erfolglos mit Salben behandelt; öfters Erstickungsanfälle. Linker Lappen mässig weich, faustgross, retrosternal hinabreichend, unteres Ende nicht abzutasten, nicht luxierbar. Kein Isthmus, rechter Lappen nur wenig vergrössert. Umfang 38,5. Röntgenbild: Trachea stark bogenförmig nach rechts verdrängt und eingeengt durch grosse retrosternale Struma. Bestrahlung:

l. Lappen 18. 19. 20. 25. 26. 27. V. je 10 Minuten. — 20. VI. Atemnot unverändert, 37,0. — 10. VII. 36,5, Atmung etwas leichter, Bestrahlung 20 Minuten. — 16. X. 38,5. Stridor schon in der Ruhe, links hühnereigrosser eingekeilter retrosternaler Fortsatz; subjektiv Atmung schlecht. Röntgenbild: Trachea genau ebenso stark eingeengt wie vor der Bestrahlung. — 23. X. Typische halbseitige Exstirpation links ohne Besonderheiten. — 30. X. Geheilt entlassen; Atemnot beseitigt. Bestrahlungszeit 80 Minuten.

11. R., Josephine, 16 J. Seit 3 Jahren Kropf. Mit Pillen und Salben früher behandelt, geringe Besserung. Beim raschen Gehen und Treppensteigen Atembeschwerden. Rechter Lappen und Isthmus je kindsfaustgross, weich, linker Lappen normal. Umfang 37,5. Bestrahlung: ganze Partie: 25. 26. 27. 29. 30. 31. V. je 10 Minuten. — 12. VII. 35,5. Subjektiv und objektiv besser; keine Atembeschwerden beim Treppensteigen und schwereren Arbeiten mehr. Bestrahlung 20 Minuten. — 5. I. 06 38,0. Beim Atmen angeblich geringe Erleichterung; objektiv kein Unterschied gegenüber dem am 25. V. festgestellten Befunde. Bestrahlung 20 Minuten. Bestrahlungszeit 100 Minuten.

12. L., Theresia, 18 J. Seit 1 Jahr dicker Hals, noch nie behandelt, bei strengerem Arbeiten Atembeschwerden. Rechter Lappen und etwas weniger der linke diffus vergrössert, rechter etwas derber, in ihm ein haselnussgrosser harter Knoten, kein retrosternaler Fortsatz. Umfang 37,0. Bestrahlung r. Lappen: 26. 27. 29. 30. 31. V., 1. VI. je 10 Minuten. — 29. VI. Umfang 34,5. Die ganze Struma in toto weicher, deutlich kleiner. Atembeschwerden geringer. — 15. VII. 36,0, Struma derber. — 18. X. 37,0. Im Ganzen geringe Besserung; objektive Verhältnisse wie zu Anfang. Bestrahlungszeit 60 Minuten.

13. Sch., Barbara, 43 J. Seit 16 Jahren dicker Hals, Atemnot beim raschen Gehen, aber auch schon in der Ruhe. Linker Lappen gut kindsfaustgross, retrosternal hinabreichend, unteres Ende nicht abzutasten; auch der Isthmus vergrössert; rechter Lappen normal. Umfang 36,5, Bestrahlung linker Lappen und Isthmus: 27. 29. 30. 31. V. je 15 Minuten. — 25. VI. 34,5. Subjektiv besser; objektiv linker Lappen eben noch zu fühlen, weicher. — 29. XII. 36,5. Befund wie im Anfang. (Gravidit. mense III). Bestrahlungszeit 60 Minuten.

14. K., Emilie, 21 J. Seit einigen Jahren dicker Hals, keine Beschwerden. Rechter und linker Lappen diffus gleichmässig vergrössert, weich, kein Isthmus. Umfang 37,5. Bestrahlung rechter Lappen: 29. 30. 31. V., 2. 3. 6. VI. je 10 Minuten. — 3. VII. 36,5. Struma weich, leicht zusammendrückbar. — 29. XII. 37,5. Keine Veränderung weder objektiv noch subjektiv. Bestrahlungszeit 60 Minuten.

15. O., Barbara, 45 J. Seit ca. 20 Jahren dicker Hals; geringer Stridor in der Ruhe, Atemnot beim raschen Gehen. Unter Tablettenbe-

handlung früher gebessert. Rechter und besonders Mittellappen gut kindsfaustgross, weich, links normal. Umfang 37,0. Bestrahlung rechter Lappen und Isthmus: 30. 31. V., 2. 3. VI. je 15 Minuten. — 1. VII. 35,5. Atmung freier, subjektiv besser. Ebenso 29. VII. Umfang 36,0, Bestrahlung 15 Minuten ganze Partie. — 16. X. 37,0, Atmung besser, kann Treppensteigen etc. ohne Beschwerden. Objektiv geringe Veränderung. — 28. XI. 37,0. Derselbe Befund. Bestrahlung 15 Minuten. 29. XII. subjektiv zufrieden, „muss beim Treppensteigen nicht mehr husten"; objektiv völlig unverändert. Bestrahlungszeit 90 Minuten.

16. V., Martin, 10 J. Seit mehreren Jahren dicker Hals, nie behandelt. Rechter und linker Lappen gleichmässig vergrössert, weich, Isthmus fingerbreit; starke Venenerweiterungen am Halse, bei raschem Gehen Atembeschwerden. Umfang 32,5. Bestrahlung r. Lappen und Isthmus: 2—8. VI. in 6 Sitzungen à 10 Minuten. — 11. X. 31,0. Atmet freier beim raschen Gehen, Springen etc. Struma sehr weich. Bestrahlung 15 Minuten ganze Partie. — 6. XII. 32,0. Venenerweiterungen und sonstiger Befund wie früher. Bestrahlungszeit 75 Minuten.

17. F., Hermine, 18 J. Seit mehreren Jahren dicker Hals, hie und da Atembeschwerden; früher erfolglos mit Salben behandelt. Beide Lappen und Isthmus gleichmässig vergrössert, weich, beiderseits gut hühnereigross, rechts etwas grösser, retrosternal hinabreichend. Im Röntgenbilde ausgesprochene Säbelscheidenform der Trachea, gösserer rechter, kleinerer linker retrosternaler Fortsatz. Umfang 42,0 cm. Bestrahlung r. Lappen und Isthmus: 5. 6. 7. 8. 9. 10. VI. je 10 Minuten. — 24. VII. 40,0. Subjektiv viel besser, ganze Struma in toto weicher. — 13. VIII. 15 Minuten ganze Partie. — 16. X. 42,0, wieder schlechtere Atmung; objektiv wie am Anfang. Bestrahlung 20 Minuten. 17. X. ebenfalls 20 Minuten. — 29. XII. 42,0, keine Veränderung. Trachea im Röntgenbild genau wie vor der Bestrahlung; wünscht Operation. — 20. I. 06 Exstirpation des r. Lappens; Atmung frei. Bestrahlungszeit 115 Minuten.

18. St., Barbara, 23 J. Seit 2 Jahren dicker Hals, nie behandelt. Atembeschwerden beim raschen Gehen und Treppensteigen. Rechter Lappen und Isthmus diffus vergrössert, weich, nicht retrosternal hinabreichend, linker Lappen normal. Umfang 38,5. Bestrahlung rechter Lappen und Isthmus: 6. 7. 8. 9. 10. 12. VI. je 10 Minuten. — 24. VII. Struma weich, keine subjektive Besserung. Umfang 38,0. Bestrahlung 20 Minuten. Spätere Nachuntersuchung wegen Wegzugs der Pat. nicht möglich. Bestrahlungszeit 80 Minuten.

19. B., Helene, 25 J. Seit 2 Jahren dicker Hals; beim raschen Gehen und bei schwerer Arbeit hie und da Beschwerden; früher erfolglos mit Tabletten behandelt. Rechter Schilddrüsenlappen hühnereigross derb, fest, prall (Cyste?), scharf umschrieben, links nur wenig vergrössert, Isthmus nicht zu fühlen. Umfang 36,5. Bestrahlung rechter Lappen:

9. 10. 12. 14. VI. je 15 Minuten. — 24. VII. Atmung freier beim Gehen und schweren Arbeiten; ist subjektiv zufrieden, Umfang 35,5. Bestrahlung 15 Minuten ganze Halspartie. — 26. I. 06: 36,5, Befund genau wie zu Beginn der Bestrahlung. Bestrahlungszeit 75 Minuten.

20. A., Margarethe, 35 J. Vor 4 Jahren Exstirpation einer linksseitigen sehr grossen, schwerste Atemnot erzeugenden Struma; seit 1/4 Jahr wieder Atemnot beim Gehen, Bergsteigen etc. Keine Cyanose, keine Dyspnoe in der Ruhe. Mannsfaustgrosse feste, rechtsseitige Struma, deren unterer Pol nicht umgreifbar, retrosternal hinabreicht. Umfang 44,0. Bestrahlung rechter Lappen: 12. 13. 14. 15. VI. je 15 Minuten. — 29. VII. 42,0. Atmet leichter; sonst kein Unterschied. — 7. VIII. Bestrahlung 15 Minuten. — 22. X. 43,0. Atmung freier, sodass der Weg von der Klinik zum Heimatsort jetzt mühelos ohne Anhalten zurückgelegt werden kann, was früher nie möglich war. Objektiv keine Veränderung. Bestrahlung 15 Minuten ganze Partie. — 24. X. 43,0. — 24. I. 06 43,0. In der Ruhe Atmung frei; objektiv völlig unverändert. Bestrahlungszeit 90 Minuten.

21. Fr., Johannes, 22 J. Seit 2 Jahren dicker Hals, der sich seit 3 Monaten wesentlich vergrössert hat; beim raschen Gehen Atemnot; in der Ruhe kein Stridor. Typischer Blähkropf. Beim ruhigen Atmen undeutliche Vorwölbung rechts und etwas weniger links; die Vorwölbung ist ausserordentlich weich und sehr leicht zusammendrückbar. Beim Pressen vergrössert sich die Vorwölbung besonders rechts sehr stark. Isthmus nicht zu fühlen. Die rechte Hälfte geht weit retrosternal hinab und verdrängt die Trachea nach links. Umfang bei ruhiger Atmung 39,5; bei starkem Pressen 44,5 cm. Bestrahlung rechte Hälfte: 12. 13. 14. VI. je 10 Minuten, 15. und 16. VI. je 15 Minuten. — 31. VII. Umfang 39,5, 42,25; atmet sehr gut; ist subjektiv sehr zufrieden. Bestrahlung 15 Minuten. — 16. X. 39,5, 41,5. Subjektiv sehr zufrieden, kann schwerste Arbeit verrichten. Bestrahlung 15 Minuten ganze Halspartie. — 6. I. 06 40,0, 44,0. Wesentliche subjektive Besserung, kann alles arbeiten. Objektiver Befund wie bei der Aufnahme. Bestrahlungszeit 90 Minuten.

22. H., Theresia, 58 J. Seit 2 Jahren dicker Hals; seit dieser Zeit Anfälle von Atemnot; in der Ruhe kein Stridor, keine Cyanose. Rechte Schilddrüsenpartie hühnereigross, hart, der grösste Teil liegt retrosternal, ist nicht luxierbar; im Isthmus ein wallnussgrosser Knoten (Cyste?), links geringe Vergrösserung. Umfang 39,0. Bestrahlung rechte Hälfte: 13. 14. 15. 16. VI. je 15 Minuten. — 31. VII. 38,0. Atmet freier. Struma weicher; deutlich einzelne Knoten abzutasten. Bestrahlung 15 Minuten. Bestrahlungszeit 75 Minuten. — Nach Mitteilung der Angehörigen am 10. IX. am „Gehirnschlag“ †.

23. W., Bertha, 20 J. Seit 1 Jahr dicker Hals; Atembeschwerden schon in der Ruhe, verstärkt bei anstrengender Arbeit. Mit Einreibungen und Arznei ohne Erfolg behandelt. Diffuse weiche Schwellung des linken

und besonders des rechten Lappens; dieser reicht retrosternal hinab und verdrängt die Luftröhre (Röntgenbild) nach links. Unterer Pol nicht abzutasten, nicht luxierbar. Umfang 37,5. Bestrahlung rechter Lappen: 3.—8. VII. in 6 Sitzungen à 10 Minuten. — 29. VII. Atmet viel freier, selbst bei schwerster Arbeit; ist sehr zufrieden. Struma sehr weich. Bestrahlung 20 Minuten ganze Partie. — 16. X. 37,5, objektiv keine wesentliche Veränderung; subjektiv viel besser. Bestrahlung 20 Minuten ganze Partie. — 13. XI. 37,5. Struma sehr weich, so dass der Finger jetzt leicht in die obere Thoraxapertur eindringen kann. Bestrahlung 10 Minuten. — 10. I. 06. Beiderseits wieder deutliche Vergrösserung, Umfang 39,0; wieder Atembeschwerden bei angestrengter Arbeit. Bestrahlungszeit 125 Minuten.

24. P., Brigitte, 6 J. Linker Lappen weich, kindsfaustgross, Isthmus fingerbreit, rechter Lappen ganz wenig vergrössert, Trachea etwas nach rechts verdrängt und eingeengt, Umfang 26,5. Bestrahlung rechter Lappen und Isthmus: 3.—7. VII. in 6 Sitzungen à 10 Minuten. — 29. VII. 25,5, Besserung, atmet leichter. — 15. X. Bestrahlung 15 Minuten ganze Partie. Das Kind atmet nach Angabe des Vaters besser. Objektiv keine Veränderung. — 30. XII. 27,0. Objektiv und subjektiv gleich. Trachea etwas weiter, verläuft jetzt völlig median. Bestrahlungszeit 90 Minuten.

25. R., Luise, 46 J. Angeblich seit 3/4 Jahren dicker Hals, beim Treppensteigen etc. Atembeschwerden; nie behandelt. Starke Venenerweiterungen am Hals; Isthmus faustgross, geht weit retrosternal hinab, nicht luxierbar, unteres Ende nicht abzutasten. Trachea (Röntgenbild) von vorne nach hinten abgeplattet. Auch die Seitenlappen etwas vergrössert. Umfang 41,5. Bestrahlung Mitte: 3. 4. 5. 7. VI. je 15 Minuten. — 29. VII. 40,5. Atmet leichter, kann schwere Arbeit mühelos verrichten. Struma in toto weicher. Bestrahlung 29. und 30. VII. je 15 Minuten. — 16. X. 40,5. Struma, besonders Isthmus und rechte Hälfte weicher; Atmung besser. — 5. I. 42,0. Objektiv wie am Anfang; Atmung wieder erschwert; „die Halskrause ist wieder enger geworden". Operation 13. I. 06: Exstirpation des rechten Lappens mit dem Fortsatz nach der Mitte (Isthmus). — 26. I. 06 geheilt entlassen. Bestrahlungszeit 110 Minuten.

26. W., Josephine, 21 J. Seit der Kindheit dicker Hals, in den letzten 2 Jahren gewachsen; keine Beschwerden. Rechter Lappen diffus vergrössert, mässig hart, im Isthmus 2 haselnussgrosse harte Knoten, linker Lappen ebenfalls etwas vergrössert; rechter Lappen etwas retrosternal hinabreichend. Umfang 38,5. Bestrahlung ganze Halspartie: 26. 27. 28. 29. VII. je 15 Minuten. — 14. VIII. Umfang 37,5. — 18. IX. 39,0, beim raschen Gehen zeitweise Atembeschwerden. — 29. XII. 39,5. Subjektiv keine Veränderung, objektiv Struma zweifellos grösser und zwar in sämtlichen Partien. Bestrahlungszeit 60 Minuten.

27. Sch., Martha, 32 J. Seit 2 Jahren dicker Hals, keine Beschwerden, nie behandelt. Linker und rechter Lappen etwas vergrössert, weich, verschieblich, ins Jugulum hinabreichend, doch leicht luxierbar. Keine Kompression der Trachea. Umfang 37,5. Bestrahlung ganze Halspartie: 14. 15. 16. 17. VIII. je 15 Minuten. — 10. X. keine Veränderung. 15 Minuten Bestrahlung. — 24. X. Hals angeblich kleiner, Umfang 35,0. — 23. XI. 36,0. — 29. XII. 39,0. Keine Besserung; im Gegenteil Ausdehnung der Struma grösser. Wünscht andere Behandlung. Bestrahlungszeit 75 Minuten.

Ueberhaupt keine Veränderungen nach der Bestrahlung fanden wir in den nachuntersuchten Fällen 20 mal; ein Patient hat uns brieflich mitgeteilt, dass sein Kropf seit der Bestrahlung nicht kleiner, sondern grösser geworden sei; ähnliches schrieb eine Patientin mit sehr ausgedehnter Struma unter Mitteilung ihres Halsumfangs vor und nach der Bestrahlung. 2 weitere haben sich nach der Bestrahlung der Behandlung entzogen, was keinesfalls zu Gunsten der Methode sprechen dürfte, so dass in ganzen 24 völlige Misserfolge vorliegen.

28. Br., Lina, 37 J. Rechter und linker Lappen je faustgross, derb, fest, rechts retrosternal hinabreichend, nicht luxierbar. Umfang 45 cm. Bestrahlung rechter Lappen: 16. 17. 18. V. je 10 Minuten. Keine Veränderung; wünscht operative Beseitigung ihres Kropfes. — 25. V. 7 Tage nach der letzten Bestrahlung typische halbseitige Exstirpation rechts. — 2. VI. 05 geheilt entlassen. Bestrahlungszeit 30 Minuten.

29. O., Friederike, 17 J. Seit 2 Jahren dicker Hals, keine Beschwerden. Umfang 34,5. Rechter Lappen und Isthmus gleichmässig vergrössert, weich, flach, links normaler Befund. Bestrahlung rechter Lappen: 31. V., 2. 3. 6. 7. 8. VI. je 10 Minuten. — 11. VII. unverändert; ebenso 29. VII. Bestrahlung je 15 Minuten 29. VII. und 30. VII. — 16. X. Umfang 35,0, subjektiv und objektiv gleich. Bestrahlung je 15 Minuten am 16. und 17. X. 05. — 28. XI. 35,0, keine Veränderung. — 29. XII. 34,5. Befund wie zu Anfang. Bestrahlungszeit 120 Minuten.

30. F., Katharine, 29 J. Seit 2 Jahren dicker Hals, beim Treppensteigen und Wassertragen Atembeschwerden. Noch nie behandelt. Umfang 38,5. Rechter Lappen gut kindsfaustgross, Isthmus wallnussgross, linker Lappen kindsfaustgross, kein retrosternaler Fortsatz; Konsistenz mässig weich. Bestrahlung rechter Lappen und Isthmus: 5. 6. 7. 8. VI. je 15 Minuten. — 10. VII. 05 38,5. Keine Besserung; objektiv völlig unverändert. — 29. XII. 05 40,0 (Graviditas mense III). Struma bedeutend vergrössert, starke Venenerweiterungen am Hals, sämtliche Lappen reichen jetzt retrosternal hinab, lassen sich aber leicht luxieren. Bestrahlungszeit 60 Minuten.

31. K., Sofie, 42 J. Seit 12 Jahren dicker Hals, mit Tabletten, Salben, Einspritzungen ohne Erfolg behandelt. Linker Lappen mannsfaustgross, retrosternal hinabreichend, Mittellappen und Isthmus je von Kindsfaustgrösse, sämtliche hart, fest. Trachea stark nach rechts verdrängt. Umfang 39,0. Bestrahlung linker Lappen und Isthmus: 6. 7. 8. 9. VI. je 15 Minuten. — 24. VII. 39,0. Keine Besserung, Halskrause angeblich jetzt sogar enger; wünscht Operation. Bestrahlung 30. VII. 15 Minuten. — Operation 31. VII. 15 Stunden nach der letzten Bestrahlung: halbseitige Exstirpation links unter Zurücklassung eines kleinen Stumpfes an der Trachea, da der rechte Lappen nur klein ist. 9. VIII. 05 geheilt entlassen. Bestrahlungszeit 75 Minuten.

32. Sch., Marie, 15 J. Seit einigen Monaten dicker Hals, noch nie behandelt, keine Beschwerden. Diffuse, teigige, weiche Schwellung der ganzen Schilddrüse, besonders des rechten Lappens; Trachea nicht verdrängt oder verengt, kein retrosternaler Fortsatz. Umfang 36,5. Bestrahlung rechter Lappen: 9. 10. 12. 13. 14. 16. VI. täglich 10 Minuten. — 29. VII. keine Besserung; keine Veränderung, 36,5. Bestrahlung 15 Minuten ganze Partie. — 16. X. objektiv und subjektiv keine Veränderung. Bestrahlung 15 Minuten ganze Partie. — 15. XI. 36,5, völlig unverändert. Bestrahlung 15 Minuten. — 3. I. 06. Keine Besserung, klagt sogar darüber, dass der Kragen immer enger wird. Umfang 38,0. Bestrahlungszeit 60 Minuten.

33. St., Maria, 21 J. Seit 2 Jahren dicker Hals, wiederholt erfolglos behandelt; keine Beschwerden. Rechts wallnussgrosse Cyste, Isthmus und linker Lappen etwas vergrössert, weich; Umfang 34,0. Bestrahlung rechter Lappen und Isthmus: 9. 13. 14. 15. 16. 17. VI. je 10 Minuten. — 31. VII. Umfang 34,0. Keine Besserung, Befund unverändert. — 29. XII. Umfang 34,0. Völlig gleich. Bestrahlungszeit 60 Minuten.

34. F., Wilhelmine, 22 J. Seit 5 Jahren dicker Hals, mit Salben und Tabletten wiederholt erfolglos behandelt, beim raschen Gehen Atemnot. Linker Lappen und Isthmus vergrössert, fast mannsfaustgross, ziemlich weich, retrosternal hinabreichend, unterer Pol nicht luxierbar, nicht zu umgreifen, Larynx und Trachea nach rechts verdrängt und eingeengt. Umfang 38,0. Bestrahlung linker Lappen und Isthmus: 13. 14. 15. VI. je 10 Minuten. 16. und 17. VI. je 15 Minuten. — 31. VII. Struma in Konsistenz und Ausdehnung unverändert; subjektiv keine Besserung. Bestrahlung 15 Minuten. Röntgenbild der Trachea völlig unverändert. — 30. XII. 38,0. Da gar keine Veränderung eingetreten ist, wünscht Pat. operative Behandlung. Bestrahlungszeit 75 Minuten.

35. Sch., Wilhelmine, 17 J. Seit 1 Jahr dicker Hals, erfolglos mit Salben behandelt; bei raschem Gehen und schwerem Arbeiten Atemnot. Rechter und linker Lappen diffus gleichmässig vergrössert, weich, rechts mehr als links; rechts retrosternaler Fortsatz, dessen unteres Ende nicht

abzutasten ist. Isthmus ganz wenig vergrössert. Säbelscheidenform der Trachea. Umfang 37,5. Bestrahlung rechter Lappen: 13. 14. 15. VI. je 10 Minuten, 16. und 17. VI. je 15 Minuten. — 31. VII. keine Besserung, objektiv unverändert. Umfang 37,0. Bestrahlung 20 Minuten. — 16. X. 37,5 keine Besserung, keine Veränderung nachzuweisen. — 16. X. 20 Minuten, 17. X. 20 Minuten bestrahlt. — 16. XI. Umfang 37,5. Objektiv und subjektiv nicht die geringste Veränderung. Bestrahlungszeit 120 Minuten.

36. F., Marie, 12 J. Seit 1/2 Jahr dicker Hals, nie behandelt, keine Beschwerden. Rechter Lappen und Isthmus weich, gleichmässig vergrössert, flach, links geringe Vergrösserung. Umfang 31,5. Bestrahlung rechter Lappen und Isthmus: 15. 17. 19. 20. VI. je 15 Minuten. — 29. XII. Umfang 33,5. Rechter und linker Lappen besonders der erstere stärker denn zu Anfang; subjektiv keine Veränderung. Bestrahlungszeit 60 Minuten.

37. L., Eduard, 19 J. Seit 1/2 Jahr dicker Hals, Atembeschwerden bei raschem Gehen, bei körperlichen Uebungen etc. Nie behandelt. Umfang 40,0. Diffuse gleichmässige, weiche teigige Schwellung des rechten und linken Lappens, auch der Isthmus etwas verbreitert, kein retrosternaler Fortsatz. Leichte Säbelscheidenform der Trachea. Bestrahlung rechter Lappen: 3. 17. VII. je 10 Minuten, linker Lappen: 20. 25. VII. je 10 Minuten. — 4. VIII. Umfang 39,5, giebt an, etwas leichter zu atmen, im Allgemeinen aber keine Besserung. Objektiv unverändert. Bestrahlungszeit 40 Minuten.

38. K., Frida, 32 J. Seit 3 Jahren dicker Hals, geringe Atembeschwerden von Zeit zu Zeit. Linker Lappen mannsfaustgross, aus 2 einzelnen derben, harten Knoten bestehend, im Isthmus ein ebenso beschaffener wallnussgrosser Knoten, ein kleinerer im rechten Lappen. Kein retrosternaler Fortsatz. Umfang 36,0. Bestrahlung ganze Partie: 12. 13. 14. 15. 17. VII. je 10 Minuten. — 5. I. 06 37,5, keine Veränderung. Bestrahlungszeit 60 Minuten.

39. Sch., Emilie, 38 J. Seit ca. 1 Jahr dicker Hals, nie behandelt, geringe Atembeschwerden. Umfang 41,5. Rechter und linker Lappen ziemlich gleichmässig diffus vergrössert, hart, links etwas retrosternal hinabreichend. Bestrahlung ganze Halspartie: 25. 26. 27. 28. VII. je 15 Minuten. — 14. VIII. 41,0, keine Veränderung. — 29. XII. 42,0, weder subjektiv noch objektiv Besserung. Bestrahlungszeit 60 Minuten.

40. J., Anna, 35 J. Seit 10 Jahren dicker Hals, nie behandelt. Atembeschwerden beim Arbeiten mit vornübergebeugtem Kopf, zeitweise Anfälle von Atemnot. Rechter und linker Lappen, ebenso Isthmus etwas verbreitert, gleichmässig, weich, rechts etwas mehr, geringer retrosternaler Fortsatz. Trachea in der Mitte leicht säbelscheidenförmig eingeengt. Umfang 37,5. Bestrahlung ganze Halspartie: 2. 3. 4. 5. 7. 8.

VIII. je 10 Minuten. — 20. XI. 05. Völlig unverändert. 5. I. 06 Umfang 37,5, objektiv und subjektiv gleich. Bestrahlungszeit 60 Minuten.

41. Sch., Marie, 17 J. Seit einigen Jahren dicker Hals, nie behandelt, bei raschem Gehen etc. Atembeschwerden. Rechte Schilddrüsenhälfte und Isthmus vergrössert, diffus, weich, ca. hühnereigross, auch linker Lappen etwas vergrössert; im Isthmus ein umschriebener harter Knoten. Umfang 37,0. Bestrahlung ganze Partie: 1. 2. 4. 5. VIII. je 15 Minuten. — 21. IX. 37,0. Keine Veränderung. — 3. XI. 37,0, unverändert. — 29. XII. 05. Objektiv keine Veränderung, bei raschem Gehen immer noch Atembeschwerden. Bestrahlungszeit 60 Minuten.

42. K., Katharine, 18 J. Seit einigen Jahren dicker Hals, bei raschem Gehen, Bergsteigen etc. Atembeschwerden; nie behandelt. Rechter und linker Lappen etwas vergrössert, weich, ebenso der Isthmus, jeder ca. wallnussgross; kein retrosternaler Fortsatz. Umfang 36,5. Bestrahlung ganze Partie: 11. 12. 13. 14. VIII. je 15 Minuten. — 4. I. 06. 36,5. Objektiv und subjektiv völlig gleich. Bestrahlungszeit 60 Minuten.

43. V., Pauline, 21 J. Seit 2 Jahren dicker Hals, keine Beschwerden, noch nie behandelt. Rechter Lappen und Isthmus etwas vergrössert, flach, weich, verschieblich, nicht retrosternal hinabreichend, linker Lappen nicht abzutasten. Umfang 35,5. Bestrahlung rechter Lappen und Isthmus: 11. 12. 13. 14. VIII. je 15 Minuten. — 29. XII. 05 36,0, objektiv und subjektiv keine Veränderung. Bestrahlungszeit 60 Minuten.

44. H., Sophie, 16 J. Seit 2 Jahren dicker Hals, keine Beschwerden; rechte Schilddrüsenhälfte hühnereigross, linke etwas kleiner, beide etwas retrosternal hinabreichend, doch ist der untere Pol luxierbar und leicht abzutasten. Struma weich, kompressibel. Umfang 38,0. Bestrahlung ganze Struma: 14. 15. 16. 17. VIII. je 15 Minuten. — 29. XII. 05. Pat. hat sich in der Zwischenzeit nicht mehr hier gezeigt, weil 8 Tage nach der letzten Bestrahlung ein nässendes Ekzem im bestrahlten Gebiet auftrat und der Hals nicht kleiner wurde. Umfang 38,0, objektiv und subjektiv keine Veränderung, völlig gleicher Befund. Bestrahlungszeit 60 Minuten.

45. B., Emilie, 16 J. Seit 1½ Jahren dicker Hals, keine Beschwerden, mit Tinct. iodi innerlich erfolglos behandelt. Linker Lappen hühnereigross, derb, prall (Cyste?), unterer Pol retrosternal hinabreichend, luxierbar, rechter Lappen etwas vergrössert; Isthmus ebenfalls, die beiden letzten flach, weich. Umfang 37,0. Bestrahlung ganze Vorderseite des Halses: 14. 15. 16. 17. VIII. je 15 Minuten. — 9. X. 05 37,5, keine Veränderung. — 29. XII. 37,5. Befund vollständig gleich dem vor der Bestrahlung festgestellten. Bestrahlungszeit 60 Minuten.

46. Gr., Alfred, 16 J. Seit 1 Jahr dicker Hals, zeitweise Atembeschwerden, nie behandelt. Rechter und linker Lappen beiderseits zu

hühnereigrossen, weichen Tumoren vergrössert, auch der Isthmus etwas verbreitert, keine retrosternale Ausdehnung. Umfang 39,0. Bestrahlung rechter Lappen: 17. 19. 21. 23. VI. je 15 Minuten. Nach brieflicher Mitteilung vom 7. I. 06 „nahm der Hals an Umfang nicht ab, sondern zu; auch ist die Atmung nicht besser geworden". Bestrahlungszeit 60 Minuten.

47. H., Franziska, 52 J. Seit frühester Jugend dicker Hals, zeitweise Atembeschwerden. Rechts gut hühnereigrosse, derbe, harte Struma, etwas retrosternal hinabreichend; Isthmus fingerbreit; links wallnussgrosser, oberflächlich gelegener derber Knoten. Umfang 46,0. Bestrahlung ganze Partie: 11. 12. 13. 14. VIII. 05 täglich 15 Minuten. — Briefliche Mitteilung am 28. I. 06 „Halsumfang 46,0; der Hals blieb unverändert, war vielleicht etwas weicher, solange ich die Salbe (Lanolin) benutzte". Bestrahlungszeit 60 Minuten.

Keine Auskunft über das Resultat der Bestrahlung erhielten wir in 2 Fällen, trotzdem die brieflichen Anfragen die Patienten erreichten. Ich glaube nicht fehlzugehen, wenn ich dieses Schweigen der Patienten mit einem mindestens mangelhaften subjektiven Erfolg der Behandlung in Zusammenhang bringe.

48. Gr., Rosa, 34 J. Seit einigen Jahren dicker Hals, keine stärkeren Beschwerden, nie behandelt. Beide Lappen, ebenso der Isthmus gleichmässig vergrössert, weich, verschieblich, ohne retrosternale Ausdehnung. Umfang 36,0. Bestrahlung rechter Lappen und Isthmus: 12. 19. 20. 21. 23. 24. VI. je 10 Minuten. Keine Nachuntersuchung. Bestrahlungszeit 60 Minuten.

49. R., Magdalene, 37 J. Seit 11 Jahren dicker Hals, seit einigen Jahren zunehmende Atemnot. Umfang 38,0. Rechter Lappen, Isthmus und linker Lappen bilden zusammen einen gut mannsfaustgrossen, nicht retrosternal hinabreichenden, harten, derben Tumor. Bestrahlung ganze Partie: 5. 7. VII. je 15 Minuten. Entzieht sich der Behandlung und erscheint nicht mehr. Auf briefliche Anfrage keine Antwort. Bestrahlungszeit 30 Minuten.

Auch in 2 Fällen von Carcinom der Schilddrüse haben wir im Unterschied von Stegmann weder in klinischer noch in histologischer Beziehung irgend welche Veränderungen durch die Röntgenisierung erreicht:

50. H., Anna, 40 J. Seit 8 Jahren Kropf, der in der letzten Zeit gewachsen ist. Rechter Lappen und Isthmus gut mannsfaustgross, ausserordentlich derb, hart, linker Lappen nicht zu fühlen. Hie und da Atembeschwerden, besonders seit einem Monat. Nirgends Drüsen nachweisbar. Allgemeinbefinden durchaus gut. Umfang 39,0. Bestrahlung: 20. 22. 23. 29. 30. 31. V. je 10 Minuten. — 25. VI. 39,0. Nicht die geringste Ver-

änderung. — 29. VI. Operation: Halbseitige Exstirpation, die durch ausgedehnte Verwachsungen der Drüsenkapsel mit der Umgebung sehr erschwert und sehr blutreich ist. — 16. VI. geheilt entlassen. Bestrahlungszeit 60 Minuten.

51. R., Lukas, 54 J. Seit 3 Jahren dicker Hals, keine Atemnot, hie und da Schluckbeschwerden; wiederholt erfolglos mit Salben behandelt; kein vermehrtes Wachstum in der letzten Zeit bemerkt. Rechter Lappen gut mannsfaustgross, sehr hart, derb, der obern Thoraxapertur unbeweglich aufsitzend; Trachea stark bogenförmig nach links verschoben; Isthmus und linker Lappen nicht vergrössert. Nirgends Drüsen; Allgemeinbefinden sehr gut. Umfang 45,0. Bestrahlung rechter Lappen: 8. 9. 10. 11. VI. je 15 Minuten. — 28. VII. Keine Veränderung; 45,0. Bestrahlung: 28. 29. 30. VII. je 15 Minuten. — 15. X. Befund völlig unverändert. — 18. X. Halbseitige Exstirpation, die durch Verwachsungen der Strumaoberfläche mit der Umgebung erschwert ist. 30. X. 05 geheilt entlassen. Bestrahlungszeit 105 Minuten.

Diesen im Ganzen recht geringen klinischen Erfolgen steht gegenüber eine geradezu auffallend grosse Zahl von Hautschädigungen, die den Gedanken an eine besonders hohe Empfindlichkeit der Haut des strumösen Halses nahelegen könnte (Görl). Wir sahen trotz aller Vorsicht — gewöhnlich 14 Tage nach der ersten Bestrahlung — Hautveränderungen auftreten 26 mal und zwar einfache vorübergehende Rötung in 16 Fällen, papulöse und schuppende Ekzeme bei 3 Patienten, sehr starke Rötung mit Blasenbildung 7 mal; unter den letzteren waren mehrere, welche wochenlanger Behandlung bedurften, in einem Fall ist das Ekzem heute noch nicht ganz abgeheilt; leichte Pigmentierung ist einigemal geblieben. Die Hautreizung trat häufiger auf, als wir das Perthes'sche Stanniolfilter wegliessen. Auffallend war auch uns, dass nicht die Zeitdauer der Bestrahlung massgebend war für Auftreten und Intensität der Hautreizung: in 4 von den 7 Fällen der letzten Gruppe war die Bestrahlung nur 60 Minuten, in den 3 andern 90, 105 und 120 Minuten lang angewandt worden, während bei den am längsten bestrahlten (z. B. Nr. 2 185 Minuten) keine Veränderung auftrat. Nur 23 Patienten — 2 sind nicht nachuntersucht — zeigten keine Hautveränderungen im bestrahlten Gebiet. Störungen des Allgemeinbefindens, Fieber u. s. w. sind, abgesehen von ganz vereinzelten Klagen über Kopfschmerzen und leichten Schwindel, nach der Bestrahlung nie aufgetreten. Am Körpergewicht und Urin konnten keine Veränderungen festgestellt werden.

Betrachten wir nun nach Skizzierung des klinischen Bildes unserer Bestrahlungsversuche die histologischen Bilder, die wir nach Bestrahlung von menschlichen und tierischen Schilddrüsen erhielten, so standen uns zunächst zur Verfügung von bestrahlten und wegen ausbleibenden Erfolges später exstirpierten Strumen 8 Präparate, 6 gewöhnliche und die beiden oben erwähnten malignen Strumen. Die Präparate wurden sofort nach der Exstirpation, bei der sich übrigens nicht die geringsten Veränderungen gegenüber der Norm feststellen liessen, lebenswarm in Konservierungsflüssigkeit eingelegt, gehärtet und mit Hämatoxylin und Eosin gefärbt. Herrn Professor v. Baumgarten, der die Güte hatte, mit Herrn Professor Dietrich die Präparate zu untersuchen, sei auch an dieser Stelle hiefür verbindlichster Dank ausgesprochen.

1. K., Sofie (Nr. 31), bestrahlt 75 Minuten, exstirpiert 15 Stunden nach der letzten Bestrahlung. Struma parenchymatosa, partim colloides. Sämtliche Kerne wohl konturiert und gleichmässig gefärbt; Stroma grösstenteils hyalin gequollen und von reichlichen Hämorrhagien durchsetzt; diese nehmen in den centralen Teilen noch erheblich zu, so dass zwischen geronnenem Blut nur kleine Häufchen von Follikeln liegen, die nicht die geringste Veränderung der Kerne und Zellgrenzen zeigen. Auch in den Teilen dicht unterhalb der Kapsel wohlerhaltene, völlig unveränderte Follikel mit wenig Colloid. Nirgends Kerntrümmer oder Nekrosen.

2. Br., Lina (Nr. 28), bestrahlt 30 Minuten; exstirpiert 7 Tage nach der letzten Bestrahlung. Makroskopisch: Struma parenchymatosa, colloides, partim haemorrhagica. Mikroskopisch: Es wechseln Partien kleiner dichtgedrängter Follikel mit keinem oder nur wenig Colloid ab mit Stellen grosser colloiderfüllter Follikel. An einige Stellen findet sich das Bindegewebsstroma im Zustande gelatinöser Aufquellung, ausserdem hie und da teils follikuläre teils interstitielle Blutungen. An Kernen und Zellen keine Veränderungen.

3. H., Marie (Nr. 9), bestrahlt 60 Minuten; exstirpiert 51 Tage nach der letzten Bestrahlung. Makroskopisch: Struma cystica et gelatinosa, partim petrificans. Mikroskopisch findet man grosse mit Colloid gefüllte Follikel, umrahmt von dem typischen kubischen Epithel, das durchweg wohlgebildete Kerne aufweist. In einige Follikel hat eine geringe Blutung stattgefunden. Die Kapsel zieht glatt über die Struma weg; in ihr, ebenso in geringen bindegewebigen Struma keine entzündliche Infiltration.

4. F., Hermine (Nr. 17), bestrahlt 115 Minuten; exstirpiert 93 Tage nach der letzten Bestrahlung. Diagnose: Struma colloides. Auch hier überall scharf konturierte Zellgrenzen mit wohlerhaltenen gut gefärbten

Kernen, völlig unveränderter Membrana propria; nirgends irgend welche auf Bestrahlung zurückzuführende Veränderungen.

5. St., Mina (Nr. 10), bestrahlt 80 Minuten; exstirpiert 133 Tage nach der letzten Bestrahlung. Diagnose: Struma colloides. Das einschichtige Epithel bildet überall an allen Follikeln einen schönen Saum; die Kerne sind gleichmässig gefärbt, sowohl in den Randpartien, wie im Centrum, im interstitiellen Gewebe keine Infiltration, keine Nekrosen.

6. R., Luise (Nr. 25), bestrahlt 160 Minuten; exstirpiert 163 Tage nach der letzten Bestrahlung. Diagnose: Struma parenchymatosa partim colloides. Ueberall völlig unveränderte, wohlerhaltene Drüsenzellen mit scharf gefärbten, völlig normalen Kernen. Nirgends irgendwelche Zerfallsprodukte oder Nekrosen; einzelne umschriebene Hämorrhagien.

7. H., Anna (Nr. 50), bestrahlt 60 Minuten; exstirpiert 29 Tage nach der letzten Bestrahlung. Kompakter Kropf von fächrigem Bau, durchsetzt von kleinen Hämorrhagien. Mikroskopisch: Von Schilddrüsengewebe ist nichts mehr zu erkennen. Der Kropf besteht aus epithelialen Zellen von etwas kubischer Gestalt, die grösser als typische Epithelien der Glandula thyreoidea sind. Diese liegen teils in grossen Alveolen, teils in so grossen dichten Lagern angeordnet, dass das Stroma völlig zurücktritt und sich auf einzelne Gefässzüge beschränkt. An vielen Stellen finden sich Hämorrhagien. Regressive Metamorphosen an den Zellen selbst sind nicht zu sehen. Der Tumor ist umhüllt von einer dichten Bindegewebskapsel, die anscheinend nirgends durchbrochen ist; in ihr sieht man gegen den andringenden Tumor zu entzündliche Infiltration. Diagnose: Struma carcinomatosa.

8. R., Lukas (Nr. 51), bestrahlt 105 Minuten; exstirpiert 79 Tage nach der letzten Bestrahlung. Makroskopisch zeigt die Struma eine deutliche Abgrenzung in eine Rinden- und eine centrale Schicht. Mikroskopisch: Die Rindenschicht besteht aus grossen zellreichen Epithelzapfen, während die centralen Teile nur ein bindegewebiges, teilweise hyalin gequollenes Stroma enthalten. Degenerationserscheinungen lassen sich an den Zellen nirgends nachweisen. Diagnose: Struma carcinomatosa.

Zusammenfassend lässt sich sagen, dass an keiner der 8 untersuchten Strumen, von denen 3 (Nr. 1, 2 und 6) eine Mischung von Parenchym- und Colloidstruma, 2 (Nr. 4 und 5) reine Colloidstrumen, eine (Nr. 3) eine Struma cystica et gelatinosa und 2 (Nr. 7 und 8) carcinomatöse Strumen darstellen und von denen zur Untersuchung stets die der bestrahlten Hautfläche nächstgelegenen Partien und in mehreren Stellen untersucht wurden, sich Veränderungen fanden, die man mit Sicherheit auf eine Einwirkung der Bestrahlung hätte beziehen können. Dabei ist zu betonen, dass die Unter-

suchung Stunden bis Tage bis Monate, also zu den verschiedensten Zeiten nach der letzten Bestrahlung erfolgte.

Um nun noch festzustellen, welche Veränderungen die normale tierische Schilddrüse unter der Röntgenisierung erleidet, haben wir bei 2 Hunden beide Schilddrüsenhälften bestrahlt und haben, um möglichst intensive Wirkung zu erzielen mit mittelweichen bis harten Röhren bei ganz kurzem Röhrenabstand in längeren Sitzungen bestrahlt. Bei dem einen Hunde wurde die Schilddrüse vor der Bestrahlung beiderseits freigelegt und das Längen-, Dicken- und Breitenmass festgestellt; nach glatter, per prim. int. erfolgter Heilung wurde mit der Bestrahlung begonnen. Täglich wurde das Allgemeinbefinden der Tiere kontrolliert und fortlaufend das Gewicht festgestellt. Die Bestrahlung erfolgte am aufgespannten Tiere nach jedesmaliger Injektion von Morphium hydrochlor., bei der völlig seitlichen Lage der Hundeschilddrüse stets in Seitenlage, so dass die Strahlen die breite Seitenfläche des Organs in ganzer Ausdehnung treffen konnten, und zwar wurde abwechslungsweise der rechte und linke Lappen in Angriff genommen. Nach der Bestrahlung bestand gewöhnlich für $1-1^1/_2$ Stunden noch geringe Morphiumwirkung, unter der die Hunde träge und matt, ohne Fresslust dalagen, von der sie sich jedoch stets in kurzem erholten. Irgend welche Störungen des Allgemeinbefindens konnten in den morphiumfreien Zeiten nie festgestellt werden; im Gegenteil die Hunde waren stets munter, bekamen zwar an der bestrahlten Halspartie ausgedehnte Dermatitis in Gestalt von umschriebenem Haarausfall und trocknem schuppendem Ekzem, waren aber dadurch in ihrem Wohlbefinden nicht im Geringsten beeinträchtigt und nahmen an Körpergewicht dauernd zu. Von einer mangelhaften Schilddrüsenfunktion infolge der energischen Bestrahlung konnte also nach dem Allgemeinbefinden der Tiere keinesfalls die Rede sein.

Hund I, kräftiger, 6 Jahre alter Collie wurde bestrahlt: rechter Schilddrüsenlappen 120 Minuten (29. 30. V. je 15 Minuten, 9. 13. 16. VI. je 30 Minuten); linker Lappen 60 Minuten (29. 30. V. je 15 Minuten, 6. VI. 30 Minuten und am 1. VIII. 05); 45 Tage nach der letzten Bestrahlung mit Chloroform getötet.

Hund II, 3 Jahre alter Rattenfänger, dessen freigelegter rechter Schilddrüsenlappen eine Länge von 2,6 cm, eine Breite von 1,3 cm und eine Dicke von 4 mm hatte, wurde bestrahlt rechts 120 Minuten (7. 8. 9. 10. VI. je 15 Minuten, 20. und 21. VI. je 30 Minuten), links 45 Minuten (8. 9. 10. VI. je 15 Minuten). Maasse des linken Schilddrüsenlappens vor

der Bestrahlung: Länge 2,4 cm, Breite 1,2 cm, Dicke 4 mm. Tier mit Chloroform getötet am 1. VIII. 05, 40 Tage nach der letzten Bestrahlung. Die exstirpierten Organe zeigten in Färbung und Ausdehnung nicht die geringsten Veränderungen gegen früher, nirgends fanden sich Verwachsungen, Blutungen etc.

Die Untersuchung der bestrahlten Drüsen ergab: „Die makroskopische Untersuchung der, den eben getöteten Tieren entnommenen Schilddrüsen liess keinen deutlichen Unterschied derselben von normalen Schilddrüsen des Hundes erkennen. Die exstirpierten Organe wurden sofort nach der makroskopischen Besichtigung in kleinere Stücke zerlegt und letztere unter Bezeichnung des Tieres und der Seite, von welcher sie stammten, in Gläser mit verschiedenen Härtungs- und Konservierungsflüssigkeiten verteilt (Alkohol, Formalin, Müller'sche Lösung, Flemming's Chrom-Osmiumgemisch). An den sehr zahlreichen mikroskopischen Schnittpräparaten, welche von sämtlichen der aufbewahrten Stückchen angelegt und in verschiedener, geeigneter Weise gefärbt wurden, liess sich trotz genauester Untersuchung in keinem der Stücke eine Veränderung der Struktur der normalen Hundeschilddrüse, von der Vergleichspräparate von mehreren Exemplaren zur Verfügung standen, nachweisen weder an den Follikeln, noch am interstitiellen Gewebe, noch an den Blutgefässen und deren Inhalt." (v. Baumgarten.)

Trotz Verwendung sehr penetrationsfähiger Strahlen gelang es also auch im Tierversuch, wie die Beobachtung am lebenden Tiere und die histologische Untersuchung der exstirpierten Schilddrüsen lehren, nicht, die normale Schilddrüse irgendwie zu beeinflussen. Diesen völlig negativen histologischen Resultaten an der normalen Hundeschilddrüse stehen zur Seite die histologischen Bilder, die wir nach Bestrahlung des menschlichen Kropfes oben mitgeteilt haben: Auch hier an keiner Stelle Veränderungen, die mit Sicherheit auf die Strahlenwirkung zurückgeführt werden können und zwar sowohl an den nur Stunden und Tage nach der letzten Bestrahlung als auch an den Wochen und Monate später exstirpierten Kröpfen. Denn die Hämorrhagien, die sich nicht selten fanden, die gelatinöse Veränderung des Stromas etc. werden auch ohne Bestrahlung häufig genug fast in jeder exstirpierten Struma gefunden. Die spezifischen Drüsenzellen, ja sogar die angeblich besonders labilen Carcinomzellen, die Gefässendothelien waren nicht im Geringsten beeinflusst worden.

Ich möchte deshalb das Resultat unserer Bestrahlungsversuche am Kropf des Menschen und an der normalen Schilddrüse des Hundes in folgende Sätze zusammenfassen:

1) Irgend welche histologischen Veränderungen im Gewebe der normalen oder kropfig entarteten Schilddrüse konnten wir bei einer Bestrahlungszeit von 30—185 Minuten weder kürzere noch längere Zeit nach der ersten Bestrahlung finden. Von einem spezifischen Einfluss der Röntgenstrahlen auf normales, hyperplastisches, colloid oder carcinomatös erkranktes Schilddrüsengewebe kann nach unseren Beobachtungen keine Rede sein.

2) Eine Heilung der Struma (Rückbildung auf normale Verhältnisse) unter Anwendung der Röntgenstrahlen haben wir trotz sorgfältigster Auswahl der Fälle nie, wirkliche anhaltende Besserung nur in 2 Fällen, geringere Besserungen von kürzerer oder längerer Dauer bei 25 Patienten und gar keine Veränderungen bei 22 gefunden: ebenso wird die Struma carcinomatosa durch Röntgenstrahlen nicht im Geringsten beeinflusst.

3) Andererseits haben wir 26 mal Hautschädigungen von der leichten Rötung (16 mal) bis zur Blasenbildung (7 mal) trotz vorsichtigsten Vorgehens beobachtet. Allgemeinstörungen, etwa durch Zerfall von Schilddrüsensubstanz, etc. sind nie aufgetreten.

4) Ob die geringen, manchmal beobachteten Verkleinerungen der Struma, die subjektiv nicht selten angegebene Besserung der Atembeschwerden, überhaupt durch die Röntgenisierung allein ausgelöst wurden, entzieht sich unserem Urteil. Vielleicht spielen hiebei ganz andere Momente mit, als Röntgenwirkung allein; ich denke dabei in erster Linie an physiologische Schwankungen in der Blutfülle des Organs, an Schwankungen in der Blutfülle infolge Nachlassens einer vorher bestehenden Bronchitis (cfr. Fall 15 und 2) und nicht in letzter Linie an suggestive Einflüsse der neuen Behandlung.

Kurz — die Röntgenbehandlung des Kropfes ist ein meist unwirksames Verfahren, das besser durch erprobte Methoden zu ersetzen ist.

Litteratur.

Beck, C., Ueber die Kombination von Excisions- und Röntgentherapie bei Morbus Basedowii. Berl. klin. Wochenschr. 1905. Nr. 20. — v. Bruns, P., Ueber die Kropfbehandlung mit Schilddrüsenfütterung. Diese Beiträge Bd. 12. S. 847. — Ders., Beobachtungen und Untersuchungen über die Schilddrüsenbehandlung des Kropfes. Diese Beiträge Bd. 16. S. 521. — Boggs, Treatment of non-malignant diseases by the Röntgen-rays. Med. news 1905 May 6. Ref. Centralbl. für Chir. 1905. S. 984. — Buschke und Schmid,

Ueber die Wirkung der Röntgenstrahlen auf Drüsen. Deutsche med. Wochenschr. 1905. S. 495. — Gilmer, Röntgentherapie in der inneren Medicin. Vortrag im ärztlichen Verein München 10. I. 06. Med. Klinik 1906. S. 100. — Görl, Ein neues Feld für die Radiotherapie? (Strumenbehandlung) Münch. med. Wochenschr. 1905. S. 944. — Kramer, Ref. über Görl's Publikation. Centralbl. f. Chir. 1905. S. 765. — Krause, P., Zur Röntgentherapie der Pseudoleukämie und anderweitiger Bluterkrankungen. Fortschritte auf dem Gebiete der Röntgenstrahlen Bd. 9. H. 3. S. 170. — Mayo: Thyreoidectomy for exophthalmic goitre, based upon 210 operated cases. Transactions of the american surgical association Bd. 22. 1904. Ref. Centralbl. f. Chir. 1905. S. 635. — Pusey, The therapeutic use of x-rays, three years after. Journ. of the americ. med. assoc. 1905. Mai 3. Ref. Centralbl. f. Chir. 1905. S. 872. — Stegmann, Die Behandlung der Struma mit Röntgenstrahlen. Münch. med. Wochenschr. 1905. S. 1247. — Ders., Die Behandlung des Kropfes mit Röntgenstrahlen. Protokoll der k. k. Gesellsch. der Aerzte in Wien. Wiener klin. Wochenschr. 1905. S. 705. — Ders., Zur Behandlung des Morbus Basedowii mit Röntgenstrahlen. Wiener klin. Wochenschr. 1906. S. 62. — Schiff, Wiener klin. Wochenschr. 1905 S. 706. — Williams, (Cit. nach Zimmern und Raymond). Kurzes Ref. Münch. med. Wochenschr. 1905. S. 1269.

XVI.

AUS DER

GRAZER CHIRURGISCHEN KLINIK

VORSTAND: PROF. DR. v. HACKER.

Zur Pathologie des angeborenen, partiellen Riesenwuchses.

Von

Dr. **Max Hofmann,**
Assistent der Klinik.

(Hierzu 10 Abbildungen und Taf. XI—XIII.)

Ueber die Pathologie des angeborenen, partiellen Riesenwuchses finden sich in der Litteratur fast gar keine Angaben vor. Eine histologische Untersuchung, insbesondere der Knochen, ist noch ausständig und doch ist nur von einer solchen eine Aufklärung über das Wesen und die noch vollständig dunkle Aetiologie dieser so merkwürdigen Erkrankung zu erhoffen. Der Mangel der pathologisch-anatomischen Kenntnisse über angeborenen partiellen Riesenwuchs ist umso auffallender, als die Erkrankung in Beziehung auf ihre klinische Seite schon lange auf Grund einer Reihe älterer Arbeiten [Busch[1]), Friedberg[2]), Wittelshöfer[3]), Fischer[4]),

1) W. Busch, Ein Beitrag zur Kenntnis der angeborenen Hypertrophie der Extremitäten. Arch. f. klin. Chir. 1866. Bd. 7. S. 174.

2) H. Friedberg, Riesenwuchs des rechten Beines. Virchow's Archiv 1867. Bd. 40. S. 353.

3) R. Wittelshöfer, Ueber angeborenen Riesenwuchs der oberen und unteren Extremitäten. Arch. f. klin. Chir. 1879. Bd. 24. S. 57.

4) H. Fischer, Der Riesenwuchs. Deutsche Zeitschr. f. Chir. 1880. Bd. 12. S. 1.

Wagner [1])] wohl fast als erschöpft behandelt bezeichnet werden kann. Die neueren Untersuchungen bestätigten nur mehr das bisher Bekannte und bereicherten wesentlich nur die Kasuistik.

In der folgenden Arbeit soll daher vor allem die noch ausstehende pathologische Anatomie des angeborenen, partiellen Riesenwuchses, so weit dies an der Hand eines zur Beobachtung gekommenen Falles dieser Erkrankung möglich ist, festgestellt werden. In einem zweiten Teil der Arbeit soll die klinische Seite der Erkrankung auf Grund der bisherigen Litteraturbefunde in Kürze behandelt werden.

I. Pathologische Anatomie des angeborenen partiellen Riesenwuchses.

Eingehend auf die Litteratur der pathologisch-anatomischen Angaben über angeborenen, partiellen Riesenwuchs ist zunächst zu erwähnen, dass die makroskopisch-anatomischen Beschreibungen sehr mangelhaft sind und Sektionsbefunde fast vollständig fehlen.

Busch (l. c.) giebt eine etwas genauere Beschreibung seines durch Pirogoff'sche Amputation gewonnenen Präparates, das 7 Pfund 17 Loth wog und einem Fall von angeborenem Riesenwuchs der linken unteren Extremität entstammt, der äusserlich grosse Aehnlichkeit mit meinem Falle bot. Er fand die kranken Knochen an den Epiphysen aufgetrieben, unregelmässig, knorrig, mit exostotischen Vorsprüngen bedeckt, die Diaphyse hingegen schlank, so dass die Knochen, nach seinen Abbildungen zu schliessen, Hantelform annahmen. An Durchschnitten, die er durch einzelne der besonders vergrösserten Knochen gemacht hat, fand er das Fett- und Markgewebe bedeutend stärker entwickelt, als die Knochenlamellen, ja die letzteren sogar auffallend verdünnt (l. c. S. 196).

Fischer (l. c. S. 17) beschreibt einen Fall von kolossaler Lipomatose des Beines, verbunden mit Riesenwuchs einzelner Knochen und Atrophie anderer, wo an den riesig entwickelten Knochen der grossen Zehe Unebenheiten und Rauhigkeiten nicht vorhanden waren, auch war der Knochen von derbem Gefüge, und die Markhöhle nur sehr klein. „Auch auf dem Durchschnitt erschienen die Knochen normal" (l. c. S. 20).

---

1) P. Wagner, Zur Kasuistik des angeborenen und erworbenen Riesenwuchses. Deutsche Zeitschr. f. Chir. 1887. Bd. 26. S. 281.

Etwas genauer untersucht ist der von Hornstein[1]) beschriebene Fall. Es handelte sich um halbseitigen Riesenwuchs der rechten Seite bei einem $2^1/_2$jährigen Kinde, das zur Sektion kam. Aus dem Sektionsbefunde verdient nur hervorgehoben zu werden, dass die Tymus vollständig vergeblich gesucht wurde, die Schilddrüse wog 2,35 g. Das Centralnervensystem bot nichts Erwähnenswertes. Die Ergebnisse ihrer histologischen Untersuchungen fasst die Verfasserin dahin zusammen, dass sich bei partiellem Riesenwuchs eine Hyperplasie der Bindesubstanzen findet. „Weitaus am stärksten erkrankt sind Binde- und Fettgewebe, aber auch das Knochengewebe ist entschieden hyperplastisch, wenn auch in geringerem Masse. Als neuen Befund kann ich hervorheben die Veränderungen der Nerven, bei denen, so weit sie klargelegt werden konnten, wiederum nur das Bindegewebe beteiligt ist: Epineurium, Perineurium und Endoneurium, das letztere mit den seltsamen Formen der Blasenzellen" (l. c. S. 461). Diese Blasenzellen identificiert sie mit den Blasenzellen, welche Langhans bei Cachexia tyreopriva der Menschen und Affen, sowie bei Kretinismus in den Lymphspalten und manchmal auch mitten in den Nervenbündeln beschrieben hat. Die Arterien fand sie erweitert und ihre Wand verdickt, auch in den Muskeln war das Bindegewebe wesentlich verdickt. Als Ergebnis der histologischen Untersuchung der stark vergrösserten zweiten und dritten Phalange giebt sie nur an „In der Ossifikation scheint kein Unterschied zu sein" (l. c. S. 449).

Arnheim[2]) fand in einem Fall von halbseitiger Hypertrophie bei einem zweieinhalbjährigen Knaben neben Hypertrophie der Muskeln und Zunahme im Kaliber der Blut- und Lymphgefässe auch Hypertrophien der Leber, Nieren, sowie Bronchiektasien der Lunge und Hypertrophien ihrer Knorpel und ihres interstitiellen Gewebes.

Der von mir beobachtete und untersuchte Fall von angeborenem, partiellen Riesenwuchs war folgender:

F. Fr., 12j. Knabe. Die Eltern und neun Geschwister sind gesund und vollständig normal gebaut. Schon nach der Geburt des Kindes bemerkte der Vater, dass die drei ersten Zehen des rechten Fusses bedeutend grösser waren, als die entsprechenden links. Mit dem Wachstum

1) Sophie Hornstein, Ein Fall von halbseitigem Riesenwuchs. Virchow's Arch. 1893. Bd. 133. S. 440.

2) G. Arnheim, Ueber einen Fall von kongenitaler, halbseitiger Hypertrophie mit angeborenen Bronchiektasien. Virchow's Arch. 1898. Bd. 154. S. 308.

des Kindes wurde dieser Unterschied immer auffallender und auch der Mittelfuss wurde bald als vergrössert erkannt. Die Vergrösserung nahm stetig zu und schien das Wachstum der vergrösserten Teile namentlich in letzter Zeit ein rascheres zu sein. In den letzten Jahren trug Pat. links eine um 3 cm erhöhte Schuhsohle, da das ganze rechte Bein das linke im Wachstum überflügelte. In den früheren Jahren war der Unterschied in der Beinlänge kein so bedeutender, dass er eine Korrektur erfordert hätte. Da der Gang des Kranken durch das Gewicht des rasch an Grösse zunehmenden Fusses ein schleppender und schwerfälliger geworden war, und er selbst sich nicht mehr dem Gespötte seiner Altersgenossen hingeben will, sucht er Spitalshilfe auf.

Befund: Kräftig gebauter, auch geistig gut entwickelter Knabe (Fig. 1).

Fig. 1.

Die ganze rechte untere Extremität ist stärker und länger als die linke, vor Allem aber fällt die normale Verhältnisse weit überschreitende Grössenentwicklung des rechten Fusses sofort in die Augen. Steht der Knabe aufrecht, so ist der Schiefstand des Beckens, bedingt durch ungleiche Länge der Extremitäten ein auffallender. Der Beckenschiefstand hat eine ausgesprochene links konvexe, statische Lendenskoliose zur Folge, die sich durch Erhöhung der linken Fusssohle um 3 cm vollständig ausgleichen lässt. Eine genauere Untersuchung ergiebt, dass der Hochstand der rechten Spina iliaca anterior superior nicht ausschliesslich durch Beckenschiefstand bedingt ist, sondern dass die ganze rechte Beckenhälfte grösser als die linke ist. Röntgendurchleuchtung bestätigt diesen Befund. Die Distanz der Spina iliaca anterior superior vom Malleolus lateralis rechts ist 3 cm länger als links. Diese Verlängerung kommt hauptsächlich auf Kosten des rechten Unterschenkels, weniger des Oberschenkels zu Stande. Das Bein ist in toto rechts stärker als links. Am Fusse (Fig. 2) fällt zunächst die enorme Grösse der ersten, zweiten und dritten Zehe und ihrer Mittelfussanteile in die Augen. Vierte und fünfte Zehe und ihre Metatarsalknochen sind nicht grösser als am gesunden linken Fuss. Die den ersten drei Zehen zugehörigen Anteile des Fussballens sind ganz besonders vergrössert. Die grösste Länge des Fusses von der Ferse bis zur Spitze der zweiten Zehe beträgt 27 cm. Eine genauere Untersuchung lehrt, dass hauptsächlich die vor der Chopart'schen Gelenkspalte gelegenen Fussanteile, mit Ausnahme der vierten und fünften Zehe, mäch-

tig entwickelt und abnorm gestaltet sind, während die hinteren Anteile des Fusses normale Gestalt besitzen, wenn sie auch im Ganzen kräftiger entwickelt sind als die der linken Seite. Der vor der Chopart'schen Gelenklinie gelegene Anteil des Fusses hat im grossen Ganzen Walzenform angenommen, nur der laterale Fussrand bis zur Spitze der kleinen Zehe hat mehr normale Gestalt beibehalten. Von einem medialen Fussrand kann schwer die Rede sein, da er in die allgemeine Verdickung der Weichteile aufgegangen ist. Die grosse Zehe ist 9 cm lang, ihr grösster Umfang beträgt 16 cm. Sie steht in axialer Verlängerung ihres Metatarsale, ihr Nagel ist stark in die Breite entwickelt, sonst normal. Im Metatarsophalangealgelenk ist die grosse Zehe stark hyperextendiert, aktiv ist sie recht gut beweglich. Zweite und dritte Zehe sind ebenfalls abnorm gross, dabei sind sie an den einander zugekehrten Seiten bis gegen die Endphalangen hin mit einander verwachsen. Es liegt also die häufig beobachtete Verbindung von Macrodaktylie mit Syndaktylie vor. Die Länge der zweiten Zehe beträgt 9 cm, die der dritten 8 cm, der grösste

Fig. 2.

Umfang beider verwachsener Zehen 21 cm. Zweite und dritte Zehe liegen nicht in axialer Verlängerung ihrer Metatarsalknochen, sondern weichen in ihrer Richtung von der Längsachse ihrer Mittelfussknochen stark lateralwärts ab, so zwar, dass die Spitze der zweiten Zehe von der ersten Zehe eine Entfernung von 10 cm besitzt. Auch sind beide Zehen namentlich die dritte in allen Gelenken stark hyperextendiert. Die Länge der vierten Zehe beträgt 3 cm, die der fünften $2^1/_2$ cm. Beide erscheinen wie ein Appendix des enorm vergrösserten Fusses an der lateralen Seite des Metatarsophalangealgelenkes der dritten Zehe, durch die sie in Abduktionsstellung gedrängt werden. Beim Gehen und Stehen des Pat. berührt keine der Zehen den Boden (Fig. 1), die Spitze der hyperextendierten grossen Zehe steht nicht weniger als 10 cm von der Unterlage ab. Es wird dies bedingt durch die ganz bedeutende Entwicklung des Sohlenballens der ersten, zweiten und dritten Zehe und diese offenbar durch erhebliche Fettansammlung unter der Haut der Sohle. Im Bereiche der normal grossen vierten und fünften Zehe und des Kleinzehenrandes des Fusses fehlt eine derartige Lipombildung unter der Haut. Nach rück-

wärts reicht die Bildung des mächtigen Sohlenballens bis zur Chopart'schen Gelenklinie. Auch am Dorsum pedis ist eine subkutane Fettansammlung, wenn auch in bedeutend geringerem Masse als in der Planta nachweisbar. Durch die Entwicklung der beschriebenen Fettmassen, dann aber auch durch die Divergenz der Metatarsalia I und II nach vorne zu nimmt der ganze Fuss zehenwärts rasch an Breite und Umfang zu. Im Bereiche der Chopart'schen Gelenklinie beträgt die Breite der Sohle 8 cm, im Bereiche der Metatarsalköpfchen 15 cm. Der Umfang des Fusses über dem Riste beträgt 31 cm, über dem Sohlenballen 37 cm.

Fig. 3.

Im Röntgenbild (Fig. 3) des Fusses fällt, abgesehen von der abnormen Grösse der erkrankten Knochen, die Verdünnung der Corticalis aller Metatarsalknochen und Phalangen auf. Diese kommt am Bilde umso deutlicher zum Ausdruck als die Spongiosa im Vergleich zum normalen Verhalten stärker rareficiert erscheint. Auch erkennt man im Röntgenbilde deutlich, dass die starke Abduktion der zweiten bis fünften Zehe in den Metatarsophalangealgelenken dadurch zu Stande kommt, dass die Grundphalangen mit ihrer Basis den Köpfchen der Metatarsalia mehr seitlich aufsitzen, wodurch letztere in ihrem lateralen Anteil etwas besser entwickelt sind als in ihrem medialen nicht zur Artikulation dienenden.

Das Metatarsophalangealgelenk der ersten Zehe verhält sich normal. Die Ephiphysenfugen erscheinen an normaler Stelle, nur sind sie an der zweiten und dritten Phalange der dritten bis fünften Zehe schon geschwunden, während sie an gleichaltrigen Zehen normaler Individuen noch zu finden sind.

Die Haut der erkrankten Extremität zeigt nirgends abnorme Beschaffenheit, während sonst häufig bei Riesenwuchs Angiome, Telangiektasien, Varicositäten, Naevi etc. beobachtet werden. Auch an der Haut des übrigen Körpers, sowie an den inneren Organen lässt sich nichts Abnormes nachweisen. Noch soll erwähnt werden, dass für ein Fehlen oder eine Vergrösserung der Tymus, sowie der Hypophysis cerebri die Röntgendurchleuchtung keine Anhaltspunkte ergab. Der lymphatische Apparat des Knaben zeigte nichts Abnormes, die Schilddrüse war normal gross, die Hoden sind gut entwickelt, Pubes noch nicht vorhanden, rachitische Merkmale fehlen vollständig.

Auf Wunsch des Kranken, welcher eine Entfernung nur der vorderen besonders vergrösserten Partien des Fusses verlangte, wurde unter Lumbalanästhesie (0,05 Tropacocain) die Exarticulatio intertarsea anterior, das heisst die Abtragung des Fusses nach Bona-Jäger zwischen den Keilbeinen und dem Naviculare mit Durchsägung des Cuboids vorgenommen. Da die Haut der Planta wegen enormer Entwicklung des Paniculus adiposus zur Lappenbildung nicht geeignet schien, wurde zur Deckung des Stumpfes ein dorsaler Hautlappen verwendet. Auch das tiefe Fett der Planta zwischen Sohlenmuskulatur und Knochen zeigte sich stark vermehrt und wurde in toto als ein Klumpen, der nach hinten bis zum Ansatz der kurzen Sohlenmuskeln am Calcaneus reichte, entfernt. In die dadurch entstandene Höhlung kommt ein Drainrohr für 48 Stunden. Der Wundverlauf ist durch teilweise Nekrose des dorsalen Hautlappens kompliciert, nach deren Abstossung die granulierende Wundfläche durch einen dem rechten Oberschenkel entnommenen Hautlappen nach Krause gedeckt wird, der zum grössten Teil anheilt. Mit einer kleinen noch granulierenden Stelle wird Pat. mit guter Gehfähigkeit entlassen, nachdem die Sohle des gesunden Fusses um 3 cm erhöht worden war.

Das durch Exartikulation gewonnene Präparat wurde zunächst makroskopisch, dann mikroskopisch untersucht:

1. Befund an den Weichteilen.

Die Haut der Fusssohle ist, wie man am Querschnitte leicht feststellen kann, eher verdünnt als verdickt, mikroskopisch zeigt sich, dass die Verdünnung auf Kosten der Epidermis zustande kommt. Das Stratum lucidum ist schärfer abgegrenzt und etwas niederer als in der Norm.

Die Grösse des Sohlenballens wird durch den mächtigen Paniculus adiposus bedingt. Dieses plantare Fettpolster hat an seiner stärksten Stelle eine Höhe von 3,5 cm. Das Fett ist derb, fest, gelb und

besteht aus grösseren Läppchen. Es unterscheidet sich dadurch auffallend von dem zwischen Knochen und Muskulatur befindlichen weichen, feinkörnigen, fast gelatinösen Fett.

Die Muskulatur zeigt makro- und mikroskopisch normales Verhalten, vor Allem keinerlei Fettablagerung zwischen den Muskelbündeln, nur muss sie naturgemäss verlängert sein in dem Masse, als Ursprung und Insertion entsprechend der Vergrösserung des Skelettes auseinandergerückt sind.

Die Arterien und Venen erscheinen weder in ihrer Wandung verdickt, noch im Lumen erweitert.

Eine genaue histologische Untersuchung des Nervus plantaris medialis und lateralis und ihrer Aeste, soweit dies an dem durch Exartikulation gewonnenen Präparate möglich war (Färbung nach Weigert-Pal) ergab keinerlei Abweichen vom normalen Verhalten. Auch fehlten die von Hornstein (l. c. S. 461) bei partiellem Riesenwuchs beschriebenen, im Verlaufe der Nervenbündel auftretenden Langhans'schen Blasenzellen vollständig. Arnheim (l. c. S. 312) dürfte daher wohl recht behalten, wenn er diese Befunde Hornstein's für zufällige hält. Allerdings fand Hornstein diese Blasenzellen nur streckenweise im Verlaufe der Nerven und, da meine Untersuchung sich nur auf den durch die Exartikulation gewonnenen Nervenabschnitt des Fusses beschränken musste, sind analoge Befunde im weiteren Verlauf der Nerven nicht mit Sicherheit auszuschliessen.

2. Makroskopischer Befund an den Knochen.

Die Knochen der vierten und fünften Zehe des Präparates entsprechen an Grösse vollständig denen des gesunden Fusses, alle übrigen Knochen sind vergrössert, relativ am meisten das erste und zweite Metatarsale. Die vergrösserten Knochen zeigen normale Gestalt, aber keinerlei Formveränderungen. Die Beinhaut ist dick und ablösbar. Auf Längs- und Querschnitten zeigen die Knochen schon makroskopisch wesentliche Unterschiede gegenüber normalen Knochen gleich alter Individuen. Die Substantia compacta der Diaphyse bildet einen relativ dünnen aber sehr harten Knochenmantel, wie schon das Röntgenbild (Fig. 3) vermuten liess. Die Spongiosa ist stark rareficiert, die zarten Knochenbalken bilden ein weitmaschiges Netzwerk. In den Maschen desselben liegt das äusserst fettreiche Knochenmark, das durch seine gelbe Färbung schon während der Operation auf der Sägefläche des Cuboids als verfettet kenntlich war. An gleichalterigen Knochen normaler Individuen fand ich das Mark noch nicht verfettet, das Maschenwerk der Spongiosa dicht, namentlich gegen die Epiphysenfugen zu, ihre Balken kräftig, eine centrale Markhöhle angedeutet. Die Epiphysenfuge der Grundphalange der grossen Zehe ist im centralen Anteil in der Ausdehnung von ca. ein Drittel ihrer Breite bereits geschwunden, das heisst durch Knochenspongiosa ersetzt. Von der Epiphysenfuge der Endphalange des Daumens sind nur

mehr die Randpartien erhalten, sodass sich eigentlich nur mehr ein Knorpelring, keine Knorpelplatte vorfindet. An der zweiten Zehe sind alle Epiphysenfugen vollständig erhalten. An der dritten Zehe ist die Epiphysenfuge der zweiten Phalange vollständig geschwunden, von der dritten Phalange ist noch ein kleinster Rest in Form einer Knorpelinsel vorhanden. An der zweiten und Endphalange der vierten und fünften Zehe sind die Epiphysenfugen vollständig geschwunden. An diesen ist also ebenso wie an den gleichen Phalangen der dritten Zehe das Längenwachstum bereits abgeschlossen. An den beiden Phalangen der grossen Zehe ist das Längenwachstum dem Abschluss nahe, wie die nur mehr zum Teil erhaltenen Epiphysenfugen beweisen. Nur an der zweiten, längsten Zehe sind Zeichen für ein Schwinden der Epiphysenfugen und damit ein Aufhören des Längenwachstums noch nicht zu erkennen, ebensowenig wie an allen fünf Mittelfussknochen. Die Epiphysenfugen der Metatarsalia und Phalangen der ersten bis dritten Zehe zeigen am Querschnitte ein vom normalen Verhalten wesentlich verschiedenes Bild, wie ja von vorneherein

Fig. 4.

Fig. 5.

Unterschiede hier in erster Linie zu erwarten standen, denn auch für das pathologisch gesteigerte Längenwachstum kann ebenso wie für das normale ausschliesslich nur der Epiphysenknorpel in Betracht kommen. Während die normale Epiphysenfuge am Querschnitt ein niederes Band von gleichmässiger Stärke mit mehr oder weniger geradliniger Begrenzung gegen Epi- und Diaphyse hin darstellt, an dem man mit blossem Auge entsprechend der Zone der Knorpelzellreihen und des verkalkten Knorpels eine regelmässige Schichtung erkennen kann, zeigt die Epiphysenfuge der kranken Knochen (Fig. 4, 5) eine grössere Höhe und vor Allem eine ganz unregelmässige Begrenzung gegen Epi- und Diaphyse hin. Diese unregelmässige Begrenzung kommt durch einzelne bald zackige, bald mehr buckelige Vorsprünge des Knorpels an der Ossifikationsgrenze zu Stande. Von einer regelmässigen Schichtung ist an den Querschnitten der kranken Epiphysenfugen nichts zu bemerken, höchstens stellenweise ist eine solche

gerade noch angedeutet. Am unregelmässigsten erscheinen die Epiphysenfugen der Metatarsalia und Grundphalangen, insbesondere der grossen Zehe, gestaltet, während an den niederen Epiphysenfugen der übrigen Phalangen die Unregelmässigkeit nicht so zur Geltung kommt.

3. Mikroskopischer Befund an den Knochen.

Zur mikroskopischen Untersuchung wurden die Knochen sofort nach der Operation in Müller'sche Flüssigkeit eingelegt und durch mehrere Monate in derselben fixiert, mit Salpetersäurealaungemisch entkalkt, in 5% Kalialaunlösung nachbehandelt (Schaffer)[1]) und in Celloidin eingebettet. Sodann wurden einzelne oder mehrere Teile sämtlicher Metatarsalknochen und Phalangen in der Richtung der Knochenachse oder senkrecht dazu geschnitten. Zu Vergleichszwecken wurden auch die entsprechenden normalen Knochen eines zehnjährigen Mädchens und eines zwölfjährigen Knaben untersucht.

Eine ganze Reihe mikroskopischer Befunde findet sich an allen erkrankten Knochen in gleicher Weise vor. Diese sollen auf Grund von Präparaten, die der distalen Hälfte des dritten Metatarsale entstammen, besprochen werden. Dagegen zeigt insbesondere das Verhalten der Epiphysenfugen an verschiedenen Knochen recht grosse Verschiedenheiten, so dass diese für einzelne Knochen noch besonders besprochen werden müssen.

1. Das Periost besitzt eine mächtige Faserschichte, die Osteoblastenschichte zeigt normale Beschaffenheit. An vielen Stellen erkennt man deutlich das Einbezogenwerden von Faserzügen der Beinhaut in die Knochensubstanz, in der man sie noch auf weite Strecken deutlich verfolgen kann.

2. Die von kompakter Knochensubstanz gebildete Corticalis bildet einen am Querschnitt relativ dünnen Knochencylinder, an dem man die Grenze zwischen periostal aufgelagertem Knochen und durch endochondrale Ossifikation gebildeten Knochenlamellen stellenweise recht deutlich in Form einer unregelmässig verlaufenden Grenzlinie erkennen kann. Der periostale Knochencylinder reicht knapp bis an die Epiphysenfuge und zwar bis zur Zone der verkalkten Knorpelgrundsubstanz heran. Die äusserste, dem Periost unmittelbar angelagerte, noch kalkärmere Knochenschichte ist an ihrer lichteren Färbung (Eosin) deutlich als solche zu erkennen. Sie zeigt recht wechselnde Höhe, an vielen Schnitten desselben Knochens fehlt sie stellenweise als deutlich kenntliche Schichte. Im Uebrigen zeigt die Substantia compacta histologisch ganz normalen Aufbau.

3. Das weitmaschige Gerüste der Substantia spongiosa an Epi- und Diaphyse wird von zarten, schmalen Knochenbalken gebildet,

1) J. Schaffer, Zeitschrift für wissenschaftliche Mikroskopie. 1902. Bd. 19. S. 308.

die auch gegen die Epiphysenfugen hin nicht stärker und dichter werden und in unmittelbarer Nachbarschaft der Fugen noch häufig Reste verkalkter Knorpelgrundsubstanz einschliessen. Dass Appositions- und Resorptionsvorgänge an einzelnen dieser Knochenbälkchen bereits wiederholt abgelaufen sind, erkennt man leicht an den durch deutliche Grenzlinien getrennten verschieden alten Lamellensystemen, die sie aufbauen. Stellenweise zeigen diese Knochenbalken einen deutlichen Osteoblastenbelag, an anderen Stellen in tiefe Lakunen der Knochengrundsubstanz eingelagerte Ostoklasten. Der endochondral gebildete Knochen unterscheidet sich durch nichts von dem gleichen Knochen normaler Individuen. Die Knochenkörperchen mit ihren Ausläufern zeigen normales Verhalten in Bezug auf Grösse und Form, wie man sich durch Färbung nach der Thionin-Picrinsäuremethode von Schmorl[1]) leicht überzeugen kann.

4. Das Knochenmark besteht fast aus reinem Fettgewebe mit grossem, oft deutlich kernhaltigen Fettzellen. Nur in der unmittelbaren Nachbarschaft der Gefässe findet sich öfter etwas lockeres nicht fetthaltiges Bindegewebe mit spärlichen Markzellen. Dort, wo das Knochenmark den Knochenbälkchen anliegt, zeigen diese, wie schon erwähnt, einen schönen Osteoblastenbelag, oder in tiefen Lakunen oft zahlreiche kernreiche Ostoklasten. In den primitiven Markräumen der Ossifikationszone an der Epiphysenfuge ist reichlich osteogenes, gefässreiches Gewebe zu erkennen, auch hier fehlen Ostoklasten nicht. Das Mark unterscheidet sich also vor Allem von dem noch bindegewebigen, wenn auch schon fettreichen, Marke gleichalter normaler Individuen durch weitgehende Verfettung.

Um die Gefässverteilung im Marke zu untersuchen, wurden dicke Schnitte ungefärbt in Glycerinwasser eingeschlossen (Taf. XI—XII, Fig. 1, 2). Die Gefässe sind an diesen Schnitten bei starker Lupenvergrösserung schon durch ihre Füllung mit Blut deutlich zu erkennen. Zum Vergleiche konnten naturgemäss nur Schnitte durch die normal beschaffenen Knochen der vierten und fünften Zehe herangezogen werden, da von diesen allein eine analoge Blutfüllung der Gefässe anzunehmen war und Injektionspräparate nicht gemacht werden konnten. Aus diesem Grunde dürfen sichere Schlüsse über feinere Unterschiede der Gefässverteilung am normalen und kranken Knochen nicht gemacht werden; es verdient aber immerhin die eine auffallende Thatsache hervorgehoben zu werden, dass am normalen Knochen die Gefässe gegen die Epiphysenfuge hin rasch an Kaliber abnehmen und hier in zarteste kapillare Schlingen übergehen (Taf. XI—XII, Fig. 1), während am kranken Knochen die Gefässe gegen die Epiphysenfuge hin, insbesondere aber die kapillaren Schlingen an der Ossifikationsgrenze eher weiter und reichlicher zu werden schei-

1) G. Schmorl, Centralbl. f. allg. Pathologie und pathologische Anatomie. 1899. Bd. 10. S. 745.

nen, so dass hier eine reichlichere Vaskularisation und Blutüberfüllung der Ossifikationszone stattzufinden scheint (Taf. XI—XII, Fig. 2).

5. Das Gelenkköpfchen des dritten Metatarsalknochens ist in dem zur Artikulation mit der schräg aufgesetzten abducierten Grundphalange dienenden Anteil von einer etwa 2 mm dicken, im Uebrigen aber nur 1 mm dicken Knorpellage bedeckt und diese wird auffallender Weise von dickem Perichondrium überzogen (Taf. XI—XII, Fig. 3). Es sei gleich hier erwähnt, dass dieser perichondrale Ueberzug an dem zur Artikulation dienenden Anteile des Gelenkknorpels nur am Köpfchen des dritten Metatarsale, sonst an keinem Knochen sich fand, und dass auch hier das Perichondrium an manchen Schnitten stellenweise vollständig fehlte, während es im Uebrigen rasch an Dicke wechselte. Meist ist es scharf gegen die Knorpeloberfläche abgegrenzt, stellenweise aber auch ohne scharfe Grenze in diese übergehend. Ein solcher allmählicher Uebergang des Perichondriums in den Knorpel findet auch, wie normaler Weise, an den seitlichen Teilen der Gelenkkörper statt, während die Abgrenzung gegen den Knorpel der Epiphysenfuge wieder eine schärfere ist.

Der Gelenkknorpel (Taf. XI—XII, Fig. 3) zeigt mikroskopisch eine deutliche Schichtung, die ihn vom normalen Gelenkknorpel wesentlich unterscheidet. Die äussere, unmittelbar unter dem Perichondrium gelegene Schichte zeigt, wie am normalen Knorpel, Knorpelzellen mit zartwandigen Kapseln, die abgeplattet und mit ihren Flächen der Knorpeloberfläche parallel gestellt sind. Sie liegen ziemlich gleichmässig verteilt in einer anscheinend homogenen Grundsubstanz, gegen die tieferen Lagen zu nehmen sie an Zahl relativ ab und sind weniger abgeplattet. Es geht hier der Knorpel ziemlich rasch und unvermittelt in die die Hauptmasse des Gelenkknorpels ausmachende Mittelschichte über. Dies ist dadurch charakterisiert, dass die Knorpelzellen grösser werden, meist rundlich, einzelne aber auch oval und selbst spindelförmig gestaltet sind und häufig in Gruppen von zwei und mehreren dicht nebeneinander liegen. Um die Knorpelkapseln finden sich weite Höfe, die an den mit Hämatoxylin-Eosin oder Hämatoseylin-Congorot gefärbten Schnitten an der lichteren Färbung leicht zu erkennen sind. Diese Höfe treten in den tieferen Knorpellagen um so deutlicher hervor, als hier die Knorpelgrundsubstanz, die die einzelnen Knorpelzellen und Knorpelzellgruppen samt ihren Höfen von einander trennt, eine auffallend dunklere Färbung annimmt, die aber von der des verkalkten Knorpels an der Ossifikationszone wesentlich verschieden ist. Dieses stellenweise stärkere, stellenweise fast schwindende Hervortreten der Knorpelgrundsubstanz verleiht dem Knorpel ein eigentümliches gegittertes Aussehen, und dadurch ist diese Schichte relativ scharf von der tiefen Schichte getrennt, wenn auch stellenweise ein mehr allmählicher Uebergang in diese stattfindet. Diese innerste Schichte des Knorpels zeigt die Knorpelzellen in grösseren Gruppen von 4—15 Zellen angeordnet. Die Knorpelzellen sind gross, von wechseln-

der Gestalt, durch die dichte Aneinanderlagerung wie facetiert. Von einander sind diese Knorpelzellnester durch breite Strassen dazwischen gelagerter, anscheinend homogener Knorpelgrundsubstanz getrennt, die an vereinzelten Stellen eine feinste Granulierung erkennen lässt. Dort, wo diese tiefe Knorpelschichte in die mittlere mehr allmählich übergeht, sieht man, dass die Knorpelzellnester aus einer geringeren Anzahl von Zellen sich aufbauen und dass die sie trennende Knorpelgrundsubstanz eine dunklere Färbung annimmt.

An diese tiefe Knorpelschichte schliesst sich nach innen und von ihr durch einen zarten zackig verlaufenden Streifen scharf abgegrenzt, eine niedere Schichte, die sich von der tiefen nur dadurch unterscheidet, dass die Grundsubstanz leicht verkalkt ist, aber bedeutend weniger als die analoge Zone an der Ossifikationsgrenze der Epiphysenfuge. Wenigstens muss man dies daraus schliessen, dass die verkalkte Grundsubstanz der Gelenkenden an den in Müller'scher Flüssigkeit fixierten Präparaten, mit Hämatoxylin eine von der nicht verkalkten Grundsubstanz nur wenig differente Färbung annimmt, während an den Epiphysenfugen der Unterschied in der Färbbarkeit der verkalkten und nicht verkalkten Grundsubstanz ein äusserst intensiver ist. In die Lakunen des vom Marke her in Resorption begriffenen Knorpels sind nur äusserst zarte Knochenlamellen eingelagert.

Die beschriebene Schichtung des Knorpels wurde in dem beschriebenen Masse nur an dem Köpfchen des dritten Metatarsale beobachtet, aber auch am Köpfchen der fünften Metatarsale fand sie sich angedeutet. Alle übrigen Gelenkknorpel zeigen ein fast normales Verhalten bis auf die Randpartien der Gelenkknorpel der Grundphalange der zweiten und dritten Zehe, die eine Andeutung der beschriebenen Schichtung erkennen liessen.

Erwähnt soll hier noch eine eigentümliche Form der Verkalkung (Fig. 6) werden, die an verschiedenen Gelenkknorpeln, besonders schön am proximalen Ende der Grundphalange der dritten Zehe beobachtet wurde. Im direkten Anschluss an die schmale gegen die Epiphyse gerichtete Verkalkungszone und teilweise recht weit in den Gelenkknorpel hineinreichend sieht man in unmittelbarer Nachbarschaft der Knorpelzellkapseln kleine Kalkherde oft in Sichelform auftreten, während die übrige Knorpelgrundsubstanz keine Spur von Verkalkung zeigt. Dieser Modus der Verkalkung erinnert an die im höheren Alter zunächst in der Umgebung der Zellkapseln auftretende Kalkablagerung, die man besonders an den peripheren Teilen der Rippenknorpel beobachtet.

6. Die Epiphysenfugen beanspruchen naturgemäss das grösste Interesse, da sie das Längenwachstum der Knochen besorgen, und sich deshalb hier Abweichungen vom normalen Ossifikationsprozess im Sinne einer Steigerung desselben erwarten liessen. Auch das makroskopisch so unregelmässige Aussehen der Epiphysenfugen (Fig. 4, 5) liess hier interes-

sante mikroskopische Befunde erhoffen. Da das mikroskopische Bild bestimmter Epiphysenfugen nicht unwesentliche Verschiedenheiten in Bezug auf den Ossifikationsprozess von anderen Epiphysenfugen zeigt, müs-

Fig. 6.

Fig. 7.

sen diese getrennt besprochen werden, dagegen können gewisse degenerative Veränderungen, die an allen kranken Epiphysenfugen in gleicher Weise auftreten, gemeinsam besprochen werden.

α) Histologischer Bau und Ossifikationsprocess an den Epiphysenfugen.

Die Mehrzahl der Epiphysenfugen zeigt ein in allen wesentlichen Punkten übereinstimmendes Verhalten, das auf Grund der Präparate der Epiphysenfuge des Metatarsale III beschrieben werden soll: die mittlere (Taf. XI—XII, Fig. 4, 5) den eigentlichen Epiphysenknorpel aufbauende Schichte, die normalerweise aus rein hyalinem Knorpel mit regelmässiger Zellverteilung besteht, zeigt die Knorpelzellen in ganz unregelmässiger Weise, meist in Haufen von mehreren Zellen angeordnet. Um die Knorpelzellen herum finden wir Höfe von lichter gefärbter Grundsubstanz. Die Randpartien des Epiphysenknorpels (Fig. 7) zeigen vielfach die Knorpelzellen nach verschiedenen Richtungen, vor allem auch senkrecht auf die Knochenoberfläche sich teilend, so dass hier unmittelbar unter dem Perichondrium der Knorpel nicht nur durch schrittweise Umwandlung des Perichondriums in Knorpelgewebe, sondern auch durch endogene Zellvermehrung in die Breite wächst, wie es ja in gleicher Weise auch am normalen Epiphysenknorpel nachweisbar ist. Gegen die Seite der Epiphyse hin ändert der Knorpel seine Beschaffenheit auch an der Ossifikationszone nicht (Taf. XI—XII, Fig. 4), höchstens das in unmittelbarer Nachbarschaft der Zone des verkalkten Knorpels, die recht breit ist, die Knorpelzellen etwas grösser werden, ohne aber ihre gegenseitige Anordnung zu ändern. In die Lakunen des von der Epiphyse her resorbierten Knorpels wird der Knochen in normaler Weise abgelagert, nur sind die Lamellen sehr zart und schwach.

Ein wesentlich anderes Bild zeigt die gegen die Diaphyse hin gerichtete Ossifikationszone (Taf. XI—XII, Fig. 5). Gegen diese hin beginnen die Knorpelzellen sich zu teilen, grösser zu werden und sich in Reihen oder Doppelreihen anzuordnen, doch findet man zwischen diesen Knorpelzellreihen auch Knorpelzellhaufen und isolierte Knorpelzellen. Sie alle sind von einander durch verschieden breite Strassen von Knorpelgrundsubstanz getrennt, die stellenweise eine feine Granulierung oder auch feinste Streifung parallel zur Längsachse des Knochens, stellenweise Ablagerung von Kalksalzen zeigt, und so den Uebergang zur Zone des verkalkten Knorpels vermittelt. Erst unmittelbar vor dem Einbezogenwerden in letztere nehmen die Knorpelkapseln durch Grössenzunahme eine mehr bläschenförmige Beschaffenheit an. Der Ersatz des verkalkten Knorpels durch Knochen geschieht in vollständig normaler Weise, indem vom Marke her durch eindringende Gefässzapfen der verkalkte Knorpel zur Resorption gebracht wird, wobei auch Ostoklasten eine Rolle spielen und sodann durch das mit den Gefässen eingedrungene osteogene Gewebe an die Wandung der Knorpelhöhle eine Knochentapete abgelagert wird. Reste verkalkten Knorpels sieht man noch in grosser Entfernung von der Epiphysenfuge in den endochondral gebildeten Knochen eingelagert. Dieses eben beschriebene Bild zeigt an manchen Stellen gewisse Abweichungen,

die aber unter einander durch allmähliche Uebergänge in Verbindung stehen. So zeigen stellenweise die Knorpelzellreihen eine bedeutend grössere Länge als an anderen Stellen und an solchen Stellen rascheren Knorpelwachstums springt dann die Epiphysenfuge in Form eines Buckels etwas stärker gegen die Diaphyse vor. Die Zone der geblähten Knorpelzellen kann an solchen Präparaten ganz fehlen, während sie an anderen Stellen Reihen von grösserer Länge bilden.

Ein viel mannigfaltigeres Bild als das eben beschriebene, zeigen sagittale Schnitte durch die Epiphysenfuge an der Basis des ersten Metatarsale. Schon makroskopisch ist diese Epiphysenfuge die unregelmässigste von allen, indem sie nicht nur ihre Dicke wechselt, sondern auch gegen Epi- und Diaphyse hin zahlreiche Zacken und Vorsprünge oft in Form von Buckeln und hornartigen Fortsätzen, die an Länge die Breite der Fuge um fast das Doppelte übertreffen können (Taf. XIII, Fig. 9). Dem wechselnden makroskopischen entspricht auch ein mikroskopisch rasch wechselndes Verhalten mit raschen Uebergängen von einem Bild in das andere.

Was zunächst die centrale, nicht den Ossifikationszonen angehörige Knorpelschichte betrifft, so zeigt diese vielfach ein Verhalten, das ganz dem früher beschriebenen am dritten Metatarsale entspricht. An anderen Stellen, — es ist dies namentlich dort der Fall, wo die Epiphysenfuge auch makroskopisch regelmässiger sich verhält — findet man die Knorpelzellen wie an Präparaten normaler gleichalter Individuen in ganz regelmässiger Weise in der Grundsubstanz verteilt (Taf. XI—XII, Fig. 6). An wieder anderen Stellen und zwar namentlich dort, wo die Epiphysenfuge unregelmässig sich begrenzt und an Dicke zunimmt, sind die Knorpelzellen auch mitten in der sonst indifferenten Knorpelzone in Heilung begriffen und in Reihen und Doppelreihen von 2—8 Zellen angeordnet. Diese Knorpelzellreihen liegen aber nicht parallel zu einander, sondern sind regellos nach allen Richtungen untereinander geworfen (Fig. 8). Die Knorpelzellreihen werden von breiteren Höfen etwas lichter gefärbter Grundsubstanz umgeben, die ohne scharfe Grenze in die übrige Grundsubstanz übergehen. An den Randpartien des Epiphysenknorpels zeigt sich ein anderes Verhalten. Die Knorpelzellkapseln werden länglich, selbst spindelförmig (Fig. 9), der Kern bleibt dabei rund oder länglichoval, die Spindeln liegen mehr oder weniger parallel zu einander in der Längsrichtung des Knochens.

Was die Ossifikationszone gegen die Epiphysenseite hin betrifft, so ist hervorzuheben, dass, wenn auch im Allgemeinen der Ossifikationsvorgang hier schon sehr verlangsamt ist und dasselbe Bild bietet wie an der entsprechenden Ossifikationszone des dritten Metatarsale (vgl. Taf. XI—XII, Fig. 4) sich doch an zahlreichen Stellen eine noch rascher fortschreitende Ossifikation aus der intensiveren Knorpelwucherung und Verkalkung erschliessen lässt. Ja an normalen Stellen zeigt die Ossifikation dasselbe

Bild wie an der der Diaphysenseite entsprechenden Ossifikationszone des dritten Metatarsale (vgl. Taf. XI—XII, Fig. 5), das heisst also lange Knorpelzellreihen und Nester, im Anschluss daran eine deutliche Zone geblähter Knorpelzellen, Knorpel mit verkalkter Grundsubstanz und Ersatz des

Fig. 8.

Fig. 9.

vom Marke her resorbierten Knorpels durch Knochen. Dort, wo der Epiphysenknorpel gegen die Epiphyse hin zackenförmig vorspringt, wird das mikroskopische Bild sehr wechselnd. Die Zone des wuchernden Knorpels bildet die Hauptmasse eines solchen Zapfens, wie Fig. 8

(Taf. XI—XII) zeigt. Knorpelzellreihen verschiedenster Länge sind hier in der feinst granulierten Grundsubstanz so verteilt, dass sie mehr oder weniger in einer Richtung verlaufen. Während auf einer Seite des Zapfens (links im Bilde) der Uebergang in das bläschenförmige Stadium nicht nachweisbar ist und die verkalkte Grundsubstanz einen nur schmalen Saum bildet, zeigt sich letztere auf der anderen Seite ganz besonders gut entwickelt und umschliesst zahlreiche bläschenförmige Knorpelzellen (rechts im Bilde). Durch Untersuchung der anderen Schnitte derselben Serie konnte festgestellt werden, dass dieses Bild nicht etwa dadurch zu Stande kommt, dass hier die Zone des verkalkten Knorpels schräge getroffen wird und dadurch breiter erscheint. Auch der nicht zackig vorspringende Teil der Epiphysenfuge zeigt in der Nachbarschaft dieser Seite raschere Knorpelwucherung als auf der anderen Seite.

Die der Diaphyse zugekehrte Ossifikationszone (Taf. XI—XII, Fig. 6) zeigt ebenfalls ein recht wechselndes mikroskopisches Bild. Man findet bald längere, bald kürzere Abschnitte, in denen die Zone der wuchernden Knorpelzellen ganz enorm entwickelt ist. Zehn bis zwanzig und mehr Knorpelzellen liegen in Längsreihen geordnet dicht aneinander in der Längenwachstumsrichtung. An diese mächtig wuchernde Knorpelzone schliesst sich ein auffallend niederer Streifen verkalkter Knorpelgrundsubstanz. Bläschenförmige, geblähte Knorpelzellen fehlen vollständig. Dagegen ist die Knochenablagerung relativ mächtig, die primitiven Markräume sind gross und reich an osteogenem Gewebe. Wird aber stellenweise die Zone des verkalkten Knorpels breiter, dann sieht man geblähte bläschenförmige Knorpelzellen von der verkalkten Grundsubstanz umschlossen werden. Diese Stellen wieder vermitteln den Uebergang zu solchen, wo die Zone der bläschenförmigen Knorpelzellen am mächtigsten entfaltet ist, und diese oft in langen Reihen dicht nebeneinander liegen. Die eigentliche Wachstumszone des Knorpels ist dann schmal, dagegen die der verkalkten Knorpelgrundsubstanz mächtig, die Knochenablagerung relativ gering.

Ein wesentlich anderes, mikroskopisches Bild zeigt die Epiphysenfuge der Endphalange der zweiten Zehe. Dieses beansprucht deshalb besonderes Interesse, weil sich hier die Epiphysenfuge offenbar in dem Stadium vor ihrem Schwinden befindet. Es geht dies daraus hervor, dass das histologische Bild (Taf. XI—XII, Fig. 7) vollständig mit dem der schon zum Teil geschwundenen Epiphysenfuge der Grund- und Endphalange der grossen Zehe übereinstimmt.

Die Knorpelzellen sind in der ganzen Dicke der Fuge in Form von Nestern, die von lichter gefärbten Höfen umgeben werden und durch dunkler gefärbte Strassen von Knorpelgrundsubstanz von einander geschieden werden, angeordnet. Einzelne besonders dunkel gefärbte Partien der Knorpelgrundsubstanz zeigen deutliche Granulierung.

Gegen die Ossifikationsgrenze der Diaphyse hin werden die Zell-

haufen grösser, und sind mehr in Längsform in der Wachstumsrichtung angeordnet. Nahe der Zone des verkalkten Knorpels und in dieser selbst werden die Knorpelzellen bläschenförmig. Die Verkalkungszone ist ebenso wie die eingelagerten Knochenlamellen nur nieder, ja stellenweise fehlt jede Knochenanlagerung, und das Mark liegt direkt dem verkalkten Knorpel an. An der Epiphysenseite ist die Knochenbildung etwas ausgiebiger, die Knorpelwucherung aber nahezu stillestehend. Entsprechend dem schon makroskopisch regelmässigeren Aufbau dieser Epiphysenfuge ist das histologische Bild an den Ossifikationszonen in allen Teilen der Fuge dasselbe oder doch nur wenig different.

β) Degenerative Vorgänge an der Epiphysenfuge.

Ausser den gesteigerten Wachstums- und Ossifikationsvorgängen finden sich an den Epiphysenfugen der vergrösserten Knochen, und zwar an allen in gleicher Weise, eine Reihe zum Teil bisher sonst nur bei senilen Veränderungen und entzündlichen Erkrankungen der Knorpel beobachteter degenerativer Veränderungen vor. Diese treten herdweise an vereinzelten Stellen des Knorpels auf, so dass zu ihrer Untersuchung stets eine grosse Anzahl von Schnitten durchmustert werden musste. Hierher gehört vor Allem der fibrilläre Zerfall der Knorpelgrundsubstanz (Taf. XIII, Fig. 10). Er besteht darin, dass der Knorpel an streng umschriebenen Stellen ein fibrilläres Aussehen gewinnt, indem offenbar die Kittsubstanz zwischen den Knorpelfibrillen sich verflüssigt oder doch ein anderes Lichtbrechungsvermögen bekommt. Dieser fibrilläre Zerfall findet sich nur an der Ossifikationszone, nicht im Innern des Epiphysenknorpels und zwar in den Strassen von Knorpelgrundsubstanz, die die Knorpelzellnester- und -reihen von einander trennt. Die Fibrillen sind äusserst zart und fein und parallel zu einander stets senkrecht auf die Ossifikationsebene gerichtet. Ihr Verlauf ist ein gestreckter oder höchstens leicht gewellter. Auf die Ossifikation, d. h. auf die Verkalkung des Knorpels scheint dieser fibrilläre Zerfall der Knorpelgrundsubstanz von keinerlei Einfluss zu sein, wenigstens zeigt die Zone des verkalkten Knorpels auch an solchen Stellen die gleiche Breite und Beschaffenheit wie an anderen und man kann den Fibrillenverlauf deutlich auch im verkalkten Knorpel weiter verfolgen (Taf. XIII, Fig. 10).

Ein weiterer interessanter Befund ist das Auftreten von zur Ossifikationsebene mehr oder weniger parallel verlaufenden Faserzügen (Taf. XIII, Fig. 10). Sie finden sich in der Zone der wuchernden Knorpelzellreihen in verschiedener Entfernung vom verkalkten Knorpel, sind sehr verschieden lang, meist einfach, selten mehrfach und setzen sich aus einem ganzen Bündel einzelner Fasern, die aber dicker sind als die früher erwähnten Knorpelfibrillen, zu deren Verlaufsrichtung sie senkrecht stehen, zusammen. Häufig ist ihr Verlauf leicht gewellt. An einzelnen Stellen ist die Zahl der einen solchen Faserzug aufbauenden Einzelfasern eine nur geringe, dann sind die Faserzüge auch meist kurz, aber mehrfach in

verschiedener Entfernung von der Ossifikationsgrenze nachweisbar. Besonders deutlich treten diese Faserzüge dort hervor, wo die Knorpelgrundsubstanz den früher erwähnten fibrillären Zerfall zeigt. An diesen Stellen scheinen sie mit besonderer Vorliebe auch dann aufzutreten, wenn sie sonst fehlen, müssen aber auch hier nicht immer vorhanden sein.

Ferner findet man zerstreut im Epiphysenfugenknorpel meist kleinere Erweichungsherde (Taf. XI—XII, Fig. 6, Taf. XIII, Fig. 11—14). Sie können sich an jeder Stelle des Epiphysenfugenknorpels in allen Stadien ihrer Entwicklung finden und wechseln sehr in Bezug auf Grösse und Form. An den Stellen beginnender Erweichung (Taf. XI—XII, Fig. 6, Taf. XIII, Fig. 13) sind die Knorpelzellen noch erhalten, nur die Grundsubstanz des Knorpels zeigt ein eigentümlich getrübtes, wie granuliertes, oft auch ein teils körniges, teils streifiges Aussehen. In anderen, weiter vorgeschrittenen Herden (Taf. XIII, Fig. 11, 14) sind auch die Zellen vollständig oder zum Teil aufgelöst, oft eben noch als schattenhafte Contouren zu erkennen.

Durch völlige Auflösung des Knorpels kann es in solchen Herden zur Bildung von mit Flüssigkeit gefüllten Cysten (Taf. XIII, Fig. 11, 13) von recht verschiedener Grösse und meist rundlicher Form kommen.

An wieder anderen Stellen ist die Knorpelgrundsubstanz in grösserer Ausdehnung namentlich in der Nähe der Ossifikationszonen zu einem scholligen Detritus (Taf. XIII, Fig. 12) zerfallen. Diese Schollen, die teils gröber, teils feiner gekörnt erscheinen, sind häufig in Form von zackigen oder welligen Bändern mehr regelmässig angeordnet, an anderen Stellen aber in ganz unregelmässiger Weise untereinander geworfen. Die Knorpelzellen selbst sind entweder erhalten oder aber auch untergegangen. Der Process des scholligen Zerfalles der Grundsubstanz wird von den pathologischen Anatomen der Knorpelerweichung zugerechnet. Der Verkalkungsprocess der Knorpelgrundsubstanz an der Ossifikationszone findet an dem scholligen Zerfall keinerlei Hindernis. Man kann den Uebergang der Schollen aus verkalkten in nicht verkalkten Knorpel kontinuierlich verfolgen (Taf. XIII, Fig. 12).

Am ersten Metatarsale konnte ich mitten im Epiphysenknorpel einen von osteogenem Gewebe umschlossenen Markraum (Taf. XIII, Fig. 14) finden, der nach aussen koncentrisch, zunächst von lamellösen Knochen und dann von verkalkter Knorpelgrundsubstanz umgeben war. Es konnte an den Schnitten derselben Serie das Vordringen dieses Markraumes von der Seite der Diaphyse her nachgewiesen werden. Da sich an manchen Schnitten in unmittelbarer Nachbarschaft dieses Markraumes der Knorpel erweicht zeigt, kann man vermuten, dass das eingewucherte Markgewebe einen ursprünglichen grösseren Erweichungsherd mit Beschlag belegt hat, in ähnlicher Weise etwa wie dies bei der Arthritis chronica deformans beobachtet wird.

4. Mikroskopische Befunde an den Knochen der nor-

mal grossen vierten und fünften Zehe.

Zum Vergleiche mit den pathologisch vergrösserten Knochen wurden die Knochen dieser normal grossen Zehen mituntersucht.

Substantia compacta, Spongiosa und Knochenmark stimmen ganz mit dem der kranken Knochen überein. Periost und Perichondrium sind normal dick. Die Gelenkknorpel bestehen aus schönem, hyalinen Knorpel, nur stellenweise zeigen sie eine Andeutung der für das Köpfchen des dritten Metatarsalknochens beschriebenen Schichtung. Die die Hauptmasse des Epiphysenfugenknorpels bildende Mittelschichte besteht aus schönem, regelmässig gebautem hyalinen Knorpel, der bis an die Ossifikationszonen heranreicht. Die gegen die Epiphyse gerichtete Ossifikationszone zeigt fast vollständigen Wachstumsstillstand. Knorpelzellreihen fehlen vollständig, nur in unmittelbarster Nähe der Verkalkungszone des Knorpels werden die regelmässig in der Grundsubstanz verteilten Knorpelzellen etwas grösser. Eigentlich bläschenförmige Knorpelzellen findet man nur an der gegen die Diaphyse gerichteten Ossifikationszone, hier findet man eine Knorpelwucherungszone angedeutet, indem stellenweise Knorpelzellreihen von 2—4 Zellen vorkommen. Die Zone des verkalkten Knorpels ist nieder, die Knochenanlagerung relativ stärker als an den kranken Knochen. Von Erweichungsherden und Zerfallserscheinungen der Knorpelgrundsubstanz findet sich keine Spur, nur die beschriebenen, queren Faserzüge nahe der Ossifikationszone (vgl. Taf. XIII, Fig. 10) treten auch hier stellenweise deutlich hervor.

Dagegen fand ich Andeutungen eines fibrillären und auch scholligen Zerfall an der Epiphysenfuge des ersten Metatarsalknochens eines normalen zehnjährigen Mädchens, doch waren die Knochen schon in recht faulem Zustand fixiert worden. Die gegen die Diaphyse gerichtete Ossifikationszone zeigte noch schöne Knorpelzellreihen, während an der analogen Epiphysenfuge eines zwölfjährigen Knaben mit normalen Knochen das Längenwachstum schon äusserst verlangsamt war.

Fasst man die gemachten mikroskopischen Befunde zusammen, so kommt man zu folgendem Ergebnis.

An allen Knochen, auch an den nicht vergrösserten, ist die Substantia compacta auffallend verdünnt, die Spongiosa stark rareficiert und das Knochenmark verfettet, das heisst, es sind die Erscheinungen einer excentrischen Atrophie nachweisbar. Das Periost der kranken Knochen ist stark verdickt, ebenso das Perichondrium. Die Gelenkknorpel zeigen grösstenteils normale Beschaffenheit, der des dritten Metatarsalköpfchens zeigt eine eigentümliche Schichtung (Taf. XI—XII, Fig. 3), die auch an einzelnen andren Gelenkknorpeln namentlich in den Randpartien angedeutet ist, und wird bis auf einzelne freie Inseln vollständig von Perichondrium überzogen.

Die weitgehendsten Unterschiede vom normalen Verhalten zeigen die Epiphysenfugen (Taf. XI—XIII, Fig. 4—14), wie schon ihr makroskopisch äusserst unregelmässiger Aufbau vermuten lässt. Es erscheint zunächst zweckmässig, an denselben zwei Vorgänge scharf auseinanderzuhalten, es sind das 1) die der gesteigerten Ossifikation und 2) die degenerativen Erscheinungen am Knorpel, vor allem an der Grundsubstanz. Diese Trennung beider Processe ist umso berechtigter, als die degenerative Veränderungen zeigende Knorpelsubstanz den Ossifikationsprocess in genau gleicher Weise eingeht, als die normal beschaffene in ihrer unmittelbaren Nachbarschaft, so dass also wenigstens ein direkter Einfluss eines Processes auf den anderen nicht angenommen werden kann, was kausale Beziehungen zwischen beiden untereinander respektive zum partiellen Riesenwuchs aber keineswegs sicher ausschliesst.

a) Erscheinungen des gesteigerten Längenwachstums an den Epiphysenfugen.

An allen Epiphysenfugen der erkrankten Knochen lässt sich eine lebhafte Steigerung der Wachstumsvorgänge nachweisen (Taf. XI—XIII, Fig. 4—9). Es lehrt dies der Vergleich mit den Epiphysenfugen der normal grossen vierten und fünften Zehe desselben Individuums oder den Epiphysenfugen normaler gleichalteriger Individuen. Im allgemeinen ist wie auch in der Norm der Ossifikationsprocess gegen die Seite der Diaphyse hin weitaus lebhafter als gegen die Seite der Epiphyse hin (Taf. XI—XII, Fig. 4, 5, 6), doch zeigt er sich an der Basis des ersten und zweiten Metatarsale, sowie an der Grund- und Endphalange der zweiten Zehe auch gegen die Epiphyse hin wenigstens stellenweise recht lebhaft. Als Zeichen gesteigerten Längenwachstums lassen sich nachweisen gesteigerte Neuproduktion des Epiphysenknorpels durch rasche Zellteilung und Bildung langer Knorpelzellreihen in der Wachstumsrichtung, wie man sie normaler Weise nur während des raschen Wachstums embryonaler Knochen zu sehen gewohnt ist, wie sie aber bei der normalen Ossifikation gleich alter und selbst viel jüngerer Knochen nicht annähernd erreicht wird (Taf. XI—XII, Fig. 6). Hand in Hand mit der gesteigerten Knorpelwucherung geht ein rascherer Uebergang in das Stadium der bläschenförmigen Knorpelzellen und der Verkalkung der Knorpelgrundsubstanz sowie eine entsprechend rasche Anbildung von Knochensubstanz in den primitiven Markräumen des resorbierten Knorpels. Diese gesteigerte Ossifikation des abnorm rasch wuchernden Epiphysenknorpels erklärt es, dass trotz des raschen

Dickenwachstums die Epiphysenfuge eine normale an Dicke nur wenig übertrifft (Taf. XI—XII, Fig. 1, 2).

Ferner findet man auffallende Unterschiede im Ossifikationsprocess nicht nur verschiedener Knochen, sondern selbst an oft nahe neben einander gelegenen Stellen derselben Epiphysenfuge, namentlich an der gegen die Diaphyse hin gerichteten Ossifikationszone. So kann an einer Stelle der wuchernde Knorpel dicht nebeneinander gelagerte Knorpelzellreihen von ganz ausserordentlicher Länge zeigen (Taf. XI—XII, Fig. 6) und an diese Zone schliesst sich ohne Uebergang in das Stadium der bläschenförmigen Knorpelzellen eine ganz niedere Zone schwach verkalkter Knorpelgrundsubstanz, an diese eine relativ breite Knorpelzone. An einer anderen Stelle derselben Ossifikationsgrenze hingegen ist die Zone der bläschenförmigen Knorpelzellen (Taf. XI—XII, Fig. 5, Taf. XIII, Fig. 10), sehr gut entwickelt, die des verkalkten Knorpels breit, schmal dagegen die Zone des wuchernden Knorpels und der neu gebildeten Knochensubstanz. Zwischen diesen beiden Extremen findet man alle Uebergänge, und lässt sich hier, wie es ja auch für die normale Ossifikation gilt, feststellen, dass der gewucherte Knorpel, ehe er verkalkt, regelmässig eine Blähung seiner Knorpelzellen aufweist. Das Auftreten so verschiedener Bilder beweist, dass die verschiedenen Stadien des Ossifikationsprocesses nicht kontinuierlich in gleichmässiger Weise sich längs der ganzen Epiphysenfuge fortentwickeln, sondern dass das Wachstum und die Weiterentwicklung im Sinne der Ossifikation bald in der einen, bald in der anderen Schichte die Oberhand gewinnt, also schubweise erfolgt, oder mit anderen Worten: auf eine Phase rascher Knorpelwucherung (Taf. XI—XII, Fig. 6) folgt ein Stillstand oder doch ein Nachlassen der Wucherung und rasche Umwandlung der gewucherten Knorpelzellen in bläschenförmige (vgl. Taf. XI—XII, Fig. 5) mit ausgiebiger Verkalkung der Knorpelgrundsubstanz. Ist der verkalkte Knorpel in den Ossifikationsprocess aufgegangen, so erfolgt wieder raschere Knorpelwucherung u. s. w. Auf diese Weise erklären sich die histologisch so wechselnden Bilder, die den schon makroskopisch so unregelmässigen Aufbau der Epiphysenfugen, ihre wechselnde Dicke und ihre Exkrescenzen gegen die Seite der Epiphyse und Diaphyse hin bedingen (Taf. XI—XII, Fig. 8). An jenen Epiphysenfugen aber, die ein mehr gleichmässiges, an die Norm erinnerndes Aussehen haben, verläuft der Ossifikationsprocess in seinen verschiedenen Phasen in mehr geordneter und gleichmässiger Weise, demzufolge dann längs der ganzen Epiphysenfuge das gleiche histo-

logische Verhalten zu finden ist.

Die geschilderten, pathologisch gesteigerten Wachstums- und Ossifikationsvorgänge an der Epiphysenfuge klären das excessive Längenwachstum der kranken Knochen in befriedigender Weise auf. Der früher mitgeteilte (S. 401) an den Gefässen auftretende Befund spricht für eine reichlichere und ausgiebigere Vaskularisation der Ossifikationszonen (Taf. XI—XII, Fig. 1, 2), als es unter normalen Verhältnissen der Fall ist. Man kann daher wohl einen gesteigerten Ernährungszustand der Epiphysenfugengegend als Ursache der gesteigerten Wachstumsenergie annehmen. Eine Unterstützung dieser Ansicht ist darin gegeben, dass bekanntlich chronisch entzündliche Reizzustände der Diaphysen, vor allem chronische Osteomyelitis und Osteoperiostitis, namentlich, wenn sie zu Nekrose führen, eine krankhafte Steigerung des Längenwachstums zur Folge haben können. Anderseits ist auch noch die Thatsache hervorhebenswert, dass an der zweiten und Endphalange der dritten Zehe das Längenwachstum durch Schwinden der Epiphysenfuge bereits abgeschlossen erscheint und dass es an der Grund- und Endphalange der grossen Zehe dem Abschlusse nahe ist, da hier die Epiphysenfuge bereits zum Teile geschwunden ist. Dass sich auch die Epiphysenfugen der zweiten Zehe in dem Stadium nahe vor ihrem beginnenden Schwinden finden, wurde früher ausgeführt (S. 408). Es ist dies umso bemerkenswerter, als es sich dabei um einen erst zwölfjährigen Knaben handelt, in dem normalerweise noch alle Epiphysenfugen der Phalangen zu finden sein sollten, denn diese schwinden normalerweise, wie mir Röntgenbilder verschiedener Altersstufen zeigen, erst um das siebzehnte bis achtzehnte Lebensjahr. Jedenfalls kann man aus dieser Thatsache schliessen, dass das abnorme Längenwachstum der Knochen beim angeborenen, partiellen Riesenwuchs, wenigstens in dem untersuchten Falle, eher früher als normalerweise seinen Abschluss findet. Dadurch könnten die Knochen der gesunden Seite gegen das Ende der Wachstumsperiode denen der kranken, die ihr Längenwachstum schon früher abschliessen, wieder etwas an Länge nachkommen und so bis zu einem gewissen Grade ein Ausgleich der Grössenunterschiede zu Stande kommen. Das frühzeitige Schwinden der Epiphysenfugen beim angeborenen, partiellen Riesenwuchs kann in Gegensatz gestellt werden zum Verhalten der Epiphysenfugen bei Zwergwuchs, wo diese häufig abnorm lange persistieren können.

b) Gesteigertes Dickenwachstum der Knochen.

Das Dickenwachstum der Knochen, das durch Apposition von Knochensubstanz vom Perioste her zu Stande kommt, erscheint an den kranken Knochen ebenfalls gesteigert. Nur so können Knochenformen zu Stande kommen, die nur durch ihre für das betreffende Alter excessive Grösse, kaum aber durch ihre Gestaltung von der Norm abweichen.

Mit Rücksicht auf das eben Erwähnte gewinnt ein Befund, den Busch (l. c. S. 196) in zwei Fällen von Riesenwuchs verzeichnet, besonderes Interesse. Im Gegensatz zu meinem Befunde fand Busch, dass an den Knochen in erster Linie die Epiphysen vergrössert sind, die Diaphyse aber trotz ihrer Länge schmal und schmächtig war, weshalb die Knochen Hantelform aufwiesen. Man muss aus diesen Befunden schliessen, dass in manchen Fällen von partiellem Riesenwuchs das periostale Knochenwachstum nicht proportional dem endochondralen gesteigert ist, so dass die Diaphyse zwar in die Länge, nicht aber entsprechend rasch auch noch in die Dicke wächst.

c) Degenerative Vorgänge am Epiphysenfugenknorpel.

Neben den Erscheinungen der gesteigerten Ossifikation beanspruchen am Knorpel der Epiphysenfuge eine Reihe anderer Erscheinungen unser Interesse und zwar betrifft dies die regressiven Veränderungen, welchen sie unterliegen kann. Bei diesen kann die Grundsubstanz des Epiphysenfugenknorpels offenbar durch Verflüssigung der Kittsubstanz der Knorpelfibrillen ein fibrilläres Aussehen (Taf. XIII, Fig. 10) gewinnen, das als eine feinste Streifung in der Längsrichtung des Knochens also senkrecht auf die Epiphysenscheibe auftritt. An anderen Stellen wieder zerfällt die Grundsubstanz in bald feiner, bald gröber gekörnte Schollen (Taf. XIII, Fig. 12) verschiedener Grösse und Anordnung, oder sie zeigt nur einfache Trübung und Zerfall zu einem Detritus (Taf. XI—XII, Fig. 6; Taf. XIII, Fig. 11, 13, 14). Die Zellen des Knorpels, die im Beginne des Erweichungsprocesses sich noch erhalten, gehen schliesslich auch zu Grunde. Durch vollständige Auflösung und Verflüssigung der Grundsubstanz kann es zur Cystenbildung (Taf. XIII, Fig. 11, 13) kommen.

Die Erweichung des Knorpels ist ein Vorgang, welcher im höheren Alter sehr häufig, namentlich an den Rippen, aber auch an den Gelenkknorpeln zur Beobachtung gelangt, ebenso auch als Begleiterscheinung zahlreicher chronischer Entzündungsprocesse,

z. B. der Arthritis chronica deformans (Ziegler)[1]). Man muss annehmen, dass die degenerativen Processe am Knorpel hauptsächlich als eine Ernährungsstörung aufzufassen sind, zu der es bei der Neigung des Knorpelgewebes zu regressiven Metamorphosen dort kommt, wo der Knorpel, wie an den Epiphysenfugen abnorm, rasch wächst, so dass er in allen seinen Teilen dann nicht mehr gehörig ernährt werden kann[2]). Dass auch an den Gelenkknorpeln beim Riesenwuchs den senilen Ernährungsstörungen analoge Processe vorkommen können, zeigen die Fälle von Busch (l. c. S. 197). Er fand an den Gelenkenden zottige Synovialis, teilweise in Form des Lipoma arborescens (l. c. S. 188), Wucherungen an der Grenze zwischen Knorpel und Knochen, unregelmässige Abschleifungen an den Gelenkflächen und Strukturveränderungen im Knorpel. Wucherungsvorgänge und degenerative Processe am Knorpel kommen also auch beim partiellen Riesenwuchs wie bei anderen Krankheitsprocessen des Knorpels vergesellschaftet vor.

Nach den vorstehenden Untersuchungen muss man den angeborenen partiellen Riesenwuchs definieren als eine angeborene, auf einzelne Körperabschnitte beschränkte Wachstumsstörung, die zu einem Ueberschreiten der normalen Grösse derselben durch ein im Verhältnis zum übrigen Körper rascheres Wachstum führt, an dem sich alle Gewebe, insbesondere aber die Knochen beteiligen, wobei es sich bei den letzteren um eine excessive Steigerung der endochondralen und periostalen Ossifikation mit gleichzeitigem Auftreten regressiver Veränderungen am Epiphysenfugenknorpel handelt.

Erst Untersuchungen weiterer Krankheitsfälle werden lehren, ob die gemachten Befunde in jedem Fall von angeborenem, partiellen Riesenwuchs in der gleichen Weise in allen ihren Details sich wiederfinden werden. Auch wäre es jedenfalls interessant, zu wissen, ob sich die regressiven Veränderungen am Epiphysenfugenknorpel auch in jüngeren Fällen von partiellem Riesenwuchs in gleicher Weise nachweisen lassen, und ob die Epiphysenfugen stets früher,

1) E. Ziegler, Lehrbuch der spec. pathol. Anat. 8. Aufl. S. 206.

2) Anmerkung bei der Korrektur: Herr Hofrat Eppinger, welcher die mikroskop. Präparate anzusehen die Güte hatte, glaubt, dass die degenerativen Vorgänge am Epiphysenfugenknorpel auf Inaktivität, dadurch bedingt, dass der Knabe den kranken Fuss nachschleppte und nicht gehörig benützte, zu beziehen sind.

als es der Norm entspricht, schwinden. Die Erscheinungen der excentrischen Atrophie an allen, auch den gesunden Knochen des erkrankten Fusses dürften sich wohl als Inaktivitätsatrophie auffassen lassen, und mit dem angeborenen partiellen Riesenwuchs als solchen in keinem direkten Zusammenhange stehen.

II. Klinisches über angeborenen partiellen Riesenwuchs.

Im Gegensatz zur pathologischen Anatomie ist das klinische Bild des angeborenen partiellen Riesenwuchses gut bekannt, da eine Reihe grösserer Arbeiten sich mit der klinischen Seite der Erkrankung beschäftigt. Aus den bisher mitgeteilten Fällen geht hervor, dass der partielle Riesenwuchs nicht immer, wie in meinem Falle, eine ganze Extremität befallen muss. Er kann sich vielmehr auch auf einzelne Abschnitte derselben, insbesondere des distalen, beschränken, andererseits aber auch eine ganze Körperhälfte betreffen.

Auch die mächtige Fettentwicklung am plantaren Sohlenballen, die mein Fall in so hervorragender Weise zeigte, gehört nicht streng zum Bilde des angeborenen, partiellen Riesenwuchses, und kann vollständig fehlen. Man hat dieses wechselnde Verhalten sogar als Einteilungsgrund verwertet (Busch l. c.) und zwei Gruppen des angeborenen, partiellen Riesenwuchses unterschieden. In der ersten sind die Knochen nach allen Dimensionen vergrössert, ebenso die Weichteile, aber durchaus proportional der Grössenvermehrung der Knochen, so dass die betreffenden Glieder gegen die normalen in Bezug auf Länge und Umfang durch ihre Riesenbildung abstechen, in ihren einzelnen Teilen aber gut und ebenmässig geformt sind. Hierher gehören auch die einfachen Macrodactylien, die häufiger an den Fingern als an den Zehen zu finden sind. In der zweiten Gruppe findet man neben Riesenbildung des Skelettes eine besondere hypertrophische Entwicklung in den Bedeckungen, vor Allem geschwulstartige Entwicklung des Fettgewebes, welche die befallenen Glieder nicht nur grösser und massenhafter erscheinen lässt, sondern sie auch zu unförmlichen Massen umstaltet. Mein Fall müsste also wegen der mächtigen Fettbildung in diese zweite Gruppe eingereiht werden.

Wie Wittelshöfer (l. c. S. 67) auf Grund von 46 aus der Litteratur gesammelten Fällen feststellen konnte, bezeichnet die Einteilung von Busch nicht zwei streng von einander geschiedene Gruppen, sondern betont nur besonders die quantitativen Unterschiede der Fettwucherung. Zwischen beiden Gruppen giebt es zahlreiche Uebergänge. Die Formen mit Fettwucherung kommen mehr

an den Füssen, die ohne Fettbildung mehr an den Händen vor.

Fischer (l. c. S. 2) hat der Einteilung von Busch noch eine dritte Kategorie hinzugefügt, bei der die kolossale Entwicklung des Gliedes allein durch eine diffuse Hyperplasie der Weichteile bei normal beschaffenem Skelett bedingt wird. Es wird jedoch besser sein, diese Fälle wieder auszuscheiden und den kongenitalen Elephantiasisformen zuzuzählen, da, wie mein Fall gelehrt hat, beim partiellen Riesenwuchs gerade an den vergrösserten Knochen ganz specifische histologische Veränderungen nachzuweisen sind, die diese Erkrankung von der von Fischer dazugerechneten Gruppe elephantiastischer Vergrösserungen ohne Veränderungen am Skelett scharf trennt.

Die Art der betroffenen Körperteile nahm Jacobson (l. c. S. 111) als Grundlage für seine Einteilung des angeborenen, partiellen Riesenwuchses an. Er unterscheidet 1) Riesenwuchs der Finger, der Zehen, des Fusses, einer Hand oder eines noch grösseren Teiles einer Extremität. Schon 1884 konnte Lewin [1]) aus der Litteratur 60 derartige Fälle zusammenstellen. 2) Riesenwuchs zweier gleichseitiger Extremitäten oder gar einer ganzen Körperhälfte. Lewin (l. c.) konnte im Ganzen 20 Fälle feststellen. 3) Zu den grössten Seltenheiten endlich gehört der gekreuzte Riesenwuchs, d. h. die Vergrösserung von Teilen beider Körperhälften.

Nach Wittelshöfer (l. c. S. 66) wird die rechte Körperhälfte häufiger als die linke befallen, die Hände häufiger als die Füsse. Die geringste Zahl von Fällen betrifft den 5. Finger, der nie allein hypertrophiert. Der 3. Finger (Zehe) ist am häufigsten sowohl allein als mit anderen beteiligt, am häufigsten mit dem 2. Finger (Zehe).

Schon früher wurde erwähnt, dass erfahrungsgemäss die distalen Körperabschnitte stärker vom Riesenwuchs betroffen werden als die mehr proximalen. So zeigen sich auch in meinem Fall am stärksten der Fuss und hier wieder die Zehen betroffen. Relativ geringer ist die Vergrösserung am Unterschenkel, aber hier wieder stärker als am Oberschenkel und Becken. In besonders hervorragendem Masse zeigt diese gegen die gipfelnden Teile hin zunehmende Vergrösserung der von Friedberg beschriebene und abgebildete Fall (l. c. Taf. IV, V), der gleichfalls die rechte untere Extremität betraf.

Friedberg hat genaue Messungen vorgenommen und diese mit den Massen der gesunden Seite verglichen. Er kommt dabei zu

1) Charité-Annalen IX. 1884. S. 652. (Cit. von Jacobson l. c. S. 111.)

folgendem Schlusse: „Aus allen diesen Vergleichungen des rechten Beines mit dem linken geht im Ganzen hervor, dass die Teile des ersteren unter einander eine normale Proportion in Rücksicht auf Länge, Dicke und Umfang nicht aufweisen, und dass die Massenvergrösserung des rechten Beines in Rücksicht auf Länge, Dicke und Umfang um so mehr zunehme, als seine Teile sich dem peripherischen Ende (d. h. der Fussspitze) nähern" (l. c. S. 369). Dieser von Friedberg für seinen Fall aufgestellte Satz kann nach Wittelshöfer (l. c. S. 67) für alle Fälle, wo die Missbildung gross genug ist, um genaue Messungen zu gestatten, als richtig angenommen werden und dies ist auch der Grund, dass viele Fälle nur als Macrodaktylie erklärt werden, weil eben der Riesenwuchs an den Händen und Füssen sich am deutlichsten zeigt und die anderen Teile nicht gemessen wurden. „Die Betrachtung jener Fälle aber, wo genaue Messungen vorliegen, lässt positiv behaupten, dass in jedem bedeutenden Grade von Macrodaktylie diese bloss der prägnanteste Ausdruck allgemeinen Riesenwuchses der ganzen betreffenden Extremität ist". Habs (l. c. S. 522) konnte jedoch durch genaue Messungen in 4 Macrodaktyliefällen nachweisen, dass in 2 Fällen ausschliesslich die Zehen allein von der Hypertrophie betroffen waren. In den beiden anderen Fällen allerdings war die ganze Extremität wenn auch in geringem Masse am Riesenwuchs beteiligt. Der von Wittelshöfer als Erweiterung des Friedberg'schen Gesetzes aufgestellte Satz kann also in der Verallgemeinerung, die er ihm gegeben, thatsächlich für alle Fälle nicht aufrecht erhalten werden.

Die ganz besonders starke Entwicklung der Zehen in meinem Falle steht mit den bisherigen beim partiellen Riesenwuchs gemachten Erfahrungen, insbesondere mit dem Friedberg'schen Gesetze, in Uebereinstimmung. Ausser der ganz excessiven Grössenentwicklung fällt an den Zehen aber noch die Hyperextensionsstellung auf, die abgesehen von dem mächtigen Sohlenballen die Berührung der Zehen mit dem Boden hindert. Dabei ist die grosse Zehe etwas adduciert, zweite und dritte sind abduciert. Die Hyperextension der Zehen, die auch von Busch (l. c. S. 184), Habs u. A. (l. c. S. 522) beobachtet wurde, kommt, wie ich mich am Präparate überzeugen konnte, durch Kürze der Extensorensehnen zu Stande, die offenbar im Verhältnis zum übrigen Fuss im Wachstum etwas zurückgeblieben sind und daher stark unter der Haut vorspringen. Die Abduktionsstellungen der Zehen aber kommen dadurch zu Stande, dass, wie das Röntgenbild zeigt (Fig. 3), die Grundphalangen

schräge den Köpfchen der Metatarsalia aufsitzen, während Busch (l. c. S. 197) als Ursache derartiger Gelenkstellungen ein unregelmässiges Wachstum der Gelenkenden vermutete, indem exostotische Vorsprünge an einer Seite das Glied in die entgegengesetzte Richtung drängen. Auch von einer einseitigen Kapselschrumpfung als Ursache dieser Stellung war nichts nachweisbar.

Im Anschlusse soll noch kurz eine zweite Beobachtung eines Falles von angeborenem partiellen Riesenwuchs Erwähnung finden und zwar deshalb, weil sie gerade in Bezug auf Stellung und Beteiligung der Zehen eine auffallende Uebereinstimmung mit meinem ersten Falle bietet. Doch existiert von diesem Falle nicht mehr als ein aus dem Jahre 1890 stammender Gipsabguss des rechten Fusses des 8jährigen Patienten (Fig. 10). Dieser Gipsabguss zeigt, dass

Fig. 10.

auch in diesem Fall von angeborenem partiellen Riesenwuchs die distaleren Anteile des Fusses stärker beteiligt sind als die mehr proximalen. Auch hier ist der Grosszehenballen ganz besonders stark entwickelt, während am Dorsum des Fusses eine grössere Fettansammlung unter der Haut nicht bestanden haben kann, da der Verlauf der dorsalen Sehnen deutlich sich unter der Haut verfolgen lässt. Auch sind vom Riesenwuchs in erster Linie erste bis dritte Zehe und ihre Metatarsalia betroffen, vierte und fünfte entsprechen in ihrer Grösse dem Alter des Knaben. Alle drei vergrösserten Zehen sind stark hyperextendiert, das Vorspringen der dorsalen Sehnen ist deutlich zu erkennen, ausserdem ist die grosse Zehe stark adduciert, die dritte Zehe stark abduciert. Der Kleinzehenrand des Fusses zeigt normale Konfiguration, die grösste Länge des Fusses beträgt 23 cm.

Wie vor Allem aus der Figur 10 ersichtlich, ist die Uebereinstimmung mit meinem ersten Falle thatsächlich eine ganz auffallende, und um so auffallender, als sich auch in der Litteratur eine Reihe

von Fällen [Busch (l. c.), Widenmann (l. c.), Adler][1]) findet, die in den äusseren Formen des partiellen Riesenwuchses und insbesondere dem vollständigen Freisein der vierten und fünften Zehe mit meinen Fällen übereinstimmt. Man könnte auf Grund dieser gleichartigen Beobachtungen geradezu von einem besonderen Typus des angeborenen, partiellen Riesenwuchses sprechen.

Dass in meinem ersten Falle (Fig. 2) zweite und dritte Zehe miteinander verwachsen sind, während im zweiten Falle (Fig. 10) alle Zehen frei sind, hat insoferne nichts Auffallendes an sich, als die Kombination von Macrodaktylie mit Syndaktylie relativ häufig ist [Busch (l. c. S. 184), Wittelshöfer (l. c. S. 68), Wagner (l. c. S. 291), Habs (l. c. S. 524)].

Ausser der Syndaktylie giebt es noch eine Reihe anderer angeborener Störungen, die mit dem angeborenen, partiellen Riesenwuchs mit einer gewissen Vorliebe vergesellschaftet vorkommen, in meinem Falle aber fehlten. So beobachteten Friedberg (l. c. S. 362) Arnheim (l. c. S. 303), Grünfeld[2]) Telangiektasien, Varikositäten sahen Fischer (l. c.), Wagner (l. c. S. 290), Grünfeld (l. c.), lymphangiektatische Cysten in beiden Axillen unter dem Pectoralis sah Hornstein (l. c. S. 440). Naevi pigmentosi, welche die hypertrophischen Teile ganz bedecken, aber auch an anderen Hautstellen sich finden, beschreibt Widenmann (l. c.), auch fand er ungleiche Farbe und Dichte der Kopfhaare, sowie abnorme Pigmentierung der Haut. Fischer (l. c.) fand in seinen Fällen die Sensibilität fast durchgehends herabgesetzt, ebenso den Temperatursinn, Busch (l. c. S. 194) und Habs (l. c. S. 522) konnten derartige Störungen, obwohl sie darnach suchten, nicht finden.

Nach dem bisher Gesagten gestaltet sich das klinische Bild des angeborenen, partiellen Riesenwuchses nach der Art des betroffenen Körperabschnittes, nach dem Grade der Beteiligung desselben, nach der verschiedenen Entwicklung von Fettgewebe und der wechselnden Kombination mit einer Reihe angeborener Störungen zu einem recht mannigfachen. Als für alle Fälle giltig aber kann ausser der abnormen Grösse der Knochen noch das Angeborensein der Erkrankung, sowie das Fehlen jeder hereditären Belastung angesehen werden. So waren alle 46 von Wittelshöfer (l. c. S. 68) aus der

1) Adler, Berl. klin. Wochenschr. 1895. Nr. 5. S. 110.

2) Grünfeld, Ueber einen Fall von angeborenem, partiellen Riesenwuchs. Deutsche med. Wochenschr. 1901. Nr. 6. Vereinsbeilage. S. 45.

trophisch ist, die Knochen aber unbeteiligt sind. Broca[1]) sieht die Ursache des partiellen Riesenwuchses in einer noch unbekannten Störung des epiphysären und periostalen Knochenwachstums, unter deren verstärktem Ernährungseinfluss auch das Wachstum der übrigen Weichteile zu Stande kommen soll. Jedenfalls hat die Annahme Broca's vor allen anderen das eine voraus, dass sie auf sichere anatomisch-histologische Voraussetzungen aufgebaut ist, und die Ursache des Wachstumsexcesses der Knochen dorthin verlegt, wo sie allein zu finden sein kann, nämlich in das epiphysäre und periostale Knochenwachstum, wie es meine Untersuchungen auch thatsächlich bestätigten.

Erklärung der Abbildungen
auf Taf. XI—XIII.

Taf. XI—XII.

Fig. 1. Grundphalange der IV. Zehe, Gefässverteilung.
Fig. 2. Grundphalange der I. Zehe, Gefässverteilung.
Fig. 3. Gelenkknorpel vom Köpfchen des III. Metatarsale.
Fig. 4. Metatarsale III. Epiphysenfuge gegen die Epiphysenseite hin.
Fig. 5. Metatarsale III. Epiphysenfuge gegen die Diaphysenseite hin.
Fig. 6. Metatarsale I. Epiphysenfuge gegen die Diaphysenseite hin. Links oben beginnende Knorpelerweichung.
Fig. 7. Endphalange der II. Zehe. Epiphysenfuge.
Fig. 8. Metatarsale I. Zapfenförmiger Fortsatz der Epiphysenfuge gegen die Epiphysenseite hin.

Taf. XIII.

Fig. 9. Metatarsale I. Hornartiger Fortsatz der Epiphysenfuge gegen die Epiphysenseite hin. Lupenvergrösserung.
Fig. 10. Metatarsale III. Fibrillärer Zerfall der Knorpelgrundsubstanz an der Ossifikationsgrenze.
Fig. 11. Metatarsale III. Erweichungsherd mit Cystenbildung im Epiphysenknorpel.
Fig. 12. Metatarsale I. Scholliger Zerfall der Knorpelgrundsubstanz an der Ossifikationsgrenze.
Fig. 13. Metatarsale I. Querschnitt durch die Epiphysenfuge. Cystenbildung.
Fig. 14. Metatarsale I. Ein weit in die Epiphysenfuge vorgeschobener Markraum, rechts unten ein kleiner Erweichungsherd.

1) Broca, Journ. physiol. Brown-Séquard. T. 2. 1859. Vergl. auch Massonand, Thèse de Paris 1874. Nr. 80. Cit. bei Fischer (l. c. S. 311).

XVII.

AUS DEM

LANDKRANKENHAUSE IN GOTHA.

CHIRURG. ABTEILUNG: GEHEIMRAT PROF. DR. MEUSEL.

Veraltete komplete Vorderarmluxation nach aussen (Umdrehungsluxation nach hinten), geheilt durch Arthrotomie.

Von

Dr. **Oskar Klauber,**
I. Assistenzarzt.

(Hierzu Taf. XIV.)

Vollständige Verrenkungen des Vorderarmes nach aussen gehören zu den ziemlich selten vorkommenden Verletzungen. So fand Bardenheuer[1]) bis zum Jahre 1888 in der Litteratur bloss etwa 15 Fälle; doch sind ausser diesen gewiss noch mehrfach weitere — z. T. nicht publicierte Fälle beobachtet worden.

Man unterscheidet bei der kompleten Luxation des Vorderarmes nach aussen verschiedene Formen, je nach dem Grade der Rotation im Sinne der Pronation, welche die Vorderarm-Epiphysen nach dem Verlassen der Humerus-Gelenkfläche ausführten. Bei den stärksten Graden der Rotation kann es zu einer vollständigen Umdrehung des Vorderarmes kommen (Maisonneuve), die sog. Umdrehungsluxation Pitha's. Dass bei der kompleten Luxation nach aussen aber auch eine Drehung des Vorderarmes im

1) Bardenheuer, Die Verletzungen der oberen Extremitäten. II. Teil. Deutsche Chirurgie. Lieferung 63 b. 1888. S. 60.

entgegengesetzten Sinne, also mit Rotation nach hinten und aussen stattfinden kann, scheint nicht bekannt zu sein und ein derartiger Fall wegen der Schwierigkeiten, welche er der Reposition entgegensetzte, mitteilenswert.

Es ist selbstverständlich, dass im Schwellungszustande diese Abart der Luxation, welche sich vor allem durch die Verschiebung des Radiusköpfchens nach hinten charakterisiert, während die Hinterfläche des Olecranon nach innen sieht, nicht leicht festzustellen sein wird; dagegen wird das Röntgenbild, ob nun die Aufnahme, wie sehr oft allein möglich, in Streckstellung, oder aber auch event. in Beugestellung erfolgt, die gegenseitige Lage der Achsen der Humerus- und Vorderarm-Epiphysen sofort deutlich erkennen lassen und damit das Bestehen der „abnormen Rotation" klarlegen.

Während durch die Innenrotation bei der kompleten Luxation nach aussen (nicht korrespondierende) Gelenkpartien wieder in Kontakt gelangen und dadurch die Dislocatio ad longitudinem verhindert wird, verliert bei der Drehung nach aussen der Vorderarm jeglichen Halt am Oberarm und wird eine solche komplete Luxation nach aussen zugleich (sekundär) zu einer hinteren, eine Kombination, welche meines Wissens bisher noch nicht erwähnt worden ist. Die bedeutende Verschiebung nach aussen bei gleichzeitiger Supinationsstellung lässt eine Verwechslung mit der primären hinteren Luxation ausschliessen. Von der bekannten Luxation nach hinten und zugleich nach aussen (A. Cooper) unterscheidet sich die in Rede stehende Form durch mehrere konträre Symptome: Die Cooper'sche Luxation weist Beuge- und Pronationsstellung, also stets eine Innenrotation des Vorderarmes auf; passive Bewegungen sind meist vollständig möglich, und ist hier die äussere Luxation immer nur inkomplet.

Als Ursache der Entstehung der Innenrotation bei der kompleten lateralen Luxation wird neben der luxierenden Gewalt der Muskelzug der Pronatoren und des Biceps angegeben. Während die Wirkung der ersteren Muskeln leicht verständlich ist, kann der Biceps, welcher vermöge seines Ansatzes sonst als Supinator des Vorderarmes wirkt, erst durch die Verlagerung seines Insertionspunktes und durch die passive Anspannung in überdehnter Lage die entgegengesetzte Wirkung entfalten. Kann also der Biceps auch als Supinator wirken, so sind es vor allem die eigentlichen Supinations-Muskeln, welche bei der Luxation nach aussen durch

die Vorderarmknochen direkt emporgehoben und gespannt werden, und welche für die mechanische Entstehung der Aussenrotation verantwortlich zu machen sind. Demgegenüber ist aber zu bedenken, dass die Rotation in Pronationsstellung zu den physiologischen Bewegungen gehört, während die Supination — eigentlich handelt es sich um eine Hypersupination, da das Radiusköpfchen hinter das Olecranon zu stehen kommt — eine noch grössere Kapselspannung erfordert, also bedeutendere Gewalteinwirkungen voraussetzt. Als massgebendes Moment für die Art der entstehenden Luxation scheint mir aber die während der Gewalteinwirkung eben eingenommene Stellung der Extremität, sowie die Richtung der einwirkenden Gewalt die wichtigste Rolle zu spielen.

Was die Funktion des komplet lateral luxierten Ellbogen-Gelenks betrifft, so war die passive Beweglichkeit der frischen Luxation in unkomplicierten Fällen (Pitha, Hamilton) zuweilen eine vollständig freie, und auch veraltete Luxationen (Fall Robert) konnten noch günstige Funktionsverhältnisse bieten. Bei den Formen mit Aussenrotation dagegen erscheint, abgesehen von den ungünstigeren Kapselverhältnissen und besonderen Komplikationen, eine Gebrauchsfähigkeit des Gelenkes schon deswegen ausgeschlossen, weil durch die Verschiebung der Knochen in verschiedenen Richtungen (ad latus, ad longitudinem und im Sinne der Rotation) die gesamte Muskulatur gespannt ist und Widerstand entgegensetzt.

Während die Biceps-Sehne bei Eintritt von Innenrotation an ihren normalen Ort zurückkehrt, verbleibt sie bei der „Supinationsluxation" verschoben, wegen der fixierten Streckstellung gespannt und ist also förmlich luxiert; allerdings sind ihre lateralen Nachbarn, die Supinatoren, gleichfalls nach aussen gewandert. Doch wird die ad maximum gedehnte Biceps-Sehne der Reposition weniger Schwierigkeiten in den Weg legen, als die verkürzte, bei veralteten Luxationen kontrakturierte Triceps-Sehne; ist aber einmal die Spannung dieser überwunden und die Beugung möglich, dann sind auch alle Repositionshindernisse, welche etwa die Muskulatur an der Beugeseite entgegensetzen könnte, geschwunden.

Bei dieser Luxationsform werden Repositionsversuche vor allem die Aussenrotation zu beseitigen haben, also den Vorderarm zu pronieren suchen. Wichtig ist es dabei, den Oberarm gut fixiert zu halten, der sonst, wie mir der Einblick in das Gelenk und die Röntgenphotographien zeigten, der Drehung sehr leicht nach-

folgt und seine Pronationsstellung noch weiter steigert. Die sekundär hinzugetretene Luxation nach hinten und das Emporrücken des Vorderarmes machen eine kräftige Extension zu einem weiteren Haupterfordernis der Repositionsmöglichkeit. Ist einmal die longitudinale und axiale Dislokation behoben, dann wird die seitliche Adaption meist keine Schwierigkeiten bereiten, falls man gleichzeitig mit dem Druck nach innen auch einen solchen auf die Rückseite des Olecranon wirken lässt, um den Processus coronoides in gleiche Höhe mit dem Processus cubitalis zu bringen, weil bei Unterlassung dieses Handgriffes der hinter der Trochlea stehende Processus coronoides wegen der Verkürzung der Triceps-Sehne nicht über die Trochlea gehebelt werden kann. Die frei mögliche Beugung ist das Zeichen für die gelungene Reposition; auf die Schwierigkeiten des Festhaltens der reponierten Gelenkenden will ich später noch zurückkommen.

Bardenheuer[1]) meint, dass Irreponibilität bei der kompleten Luxation nach aussen nicht so leicht vorkommen könne, weil diese Luxationsform stets erkannt wird und die bedeutende Kapselzerreissung die Reposition erleichtere. Ueber die Repositionshindernisse der frischen Luxation vermag ich aus eigener Erfahrung Näheres nicht zu berichten. Die Verlagerung des abgerissenen Epicondylus allein wäre, wie z. B. die beiden Fälle von Wilms[2]) beweisen, kein absolutes Repositionshindernis. Dagegen scheint mir die nicht genaue Kenntnis der pathologisch-anatomischen Verhältnisse, welche den oben beschriebenen komplicierten Reduktionsmechanismus erfordern, an dem wiederholten Misslingen einer kompleten Reposition der frischen Luxation schuldtragend gewesen zu sein. War aber auch die Unmöglichkeit des Festhaltens der reponierten Stellung die Ursache des Misserfolges, so hätte doch bei einer jeder dieser erwähnten Eventualitäten die Röntgenkontrolle nach der Reposition die anatomischen Verhältnisse, welche im Schwellungszustande zu beurteilen nicht leicht ist, klarlegen müssen und hätte gegebenenfalls zum sofortigen blutigen Eingriff veranlasst. So wurde uns die Patientin erst 5 Monate nach erfolgter Verletzung von der Unfalls-Versicherung zur Behandlung zugewiesen.

---

1) Bardenheuer a. a. O. S. 68.

2) Wilms, Im Handbuche der prakt. Chirurgie. 2. Aufl. Bd. 4. 1903. S. 215.

M. R., 44 j. Arbeiterin aus F., verunglückte am 29. VI. 05 dadurch, dass sie von einem mit Klee hoch beladenen Wagen herabgeschleudert wurde. Der Boden, auf den Pat. auffiel, war höckerig; nach dem Sturze soll der im Ellbogengelenk gebeugte linke Arm unter die Brust, mit welcher Pat. den Boden berührte, zu liegen gekommen sein. Das Wahrscheinlichste ist, dass die Verletzte bei dem hohen Sturze den gebeugten (und im Vorderarm supinierten) linken Arm schützend vorhielt und mit dem Vorderarm auf einen höckerigen Vorsprung des Bodens aufschlug; es kann aber auch die Gewalteinwirkung auf den an den Leib angezogenen Oberarm stattgefunden haben.

Etwa 2 Stunden später sei vom Arzte des Ortes die Verrenkung „eingerichtet" worden; Verband mit Pappeschienen (in Streckstellung des Armes). Eine Woche später nahm der Arzt nochmalige Repositionsversuche vor, welche anscheinend wieder nicht gelangen, da der Arm wieder in Streckstellung geschient wurde. Nach weiteren 8 Tagen, am 14. Juli, wurde die Pat. im hiesigen Röntgen-Kabinette photographiert, der Befund nebst Bildern dem erst herbeigerufenen Arzte übersendet, welcher daraufhin die Behandlung selbst weiterführte.

Wie ich einer freundlichen Mitteilung meines Vorgängers, des Herrn Kollegen Dr. Wagener in Grossen-Behringen entnehme, bot Pat. damals folgenden Befund: Der linke Arm in Streckstellung durch Pappeschienen fixiert. Ellbogen-Gelenksgegend geschwollen, die Beugeseite suffundiert. Achse des Vorderarmes winkelig nach aussen und hinten verschoben. Olecranon links 1,2 cm höher stehend als rechts, Radiusköpfchen nach oben und hinten verschoben. Beugung wie Rotationsbewegungen beschränkt, mässig schmerzhaft. Diagnose: Totale Luxation nach hinten aussen, keine Fraktur.

Auf Grund der Röntgen-Aufnahme seien nach 2 Tagen vom Arzte in Narkose unter Beihilfe des Gatten der Verletzten abermalige Repositionsversuche unternommen worden, welche keinen Erfolg hatten. Unter Herbeiziehung eines zweiten Arztes wurde am folgenden Tage nochmals in Narkose reponiert und der Arm nunmehr in rechtwinkeliger Stellung eingegipst. Nach Abnahme des Verbandes — 3 Wochen später — wären nach Angabe der Pat. die Knochen ebenso gestanden wie nach der Verletzung, der Arzt hätte sofort erklärt, dass eine Operation notwendig sei; eine weitere Behandlung fand nicht statt. In seinem Gutachten vom 15. X. beantragte auch der Kollege die Vornahme einer Operation, „da wegen Fortbestehens der Luxation der Arm gebrauchsunfähig, in Streckstellung bis auf ein Minimum von Beweglichkeit fixiert sei und Schmerzen im Ellbogengelenk, sowie Parästhesien im Ulnarisgebiete beständen". Am 28. XI. wurde uns die Pat. von der Unfalls-Versicherung zugewiesen.

Eine Durchsicht der hiesigen Röntgen-Plattensammlung förderte die auf Taf. XIV als Fig. 1 und 2 abgebildeten Röntgenogramme zu Tage, welche

uns über den Befund der frischen Luxation orientieren können. Fig. 1, Taf. XIV zeigt das Ellbogengelenk in Streckstellung, die Streckseite so auf die Platte aufgelegt, dass der Vorderarm mit seiner Dorsalseite (ein klein wenig proniert) aufliegt. Man sieht, dass die laterale Luxation eine vollständige ist, der (der Platte nähere und schärfere) innerste Teil des Proc. coronoides steht hinter der Eminentia capitata des Humerus und ist an diesem etwas emporgerückt. Der Humerus ist im Sinne der Pronation gedreht (also der Vorderarm supiniert), so dass die Achse der Epiphyse von oben aussen nach unten innen verläuft (der innere Rand des Humerus ist schärfer konturiert). Fig. 2, Taf. XIV, in der erreichbaren geringen Beugestellung des Ellbogengelenkes aufgenommen, bestätigt den Befund; in gewohnter Weise liegt hier Epicondylus internus und Beugefläche des Vorderarmes der Platte auf. Hier sieht man deutlich, wie die Ulna (und der Radius) am Humerus hinaufgerückt sind. Auch hier kann man die Drehung der Achsen der Gelenkkörper gegen einander leicht feststellen: Während die Lage der Vorderarmknochen der gewöhnlichen Stellung bei der Aufnahme des Ellbogengelenkes in Beugung entspricht, erscheint die Humerusepiphyse im Sinne der Pronation gedreht (der innere, schärfer konturierte Condylus ist dorsalwärts gewandert).

Diese beiden Bilder zeigen den früher geschilderten charakteristischen Befund der kompleten lateralen Luxation mit Supination des Vorderarmes; eine Fraktur ist an den Bildern ebensowenig nachweisbar wie die Interposition eines grösseren Knochenfragmentes.

Als ich Pat. am 30. XI. 05 zum erstenmale untersuchte, bot sie folgenden Befund: Allgemeinstatus ohne Besonderheiten. Die linke obere Extremität wird im Ellenbogengelenk fast gestreckt gehalten (etwa 165°), die Hand in Supinationsstellung. Beim Sitzen wird der Vorderarm auf den Schoss aufgelegt, der Handteller nach aufwärts gerichtet. Die Achse des Vorderarmes schliesst mit jener des Oberarmes einen Winkel von etwa 145° ein (Cubitus valgus), wobei im Ellbogengelenke eine deutliche bajonettförmige Abknickung zu sehen ist; die radiale Seite des Vorderarmes springt stärker hervor als jene des Oberarmes (die Supinatoren sind vorgewölbt), während an der ulnaren Seite des Vorderarmes eine Grube besteht, oberhalb welcher am Oberarme zwei Höcker stark hervorspringen und die Haut bedeutend vorwölben; es sind dies der innere Epicondylus und der mediale Rand der Trochlea. — Bei der Betastung kann man fast die ganze Trochlea frei liegend fühlen. An der Aussenseite ist das Radiusköpfchen weit nach aussen und etwas nach hinten verschoben, doch scheint die tellerförmige Grube desselben von einer fremdartigen Masse ausgefüllt zu sein. Der Epicondylus externus nicht zu tasten, das Olecranon ebenfalls nach aussen verschoben, die Fossa olecrani des Humerus innen vom Olecranon gelegen, nicht deutlich nachweisbar. Nervus ulnaris im Sulcus ulnaris gelegen; die Parästhesien wären jetzt mit dem

Rückgange der Schwellung geschwunden. Der Condylus internus erscheint etwas flacher als normal. Radiusköpfchen, Spitze des Olekranon und Epicondylus internus liegen in einer geraden Linie, doch ist das Ellbogengelenk in seinem Breitendurchmesser vergrössert (links 11½, rechts 9½ cm)[1]; noch auffälliger ist die Umfangsdifferenz (links 27, rechts 23 cm). — Aus der Ruhestellung kann der Arm nur etwas (ca. 30°) gebeugt werden, die weitere Beugung und die Streckung sind sehr schmerzhaft. Die Supination frei, die Pronation in ihren Extremen beschränkt. Ober- und Vorderarm-Muskulatur leicht atrophisch (Horizontal-Umfang am Oberarm links 25, rechts 26 cm; am Vorderarm links 23, rechts 24 cm). Keine Längenverkürzung. Lokale Druckschmerzhaftigkeit innen vom Olecranon und am Epicondylus internus.

Es wurden wieder Röntgenaufnahmen angefertigt, die ich als Fig. 3 und 4, Taf. XIV, beifüge: Die hintere Luxation (und der Hochstand des Vorderarmes) ist jetzt, anscheinend durch die letzten Repositionsmanöver beseitigt. Dagegen ist die laterale Luxation unverändert, der innere Rand der Ulna liegt an der Aussenseite des Humerus, der Proc. coronoides stemmt sich gegen die Eminentia capitata. Auch an diesen beiden Bildern kann man die früher erwähnte Drehung der Epiphysenachsen gegeneinander (im Sinne der Supination des Vorderarmes) nachweisen. Losgelöste Knochensplitter sind in den beiden Bildern nicht auffindbar, nur unter der Eminentia capitata des Humerus scheint ein abnormer Schatten auf eine Verknöcherung hinzuweisen, welche als Absprengung vom medialen Epicondylus gedeutet wird, die vom inneren Lateralbande mitgerissen und interponiert worden ist; allerdings ist der innere Epicondylus nicht merklich verändert.

Pat. war zu jedem Eingriffe bereit, falls die Gebrauchsfähigkeit ihres Armes, der jetzt in Streckstellung fixiert war, nicht schlimmer würde; dies war leicht zu versprechen, und wurde am 4. XII. 05, ohne vorher noch die nach so langer Zeit vollständig aussichtslosen unblutigen Repositionsversuche zu unternehmen, folgende Operation ausgeführt: Hueter'sche bilaterale Resektionsschnitte, und zwar der innere innen vom Epicondylus (um den N. ulnaris zu vermeiden); Freilegen der Trochlea, deren Knorpelfläche mit den Weichteilen (Kapsel) verwachsen ist und scharf freipräpariert werden muss. In der Kapsel mehrere Verknöcherungen, insbesondere innen von Olekranon ein festes zackiges Stückchen (Splitter vom inneren Epicondylus?). Hierauf äusserer Lateralschnitt, hinter dem Radiusköpfchen, um den N. radialis nicht zu verletzen; Freilegen des Radiusköpfchens, dessen tellerförmige Grube mit fibrös-knorpeligen Massen (angewachsenen Resten der darüber gespannten Kapsel) ausgefüllt ist; Ablösen derselben. Blosslegen des Olekranons an

1) Die Verbreiterung ist geringer als bei der einfachen kompleten Luxation wegen der Rotation der Ellenbogengelenkskörper.

seiner Konkavität, sowie des Aussenrandes der Humerus-Epiphyse; überall fibrös-knorpelige, stellenweise knöcherne Auflagerungen. Es gelingt jetzt, das Gelenk zu hyperextendieren, die beiden Fossae des Humerus freizulegen und die daselbst befindlichen arthritischen Auflagerungen mit dem scharfen Löffel bis auf den Knochen zu entfernen. Schliesslich wird an der Ulna auch von der jetzt zugänglichen Innenseite aus die Cavitas olecrani und die Gelenkfläche des Processus coronoides, welcher stark radial gedreht ist, freigelegt, dabei mehrfach ossificierte Kapselpartien excidiert, die Kapsel selbst aber sorgfältigst geschont. Ein sich an der Spitze des Olekranon straff spannender Strang wird eingekerbt und nun die Reposition der vollständig freigelegten Gelenkenden in ihre normale Stellung versucht. In Streckstellung ist die Adaption nicht möglich; die Beugung gelingt leicht, worauf unter Extension am gebeugten Vorderarm sich die sichtbaren Gelenkenden durch kombinierten Druck des Vorderarmes nach innen und vorn in ihre normale Stellung zurückbringen lassen. Beweglichkeit jetzt frei. Naht der Kapsel mit Catgut, der Haut mit Seide. Nach Anlegen der äusseren Naht plötzliche aktive Bewegung der Pat. infolge Verringerung der Narkosentiefe und Reluxation; die Reposition ist durch das gleiche Manöver leicht auszuführen. Kompressivverband und Gipsverband in Beuge- und Supinationsstellung, Suspension der Extremität.

Am folgenden Tage (5. XII.) Abends 37,9°, am 6. XII. 38,4°, Druckgefühl im Ellbogen; Oedem der Hand. Abnahme des Gipsverbandes; man findet ein Hämatom und Schwellung der stark gespannten Haut über dem Olekranon. Einführen je eines Drainrohres zwischen die Nähte. Längsincision neben der Triceps-Sehne und Einführen eines Drains. Gipsverband. — 9. XII. Temp. normal, Schmerzen und Oedem geschwunden. Verbandwechsel; seröses Sekret, Schwellung zurückgegangen. Leichte aktive und passive Bewegungen; die vollständig schmerzlos sind und täglich vorgenommen werden. In der Zwischenzeit rechtwinkelige Schiene. 12. XII. Drainage weggelassen, Bewegungsexkursionen gesteigert. Verband abwechselnd auch in mässiger Streckstellung. 14. XII. Nähte entfernt; es fällt auf, dass der Condylus internus die Haut stark vordrängt. — 15. XII. Bei den nun recht ausgiebigen Bewegungen wird ein Krachen im Gelenk bemerkbar. Röntgenkontrolle, Aufnahme in Beugestellung: Der Humerus erscheint ähnlich wie in Fig. 4 gedreht (proniert). Nunmehr Aufnahme in Streckstellung: der Vorderarm wieder reluxiert (wie Fig. 3). Jetzt ist auch (wohl infolge der Streckung beim Photographieren) der mediale Condyl durch die verdünnte Hautstelle, ein wenig dorsal von dem inneren Hautschnitte durchgetreten. Trochlea leer tastbar etc., kurz der Befund wie vor der Operation.

Sofort in Narkose unblutige Repositionsversuche in der oben geschilderten Weise; die Beugung gelingt nicht mehr; dagegen scheint es in Streckstellung gelungen zu sein, die Gelenkflächen zu adaptieren, es

springt wenigstens der innere Condylus nicht mehr vor. Gipsverband. Röntgenbild ergiebt jedoch, dass die Luxation nicht reponiert ist.

Deshalb am folgenden Tage nochmalige Operation: Der innere Längsschnitt war bei den Repositionsversuchen am vorhergehenden Tage etwas geplatzt, beide Schnitte werden vollständig geöffnet, was stumpf gelingt. Die Gelenkenden noch wie bei der 1. Operation beschaffen, nur die Cavitas sigmoidea major der Ulna mit Auflagerungen bedeckt, welche wieder ausgelöffelt werden. Der Humerus steht stark innenrotiert, der Vorderarm aussenrotiert, so dass Proc. coronoides und Radiusköpfchen nach aussen von der Eminentia capitata liegen, dabei gleichzeitig nach oben gerückt. Bei seitlichem Druck tritt der Vorderarm hinter den Oberarm; bei Beugeversuchen starker Widerstand infolge Verkürzung des M. triceps. Seitliches Einkerben dieses genügt nicht. Langsames Dehnen des M. triceps durch Beugung, dabei steht aber der nicht herabziehbare Proc. coronoides noch immer hinter der Trochlea. Schliesslich gelingt die Reposition, es zeigt sich jedoch, dass die schwielig veränderte Sehne des M. triceps nunmehr etwa 2 cm oberhalb der Spitze des Olekranons vollständig getrennt ist; Diastase von etwa $1^1/_2$ cm. Jetzt stehen die Gelenkenden normal, alle Bewegungen sind frei möglich und in der rechtwinkeligen Beugestellung bleiben die Gelenkenden gut reponiert. Die beiden seitlichen Schnitte werden zum grössten Teile durch 1-etagige Naht geschlossen, von der Innen- und Aussenseite je ein Jodoformgazestreifen zur Beugefläche des Gelenkes eingeführt. Ein dritter Streifen wird von der oben erwähnten Perforationsstelle der Haut an der Dorsalseite zu der Höhle oberhalb des Olekranon (Lücke des Triceps) geführt. Gipsverband in rechtwinkeliger Stellung, die Hand in Supinationsstellung mitfixierend.

Weiterer Verlauf ungestört. Am 27. XII., 11 Tage nach der 2. Operation Abnahme des Gipsverbandes, Entfernen der Nähte und der fast trockenen Gazestreifen; Drainagestellen schön granulierend, die Höhle über dem Olekranon ausgefüllt. Gelenk normal konfiguriert, geringe Bewegungen um wenige Grade vollständig schmerzlos und ohne Verwachsungen zu lösen möglich. Rechtwinkelige Schiene. — In den folgenden Tagen leichte Bewegungen. Am 30. XII. liegt das Radiusköpfchen in der Tiefe der lateralen Drainagestelle sichtbar vor, daher Sekundär-Hautnaht der Drainstelle. Die aktiven und passiven Bewegungen werden vorsichtig gesteigert. Am 1. I. ist aktive Streckung gut möglich, Weglassen der Schiene. — Vom 9. I. ab, da die Wunden geheilt sind, täglich 2malige Armbäder, Faradisieren der Muskulatur, Uebungen am Thilo'schen Widerstandsapparat. Nachts durch Gummibindenzug abwechselnd Beugung und Streckung; letztere auch durch Gewichtsextension. Pat. benützt den Arm zu leichteren Arbeiten im Hause. Am 11. I. besteht eine Exkursionsfähigkeit von 70^0—110^0, die Pronation um etwa 100^0 möglich. Ab 17. I. auch täglich 2malige Massage, insbesondere der

fixierten Hautnarben; namentlich in der Olekranongegend ist die Haut noch derb, nicht verschieblich. 21. I. Aktive Beweglichkeit von 60° bis 125°. 26. I. Röntgenaufnahmen ergeben eine gute Stellung, aber arthritische Auflagerungen an der Kapsel eine Strecke weit radial am Humerus hinaufziehend. Die Muskelkraft hat beträchtlich zugenommen. Tägliche Glühlichtbäder. — 10. II. Die Beweglichkeit hat sich weiter gesteigert (40—130°); Pat. hat keine spontanen Schmerzen mehr, versieht ohne Beschwerden alle Arbeiten im Hause. — 4. III. 06 Pat. entlassen: in der Exkursionsweite von 65—120° aktive Bewegungen normal; nach dem Röntgenbilde arthritische Veränderungen etwas zurückgebildet. Die Schwellung völlig geschwunden, die Knochenvorsprünge wieder vortretend, dorsale Haut verschieblich und faltbar. Vorläufige Rente von 30%.

Als Patientin in unsere Behandlung gelangte, bestand eine 5 Monate alte Luxation, deren Anatomie uns nach den seinerzeit aufgenommenen Röntgenbildern bekannt war; Neuaufnahmen zeigten keinen erheblichen Unterschied in der Lage der Gelenkenden, nur die Dislocatio ad longitudinem war — offenbar infolge des zeitweisen Eingipsens in Beugestellung — zum grössten Teile beseitigt. Die Luxation war nunmehr als veraltete anzusehen. Nach Cooper ist eine Ellbogengelenks-Verrenkung nach 6 Wochen, nach Boyer nach 6—8 Wochen veraltet, d. h. irreponibel. Es sind dies natürlich nur Mittelwerte, da ja die Zeit der Reponibilität einer Luxation je nach dem anatomischen Befunde wechselt. So kann eine Luxation mit interponierten Knochenfragmenten sogleich nach ihrer Entstehung irreponibel sein, während es Faraboeuf sogar nach 158 Tagen gelang, eine Ellbogengelenksluxation unblutig zu reponieren. Bei einer solchen Möglichkeit handelt es sich allerdings fast stets um Fälle, bei denen die — ausführbare — Reposition primär überhaupt nicht versucht worden war.

Da beim luxierten Ellbogengelenk eine spontane Besserung der Funktion durch Nearthrosenbildung etc., wie bei anderen Gelenken, ausgeschlossen ist, der Arm in dem Zustande der Fixation in Streckstellung aber gebrauchsunfähig war, erschien ein Eingriff unbedingt indiciert; als solche kamen in Betracht:

1. Eine vollständige Reduktion der Luxation auf unblutigem Wege, so lange Zeit nach erfolgter Verletzung war mit Rücksicht auf die vorangegangenen wiederholten vergeblichen Repositionsversuche im frischen Zustande jetzt wohl vollständig aussichtslos.

Zu den Ursachen, welche sich einer Reposition der veralteten Luxation hindernd in den Weg stellen können, gehört zunächst die Muskelspannung, die sich nunmehr z. T. in narbige Kontraktur verwandelt haben kann. Diese, hier hauptsächlich an dem M. triceps brachii zur Geltung kommend, durch eine Tenotomie zu überwinden, bildete früher (Litteratur siehe bei Schmarda[1]) ein beliebtes Mittel, die Reposition irreponibler Ellbogengelenks-Luxationen zu erleichtern. Die partielle Bedeutung derselben erhellt daraus, dass auch bei der Arthrotomie sich Einkerbungen, ja die vollständige Durchtrennung der Triceps-Sehne (wie in meinem Falle) zum Gelingen der Reposition notwendig erweisen kann. Die parallel verlaufenden Nerven (N. ulnaris) dagegen bieten wegen ihrer enormen Dehnbarkeit wohl kaum jemals einen Widerstand. Gleichen Zwecken wie die Tenotomie dient auch die temporäre Resektion des Olecranons, als der Ansatzstelle der kontrakten Triceps-Sehne.

Aber selbst bei frischen Luxationen können mitunter durch die genannten Massnahmen noch nicht alle Repositionshindernisse beseitigt werden. Als weitere derartige Hindernisse können in Betracht kommen: die Interposition von Weichteilen, vor allem der Muskeln und eingeklemmter Partien der Gelenkkapsel, sowie abgesprengter Knochenpartien. Wie bedeutend die Bicepssehne bei der Luxation nach aussen mit Supination verlagert wird, habe ich bereits oben erwähnt; sie kann da sehr leicht hinter die Eminentia capitata, ja vielleicht hinter den Epicondylus externus gelangen, und solange nicht Beugung zu erzielen ist, irreponibel bleiben. Die Gelenkkapsel wird wohl kaum eine solche Dehnungsfähigkeit besitzen, als sie die Verbreiterung des Querdurchmessers des Ellbogengelenkes bei der vollständigen seitlichen Luxation fast auf das Doppelte erfordert; sie muss mehrfach einreissen, die Fetzen derselben werden die abnorm freiliegenden Gelenkflächen, welche die intakte Kapsel überspannen sollte, bedecken (später mit denselben verwachsen) und sich bei Repositionsversuchen zwischen die korrespondierenden Gelenkpartien einklemmen. Die Verstärkungsbänder der Kapsel, welche zumeist sehr fest inserieren, können bei der abnormen Anspannung leicht die Knochenvorsprünge, an denen sie haften, abreissen — so gehört die Abrissfraktur des Epicondylus internus zu den häufigsten Komplikationen der Luxation nach aussen (vgl.

1) L. v. Schmarda, Zur operativen Behandlung veralteter Ellbogengelenksluxationen. Zeitschr. f. Heilkunde. Bd. 25. 1904. Abt. f. Chir. S. 321.

hierüber Eversmann[1]) — und solche Knochensplitter können zugleich mit den Kapselresten weithin verzogen werden.

Für die veraltete Luxation spielen ausserdem die traumatisch arthritischen Veränderungen eine wichtige Rolle als Ursache der Irreponibilität. Die Organisation des Blutergusses mit den narbigen Veränderungen an den verletzten Gelenkteilen führt zu progressiven Wachstumsveränderungen, so zur Ausfüllung der jetzt leer stehenden Gelenkgruben (Fossa olecrani und Fossa coronoidea, tellerförmige Grube des Radius, Incisura sigmoidea ulnae), zur Schrumpfung der Kapsel und fibröser bis knöcherner Verdickung der Kapselreste, schliesslich zur Verwachsung der Gelenkenden, welche nicht mehr knorpelbedecktem oder mit Synovialmembranen überzogenem Gewebe gegenüberliegen, mit ihrer Umgebung, so dass es zur Fixation des Gelenkes in der pathologischen Stellung kommt und der die Luxation ermöglichende Kapselriss geschlossen wird. Ein Teil der genannten Hindernisse könnte wohl überwunden werden durch die von Karchesy[2]) aus der Rydygier'schen Klinik empfohlene „Taraudage" nach Richet, welche eine Lösung der Verwachsungen durch Bewegungen im Sinne der Ab-, Adduktion und Rotation anstrebt und bei nicht komplicierten alten Luxationen auch Erfolge erzielen lässt.

2. Nachdem somit die Wahrscheinlichkeit des Gelingens einer unblutigen Reposition der vorliegenden veralteten Luxation recht gering schien, war weiterhin das unblutige Redressement der Kontrakturstellung in Erwägung zu ziehen, da ja der Arm in fixierter Streckstellung viel weniger gebrauchsfähig ist als in Beugekontraktur. Albert[3]) betrachtet die forcierte Beugung als Methode der Wahl bei der Behandlung irreponibler Luxationen der alten Leute, welche zu eingreifenderem Vorgehen nicht geeignet sind. Bei Widerständen kann die Tenotomie der Tricepssehne vor dem leicht eintretenden Abriss des Olekranon schützen. Bei der Luxation nach aussen mit Supination scheint ein solcher Redressementversuch deshalb nicht angebracht zu sein, weil die Beugung um einen Punkt innen und hinten an der Ulna erfolgen würde.

1) Eversmann, Ueber das Verhalten der Gelenkkapsel und der abgesprengten Epitrochlea bei der Luxation im Ellbogengelenk nach aussen mit Interposition. Deutsche Zeitschr. f. Chir. Bd. 60. 1901.

2) E. Karchesy, Ueber die Behandlung veralteter Luxationen. Wiener klin. Wochenschr. 1899. Nr. 38. S. 942.

3) Albert, Ueber die Arthrotomie. Wiener med. Presse. 1876. Nr. 27. S. 917.

welcher wegen des gleichzeitigen Emporgerücktseins des Vorderarmes ziemlich tief an der Ulna liegt; es müsste das Olecranon bei erfolgter Beugung rückwärts sehr stark vorspringen; eine solche enorme Dehnung würde aber die Haut, welche durch die lange fixierte Streckstellung eher geschrumpft ist, nicht ertragen. Nur wenn es gelänge, den Hochstand durch Extension (und event. Tenotomie), sowie die Aussenrotation zu beheben, so dass die Luxation in eine gewöhnliche laterale überzuführen wäre, könnte man ein derartiges Redressement unternehmen; ein solches Vorgehen ist aber bereits als eine partielle Reposition zu bezeichnen.

3. Historisch reiht sich als weitere Behandlungsmethode zunächst die Resektion der Gelenkenden an. Diese Lösung des gordischen Knotens, die vollständige Beseitigung der einer Reposition auf einfachem Wege nicht zugänglichen Gelenkenden bildete lange Zeit [1]) das Normalverfahren für die blutige Behandlung der veralteten Ellbogenluxation und zeitigte verschiedene, recht sinnreiche Methoden, auf welche ich hier des Näheren nicht eingehen will. Heute ist, wie man aus den zahlreichen Publikationen über dieses Kapitel ersieht, die Resektion der veralteten Ellbogenluxation zum grössten Teile verlassen und ihr Anwendungsgebiet beschränkt sich kurz gesagt auf jene Fälle, welche einer anderen Behandlungsmethode nicht mehr zugänglich sind.

Es wird kaum leicht eintreten, dass sich bei dem von Eiselsberg [2]) vervollkommneten Operationsverfahren der Arthrotomie, bei der sog. Skelettierung der Gelenkenden erhebliche Schwierigkeiten der Reposition in den Weg stellen, welche zur Vornahme der Resektion zwingen. Nur ein Befund vermag letzteres, allerdings nicht als Repositionshindernis, sondern wegen der Schwierigkeit der Fixation der reponierten Stellung, nämlich die komplicierende Fraktur der Gelenkenden (bezw. die Epiphysenlösung bei jugendlichen Individuen); wir können dann aber weniger von einer Resektion sprechen, als von der Entfernung von Knochenfragmenten; eine solche gehört aber im verkleinerten Massstabe auch sonst zu den notwendigen Ergänzungen der konservativen blutigen Reposition.

Früher (Nicoladoni [3]) u. A.) war theoretisch angenommen

1) Litteratur siehe bei Schmarda a. a. O.

2) R. Bunge, Zur operativen Behandlung der veralteten irreponiblen Luxationen im Ellenbogengelenk. Arch. f. klin. Chir. Bd. 60. 1900. S. 585.

3) Nicoladoni, Zur Arthrotomie veralteter Luxationen. Wiener med. Wochenschr. 1885. Nr. 23. S. 729.

worden, dass bei längerem Bestande der Luxation (etwa über ein Jahr) wegen der Destruktion der Gelenkkörper eine erfolgreiche Arthrotomie ausgeschlossen sei; doch schon Nicoladoni selbst gelang es später bei einer 14 Monate alten Luxation durch die konservative Behandlung Erfolg zu erzielen, und heute versucht man auch bei einer noch so alten Luxation zunächst die Arthrotomie; denn die Aussicht der Nearthrosenbildung auf Grundlage der physiologischen, wenn auch veränderten Gelenkenden ist immer noch günstiger als jene der Gelenkneubildung an den Resektionsenden.

Die Resektion ist heutzutage nur bei bösartigen Erkrankungen oder irreparablen Zerstörungen ein erlaubter Eingriff. Als die Sicherheit der Wundbehandlung noch viel geringer war, konnten die einfachen Wundverhältnisse, welche die Resektion schafft, die Vernichtung der anatomischen Verhältnisse noch aufwiegen. Es wäre ein Armutszeugnis unseres Könnens, wenn wir heute in einem solchen Falle wie dem oben beschriebenen, nicht versuchen würden, die normalen anatomischen Lagerungsverhältnisse der Gelenkenden wiederherzustellen, welche allein die Möglichkeit gewähren, wenigstens einen Teil der so wichtigen Funktion des Ellbogengelenkes in physiologischer Weise zu retten. Deshalb kam in dem obigen Falle die Resektion gar nicht in Betracht.

Auch bei der Resektion ist das Endresultat sehr von dem Erfolge der Nachbehandlung abhängig; haben wir bei der Arthrotomie gegen die Beweglichkeitseinschränkung anzukämpfen, so ist es bei der Resektion die Gefahr des Schlottergelenkes, insbes. die seitliche Verschieblichkeit eines solchen, ein Zustand, welcher die Arbeitsfähigkeit des Kranken in viel höherem Masse beeinträchtigt, als das in rechtwinkelige Stellung gebrachte, minder bewegliche Ellbogengelenk.

4. Die Arthrotomie zwecks Reposition veralteter Ellbogengelenksluxationen in die Chirurgie eingeführt zu haben, ist ein Verdienst Nicoladoni's (a. a. O.). Zwar berichtete schon Blumhardt auf der Naturforscher-Versammlung 1847 über eine derartige Operation mit Lateralschnitt und Albert (a. a. O.) führte 1875 einen vergeblichen Versuch hierzu aus. Die Operationen Völker's (1879) und Trendelenburg's (1880) können wegen der gleichzeitig vorgenommenen temporären Olekranon-Resektion nicht als reine Arthrotomien angesehen werden, sind aber irrationell, weil hierdurch die Möglichkeit frühzeitiger Mobilisierung des Gelenkes, das Haupterfordernis für die Erreichung eines günstigen funktio-

nellen Resultats ausgeschlossen erscheint. Der ersten zielbewussten, erfolgreichen Arthrotomie Nicoladoni's am 27. Mai 1884, bei einem 16jährigen Bauerssohn vorgenommen, um die Resektion und deren Wachstumsstörungen zu vermeiden, folgten zahlreiche gelungene Versuche anderer Operateure [1]), trotzdem konnte die Resektion noch lange nicht verdrängt werden, wie die verschiedenen Kongress- und litterarischen Diskussionen noch bis in die jüngste Zeit [2]) zeigen. Erst die Veröffentlichung grösserer Operationsreihen, z. T. unter Gegenüberstellung der mit Resektion und Arthrotomie behandelten Fälle [3]) verschaffte der Nicoladoni'schen Operation eine ausgedehntere Verbreitung und Vorherrschaft gegenüber der Resektion, welche bis zum Jahre 1898 60 mal bei irreponiblen Ellbogengelenksluxationen ausgeführt worden war (Cuhorst).

Bezüglich der Technik der Operation kann ich auf Grund meines Falles Folgendes anführen: Die (blutige) Operation schafft bloss die Möglichkeit der Reposition durch Beseitigung der entgegenstehenden Hindernisse; ist diese erfolgt, dann könnte ja die Reposition auch erst nach Verschluss der Wunde vorgenommen werden (wie dies Kocher für die blutige Reposition des Schultergelenkes empfohlen hat); in praxi wird man dies jedoch nicht thun, um sich gewisser Vorteile bei der Reposition — des direkten Drucks auf die Gelenkenden, Beseitigung event. noch bestehender Hindernisse — nicht zu begeben. Dagegen wird man im Falle der Reluxation die Operation nicht als misslungen zu betrachten brauchen (und wie dies Bunge anrät, sofort zur Resektion schreiten), da jetzt nach Beseitigung der repositionshindernden Momente — dem wichtigeren Teile der Operation — die Reposition immer wieder gelingen muss. Allerdings ist diese, wie mein Fall zeigt, nicht immer leicht; sie gelang deswegen nicht auf unblutigem Wege, weil kurzdauernde Fixation in Streckstellung genügt hatte, in dem kontrahierten, schwieligen M. triceps ein unüberwindliches Hindernis zu setzen, so dass erst nach vollständiger Durchtrennung desselben die Reposition mög-

1) Litteratur siehe bei Schmarda a. a. O.

2) Vgl. auch Bull. et mém. de la soc. de chir. de Paris. Tom 29. p. 288.

3) Nicoladoni-v. Vámossy (1890) 9 Fälle, Maydl (1886) 5 Fälle, Helferich-Dittel (1896) 4 Fälle, Kraske-Reerink (1896) 2 Fälle, Braun-Vehmeyer (1897) 3 Fälle, v. Bergmann-Engel (1897) 8 Fälle, v. Bruns-Cuhorst (1898) 2 Fälle, v. Eiselsberg-Bunge (1900) 17 Fälle, Nicoladoni-Luksch (1900) 6 Fälle, v. Mikulicz-John (1901) 6 Fälle, Gussenbauer-v. Schmarda (1904) 9 Fälle u. s. w.

lich war. Die sonst als prognostisch höchst ungünstig angesehene Tricepsdurchtrennung hatte hier keinerlei funktionelle Schädigungen zur Folge.

Die ausgiebigen Lateralschnitte nach Hueter machen schon wegen ihrer Zweizahl das Operationsfeld viel zugänglicher. Ihre Anwendung vermeidet es, für diese Zwecke ganz nutzlos das Olekranon an seiner Rückseite freizulegen und Muskelansätze wie beim Langenbeck'schen Schnitte abzulösen; die Kapsel wird ausser in den beiden Lateralschnitten nicht eröffnet oder abgelöst. Die dabei notwendige Durchtrennung des Ligamentum annulare radii hat keinen schädigenden Einfluss auf den Zusammenhalt des oberen Radio-Ulnar-Gelenkes. Wegen der möglichen Verlagerung der Nerven ist es am sichersten, den inneren Schnitt vor dem Epicondylus int., den äusseren hinter dem Epicondylus ext. (bezw. dem Radiusköpfchen) auszuführen, um N. ulnaris und radialis zu vermeiden. Das eigentliche operative Vorgehen ist sehr einfach; es handelt sich darum, alle knorpeligen Gelenkflächen freizulegen, ohne diese selbst zu verletzen. Sobald man auf Verknöcherungen der adhärenten Kapsel stösst, werden dieselben, indem man knapp am Knochen schneidet, mit dem Messer excidiert. Zunächst werden die durch die Luxation abnormer Weise freigelegten Gelenkpartien von beiden Schnitten aus rein präpariert. Ist dies erfolgt, dann gelingt es meist leicht, unter Zerreissung weniger sich spannender Adhäsionen das Gelenk zum Klaffen zu bringen und auch die in der Tiefe gelegenen Gelenkpartien vorzudrängen. Hat man so alle normal überknorpelten Knochenpartien freigelegt — wobei ein stetes Voraugenhalten der normalen anatomischen Verhältnisse notwendig ist (nicht zu verabsäumen ist auch die Aushöhlung der gewöhnlich ausgefüllten beiden Fossae des Humerus) — dann sind die Gelenkenden meist bereits in allen Richtungen weithin verschieblich geworden. Dabei ist man mit den anderen Weichteilen, den Gebilden in der Ellenbeuge, mit dem dorsalen Teil des Olekranon und dem N. ulnaris gar nicht in Berührung gekommen. Ob jetzt noch Repositions-Hindernisse zu beseitigen sind, werden am besten Einrenkungsversuche zeigen, bei welchen der in das Gelenk eingeführte Finger den Widerstand leicht aufzufinden vermag. Bei der in Rede stehenden Form wird es vorwiegend der kontrakturierte M. triceps sein, dessen Einkerbung (unter Vermeidung des N. ulnaris) Abhilfe schaffen kann. Ebenso können sich anspannende Kapselstränge leicht aufgefunden und durchtrennt werden. Schliesslich wird sich die endgiltige Reposition

kaum schwieriger gestalten, als etwa die Zusammensetzung des Ellbogengelenkes aus getrennten, skelettierten Knochen von Ober- und Vorderarm.

Ebenso leicht die Reposition gelingt, ebenso schwierig ist die Festhaltung der normalen Stellung. Der Zusammenhalt durch die z. T. zerrissene, z. T. überdehnte Kapsel fehlt; der Processus coronoides ulnae pflegt durch langdauernde abnorme Position verändert, bes. nach vorne zu verkürzt zu sein. Radiusköpfchen und Eminentia capitata haben überhaupt keinen gegenseitigen Halt, so dass Drehungen des Vorderarmes in Pronation oder Supination sehr leicht möglich sind. Da die Achse des Gelenkfortsatzes des Humerus um 15—20° schräge gestellt ist und die Eminentia capitata höher steht als der mediale Rand der Trochlea, ist ein Abgleiten des Vorderarmes nach aussen und eine Rückkehr der pathologischen Stellung sehr leicht möglich. Deshalb ist unbedingt die Fixation in rechtwinkeliger Beugestellung notwendig, bei welcher Trochlea und Ulna sicherer zur Berührung kommen und die Cubitus valgus-Stellung ausgeglichen wird. Besser noch wäre allerdings die spitzwinkelige Beugung, doch könnte es da bei Schwellungszuständen leicht zur Kompression der Gefässe kommen. Als ultimum refugium könnte man bei beständigem Abgleiten des Vorderarmes die temporäre Drahtnaht der Eminentia capitata an das Capitulum radii versuchen (Bardenheuer)[1]).

Die Naht der Wunde — am besten Catgutnaht der Gelenkkapsel und Seidennaht der Haut — gelingt bei den Lateralschnitten ohne Schwierigkeit; dagegen kann bei dem Langenbeck'schen Schnitt die Naht durch die geschrumpfte Kapsel und Haut in der dehnenden Beugestellung recht mühsam werden. Nach Bunge's Anraten (a. a. O.), möglichst per primam Heilung anzustreben, um bald (am 3.—5. Tage) mit Bewegungen beginnen zu können, habe ich die Wunde vollständig geschlossen. Auf Grund meiner Erfahrungen möchte ich aber doch zu einer primären Drainage der Wunde anraten. Die unmöglich vollkommen zu stillende Blutung aus dem vielfach verletzten chronisch entzündeten Gewebe führt trotz Kompressionsverbandes und Hochlagerung leicht zu einem Hämatom in die buchtige, schlaffe Gelenkskapsel. Cirkulationshemmende Stauungserscheinungen und event. Resorptionsfieber sind allarmierende Folgeerscheinungen, welche schliesslich zur ungünstigeren sekundären

1) Bardenheuer a. a. O. S. 32.

Drainage auffordern und das operative Resultat schädigen können. Ich würde daher in einem ähnlichen Falle, selbst bei vollständig einwandfreier Asepsis Gummidrains in die beiden Lateralschnitte einlegen. Dass vielleicht auch eine Drainage an der Spitze des Olekranons in den toten Raum unter der Triceps-Sehne vorteilhaft ist (Nicoladoni; auch schon von Hueter empfohlen), lässt sich aus dem raschen Rückgange der Schwellung der gespannten Haut an der Rückseite nach axialer Incision daselbst erschliessen. Nach der zweiten Operation zog ich die Tamponade mit Jodoformgaze vor, weil ich jetzt nach dem dritten Eingriffe nicht mehr auf glatte Wundverhältnisse rechnen konnte und das Resultat nicht durch irgendwelche Retentionserscheinungen wiederum in Frage stellen wollte; der Verlauf blieb auch fieberfrei.

Für die Nachbehandlung ist aus den oben angeführten Gründen die Fixation in Beugestellung während der ersten Tage ein unbedingtes Erfordernis und Bewegungen in die Streckstellung sind je nach den Wundverhältnissen zunächst nur mit der allergrössten Vorsicht auszuführen. Bei der Fixierung des Vorderarmes wird man auch ein event. Rotationsbestreben zu berücksichtigen haben; die Rückkehr der Vorderarmepiphysen in Supinationsstellung bei der Reluxation veranlasste mich, durch den Gipsverband auch die Mittelhand zu fixieren, so dass (in der Beugestellung zwar weniger zu befürchtende) Verschiebungen des Radiusköpfchens ausgeschlossen wurden.

Nicoladoni hat erst in der 3. Woche mit passiven Bewegungen beginnen lassen, Gussenbauer (Schmarda, a. a. O.) nach 10—14 Tagen, während Bunge, wie oben erwähnt, bereits am 3. bis 5. Tage vorsichtige Bewegungsversuche vornimmt. Immerhin möchte ich auf Grund meiner Beobachtung von einem Schematisieren abraten und für gewisse Fälle, welche sich durch eine besonders leichte Möglichkeit der Reluxation unvorteilhaft auszeichnen, eine angemessene Vorsicht bei der Ausführung von Bewegungen, insbesondere in gewisser Exkursionsrichtung und -ausdehnung anraten. Die Gefahr des Entstehens von Verwachsungen ist für die ersten Tage nicht so enorm, dagegen lässt sich jene der neuerlichen teilweisen Ausfüllung der Gruben und Bildung von Auflagerungen auf den Fortsätzen des Gelenkes mit den für die erste Zeit doch minder ausgiebig möglichen Bewegungen nicht hintanhalten, und diese sind es, die bei älteren Personen in der Regel das schliessliche Endresultat der Nachbehandlung einer doch etwas eingeschränk-

ten Bewegungsfähigkeit ergeben. Immerhin fällt dieser Defekt in den äussersten Exkursionsgrenzen für die Funktion nicht so sehr in die Wagschale, da die Kranken bald lernen, diesen Beweglichkeitsausfall durch kompensatorische Bewegungen in der Schulter etc. zu ersetzen, so dass sie schliesslich mit ihrem Zustande vollständig zufrieden sind, insbesondere dann, wenn sie vorher einige Zeit in dem unbehilflichen Zustande der Streckkontraktur verweilen mussten.

XVIII.

AUS DER

LEIPZIGER CHIRURGISCHEN KLINIK

DIREKTOR: GEHEIMRAT PROF. DR. TRENDELENBURG.

Ueber die äusseren Fisteln bei angeborener Atresia ani s. recti und über die Darstellung des kongenital verschlossenen Rectums im Röntgenbilde.

Von

Dr. A. Läwen,
Assistenzarzt.

(Mit 6 Abbildungen.)

Die bisherigen Theorien über die Entstehung der Atresia ani s. recti congenita und der damit verbundenen Missbildungen sind unlängst von A. Stieda[1]) auf Grund der modernen entwicklungsgeschichtlichen Forschungen, namentlich unter Benutzung der Arbeiten Keibel's, einer eingehenden Kritik unterzogen worden. Nach der älteren von Frank[2]), Reichel[3]), Dienst[4]), Rot-

1) A. Stieda, Ueber Atresia ani congenita und die damit verbundenen Missbildungen. Arch. f. klin. Chir. Bd. 70. 1903. S. 555.

2) R. Frank, Ueber die angeborene Verschliessung des Mastdarms und die begleitenden inneren und äusseren angeborenen Fistelbildungen. Wien 1892.

3) Reichel, Die Entwicklung des Dammes und ihre Bedeutung für die Entstehung gewisser Missbildungen. Zeitschr. f. Geburtshilfe u. Gynäk. Bd. 14. 1888. S. 82. — Ders., Die Entstehung der Missbildungen der Harnblase und Harnröhre. Arch. f. klin. Chir. Bd. 46.

4) Dienst, Ueber Atresia ani congenita etc. Virchow's Arch. Bd. 154. 1898. S. 81.

ter[1]) u. a. angenommenen Anschauung sind auch die sogenannten äusseren Fisteln des Rectums, d. h. die in der Raphe des Scrotums, des Dammes oder des Penis oder die in das Vestibulum vaginae mündenden Fistelgänge, echte Hemmungsmissbildungen, die durch Störung in der Entwicklung des Dammes zu Stande gekommen sind. A. Stieda erkennt dagegen nur die Kommunikationen des Rectums mit der Blase, Harnröhre oder Vagina als Hemmungsmissbildungen an. Die äusseren Fisteln fasst A. Stieda als pathologische Bildungen auf, die mit Entwicklungshemmung nichts zu thun haben, sondern durch Perforation des Rectums unter dem Drucke des Meconiums entstanden sein sollen. Diese Anschauung begründet A. Stieda mit dem Resultate der histologischen Untersuchung einer suburethralen Fistel, die er in einem Falle von kongenitaler Atresia ani et recti vornehmen konnte. Der Fistelgang, der sich in diesem Falle vom blinden Rectumende bis an die Umschlagstelle des Präputiums erstreckte, was nur in seinem hintersten Abschnitt epithelial ausgekleidet, im mittleren Teile war er von Bindegewebe, in seinem vorderen von Epidermis umgeben. Die Wand des Ganges bestand also nicht in der ganzen Länge aus ektoblastischen Elementen. Hieraus zog A. Stieda den Schluss, dass der Kanal nicht durch Störung im Verschluss der ausschliesslich im ektodermalen Gewebe liegenden Reichel'schen Furche entstanden sein konnte.

In der Leipziger chirurgischen Klinik ist vor kurzem ein Fall von kongenitaler Atresia ani beobachtet worden, der in vielen Beziehungen dem Stieda's gleicht. Eine histologische Untersuchung der Wand des Fistelganges ist nicht vorgenommen worden. Als besonders bemerkenswerter Nebenbefund war aber in unserem Falle eine Spaltung des Scrotums festzustellen. Neben einem kongenitalen Afterverschluss ist es hier als einmal zur Bildung eines suburethralen Fistelganges gekommen, andererseits hat unzweifelhaft eine Hemmung in der Bildung des Dammes stattgefunden. Mit Rücksicht auf derartige an demselben Individuum gleichzeitig mit Atresia ani bezw. recti beobachtete Missbildungen, die sicher auf Störungen im Verschluss der Genitalrinne (Hypospadie) oder der Geschlechtswülste (Scrotalspaltungen) zurückzuführen sind, und aus anderen Gründen, die ich unten näher ausführen werde, kann ich mich der Auffassung Stieda's über die Entstehung der äusseren

1) Rotter, Handb. der prakt. Chirurgie, herausgegeben von v. Bergmann, v. Bruns und v. Mikulicz. Bd. 3. 2. T. Stuttgart 1901. S. 1—107.

Fisteln trotz seines interessanten histologischen Befundes nicht anschliessen, sondern sehe die ältere Erklärung als die richtige an. Bevor ich meine Ansicht näher begründe, lasse ich eine Beschreibung unseres Falles folgen:

Der einen Tag alte kräftige, 8 Pfund schwere Knabe Robert E. wird am 6. X. 05 mit angeborenem Afterverschluss zur Operation in die Klinik gebracht.

Bei der Untersuchung findet sich der After verschlossen. Die Raphe des Scrotums liegt in einer tiefen Rinne, die den ganzen Hodensack in zwei Hälften zerlegt (vgl. Fig. 1). Die Testikel finden sich jederseits am Grunde des Scrotums. An der Unterseite des Penis ist in der Höhe des Sulcus coronarius in der Haut die feine Oeffnung einer Fistel sichtbar, aus

Fig. 1.

der auf Druck ein Tröpfchen Meconium quillt. Der Fistelgang ist in der Haut des Penis infolge der Meconiumfüllung als schwarze Linie zu sehen. Er verläuft in der Raphe des Penis bis in die zwischen beiden Scrotalhälften liegende tiefe Rinne und verschwindet hier an einer Stelle etwa 4 cm vor dem verschlossenen After. Es besteht Phimose mässigen Grades.

Die Operation wird in Chloroformnarkose sofort vorgenommen. Da sich der Fistelgang von seiner Oeffnung am Penis aus auch mit der feinsten Sonde nicht sondieren lässt, wird er etwa 2 cm weiter von dieser Stelle nach dem Scrotum zu durch eine kleine Incision eröffnet. Von hier aus kann eine Sonde in die Fistel geführt werden. Es zeigt sich, dass der Fistelgang genau in der Medianebene etwas nach oben abbiegend durch die Basis des Scrotums hindurch in den Rectumblindsack führt (vgl. Fig. 2). Der Sondenknopf ist unmittelbar unter dem

den Anus verschliessenden Gewebe fühlbar. Dieses Gewebe wird durchschnitten. Das darunter liegende blinde Mastdarmende wird eröffnet. Die Ränder des Rectums werden vorgezogen und mit der Haut vernäht.

Ueber dem ins Rectum eingeführten Finger kontrahiert sich sehr deutlich der Sphincter ani.

In den nächsten Tagen stellt sich die normale Entleerung des Stuhles her. Das Kind entwickelt sich gut weiter. Doch bildet sich in den folgenden Wochen eine narbige Verengerung der Analöffnung, so dass der After am 15. XII. 05 durch eine kleine Incision nach hinten und erneute Vornähung des Rectums erweitert werden muss.

Das Kind befindet sich jetzt wohl und ist in die elterliche Pflege zurückgegeben worden. Die suburethrale Fistel besteht noch. Sie soll beseitigt werden, wenn das Kind etwas älter geworden ist.

Fig. 2.

In diesem Falle handelt es sich also um eine kongenitale Atresia ani mit suburethraler Fistel und angeborener Spaltung des Scrotums. Aehnliche Fistelgänge sind bei beiden Geschlechtern in Verbindung mit angeborenem Afterverschluss bereits in grosser Zahl beschrieben worden. Die Fisteln verlaufen immer in der Medianebene; sie erreichen beim männlichen Geschlecht ihr Ende an verschiedenen Stellen der Raphe perinealis, scrotalis oder penis. So sind Ausmündungsstellen hinter dem Scrotum von Schultén[1]) und von Ramonet[2]), in der Mitte des Scrotums von Steudel[3]),

1) Ref. vgl. Schmidt's Jahrbücher 188. 1880.
2) Virchow-Hirsch. 1883. II. S. 433.
3) Deutsche med. Wochenschr. 1896. Nr. 50. S. 809.

vor dem Scrotum von Gasquet[1]), am Penis von Franke[2]) und von Stieda beobachtet worden. Beim weiblichen Geschlecht findet sich die Mündung des Ganges meist in der Vulva vor der hinteren Kommissur. Aber auch hier können die Fisteln am Damm ausmünden [Hopfengärtner[3]), E. Küster[4])].

Gegen die von A. Stieda gegebene dynamische Erklärung derartiger Fistelgänge erhebe ich folgende Einwände:

Nach Stieda's Ansicht hat der durch den Darminhalt (Meconium) ausgeübte Druck, da eine Analöffnung fehlt, die Wand des Rectalsackes erst vorgewölbt, dann durchbrochen. Diese Anschauung beruht auf irrtümlichen Voraussetzungen. Die Annahme, dass beim angeborenen Afterverschluss im fötalen Leben der intraintestinale Druck gesteigert ist, setzt voraus, dass unter normalen Verhältnissen Darminhalt ins Fruchtwasser übertritt. Das ist aber bei physiologischer Entwicklung nicht der Fall. Sicherlich ist auch bei Kindern, die mit Analatresie geboren werden, während des grössten Teiles des fötalen Lebens die Meconiumfüllung des Darmes und damit der intraintestinale Druck derselbe gewesen wie unter normalen Verhältnissen. An Kindern, in deren Darmkanal sich während des fötalen Lebens infolge Ueberfüllung des Dickdarmes Processe abspielen, die gegebenenfalls zur Perforation der Darmwand führen können, müssten doch gleich nach der Geburt irgendwelche klinische Symptome nachweisbar sein, die auf derartig eingreifende Vorgänge hinweisen. Das ist aber nicht so. In einer grossen Zahl der Fälle werden gut ausgetragen, vielfach sonst körperlich gut entwickelte Kinder zur Welt gebracht, bei denen der mangelnde Meconiumabgang zunächst das einzig wahrnehmbare Symptom des angeborenen Afterverschlusses ist. Von Ileuserscheinungen insbesondere von starker sichtbarer Darmperistaltik ist bei Neugeborenen mit Analatresie nichts festzustellen. Daraus, dass für gewöhnlich kein Meconium ins Fruchtwasser entleert wird, können wir schliessen, dass während des fötalen Lebens die Darmperistaltik ruht, oder dass sie nur in mässigen Grenzen wirksam ist. Sicherlich werden lebhaftere

1) Cit. nach Anders, Arch. f. klin. Chir. Bd. 45. 1893. S. 489.

2) Franke, Anus praeternaturalis und Anus perinealis bei Atresia ani. In.-Diss. Breslau 1903.

3) In.-Diss. Berlin 1888.

4) Ueber Anus fistulosus congenitus. Berl. klin. Wochenschr. 1875. Nr. 33.

peristaltische Darmbewegungen erst nach der Geburt einsetzen. Ausgeschlossen ist es, dass beim Afterverschluss die Darmperistaltik während des fötalen Lebens einen derartigen Druck erzeugt, dass im blinden Rectumende die Darmwand durchbrochen wird. Der Darminhalt des neugeborenen Kindes ist bekanntlich bakterienfrei. Die bei kongenitaler Anal- oder Rectalatresie beobachteten Veränderungen in der Weite des Mastdarmlumens, ferner die Ileuserscheinungen sind Produkte der nach der Geburt anhebenden stärkeren Darmperistaltik sowie der mit der Nahrungsaufnahme einsetzenden grösseren Darmfüllung und der damit verbundenen unter Gasbildung einhergehenden Infektion und Zersetzung des Darminhaltes [1]).

Und wann soll denn die von Stieda supponierte Perforation vor sich gegangen sein? Ueber den Zeitpunkt des Durchbruchs der eigentlichen Darmwand spricht er sich nicht aus. Der Durchbruch in das Gebiet der Epidermis muss aber nach seiner Ansicht zu einer Zeit erfolgt sein, wo bereits die Genitalfurche geschlossen war. Der in die Epidermis eingeschlossene Fistelgang soll dann durch das schnelle Wachstum der betreffenden Teile bis ans vordere Ende des Präputiums gelangt sein. Selbst wenn man die Möglichkeit einer Darmperforation zugäbe, würde man doch durch Wachstumsvorgänge allein den eigentümlichen langen Verlauf dieser Fistelgänge bis ans vordere Penisende nicht erklären können. Nach Reichel's Untersuchungen hat sich der ektodermale Anteil der Harnröhre gegen Anfang des 4. Monats des Fötallebens schon bis zur Corona glandis (Sulcus coronarius) hin geschlossen. Um diese Zeit entfaltet sich dann das Urethralseptum der Glans zu einer Rinne, aus der sich später der Eichelteil der Harnröhre bildet. Ferner entwickelt sich um diese Zeit die erste Anlage des Präputiums. Wäre nun der von Stieda angenommene Durchbruch des Fistelganges in das Gebiet der Epidermis schon um diese Zeit erfolgt — das ist aber gar nicht möglich, weil um diese Zeit noch gar kein Meconium im Dickdarm ist — so könnte auch jetzt schon ein Fistelgang sich seinen Weg bis zur Eichelkranzfurche nur unter

1) Bei dem in der Greifswalder Klinik beobachteten Fall von spontaner Ruptur des Dickdarms bei kongenitaler Atresia ani (A. Ludewig, In.-Diss. Greifswald 1891) handelte es sich um ein zwei Tage altes Kind. Die Darmruptur war durch starke Dilatation des Dickdarms hervorgerufen, zu welcher starke Gasentwicklung infolge von Zersetzung des Meconiums die Veranlassung gegeben hatte.

Druckwirkung von oben her nehmen, weil sich Damm und Penisunterseite in ihrer ganzen Länge von der Seite her durch Zusammenwachsen ektodermaler und mesodermaler Gewebspartien gebildet haben. Nur vom Sulcus coronarius an könnte der Fistelgang durch Wachstumsvorgänge bis an den Vorderrand des Präputiums gelangen. Nimmt man für die supponierte Perforation der Rectalwand einen späteren Zeitpunkt, etwa den 6. oder 7. Monat [1]) an, so müsste man erst recht eine Druckwirkung zur Erklärung des vielfach beobachteten langen Verlaufs der Gänge heranziehen. Dann erscheint es aber sehr schwer verständlich, warum der Gang seinen Weg innerhalb der Lagen der Epidermis genommen hat, warum er nicht in dem lockeren Unterhautzellgewebe verläuft, und warum endlich ein Druck, der den Fistelgang allmählich vom Rectum durch die Hautepithellagen hindurch bis ans vordere Ende des Präputialsackes zu treiben vermag, nicht genügt hat schon vorher die dünne Epitheldecke zu durchbrechen, um dem Meconium Abfluss zu schaffen.

Gegen eine dynamische Entstehung der Fisteln spricht weiterhin der regelmässig beobachtete Verlauf derselben in der Medianebene. Es ist nicht recht ersichtlich, warum ein unter dem Drucke des Meconiums nach Perforation der Darmwand entstandener Fistelgang — und Wachstumsvorgänge können, wie ich oben ausgeführt habe, keineswegs allein zur Erklärung dieses Verlaufs herangezogen werden — immer gesetzmässig denselben Weg unter der Raphe genau in der Mittellinie nehmen soll. Die Erklärung dieses Verlaufs macht dagegen keine Schwierigkeiten, wenn man auf die ältere Erklärung zurückgreift.

Stieda baut seine ganze Theorie über die Entstehung der äusseren Fisteln auf den histologischen Befund auf, den er in seinem Falle erhoben hat. Die Thatsache, dass derartige Gänge an ihrem rectalen Ende von Schleimhaut ausgekleidet sein können, ist neu. Bisher hat man immer angenommen, dass sie ganz im ektodermalen Gebiet liegen. Eine rein ektoblastische Lage verlangt Stieda von einem Gange, der durch Hemmung im Verschluss der Reiche l'schen Furche entstanden sein soll. Das ist aber keineswegs nötig, da sich nach Abschluss der Genitalrinne zum Urethralrohr bei der Bildung des Dammes, des Scrotums und der

1) Im Falle Franke's fand sich bei einem 2 bis 2½ Monate zu früh mit Atresia ani geborenem Kinde die Oeffnung der suburethralen Fistel bereits am Penis zwischen vorderem und mittlerem Drittel.

Penisunterseite nicht nur ektodermale, sondern auch mesoblastische Elemente beteiligen. Es ist daher nicht verwunderlich, wenn dort, wo der Gang unter der Hautoberfläche durch die Scrotalwurzel zieht, keine ektodermale Auskleidung zu finden ist. Weshalb freilich hier die Zellverklebung unterblieben ist, entzieht sich unserer Kenntnis. Dass der Gang an seinem nach dem Rectum zu gelegenen Ende von Mastdarmschleimhaut ausgekleidet ist, erscheint ebenfalls erklärlich, da er seinen Ausgang vom Rectum an der Grenze zwischen dessen ento- und ektodermalen Anteil nimmt.

Die ältere Anschauung erklärt ungezwungen die Analatresie und die hiermit in der Dammregion beobachteten Missbildungen. Nach dieser Theorie ist die Atresia recti eine echte Hemmungsmissbildung. Die Atresia ani ist durch abnorme Verwachsung mesodermaler und ektoblastischer Elemente (Analhöcker-Reichel, postanaler Wulst-Keibel) zu Stande gekommen. Die äusseren Fisteln beruhen auf einer Hemmung im Verschluss der Reichel'schen Furche. Das für die Richtigkeit der älteren Auffassung von Stieda geforderte Vorhandensein eines Ganges, der vom Mastdarm bis zum Ende des Penis führt, ist in diesem Sinne nicht nötig. Kennen wir doch im fötalen Leben ein Stadium, wo nach Entfaltung des Kloakenseptums am unteren Körperende eine mediane Rinne verläuft, in die hinten das entodermale Rectum, vorn der Sinus urogenitalis mündet. Der Schluss dieser Reichel'schen Furche zum Damm und Urethralrohr erfolgt nicht gleichzeitig in der ganzen Länge sondern allmählich in der Analgegend anfangend und nach vorn fortschreitend. Aus diesem Verhalten erklärt Reichel die verschiedenen Mündungsstellen der Harnröhre bei der Hypospadie. In derselben Weise können auch die verschiedenartigen Ausmündungen der vom Rectum ausgehenden Gänge erklärt werden.

Die wesentlichste Stütze für die Richtigkeit der älteren Anschauung sehe ich in der Thatsache, dass neben den äusseren Fisteln ausgesprochene Hemmungen in der Scrotal- und Urethralbildung beobachtet worden sind. Ich erwähne hier den von mir oben beschriebenen Fall, bei dem neben der suburethralen Fistel eine Spaltung des Scrotums zu finden war, ferner den Fall von Ramonet, bei dem neben einer Atresia ani mit perinealer Fistel Hypospadie bestand. Wenn nun auch bei kongenitaler Anal- und Rectalatresie alle möglichen Missbildungen am Körper beobachtet worden sind und wenn man auch Scrotalspaltungen und Hy-

pospadie beim Analverschluss ohne Fistelbildung gesehen hat (vgl. z. B. den Fall von Horrocs[1]), so darf man doch die Kombinationen dieser Hemmungsmissbildungen mit kongenitaler Analatresie und Fistelgängen bei der Erklärung dieser Gänge nicht ignorieren. Ich weise in diesem Zusammenhange auf die eigentümliche Beobachtung von Corley[2]) hin. Bei dem von ihm beschriebenen Falle führte ein Fistelgang vom blinden Rectumende an die untere Seite des Penis, öffnete sich hier in der Mitte zwischen Präputium und Scrotum nach aussen, kommunicierte dabei aber auch mit der Harnröhre. Dieser Fall kann nach Stieda's Theorie überhaupt nicht erklärt werden, während die Deutung nicht schwer fällt, wenn man auf die ältere Erklärung zurückgreift. —

In der Leipziger chirurgischen Klinik sind in letzter Zeit mehrfach Fälle von Atresia ani bez. recti congenita behandelt worden, bei denen der Versuch gemacht worden ist, die Form des blind endigenden Rectums und die nach aussen mündenden Fistelgänge auf der Röntgenplatte zu fixieren. Das hierbei eingeschlagene Verfahren halte ich einer kurzen Mitteilung für wert, weil sich herausgestellt hat, dass man sich mit demselben gut Ausdehnung und Füllungsgrad des Rectums, die Höhe seines blinden Endes über der Analgrube und einigermassen genau auch die Abgangsstelle der Fistelgänge zur Anschauung bringen kann.

Die Methode besteht darin, dass man von der äusseren Fistelöffnung aus einen sehr dünnen Nélatonkatheter ins Rectum einführt und nun etwa 20 ccm einer öligen Wismutemulsion injiciert. Die Einspritzung soll unter geringem Druck erfolgen, um das Rectum nicht unnatürlich auszudehnen. Der Katheter wird dann herausgezogen oder er bleibt mit einem Quetschhahn verschlossen während der Röntgenaufnahme liegen. Die Injektion und die Aufnahme wird am besten in Narkose vorgenommen. Es empfiehlt sich je eine Aufnahme von vorn nach hinten, in Bauchlage und in Seitenlage des Patienten zu machen. Eine für die Kinder nachteilige Wirkung der Wismuteinspritzung im Darm haben wir niemals beobachtet.

Ich gebe im folgenden einige auf diese Weise hergestellte Röntgenbilder wieder, die von einem 10 Wochen alten mit Atresia

1) Transact. of the Obstetric. Soc. of London. Vol. XXVII for the year 1885. London 1886. p. 135.

2) The Dublin Journal of med. science 1874. November. Ref. Centralbl. f. Chir. 1875. S. 287.

Fig. 3.

Fig. 4.

ani vestibularis geborenen Mädchen [1]) gewonnen worden sind. Fig. 3 und 4 stellen Aufnahmen von vorn nach hinten vor. In Fig. 4 ist der Nélatonkatheter liegen geblieben. Das Röntgenbild zeigt die starke cylindrische Auftreibung des mit Kotmassen angefüllten Rectums. Nach unten geht der Mastdarm trichterförmig in die zur Vulva führende Fistel über. Die Entfernung des blinden Rectumendes vom After findet man auf den Bildern, wenn man sich den Anus etwa 1 cm über der die Sitzbeinhöcker verbindenden Linie liegen denkt. Wie aus Fig. 4 und Fig. 5 zu sehen ist, greift die Auftreibung des Rectums auch auf die Flexura sigmoidea über.

Fig. 5.

Endlich teile ich den eigentümlichen röntgographischen Befund mit, den wir in einem Falle von kongenitaler Atresia recti erheben konnten. Bei dem 3 Tage alten Knaben wurde der Versuch gemacht, einen Littré'schen Anus praeternaturalis iliacus anzulegen. Doch war in der linken Iliacalgegend kein Dickdarm aufzufinden. Es wurde deshalb eine Kolostomie oberhalb vom Nabel ausgeführt und eine grosse Menge Meconium entleert. Um nun festzustellen, wie weit das Colon descendens und die Flexura sigmoidea ausgebildet

1) Der Fall ist in der Dissertation von Schubert, Leipzig 1906, näher beschrieben worden.

waren, wurde von der Colostomiewunde aus ein Nélatonkatheter in den absteigenden Schenkel des Colons eingeführt und eine Wismutemulsion injiciert. Die dann vorgenommene Röntgenaufnahme ergab das unten reproducierte Bild (Fig. 6). Der Katheter ist während der Aufnahme liegen geblieben. Man sieht, dass das Colon descendens und die Flexura sigmoidea angelegt sind. Das ganze vorhandene Rectum besteht aus einer eigentümlichen flaschenkürbisähnlichen, blind endigenden Ampulle. Bei einer 11 Monate später vorgenommenen zweiten Operation [1]) konnte festgestellt werden, dass die Ampulle des Rectums noch in derselben Form bestand.

Fig. 6.

Eine ähnliche aber der Flexur angehörige Ampulle ist von Chalot [2]) in einem Falle von totalem Fehlen des Rectums beobachtet worden.

1) Vgl. die oben cit. Dissert von Schubert.

2) Bull. de la soc. de chir. 15. Avril 1896. p. 318. Abbildungen dieses Falles finden sich in Lejars, Technik dringlicher Operationen. Uebersetzt von H. Strehl. Jena, Verlag von G. Fischer. 1902. S. 693 u. 694.

XIX.

AUS DER

PRAGER CHIRURGISCHEN KLINIK

DIREKTOR: PROF. DR. A. WÖLFLER.

Ueber die sogenannte akute Pancreatitis und die Ursachen des schweren, oft tödlichen Verlaufes derselben.

Von

Dr. **Gustav Doberauer,**
Assistent der Klinik.

Das Gebiet der Physiologie und Pathologie des Pankreas zeigt trotz der bemerkenswerten Fortschritte, welche unsere Erkenntnis in den letzten Jahren gemacht hat, noch eine Reihe ungelöster Rätsel. Man kann beim Studium der Geschichte der Wissenschaft zuweilen die eigentümliche Thatsache erkennen, dass die Forschung unklaren und rätselhaften Dingen eine Zeitlang mit einer gewissen fatalistischen Reserve ausweicht; sowie aber nur eines von den Siegeln gelöst ist, welche das Geheimnis hüten, sobald nur ein schwacher Lichtstrahl der Erkenntnis den Weg in das bisher dunkle Gebiet andeutet, dann ist der Wissensmut gereizt und sucht gerade auf dem Felde, dessen Bebauung die härtesten Mühen verheisst, seine Betätigung und in der Ueberwindung gerade der grössten Schwierigkeiten seinen Lohn.

So ist auch das Pankreas, nachdem man sich lange mit vollkommen unzureichenden Vorstellungen und Lehren zufrieden gegeben, in letzter Zeit der koncentrische Angriffspunkt der wissenschaftlichen Forschung von verschiedenen Seiten geworden. Chemie und Physio-

logie haben die Bestandteile des Sekretionsproduktes der Drüse und ihre Bedeutung für die Verdauungsarbeit erkannt und klargestellt, besonders seit Pawlow im Stande war, durch Etablierung einer permanenten Pankreasfistel den unter physiologischen Bedingungen secernierten Saft zu verarbeiten, wodurch naturgemäss weit sicherere und genauere Aufschlüsse gewonnen wurden, als durch die bislang geübte Gewinnung des Verdauungssekretes aus Extrakten der Drüse, welche wohl eine Flüssigkeit liefern, die die hauptsächlichsten qualitativen Bestandteile des Pankreassekretes enthält, nebstdem aber sicherlich Stoffe führt, welche mit der physiologischen Funktion des Pankreassaftes interferieren.

Die Chirurgie eröffnete ihre Teilnahme an der Okkupation der Pankreasforschung mit der operativen Behandlung der Pankreascysten, welche durch Gussenbauer im Jahre 1882 inauguriert wurde. Auf diese specielle Erkrankung beschränkte sich die Chirurgie lange Zeit, bis die Erkenntnis des Zusammenhanges zwischen Pankreas, beziehungsweise seinem Sekrete und der abdominellen Fettgewebsnekrose einen neuen Impuls brachte. Letztere wurde von ihrem Entdecker Balser für eine Krankheit sui generis gehalten, er nannte sie eine „zuweilen tödliche Krankheit des Menschen". Langerhans [1]) gelang es experimentell, durch Einwirkung von Pankreasbrei die Fettnekrosen zu erzeugen und von da an datieren eine übergrosse Anzahl von experimentellen und theoretischen Versuchen, die genaue Aetiologie dieses unzweifelhaft bestehenden Zusammenhanges aufzudecken. Balser sowohl mit seiner Annahme der primären Erkrankung des Fettgewebes, wie auch Langerhans mit der Statuierung der Pankreasfermentwirkung als Ursache der eigentümlichen Veränderungen, haben ihre Schule gefunden. Wenn man die Namen nicht nur zählt, sondern wägt, so darf indessen zur Zeit die Frage als zu Gunsten der letzteren Auffassung entschieden betrachtet werden, deren klassische Begründung, wie sie z. B. von Hildebrandt [2]) und Chiari [3]) in mehreren Arbeiten niedergelegt wurden, mit Aussicht auf Erfolg wohl nicht mehr angefochten werden kann. Nach Chiari entsteht die Fettgewebsnekrose durch

1) Virchow's Arch. 1890. Bd. 122 und Festschrift für R. Virchow. Berlin 1891 bei G. Reimer.

2) Langenbeck's Arch. 1898 und Verhandl. des 27. Kongresses der Deutschen Gesellsch. f. Chir. 1898 und Centralbl. f. Chir. 1895.

3) Zeitschr. f. Heilkunde. Bd. 18. 1896; Prager med. Wochenschr. 1900. Nr. 14 und Verhandlungen der Deutschen pathol. Gesellschaft. V.

den Pankreassaft und zwar durch die proteolytischen Fermente und das Fettferment desselben und es besteht zwischen den Fettgewebsnekrosen und gleichzeitig gefundenen Veränderungen des Pankreas insofern ein kausaler Zusammenhang, als durch die genannten Veränderungen des Pankreas die Möglichkeit gegeben wird, dass Pankreassaft aus dem Drüsengewebe austritt. Die Fettgewebsnekrosen finden sich bei allen Arten von Erkrankungen des Pankreas, von der sogenannten akuten Pancreatitis angefangen bis zur Abscessbildung und der totalen Nekrose des Organes, ebenso bei den Verletzungen desselben, und es scheint darum verständlich, wenn der regelmässige Befund dieser Veränderung derselben eine besondere und grundsätzliche Bedeutung beilegen liess; gegenwärtig müssen wir wohl annehmen, dass die Fettgewebsnekrose nichts anderes ist, als eine der verschiedenen Folgen der Einwirkung des Pankreassekretes auf die Gewebe der Drüse ausserhalb der normalen Sekretionswege und auf die übrigen Organe und Gewebe des Bauchraumes, bedingt durch die fettspaltende Eigenschaft des Bauchspeichelsaftes. Neben dem fettspaltenden Fermente finden aber noch die übrigen Fermente und teilweise noch unbekannte Bestandteile des Pankreas ihren Weg in die Bauchhöhle und ihrer Gesamtwirkung ist das schwere Krankheitsbild zuzuschreiben, welches in den meisten Fällen uns vor Augen tritt. Dass Balser seiner Zeit dasselbe auf die Fettgewebsnekrose allein bezog, ist damit erklärt, dass man nur diesen einen augenfälligen Befund erheben konnte und auch die meisten der experimentellen Arbeiten über den Zusammenhang zwischen Erkrankungen des Pankreas und Fettgewebsnekrose halten sich an letztere als Index der Veränderungen in ersterem, ein Schluss, welcher in dieser Allgemeinheit sicherlich nicht berechtigt ist.

Die abdominelle Fettgewebsnekrose ist in vielen Fällen der einzige positive Befund bei jener Krankheit, welche unter dem Namen der Pancreatitis acuta haemorrhagica bekannt ist und welche in der jüngsten Zeit die besondere Aufmerksamkeit der Chirurgie und aller übrigen mit der Pankreaspathologie sich beschäftigenden Disciplinen erregt hat. Stellt doch die genannte Erkrankung die nächste uns klinisch zur Kenntnis gelangende Etappe eines pathologischen Processes dar, welcher, wenn der Mensch ihm nicht zuvor erliegt, die verschiedensten Endstadien, wie echte und Pseudocysten, Abscesse und Nekrose zeitigen kann. In der akuten Pankreaserkrankung sind wir somit der Erkrankungsursache am nächsten und das Verständnis ihrer Aetiologie gibt uns vielleicht den Schlüssel zur gesamten Pankreas-

pathologie in die Hand. — Es ist darum wohl selbstverständlich, dass der klinischen Beobachtung der einschlägigen Fälle der entsprechende Platz neben der experimentellen Forschung gebührt. Die Resultate dieser müssen erst durch jene ergänzt und sanktioniert werden, wenn sie dem schliesslichen Endzweck aller Forschungsbemühungen dienen sollen, welchen auch in diesem Falle die wirksame Bekämpfung der Krankheit darstellt.

Die Beobachtungen der Krankheit nahmen an Zahl im Verlauf der letzten Jahre ungeheuer zu; wurden dieselben anfangs meist nur von Anatomen gemacht, da nur ausnahmsweise am Krankenbette der Verdacht auf eine Pankreaserkrankung die Diagnosenstellung beeinflusste, so mehren sich nun die Fälle, wo die Diagnose von dem Kliniker, sei es aus den Krankheitssymptomen oder was noch immer das häufigere ist, aus dem Befunde bei der Operation gestellt wird. Körte [1]) legt der Beschreibung des bezüglichen Kapitels in seiner Monographie über die chirurgischen Krankheiten und Verletzungen des Pankreas 41 Fälle der Litteratur zu Grunde. Bei Truhart [2]) ist die Zahl schon auf 61 angewachsen und seitdem bringen alle Journale aller Länder teils Serien einschlägiger Fälle, teils einzelne Beobachtungen. Aus dieser kaum übersehbaren Zahl ragen die Fälle, bei denen unter Stellung der richtigen Diagnose die Behandlung eingeleitet wurde, noch immer als verhältnismässige Raritäten hervor und unter ihnen sind wieder ebenso selten wie verhältnismässig neu die mit günstigem Erfolge der Operation unterworfenen Fälle.

In Hinsicht auf die genannten Momente scheinen mir auch die Fälle der Klinik des Herrn Professor Wölfler wert, bekannt gegeben zu werden, deren Krankengeschichten ich zunächst möglichst kurz anführen will [3]).

1. M., Anton, 52 J., Fabrikarbeiter, aufgen. am 31. VIII. 01.

Wurde am 28. VIII. mit Erscheinungen der Darmstenose auf der internen Klinik aufgenommen und von dort zur Chirurgie transferiert. Er war am 25. VIII. nach dem Genusse eines Stückchen Fleisches an

1) Deutsche Chirurgie. Bd. 45 D.

2) Pankreaspathologie. Wiesbaden 1902.

3) Fall 1 und 2 sind von Chiari publiciert (Verhandl. der Deutschen pathol. Gesellsch. V.), Fall 3 von Weil (Prager med. Wochenschr. 1904). Ich habe sie der Vollständigkeit halber hier wiederholt, und weil im Uebrigen der Tenor meiner Publikation ein mehr klinischer ist und dadurch sich von den genannten Publikationen wesentlich unterscheidet.

Diarrhöen erkrankt, in der Nacht vom 25. bis 26. stellten sich starke Unterleibsschmerzen sowie Stuhl- und Windverhaltung ein, welche seit dieser Zeit anhielten. Erbrechen gallig gefärbter Flüssigkeit, Schmerzen besonders um den Nabel. Hohe Infusionen ohne Erfolg. Ausserordentlich fetter, grosser Mann. Leicht ikterisch gefärbt, Puls schwach, doch fühlbar, arythmisch, Frequenz erhöht. Temp. normal. Palpation des Abdomens wegen der abnorm fetten Bauchdecken negativ.

Unter der Diagnose eines Darmverschlusses Laparotomie am 31. VIII. unter Billrothnarkose. Langer Bauchschnitt in der Mittellinie, keine geblähten Darmschlingen, Rötung der Därme. In der Gegend des Pankreas wird schliesslich eine Dünndarmschlinge an der Radix mesenterii adhärent gefunden, das Mesenterium daselbst etwas blutig, gelblich gefärbt. Ehe noch die Weiteruntersuchung dieser Stelle zu Ende geführt wird, sistiert die Atmung, welche trotz aller darauf zielenden Bemühungen nicht wiederkehrt, der Puls wird immer schlechter und in ca. 10 Min. stirbt der Pat. intra operationem. Die Obduktion ergab reichliche Fettgewebsnekrosen in dem präperitonealen, peripankreatischen und retroperitonealen Fettgewebe, nur an der Vorderfläche des Pankreas eine bis 1 cm dicke hämorrhagische Infiltration im Fettgewebe. Im Pankreas selbst reichliche, scharf begrenzte, hämorrhagische, nekrotische Herde, im centralen Ende der Vena linealis und der Vena meseraica superior partielle Thrombose. Mehrere aus dem Pankreas in die Vena linealis einmündende Venen waren vollständig thrombosiert. In der Gallenblase mehrere bis erbsengrosse Steine, kleine auch im Ductus choledochus. Der Ductus Wirsunginianus frei, enthält keine Galle. In einzelnen Pankreasherden konnten Kokken und stellenweise auch kurze Bacillen nachgewiesen werden.

2. S., Josef, Klempner, 40 J., aufgen. am 22. I. 02.

Seit einem Jahre Schmerz im Unterleib, gegen die Symphyse ziehend. Seit 6 Tagen bedeutende Schmerzen, namentlich um den Nabel und Auftreibung des Unterleibes. Stuhl- und Windverhaltung. Aufstossen seit 4 Tagen. Erbrechen. Das Erbrochene soll gelbgrün gewesen sein und sehr stark stinkend. Grosser kräftiger Mann mit starkem Panniculus adiposus. Puls langsam und voll. Abdomen stark aufgetrieben, über demselben Meteorismus, in den Flanken gedämpfter Schall, druckschmerzhaft. Leberdämpfung nach oben verschoben, als schmaler, zwei Finger breiter Streifen. Im Harn kein Zucker.

Unter der Annahme einer Darmstenose Laparotomie 22. I. unter Narkose mit Billrothmischung. Fettreiches Netz mit zahlreichen hirsekorn- bis erbsengrossen weissen Stellen (Fettgewebsnekrosen). Keinerlei Passagehindernis am Darm. Die eingeführte Hand tastet an der rechten Bauchseite eine tumorartige Masse; es muss zur Orientierung ein Querschnitt hinzugefügt werden. Das Netz stellenweise morsch und zu ent-

zündlichen Tumoren zusammengeballt. In der hinteren Bauchgegend sieht man das Pankreas als missfarbige Masse durch das Peritoneum parietale durchschimmern. Einführung eines Tampons gegen die nekrotisch scheinende Partie des Netzes und Bauchnaht.

Die Operation hatte eine Stunde gedauert. Kochsalzinfusionen, fortwährendes Erbrechen, zunehmender Collaps, 23. I. Vorm. Exitus letalis. Aus dem Sektionsprotokolle führe ich an: das Peritoneum zart, subperitoneales Fettgewebe sehr reichlich, in demselben und zwar in der Umgebung des Pankreas, ferner im Bereich des Ligamentum hepatogastricum und grossen Netzes sehr reichliche bis bohnengrosse scharf begrenzte, vielfach von Blutungen umgebene und durchsetzte gelblichweisse Herde. Im Dünndarmmesenterium selbst, im übrigen grossen Netz und in den Appendices epiploicae des Dickdarms und in dem subperitonealen Fettgewebe der vorderen Wand des Unterbauchraumes wie auch der Hinterwand desselben, minder reichliche, scharf begrenzte, gelblichweisse bis erbsengrosse solche Herde zu sehen. Hier um die Herde keine Blutung. Sonst ist noch zu erwähnen, dass auch im Nierenfett sich Nekroseherde fanden, sowie dass die Gallenblase mehrere bis erbsengrosse, schwarze, mit dem Finger zerreibbare Gallensteine enthielt. Hanfkorngrosse Konkremente enthielt auch der Choledochus, 8 mm über dem Ostium desselben mündet in denselben der D. Wirsungianus, gewöhnlich weit, sondierbar. Das Pankreas gross, von derber Konsistenz, auf dem Durchschnitt in ihm zwischen den Drüsenläppchen reichliche Herde von Fettgewebsnekrose. Das Pankreasgewebe selbst von blassgrauer, stellenweise grauroter Farbe. Um das Pankreas im Fettgewebe sehr reichliche Herde von Nekrose und starke Blutung, die sich namentlich an der Unterfläche des Kopfteiles ausgesprochen findet. Von hier aus eine missfarbene Erweichung des Zellgewebes der Oberseite des Mesocolon transversum und weiter des Zellgewebes an der Hinterseite des Colon descendens bis zum Anfangsteil des S. romanum zu verfolgen.

3. Sp., Karl, 41 J., Eisenbahnbeamter, aufgen. 7. VII. 03.

Pat. bemerkte seit ca. 1 Monat abnorme Sensation in der Magengegend. Am 5. VII. Mittags wurde Pat. plötzlich übel, er bekam „Magenkrämpfe", musste sich sogleich zu Bette legen. Auf Morphium Nachlass der Schmerzen. Unterleib aufgetrieben, die Bauchdecken stark gespannt, Stuhl- und Windverhaltung. Häufiges Aufstossen. Temp. blieb normal, Puls stieg von 72 auf 140. In der linken Flanke konnte eine abnormale Dämpfung nachgewiesen werden. Harn enthält weder Eiweiss noch Zucker. Gesichtsfarbe leicht ikterisch. Am 7. VII. auf Sennainfus wiederholt Stuhl, worauf der Kranke sich erleichtert fühlt. Am 7. VII. war der Befund: leicht bräunliche Färbung der Haut des gut genährten Pat., Atmung beschleunigt, Puls desgleichen, jedoch kräftig. Abdomen vorgewölbt, Bauch mässig gespannt, cirkumskripte Resistenz zwischen

Schwertfortsatz und Nabel undeutlich zu tasten. Keine sichtbare Peristaltik. Querkolon scheint gebläht, Leberdämpfung hinaufgerückt und verschmälert. An der Klinik gehen nach der Aufnahme des Kranken noch übelriechende Flatus ab, wonach der Meteorismus des Querkolon schwindet. Das Befinden des Kranken verschlechtert sich zusehends. Unter fortwährendem Erbrechen rascher Verfall, der Puls wird kleiner, fliegend, der Kranke sehr unruhig.

Ohne bestimmte Diagnose aber unter dem ausgesprochenen Verdachte einer Pankreaserkrankung wird um Mitternacht am 7. VII. laparotomiert. Narkose mit Billrothmischung. Dauer 1 h. Keine Peritonitis, kein Exsudat, in der Pankreasgegend eine Vorwölbung tastbar, doch konnte wegen der enormen dort beginnenden Fettgewebsnekrose durch Palpation kein genauer Befund erhoben werden, um so mehr als eine Eventration beim elenden Zustand des Kranken vermieden werden sollte. Vollständiger Schluss der Bauchwunde, Befinden verschlechtert sich rapid, die Braunfärbung der Haut wird noch deutlicher. Um 9 h Vormittags 28. VII. Exitus letalis. Aus dem Sektionsprotokoll sei erwähnt: in der Bauchhöhle kein abnormer Inhalt, das subperitoneale Bindegewebe allenthalben sehr reichlich, besonders im Bereiche des grossen Netzes, der Capsula adiposa renum und der Radix mesenterii. In diesen Teilen, ferner in dem Fettgewebe um das Pankreas und dem retroperitonealen Fettgewebe bis zum Promontorium herab sehr reichliche bis halb erbsengrosse, scharf begrenzte, markweisse oder gelbe Fettgewebsnekrosen. Neben diesen um das Pankreas auch bräunlich verfärbte Blutungsherde von Haselnussgrösse. Das Peritoneum selbst ohne pathologische Veränderung. In der Gallenblase ein über haselnussgrosser Stein und mehrere bis halberbsengrosse bröckelige Konkremente. Das Pankreas deutlich grösser. Sein Parenchym blutreich, teils ins Graurote verfärbt und weicher, teils und zwar bis in haselnussgrossen Herden zu einer schmierigen Jauche zerflossen. Ausserdem im Pankreas da und dort Blutung und in seinem Fettgewebe reichliche Nekrosen. Der Ductus Wirsungianus gewöhnlich weit, leicht sondierbar, seine Mucosa leicht verdickt.

4. K., Anton, 55 J., Bahnbediensteter, aufgenommen 17. VII. 05.

Vor 12 Jahren durch 5 Tage angeblich ähnliche Beschwerden wie jetzt. Einen Tag vor der Aufnahme erkrankte er plötzlich unter heftigen Schmerzen mit zeitweise kolikartigem Charakter. Erbrechen wiederholt sich nicht, doch schmerzhaft quälendes Aufstossen. Der Kranke ist fettleibig, mässiger Alkoholiker. Puls mittelkräftig, beschleunigt, Unterleib aufgetrieben, im Epigastrium allgemein druckempfindlich. Leber nach oben verdrängt. Zwischen Leber und Nabel eine grosse unscharf begrenzte Resistenz in der Tiefe tastbar. Der Perkussionsschall in den Flanken gedämpft, bei Lagewechsel Aufhellung. Im Harn eine Spur Eiweiss, kein Zucker.

18. III. bei ziemlich unverändertem Zustand Laparotomie unter Billrothnarkose, Dauer 35 Min., unter der Diagnose: akute Pankreasnekrose. Grosse Mengen hämorrhagischer Flüssigkeit im Bauchraum. Dünndarmschlingen gleichmässig erweitert, mässig injiciert, Serosa überall glatt. Die erwähnte Resistenz erweist sich als das fettreiche und zusammengeballte Netz, in welchem zahlreiche Fettnekroseherde zu konstatieren sind. Die Abtastung des Pankreas nach Eröffnung der Bursa omentalis von oben her ergiebt Vergrösserung des Organs. Zum Pankreas werden Gazetampons und Drains gelegt, sowohl von oben her (id est nach Durchtrennung des Lig. gastrohepaticum) wie auch nach Durchtrennung des Lig. gastrocolicum von vorn. Bauchnaht bis auf die Tampons.

Die Temperatur, welche am 17. III. 37,6° betragen hatte, am 18. III. auf 39,5° gestiegen war, fiel nach der Operation zur Norm ab und blieb daselbst mit geringen Schwankungen. Aus dem Bauchraum entleerten sich grosse Mengen hämorrhagisch missfarbigen Sekretes, dabei leidet der Kranke an starker Bronchitis und fortwährendem lästigem Aufstossen. Die Darmfunktionen stellen sich her, die Wundheilung schreitet indessen nicht vorwärts, da die Bauchwunde durch das secernierte Sekret arrodiert wird, infolge dessen sich schliesslich die ganze Bauchnaht öffnet. Unter allgemeinem Verfall und Hinzutreten einer Bronchopneumonie Exitus am 30. III.

Sektion (Hofrat Chiari): „In der Bauchhöhle kein abnormer Inhalt, das Peritoneum im Allgemeinen gerötet und im mittleren Drittel das Omentum maius und an mehreren oberen Jejunumschlingen, die in der Nähe der Laparotomiewunde waren, granulierend. Im Omentum maius ziemlich reichlich bis hanfkorngrosse Fettgewebsnekrosen, reichlich solche auch im Mesocolon transversum, im kleinen Netze und in der Umgebung des Pankreas. Um letzteres auch das Fettgewebe in ausgedehntem Masse diffus nekrotisch und durch blutige Infiltration rot bis schwarz gefärbt, dabei auch vielfach bröckelig zerfallend. Zwischen den Bröckeln oft fibrinös-eitriges Exsudat. Die hintere Wand des Magens, die Unterfläche des linken Leberlappens und die Spitze des Lobus Spigelii wie angedaut id est schwärzlich verfärbt und zerfliessend. Im subperitonealen Fettgewebe des übrigen Unterleibes, welches allenthalben sehr reichlich ist, keine Veränderung. Die Leber gewöhnlich gross von mittlerem Blutgehalte und normaler Durchschnittszeichnung. In der Gallenblase nebst reichlicher dunkler Galle 4 haselnussgrosse und ca. 100 bis halberbsengrosse zackige, ziemlich harte Gallensteine. Die Mucosa der Gallenblase gallig imbibiert. Der Ductus cysticus frei sondierbar, in ihm mehrere der kleinen Steine. Der Ductus hepaticus und Choledochus normal. Der Ductus pancreaticus normal weit, 8 mm über der Mündung des Choledochus in das Duodenum mit diesem zusammenfliessend. Der Ductus pancreaticus gegen das Pankreas hin mit einer gewöhnlichen anatomischen Sonde 9 cm weit leicht zu sondieren, seine Innenfläche glatt und

blass, in ihm keine Galle. Das Pankreas anscheinend gewöhnlich gross, zumeist von gewöhnlichem Durchschnittsbilde, blass mit mässig vielem interstitiellem Fettgewebe, in welchem sich spärliche nur bis stecknadelkopfgrosse Fettgewebsnekrosen finden, stellenweise sein Gewebe aber schwärzlich grau verfärbt und zerfliessend weich." Die path.-anatomische Diagnose des Falles lautete: „Necrosis circumscripta pancreatis multiplex ex autodigestione intravitali. Necrosis circumscripta multiplex textus adiposi pancreatici et peripancreatici cum haemorrhagia. Icterus gradus levioris. Vulnus post laparotomiam ante dies XII. Bronchitis suppurativa. Pneumonia lobularis in lobo inferiori pulmonis dextri et atelectasis in lobo inferiori pulmonis sin. Ulcus laryngis (prob. e decubitu). Oesophagomalacia peptica intravitalis. Lipomatosis universalis. Cholelithiasis."

5. C. Katharina, 45 J., Bedienerin, aufgen. 4. V. 05.

Seit 28. IV. plötzlich aufgetretene heftige Schmerzen im Unterleib mit Windverhaltung. Auf Klysma ging spärlich Stuhl ab, der Zustand blieb nun gleich bis zum 1. V., an welchem Tage Erbrechen auftrat. Auf wiederholte Klysmen Kotentleerungen. Seit 3. V. war das Erbrochene grünlich. Sehr fettreiche Kranke, hochgradig unruhig; klagt laut und beständig über unerträgliche Schmerzen im Leibe, die sich ziemlich bestimmt auf die epigastrische Gegend begrenzen, lästiger Ructus, Atmung frequent, kostal, oberflächlich. Unterleib nur in der Oberbauchgegend druckempfindlich, auch daselbst stärker aufgetrieben, Perkussionsschall normal, nirgends eine Resistenz zu fühlen, höchstens in der Oberbauchgegend deutlichere Rectusspannung. Im Urin kein Zucker, kein Eiweiss. Temperatur 36,5, Puls 96. Diagnose: Pancreatitis acuta.

Sofortige Operation, 6 h Abends, in Aethernarkose. Dauer 25 Min. Laparotomie oberhalb des Nabels, Netz sehr fettreich und klumpig verdickt. Das Peritoneum zart und glänzend. Durchtrennung des kleinen Netzes, darauf entleert sich sofort eine hämorrhagische, etwas trübe Flüssigkeit. In der Tiefe des Netzbeutels sieht man vereinzelt bis kleinlinsengrosse Fettnekroseherde. Nach stumpfer Durchtrennung des hinteren Blattes der Bursa omentalis kommt das Pankreas zur Ansicht, dessen Mittelteil (Körper) braunrot und induriert erscheint. Es wird nun vorsichtig der ganze sichtbare Krankheitsherd des Pankreas durch Gazetampons, welche bis an die hintere Beckenwand gut angelegt werden, abgegrenzt, und dann mit einem langen, starken Drain in ihrer Mitte durch die Bursa omentalis, oberhalb der kleinen Kurvatur des Magens aus der im Uebrigen geschlossenen Bauchwunde herausgeleitet.

Die Schmerzen sind sofort, als die Kranke aus der Narkose erwacht, wesentlich geringer, Erbrechen sistiert völlig, Singultus noch vereinzelt. Pat. fühlt sich besser. 27. V. hat der Singultus aufgehört, 28. V. spontane Stuhlentleerungen. Aus der Wunde entleert sich reichlich blutig

seröse Flüssigkeit. Die Wundränder werden leicht angedaut, werden durch Salbenflecke geschützt. Das Sekret enthält ab und zu kleinere und grössere nekrotische Gewebsstückchen. Unter Ersatz der Gazetampons durch Drainröhren und etappenweise Kürzung derselben geht die Heilung ziemlich rasch von statten, so dass die Kranke am 19. VI. geheilt entlassen werden kann.

6. K., Josef, 35 J., Maschinist, aufgen. 25. VIII. 05.

Pat. fuhr am 21. VIII. Nachts auf einem Motorrade, stiess mit einem Gefährt zusammen und kam zu Fall. Seit dieser Zeit hat er grosse Schmerzen in der Nabelgegend und in der linken Bauchseite. Stuhlverhaltung. Winde gehen ab. Starkes Aufstossen und Erbrechen von grünlich-gelben, flüssigen Massen. Mittelgrosser, gut genährter, doch nicht fettreicher Mann, mit zahlreichen Hautabschürfungen am ganzen Leib. Puls klein, frequent. Der Kranke sehr unruhig, klagt über starke Schmerzen. Grosse Prostration, kühle Extremitäten. Abdomen stark meteoristisch, in der Oberbauchgegend auch druckempfindlich.

Unter der Annahme einer Peritonitis infolge Darmruptur, Operation, Nachts 12 h. Laparotomie. Es entleeren sich grosse Mengen hämorrhagischen Exsudates, keine Peritonitis. Fettnekrose im Netz. Aufsuchen des Pankreas nach Durchtrennung des kleinen Netzes. Dasselbe erscheint suffundiert und missfärbig. Eine genaue Exploration wegen des elenden Zustandes des Kranken nicht möglich. Einführung von Tampons und Drainröhren zur Stelle des Pankreas, und teilweiser Verschluss der Bauchwunde. Der sehr elende Kranke erholt sich nach der Operation vorübergehend, fühlt sich besser, bald aber tritt neuerlicher Verfall ein und am 26. VIII. um 7 h Morgens Exitus.

Die am 31. VIII. im Institute des Herrn Prof. Dr. Dittrich vorgenommene gerichtliche Sektion zeigte verschiedene Exkoriationen der Haut, Fraktur der 5. bis 7. Rippe rechts, ohne Zerreissungen der Pleura costalis. In der freien Bauchhöhle fand sich etwa ein Liter hämorrhagischer Flüssigkeit. Das grosse Netz und das Mesenterium waren sehr fettreich, das selbst lipomatöse Pankreas und die Nieren in mächtige Fettgewebsmassen eingebettet. Das Pankreas erschien in seiner Mitte quer durchrissen und in der Umgebung des Risses hämorrhagisch infiltriert. Im Lig. gastrocolicum und in dem peripankreatischen Fettgewebe fanden sich sehr zahlreiche hanfkorn- und bohnengrosse Fettgewebsnekrosen und waren in der Umgebung des Pankreasrisses ganze Läppchen des Fettgewebes weisslich nekrotisch. Das Fettgewebe des grossen Netzes und des Mesenteriums, sowie das subperitoneale Fettgewebe waren frei von Nekrosen.

Unsere Patienten erkrankten ausnahmslos plötzlich bei vorherigem Wohlbefinden unter heftigen und allarmierenden Erscheinungen:

plötzlichem abdominellem Schmerz, Okklusionserscheinungen von Seiten des Darmes und ziemlich rasch eintretendem Verfall, sowie ausgesprochen schweren subjektiven Krankheitsempfindungen. Bei 3 von 5 an akut einsetzender Pancreatitis erkrankten Fällen wird angegeben, dass kürzere oder längere Zeit vorher Leibschmerzen bestanden, welche als den gegenwärtigen ähnlich angegeben wurden; diese Thatsache findet sich in zahlreichen bezüglichen Mitteilungen der Litteratur erwähnt und wird gelegentlich verwendet, um das Entstehen der akuten Pankreaserscheinungen mit bestimmten gastrointestinalen Störungen in Zusammenhang zu bringen. Ich will diese Wechselbeziehungen noch bei Besprechung der Aetiologie der Krankheit berühren und beschränke mich hier darauf, den Thatbestand der Krankengeschichten hervorzuheben.

Die Initialsymptome der akuten Erkrankung unterscheiden sich im Grossen und Ganzen nicht wesentlich von denen anderer verhängnisvoller abdominaler Erkrankungen. Sie pflegen in derselben Weise bei akut einsetzender Perforationsperitonitis aufzutreten, mehr noch lässt sich damit das Bild des akuten Ileus vergleichen, welches vorerst durch den gewaltigen abdominalen Shock, den die Mesenterialstrangulation erzeugt, charakterisiert wird. Hier wie dort können der Verfall und das subjektive Befinden der Kranken beängstigend sein, ohne dass die durch unsere physikalischen Untersuchungsmethoden erhebbaren objektiven Symptome in rechtem Verhältnis dazu stehen. In der That ist die Verwechslung der akuten Pancreatitis mit Darmokklusion der geläufigste diagnostische Irrtum und es erscheint derzeit auch völlig unmöglich, bestimmte Anhaltspunkte für die Auseinanderhaltung der beiden Krankheiten zu geben.

Wenn ich einige Symptome hervorheben soll, welche in unseren Fällen bestimmend waren für eine — seien wir ehrlich — zufällig als richtig befundene Diagnose vor der Operation, so möchte ich als solche nennen die ziemlich bestimmte Lokalisation der qualvollen Schmerzen im Epigastrium und die ebenfalls auf diese Region beschränkte Druckempfindlichkeit, während die übrigen Partien des Abdomens relativ oder völlig schmerzlos sind. Man könnte dieselben Symptome erwarten von einem perforierten Magengeschwür; ein solches dürfte aber doch in der Mehrzahl der Fälle einen anamnestischen Hinweis erkennen lassen; im Falle 5 wurde ein solcher mit Bestimmtheit in Abrede gestellt. Dagegen konnten die Angaben über frühere ähnliche Beschwerden in den Fällen 2, 3 und 4 als

Vorläufer oder Anzeichen eines Ulcus ventriculi gedeutet werden.

Die Magenperforation gibt ferner wohl nur in der allerersten Zeit eine Begrenzung des Schmerzes in der Oberbauchgegend. Mit der Diffusion der septischen Entzündung verbreitet sich auch die Schmerzzone über den ganzen Unterleib, während in unseren Fällen konstant die angegebene Schmerzlokalisation zu beobachten war, besonders in den überhaupt am genauesten beobachteten Fällen 4 und 5.

Die Intensität der Schmerzen ist wohl nicht immer so gross, wie bei unserem Falle 5, wo uns die Frau flehentlich bat, operiert zu werden, weil sie sonst an Schmerz vergehen müsste. Die allgemeine Prostration kann nämlich so schnell fortschreiten, dass damit die Schmerzempfindung abnimmt, aber von mors suavis möchten wir nicht sprechen, welchen Georg Kreisl in der von ihm überlieferten nach Truhart ersten sicheren Beobachtung unseres Krankheitsbildes (1673) als besonders auffallende Erscheinung hervorhebt: Der Kranke sei innerhalb 18 bis 19 Stunden nach Beginn der Krankheit, welche mit heftigen Koliken einsetzte, verschieden „ohne Zuckungen, ohne die gewöhnlichen Agoneerscheinungen, so dass die Beistehenden ihn für schlafend hielten".

Auffallend gegenüber dem Darmverschluss ist der Umstand, dass, wenn einmal der initiale Shock etwas abgeklungen ist, nicht so selten die ursprünglich aufgehobenen Darmfunktionen sich wieder herstellen und Darmgase sowie Stuhl, sei es auf Klysmen, sei es spontan abgehen. Wir konnten das in 4 Fällen beobachten und aus Berichten verschiedener anderer Autoren erhellt dasselbe. Das ist doch immerhin ein Moment, unser Krankheitsbild gegenüber der Darmokklusion zu markieren, bei welcher im Gegenteil mit der Dauer des Verschlusses die Erscheinungen der gestörten Darmfunktion deutlicher werden. Eine Ausnahme macht nur der chronische inkomplete Verschluss, wie er besonders am Dickdarme, veranlasst durch Neoplasmen, vorkommt; in diesem Falle erreichen wiederum die schweren Allgemeinerscheinungen nicht oder nicht so rasch einen derartigen Höhepunkt, das Allgemeinbefinden verschlechtert sich vielmehr proportional der Zunahme der objektiven örtlichen Symptome.

Die Perkussion des Unterleibes ergiebt in manchen Fällen Flankendämpfung, welche sich bei Lagewechsel verändert, also das klassische Symptom des freien Ascites; indessen weiss wohl jeder Chirurg, wie unzuverlässig dieses Zeichen ist, wie leicht es auch

durch andere Umstände bedingt sein kann, wie z. B. durch leicht bewegliche, mit flüssigem Inhalt gefüllte Darmschlingen, und wie leicht andrerseits ein bedeutender freier Erguss, wenn durch geblähte Schlingen gedekt oder vorwiegend im kleinen Becken angesammelt, der Perkussion entgehen kann.

Verhältnismässig häufig werden tumorartige oder nicht näher zu beschreibende oder zu begrenzende Resistenzen in der Oberbauchgegend getastet; vielfach mag da Selbsttäuschung im Spiele sein, im Vornherein ist ja von der Palpation bei den fast ausnahmslos fettleibigen Kranken nicht viel zu erwarten; in vielen Fällen aber dürfen wir diesem Palpationsgefühl „der unklaren Resistenz" einen positiven Befund zu Grunde legen, wie er auch in unseren Fällen dreimal festgestellt werden konnte. Es sind dies klumpige Verdickungen des Netzes. Wir konnten dreimal diesen Befund sehen, welcher zweimal mit den vor der Operation getasteten unbestimmten Tumoren übereinstimmte.

Es ist fraglich, ob diese Veränderungen des Netzes, welche auch Wagner[1]) beschreibt, der Pancreatitis beziehungsweise der durch sie veranlassten Fettgewebsnekrose eigentümlich ist. Ich möchte meinen, dass die Netzveränderung schon vor der Erkrankung bestand und Ausdruck der hochgradigen Verfettung des Organes ist; die Verklumpung des Netzes wird eben darum bei Pankreasnekrosen gefunden, weil nur vorwiegend fettreiche Personen dieser Erkrankung unterliegen. Die manchmal sehr kurze Zeit zwischen dem Ausbruch der Krankheit und der Tumorbildung am Netz würde nicht a priori gegen einen Kausalzusammenhang sprechen, denn man weiss, wie rasch sozusagen unter unseren Augen bei anderen entzündlichen Affektionen des Bauchraumes, so bei der Perityphlitis oder anderen der Perforation nahen Darmulcerationen Verbackungen und Anlötungen des Netzes zu Stande kommen; allerdings handelt es sich da um starke bakterielle Entzündungsreize, welche bei der sogenannten Pancreatitis entweder nicht vorhanden sind, oder doch das anatomische Bild der pathologischen Veränderungen nicht dominieren.

Die regelmässige Fettleibigkeit, welche fast in allen Krankengeschichten besonders hervorgehoben erscheint, mithin eine besonders auffallende sein muss — bei Truhart findet sich nur ein Fall, wo ausdrücklich Magerkeit angegeben ist —, sollte bei der Stellung der Diagnose jedenfalls in Rücksicht gezogen werden, nebstdem scheint dem Alkoholismus zunächst ein prädisponie-

1) Diese Beiträge Bd. 26.

render Einfluss auf die Erkrankung zuzukommen und bestimmten Konstitutionsanomalien, so vor allem der Arteriosklerose. Diese genannten Zustände finden sich so auffallend häufig einzeln oder kombiniert, dass die Versuchung begreiflich erscheint, auf sie allein eine Hypothese des Zustandekommens der Erkrankung zu basieren und eine irgendwie geartete Cirkulationsstörung in der Drüse als auslösendes Moment der Katastrophe anzusehen.

Wir fanden in allen unseren Fällen eine Hinaufdrängung und Verschmälerung der Leberdämpfung, ein Symptom, dem man bekanntlich grosse Bedeutung beilegt für die Konstatierung von Gasaustritt in die freie Bauchhöhle, die aber ebenso regelmässig bei allen mit Sistierung der normalen Darmpassage einhergehenden Erkrankungen statt hat und in diesem Sinne wohl auch hier zu deuten ist. Es wurde schon erwähnt, dass zu den Initialsymptomen der akuten Pankreaserkrankung Stuhl- und Windverhaltung, sowie regelmässiges, hartnäckiges Aufstossen gehören. Diese, sei es auf toxischer, sei es auf reflektorischer Darmlähmung beruhende Erscheinung betrifft vorwiegend oder ausschliesslich jene Intestinalorgane, welche dem Pankreas und somit dem Herd der Erkrankung unmittelbar benachbart sind, also Magen, Duodenum und Querkolon; Magen und Querkolon dürften in manchen Fällen, wo nicht die erwähnten Netzveränderungen es verschulden, den palpatorischen Befund einer tumorartigen Resistenz in der Oberbauchgegend vortäuschen. In unserem Falle 3 konnten wir direkt feststellen, dass nach durch Klysmen erzielten Abgang von Darmgasen ein zuvor getasteter Tumor, dessen Form und Lage dem Querkolon entsprach, verschwand.

Natürlich erzeugt eine stärkere Gasfüllung der genannten Intestina sehr bald und leicht eine Beeinflussung der Leberdämpfung, welche nach Abklingen der reflektorischen Darmparese wieder ihre normale Grenze einnehmen dürfte. Es könnte darin ein Unterscheidungsmerkmal gegenüber der Peritonitis oder dem Darmverschluss gesehen werden, weil bei diesen wiederum die Verdrängungserscheinungen gradatim zunehmen; in unseren Fällen, welche sämtlich sofort zur Operation kamen, konnten wir indes das nicht verfolgen und es wäre auch verhängnisvoll, bei der Natur der Pankreaserscheinungen sowohl, wie der davon abzugrenzenden anderen abdominellen Affektionen die Weiterbeobachtung und Entwicklung eines solchen Symptomes zu empfehlen.

Seit der Entdeckung des Pankreasdiabetes durch v. Mering

und Minkowski hat man dem Zuckerbefund im Harne von Pankreaskranken viel Sorgfalt gewidmet und es ist selbstverständlich, dass wir bei unseren Fällen im Beginn wie im Verlauf darauf achteten; es konnte Zucker nie gefunden werden. Es stimmt das mit den Befunden so ziemlich aller Autoren überein. Die akute Form der Pankreaserkrankung pflegt zur Zuckerausscheidung nicht zu führen und kann der Harnuntersuchung eine massgebende aufklärende Bedeutung nicht zuerkannt werden. Es ist vielmehr bekannt und von Körte hervorgehoben, dass die Zuckerausscheidung erst eintritt, wenn die ganze oder fast die ganze Bauchspeicheldrüse aus ihrer Funktion ausgeschaltet ist, also bei Tumoren, welche die ganze Drüse einnehmen oder bei Entzündungen, wenn es zur Sequestration der ganzen Drüse kommt, wie solche Fälle z. B. von Chiari[1]) beschrieben, beziehungsweise beobachtet wurden.

Wenn selbst geringe Reste von Pankreasgewebe intakt bleiben, so genügt ihre Funktion, den Zuckerstoffwechsel in normalen Grenzen zu erhalten und selbst bei sicher vollständigem Fehlen der Drüse können gelegentlich vorkommende Nebenpancreata in ausreichender Weise funktionieren. Dies scheint nicht so selten zu sein; Bize[2]) berichtet zu 10 in der Litteratur niedergelegten Fällen von Nebenpankreas über 2 eigene, bei denen das Vorhandensein, beziehungsweise die Lokalisation eines solchen zu Darmverengungen Anlass gab und operative Massnahmen erheischte.

Nach demselben Massstabe sind die Aufschlüsse zu würdigen, welche die Stuhluntersuchungen erwarten lassen. Mangelhafte Fett- und Fleischverdauung sind nur zu erwarten, wenn der Abfluss des Pankreassaftes in den Darm völlig sistiert, also unter denselben Verhältnissen, unter denen Zuckerausscheidung zu Stande kommt. Wenn ich sage, dass von den Stuhl- und Harnuntersuchungen ein sicheres Resultat nicht zu erwarten ist, so soll damit keineswegs einer Ausserachtlassung derselben das Wort geredet werden; es spielen in der vermutlichen Endursache der akuten Pankreaserkrankung Sekretstörungen eine nicht unwesentliche Rolle und es ist z. B. denkbar, dass eine Verstopfung der Sekretionswege, etwa durch Steineinklemmung, das Bild der akuten Pancreatitis hervorruft, in welcher Kombination sehr wohl positiver Ausfall der Harnuntersuchung zur richtigen Erkennung der Krankheit führen kann.

1) Wiener med. Wochenschr. 1880.
2) Revue d'orthopédie. Ref. Centralbl. f. Chir. 1904.

Woolsey[1]) giebt an, dass Glycosurie oft in den ersten zwei Tagen nachzuweisen sei, um am dritten Tage zu verschwinden. Nach Opie verspricht mehr als Zucker ein positives Ergebnis der Nachweis des fettspaltenden Fermentes im Urin.

Wir verfügen somit über wenige und durchaus nicht eindeutige Symptome, welche zur richtigen Diagnose der akuten Pancreatitis führen können, diese teilt hierin das Los der meisten übrigen, zumal der akuten abdominalen Erkrankungen, bei welchen auch heute noch unsere Weisheit sich meist mit Wahrscheinlichkeitsschlüssen bescheiden muss; dass diese Wahrscheinlichkeit beim Pankreas eine noch viel geringere ist, als den mit ihr bezüglich Diagnose in Konkurrenz tretenden Affektionen, beruht auf der ungleich grösseren Seltenheit seiner Erkrankung, wodurch der Chirurgie als Wissenschaft, sowie dem einzelnen Chirurgen die Möglichkeit auf ein Minimum reduciert wird, nach Analogie einer grossen Anzahl von Fällen die Urteilsfähigkeit zu üben und so durch subjektive, aber auf Erfahrungen begründete Impression zu ersetzen, was uns an allgemein giltigen realen Anhaltspunkten fehlt. Wenn Körte[2]) sagt, dass es nunmehr in der Mehrzahl der Fälle möglich sein dürfte, die richtige Diagnose vor der Operation zu stellen, so will ich diesen Ausspruch für den Autor selbst, der bekanntlich eine ausserordentlich grosse Erfahrung auf unserem Gebiete besitzt, gelten lassen. Im Allgemeinen ist es mit unserer Sicherheit in der Diagnose jedenfalls noch nicht so gut bestellt.

Zum Glück ist die Sicherheit der Diagnose auf diesem Gebiet keine Vorbedingung für unser weiteres Handeln. Dem modernen Chirurgen muss es in der abdominalen Chirurgie zunächst drauf ankommen, festzustellen, dass es sich um einen Krankheitszustand handelt, welcher das Leben des Patienten unmittelbar in Gefahr bringt. Er darf nicht die kostbare Zeit damit verlieren, durch längere Beobachtung des Bildes der Krankheit ihrer Ursache auf die Spur zu kommen; Raschheit im Beobachten und Handeln ist die erste Tugend und was sich nicht dem geübten Auge in einer Frist offenbart, deren Verlust für den Kranken nicht gefahrvoll ist, auf dessen Erschliessung muss man verzichten, um sich die Klarheit durch das sehende Auge zu erzwingen. Die dringende Indikation genügt zur Rechtfertigung des operativen Eingriffs. Auf diese Weise sind ungezählte Perforationsperitonitiden und Strangulationen

1) Med. news 1904.

2) Deutsche med. Wochenschr. 1906. Nr. 4.

gerettet worden, ohne dass die richtige Diagnose gestellt worden war. Und bei demselben Vorgehen werden wir auch bei der „Pancreatitis" noch dankenswertere Arbeit leisten können, als es uns bis jetzt noch vergönnt ist.

Ich betone die unbedingte Indikation zum chirurgischen Eingriff deshalb, weil die bewusste operative Behandlung unseres Leidens relativ sehr jungen Datums ist und weil bis in die jüngste Zeit sich Vertreter der Anschauung fanden, die Pancreatitis gebe in ihrem akuten Stadium unter keinen Umständen ein Objekt chirurgischer Behandlung ab. Körte sagt in seinem Buch: „Chirurgischen Eingriffen giebt die hämorrhagische Pancreatitis in ihrem Beginne keine Handhabe. Die grosse Prostration, in welcher die Kranken sich befinden, lässt vielmehr jeden Eingriff als gefährlich erscheinen." Seitdem hat Körte allerdings zu einem wesentlich anderen Standpunkte sich bekehrt. Bis zu jenem Zeitpunkt (1898) lag nur eine Mitteilung über einen durch Operation geheilten Fall vor und zwar von Halsted. Körte lässt den Fall indes nicht gelten und erklärt ihn als trotz, nicht durch die Operation geheilt. Roche [1]) glaubt ebenfalls, dass der Vorschlag, bei Hämorrhagie des Pankreas zu operieren, nur theoretische Pläne seien. In demselben Sinne urteilt Brentano [2]) über den Wert der operativen Behandlung: „Bisher sind fast alle Kranken, die in diesem akuten Stadium operiert wurden, gestorben, aus diesem Grunde muss eindringlich vor der Frühoperation der Pancreatitis nach erfolgtem Durchbruch gewarnt werden." In jüngster Zeit warnt noch Bernhardt [3]) wenigstens im einschränkenden Sinne vor der Operation. Er sagt, dass in den schwersten Fällen mit der Operation nichts anderes zu erreichen sein wird, als Beschleunigung des Todes.

Diesen ablehnenden Stimmen stehen aber jetzt doch schon so zahlreiche Erfolge gegenüber, dass die Entscheidung, welcher Partei man zuneigen soll, nicht mehr schwer fallen kann; zuerst hat Hahn [4]) durch einen positiven Heilerfolg den Glauben an unsere Machtlosigkeit gegenüber der akuten Pankreaserkrankung erschüttert. Er konnte einen Fall, bei dem er allerdings auch unter anderer Diagnose operierte, um hämorrhagischen Erguss mit Fett-

1) Gazette des Hospitaux 1898. Nr. 86.
2) Arch. f. klin. Chir. Bd. 61. 1900.
3) Berl. klin. Wochenschr. 1904. Nr. 3.
4) Deutsche med. Wochenschr. 1901.

nekrose zu finden, durch einfache partielle Drainage der Bauchwunde zur Heilung zu bringen. Halsted hatte in seinem Falle noch weniger gemacht. Er hatte nach dem Befund der Fettgewebsnekrose und der Pankreaserkrankung die Bauchhöhle vollkommen wieder geschlossen. Die Heilungserfolge blieben vorerst aber noch auf diese zwei Fälle beschränkt, wenigstens gibt Peiser[1]) an, dass bis zum Jahre 1902 unter 41 Operationen, welche bei Pancreatitis haemorrhagica unternommen wurden, nur die erwähnten 2 Fälle in Heilung ausgingen. Bei Truhart finden sich bis zum gleichen Jahr 61 Laparotomien, welche unter der Voraussetzung eines Darmverschlusses ausgeführt und bei denen Fettgewebsnekrose gefunden wurde. Von da konnte ich in der englischen und amerikanischen Litteratur 8 Fälle von Heilung[2]) auffinden und von deutschen Autoren teilten geheilte Fälle mit: Pels Leusden[3]) 2 Fälle, v. Mikulicz[4]) 3 Fälle, Körte[5]) 6 Fälle und Wiesinger[6]) 2 Fälle; dazu unser Fall Nr. 5 giebt 22 Fälle von durch Operation geheilter akuter Pankreaserkrankung.

Sicherlich ist diese verhältnismässig geringe Zahl von Heilungen noch verschwindend gegenüber der Zahl der trotz oder ohne Operation Gestorbenen, sie beweist aber doch zu mindestens schon jetzt, dass jene nicht recht haben, welche in der Operation eine Schädigung des Patienten erblicken, die dem ohnedies schwer kranken Menschen den sicheren Todesstoss gäbe. Die operative Heilung ist also möglich und die Methode, mit welcher sie angestrebt wird, ist zweckmässig. Wenn Körte seiner Zeit den Fall Halsted's als operative Heilung nicht gelten lassen wollte, weil er nicht einsehen konnte, wie so eine blosse Eröffnung des Unterleibes mit wiedererfolgtem Schlusse desselben, welche den Krankheitsherd in keiner Weise berührt, heilend gewirkt haben sollte, so könnte bis zu einem gewissen Grade dieser Zweifel auch jetzt noch ausgesprochen werden. Auch heute beschränkt sich unsere aktive Therapie, nachdem wir über die partielle Bauchhöhlendrainage von Hahn zur Drainage des Netzbeutels übergegangen sind, im Wesentlichen darauf, die in dem

1) Deutsche Zeitschr. f. Chir. 65.

2) Batchelor, Woolsey (3), J. Wiener, Hotchkiss, Lilienthal, Hanley.

3) Deutsche Zeitschr. f. Chir. Bd. 70.

4) Mitteilungen aus den Grenzgeb. zw. Chirurgie und Medicin. Bd. 12.

5) Deutsche med. Wochenschr. 1906. Nr. 4.

6) Deutsche med. Wochenschr. 1904. Nr. 35.

Bauchraum abgesetzten Produkte der Erkrankung aus demselben zu entfernen und für ihre dauernde Ableitung zu sorgen. Die genaue Qualität und die Art der schädlichen Wirkung dieser Produkte kennen wir noch nicht. Jedenfalls besteht eine solche, denn die durch Drainage erzielten Heilungen sind nur dadurch zu erklären, dass dem Körper diese Produkte ferngehalten werden. Auch jene Fälle sprechen dafür, welche unter Ueberwindung des akuten Krankheitsbildes in ein mehr chronisches Stadium übergehen, das klinisch vornehmlich durch Tumorbildung in der epigastrischen Gegend charakterisiert wird. Meist geben diese Tumoren deutliche Fluktuation und stellen sich bei der Operation als Flüssigkeitsansammlungen in der Bursa omentalis dar. Die Bildung dieser cystischen Tumoren ist der Ausdruck einer durch peritoneale Verklebungen ermöglichten Abgrenzung des Processes in der Bauchhöhle, welche in manchen Fällen im Vorhinein dadurch erleichtert ist, dass das Foramen Winslowii nicht durchgängig ist.

Die Gegner der Operation bei akuter Pancreatitis berufen sich darauf, dass in diesem zweiten chronischen Stadium die Operation. id est die Eröffnung und Drainage des abgesackten Ergusses mit viel grösserer Erfolgswahrscheinlichkeit vorgenommen werden könne und dass darum das Bestreben der Behandlung sich im akuten Stadium lediglich darauf zu beschränken hat, die Kranken in das zweite Stadium hinüberzuleiten. Gewiss würde es niemand einfallen, eine in ihrem Ausgang fast mehr als zweifelhafte Operation in einem äusserst ungünstigen Zustand eines Kranken zu machen, wenn er die Gewähr oder nur die begründete Aussicht hätte unter besseren Bedingungen und Chancen in einem späteren Zeitpunkt eingreifen zu können. Das ist aber nicht der Fall. Die übergrosse Mortalität der akuten Pancreatitis beweist zur Genüge, dass die spontane Lokalisation der bei weitem seltenere Ausgang ist und dass man damit mit irgend einer Wahrscheinlichkeit nicht rechnen kann; dass das sogenannte „Hinüberleiten" in das chronische Stadium nur ein schönes, unsere vollkommene Unfähigkeit, auf den Verlauf der Krankheit aktiven Einfluss zu nehmen, maskierendes Wort ist, liegt auf der Hand.

So steht also die Frage zur Entscheidung, mit Resignation die Mehrzahl der Kranken ihrem Geschicke zu überlassen oder, wenn auch unter geringen Aussichten, in einer verzweifelten Lage zu einem verzweifelten Mittel zu greifen, welches wenigstens einige unter vielen Fällen vor dem Tode bewahren kann.

Nun müsste es allerdings bedenklich und anfechtbar erscheinen, zu operieren, wenn die Operation als solche wirklich die Gefahren der Krankheit bedenklich summierte und neben den wenigen Geretteten manche, welche sonst die Krankheit allein überwunden hätten, zu Grunde gerichtet würden. Selbst wenn dies der Fall wäre, müssten wir derzeit die Indikation zur Operation stellen! Denn, wie schon erörtert, sind wir durchaus nicht in der Lage, mit Bestimmtheit die Diagnose auf die akute Pancreatitis zu stellen und einen akuten Darmverschluss oder eine Perforationsperitonitis auszuschliessen; wenn wir das aber nicht können, so müssen wir operieren, denn die beiden letzteren Krankheiten geben diesbezüglich eine absolute Indikation. Auch hier kommen dem Chirurgen oft genug Fälle unter, bei denen der Zustand ein sehr bedenklicher ist und die Frage, ob dem flackernden Leben noch ein operativer Eingriff zugemutet werden soll oder nicht, ventiliert wird. Nur wenn der tödliche Ausgang in allernächster Zeit offensichtlich ist, wird sich heutzutage ein Operateur veranlasst fühlen, die Laparotomie zu unterlassen, die oft in scheinbar verlorenen Fällen das Leben noch erhalten kann, welches bei passivem Verhalten absolut verwirkt ist. In solchen Situationen kann man gar nicht schaden, denn grösseren Schaden, als den sicheren Tod giebt es nicht; es bleibt also nur die entgegengesetzte Chance, zu nützen, und die muss ergriffen werden, sie sei auch noch so gering.

Der Operationsshock ist nicht so hoch anzuschlagen, wie die Entlastung, welche dem Kranken zu Teil wird, wenn grosse Mengen Eiter entleert werden oder eine Darmstrangulation behoben wird; wenn dann der Kranke dennoch stirbt, so stirbt er trotz und nicht an der Operation. In demselben Sinne ist auch die Pancreatitis aufzufassen; Befreiung des Organismus von den giftigen Krankheitsprodukten ist die erste Forderung. Brentano, der die Operation als irrationell und schädlich verwirft, vergleicht selbst in derselben Arbeit die akute Pancreatitis mit dem Bilde der peritonealen Sepsis oder diffusen Peritonitis aus anderen Ursachen. Meister Mikulicz[1]) aber sagt: „Wir können die akute Pancreatitis als eine im Pankreas verlaufende akute Phlegmone ansehen, die nur infolge der besonderen Eigentümlichkeit der Drüse ungleich schwerer verläuft als im Zellgewebe. Wie bei der gewöhnlichen Phlegmone, so kann es auch bei Pankreasphlegmone nur eine Therapie geben, die Eröffnung des Infektionsherdes durch das Me-

1) l. c.

ser, die Entleerung und Drainage des toxischen, infektiösen Exsudates".

Man halte sich als Gegenstück zu unserer Frage die Behandlung der Appendicitis vor Augen, welche so lange den Streit der Meinungen beherrscht hat, und bei welcher schliesslich so ziemlich allgemein die Frühoperation als zweckmässigstes Verfahren anerkannt wurde, in der hauptsächlichsten Erwägung, dass man a priori einem Krankheitsfall seinen Endausgang nicht ansehen kann. Und doch lehrt uns eine viel reichere und ältere Erfahrung auf diesem Gebiete, dass der gute Ausgang ein verhältnismässig häufiger ist, jedenfalls in keinem Verhältnis stehend zu der Wahrscheinlichkeit, dass aus einem akuten Pancreatitisanfall eine cystische Geschwulst des Pankreas oder ein Bursaabscess sich entwickelt. In demselben Masse sollte die Frühoperation bei der Pancreatitis im Vorhinein noch viel rationeller und natürlicher erscheinen als bei der Appendicitis.

Dass die Operation als solche keine Gefahr bringt, verlangt man allerdings hier wie dort und auch diese Bedingung ist durch die Art der Operation der Pancreatitis erfüllt. Ich gebe zu, dass in früheren Jahren die Operationen nicht auf das gebotene Mass möglichster Schonung des Kräftezustandes des Kranken Bedacht nahmen, als man eben das Krankheitsbild nicht genügend kannte, und mit grossen Schnitten, Eventrationen und Absuchung des ganzen Abdomens Klarheit suchen musste. Jetzt, wo man die typischen Symptome des hämorrhagischen Ergusses, besonders wenn derselbe in der Bursa omentalis stärker ist, und die Fettnekrosen kennt, wird die Diagnose nach Eröffnung des Abdomens in den meisten Fällen klar sein. Ich verweise wiederum auf die Krankengeschichten unserer Fälle. In den ersten Fällen dauerte die Operation 1 Stunde und darüber und wurde die ganze Bauchhöhle abgesucht, eventuell mit Hilfe von Querschnitten etc. Bei den späteren Operationen war die Diagnose sofort sicher, man ging direkt auf das Pankreas los. Von einem besonderen Shock, welchen die Operation mit sich bringt, kann unter solchen Umständen kaum noch die Rede sein; empfehlenswert ist jedenfalls, die Narkose, wenn es nicht, wie Hahn und andere empfehlen, angeht, ganz zu unterlassen, so doch dieselbe möglichst kurz dauern zu lassen und das Chloroform als Herzgift gänzlich zu vermeiden. Die Schnelligkeit und Einfachheit des Eingriffes ist so sicherlich eine wesentliche Bürgschaft des Erfolges, hat aber ihre gewissen Grenzen in der Zweckmässigkeit der Operation. Dass

Hahn mit blosser Incision und Drainage der Bauchhöhle durch Entleerung des Exsudates Heilung erzielte, wird uns gegenwärtig nicht mehr bewegen, unser Vorgehen bei dem gleichen Modus bewenden zu lassen. In einem oder dem anderen verhältnismässig leichteren Fall mag die blosse Ableitung des Exsudates in der Bauchhöhle so weit günstig wirken, dass der Körper vor den schädlichen Folgen der Resorption desselben bewahrt bleibt. Es ist zu bedenken, dass ein peritonealer Erguss, wenn er anfangs ganz frei ist, dies nicht bleibt, sobald ein Fremdkörper, sei es Drain oder Gazetampon, in der Bauchhöhle sich befindet, dass vielmehr sich um denselben sehr schnell Adhäsionen bilden, welche die freie Bauchhöhle abschliessen. Dieser Vorgang wird durch die Tamponade in vielen Fällen erstrebt. Wenn es darauf ankommt, die ganze Bauchhöhle für längere Zeit zu drainieren, wirken die Verklebungen als Hindernis für die therapeutische Absicht. Derselbe Process kann aber wiederum nutzbringend verwendet werden, wenn die Drainage nicht in einem beliebigen Punkt der freien Bauchhöhle eingelegt wird, sondern an dem Ort der Produktion der wegzuschaffenden Absonderungen. Dann wird durch die Tamponade der Krankheitsherd inklusive Ableitungskanal von der freien Bauchhöhle abgeschlossen und die Operation erreicht den doppelten Zweck der einmaligen Ableitung des Exsudates und des dauernden Schutzes des Bauchraumes vor sich nachträglich noch bildenden Produkten. Der Process der Nekrose im Pankreasgewebe mit seinen Konsequenzen dauert eine beträchtliche Zeit je nach dem Umfang und der Intensität der Krankheitsattacken im Pankreas und der Schutz der Bauchhöhle muss darum für längere Zeit ein ausreichender und sicherer sein. Dies lässt sich erreichen, wenn das Pankreas, beziehungsweise der Erkrankungsherd in demselben freigelegt und ringsherum sorgfältig und genau durch bis an die hintere Bauchwand geführte Kompressen abgegrenzt wird. Es liegt gewiss sehr an der Technik dieser Manipulation, ob der Erfolg der Operation ein günstiger ist, oder ein ungenügender. In unseren Fällen wurde dreimal in dieser Weise vorgegangen. Dem erörterten Zwecke nicht entsprechend war die Tamponade im Fall 2, wo der Tampon zu dem nekrotisch erscheinenden Netzstück gelegt wurde. Fall 3 wurde überhaupt nicht tamponiert, sondern die Bauchhöhle ganz geschlossen, bei 4, 5 und 6 wurde das Pankreas selbst blossgelegt und Tampons bis an dasselbe herangeführt. Bei 4 ging man von zwei Seiten an das Pankreas heran, von oben nach Durchtrennung des

kleinen Netzes und von vorn durch das Lig. gastrocolicum nach Emporschlagen des Magens. Letzteres ist der direkteste Weg zum Pankreas, welcher auch den besten Ueberblick gestattet. Der Verlauf dieses Falles scheint mir zu beweisen, dass die Tamponade günstig gewirkt hat, der Mann lebte nach dem Eingriff noch 14 Tage. Er hatte die Gefahr des akuten Anfalls überwunden. Die enormen Massen des Sekretes, welche sich fortgesetzt aus der Bauchhöhle entleerten, bewiesen augenscheinlich die günstige Wirkung der Drainage. Der Kranke kam schliesslich ad exitum infolge komplicierender anderer Organerkrankung, welche ihrerseits jedenfalls begründet war dadurch, dass der Patient durch die andauernde profuse Sekretion sehr herabgekommen war. Es fanden sich bei der Sektion noch viele nekrotische Massen in der Bursa omentalis, welche offenbar wie bei einer chronisch verlaufenden Sepsis die Kachexie bedingt hatten.

Die Drainage hatte also sozusagen qualitativ noch nicht genügt, die Nekrosen abzuleiten und die Resorption ihrer Zerfallsprodukte zu verhindern und ich fasse darum auch diesen Fall als die Tamponadebehandlung empfehlend auf; er mahnt bloss dazu, dass man in der Ausgiebigkeit und vor allem in der Zweckmässigkeit der Applikation der Tamponade nicht leicht zu weit gehen kann, immer natürlich unter der Einschränkung, die Operation als solche nicht zu eingreifend werden zu lassen, was nach meiner Meinung eben vermieden wird, wenn man rasch sich über die Art der Erkrankung als vom Pankreas ausgehend orientiert und Absuchen der ganzen Bauchhöhle mit Eventration vermeidet.

Dass bei Fall 5 die Tamponade so vollkommen gewirkt hat, ist gewiss teilweise darauf zu beziehen, dass offenbar der Herd im Pankreas ein gut begrenzter war und nur an der Stelle des Tampons den peritonealen Ueberzug der Drüse erreichte, beziehungsweise, dass der Tampon glücklicherweise an die Stelle des Durchbruches des Herdes nach aussen zu liegen kam. Teilweise vermag die specielle Art der Technik ein Verdienst daran haben, welche ich im Wiederholungsfalle jedenfalls nachahmen würde; ich meine die Umstopfung des Krankheitsherdes, beziehungsweise des ganzen Pankreas und die Freihaltung des Drainageweges durch starke zwischen die Kompressen gelegte Rohre.

Der Fall 6, welcher ebenso operiert wurde und zugrunde ging, war kompliciert mit anderweitigen Verletzungen und war bei der Aufnahme bereits in einem so elenden Zustand, dass der Tod nicht

als Misserfolg der Operation angesehen werden kann.

Ob nun durch das Lig. gastrocolicum, oder durch das Omentum minus, oder durch beide tamponiert werden soll, lässt sich vielleicht grundsätzlich nicht entscheiden; es wird von den Verhältnissen des betreffenden Falles abhängen. Bei tiefstehender kleiner Kurvatur ist das Pankreas wohl am schnellsten und schonendsten durch das kleine Netz zu erreichen; wenn es vom Magen gedeckt wird, wird sich der Weg durch das Lig. gastrocolicum empfehlen. Ist der Herd im Pankreas nicht zu lokalisieren und gestattet es die Dringlichkeit der Situation, so wird die Kombination beider Wege das sicherste Verfahren sein. Wenn man sich des Grundsatzes erinnert, dass die Drainage an dem mechanisch günstigsten, das heisst tiefsten Punkte und naturgemäss so angelegt werden soll, dass die Sekrete den besten Abfluss der Schwere nach haben, so muss man freilich die Drainage durch die Bauchdecken als höchst unzweckmässig ansehen und das Bestreben, auch in diesem Falle den erwähnten mechanischen Bedingungen Geltung zu verschaffen, würdigen. Dieses Ziel könnte nur erreicht werden durch Drainage nach dem Rücken hin, wie sie Körte unter genauer Beschreibung des anatomischen Weges, der dabei einzuschlagen ist, angegeben hat. Wenn man einen Kranken an ungenügender Drainage zu Grunde gehen sieht, so ist es naheliegend, von der lumbalen Drainage einen besseren Erfolg zu erwarten. Für Pankreasabscesse, welche sich retroperitonal entwickelt haben, ist der lumbale Weg der natürliche, nähere und sicherere; auch für grosse Bursaabscesse wird er zu empfehlen sein und entschieden eine schnellere Heilung bringen als die vordere Drainage. Es sind auch solche Fälle bekannt, wo im Anschluss an letztere persistierende Fisteln nur durch lumbale Incision zur Heilung gebracht werden konnten. Für die akute Pancreatitis indes scheint mir dieser Weg nicht gangbar, weil die Operation dadurch ungemein kompliciert und eingreifender sich gestaltet, was mit der dringend gebotenen Schonung des Kranken sich keinesfalls verträgt.

Die lumbare Drainage lässt sich ja doch bei der Gefahr der Kollision mit wichtigen Organen nicht so fix ausführen, wie eine Gegenincision auf der Kornzange bei einer Phlegmone oder schliesslich auch bei einem perityphlitischen Abscess. Zum Glücke wissen wir aber, dass die Bauchhöhle sich wesentlich anders verhält bezüglich ihrer Entleerung wie andere zu drainierende Hohlräume, da der intraabdominelle Druck und die Atembewegungen des Diaphragma Sekrete auch entgegengesetzt der Richtung der Schwerkraft zu ent-

leeren vermögen. Wenn man ein Wendebett zur Verfügung hat, in welchem man den Kranken mühelos und sicher in Bauchlage bringen kann, so wäre darin allerdings eine dankenswerte Unterstützung der natürlichen Kräfte zu erblicken.

In Hildebrand's Jahresbericht (1900) findet sich ein Referat über eine Mitteilung von Robson, wonach dieser Autor 4 Fälle von akuter Pankreatitis operierte, davon 2 mit Drainage nach dem Rücken, die kamen durch, 2 mit Drainage nach vorn durch die Bauchdecken, die gingen zu Grunde. Aus dem Referat ist aber nicht mit Sicherheit zu entnehmen, dass es sich wirklich um akute Fälle gehandelt hat und es wird noch zweifelhafter durch die weitere Bemerkung, dass in einem fünften Fall, wo wegen zu grosser Schwäche des Kranken nicht operiert wurde, sich ein „Abscess" in den Darm entleerte und so zur Heilung kam.

Es wäre also überhaupt die Frage zu entscheiden, was nennt man noch akute Pankreatitis und bis zu welchem Stadium kann die Operation als unter dieser Indikation und nach den Anforderungen dieser unternommen, angesehen werden? Mikulicz[1]) versteht unter Frühoperation die bis zum vierten Tag vom Beginn der Erkrankung ausgeführten Operationen. Nach diesem Schema müssen zwei unserer Operationen, welche bereits am 6. Tage nach Beginn der Erkrankung waren, aus der Rubrik der Frühoperation, resp. des akuten Anfalles ausgeschieden werden. Ich möchte aber die Terminbestimmung von Mikulicz' nicht acceptieren. Massgebend ist der Zustand des Kranken und der jeweilige Befund im Bauchraum; haben wir bei schwerem Krankheitszustand freien Erguss im Bauch ohne jegliche Adhäsionen und demgemäss ohne sogenannte Tumorbildung, so muss man das als eine akute Pankreatitis gelten lassen und in diesem Zustand befanden sich die erwähnten 2 Patienten. Wenn man bei der Perityphlitis die Abgrenzung der Frühoperation nach Stunden so ziemlich allgemein angenommen hat, so beruht das doch auf an einem unvergleichlich grösseren und nach allen Richtungen genauer durchforschten Material gewonnener Erfahrung; die Autopsie bei tausenden von Fällen in den verschiedensten anatomischen Stadien der Erkrankung hat gelehrt, dass in der That im Allgemeinen zwischen dem zweiten und dritten Tag eine derartige, wesentliche Veränderung des Zustandes, sei es nach der günstigen, sei es nach der ungünstigen Seite, eintritt, dass die Aufstellung einer solchen zeitlichen Grenze als Anhaltspunkt für die Art der Therapie

1) l. c.

gerechtfertigt ist.

Bei der sogenannten Pankreatitis verfügen wir über ähnliche, durch die Uebereinstimmung grösserer Zahlen beweisende Beobachtungen nicht und wir müssen darum in der angedeuteten Weise jeden Fall je nach dem sich ergebenden Befund klassificieren. Unter günstigen Umständen mag bei einem Fall schon in den ersten Tagen eine Abgrenzung des Krankheitsherdes vollzogen sein, ein anderesmal eine solche nach sechs oder acht Tagen, wenn der Kranke noch lebt, gänzlich vermisst werden. Dagegen möchte ich glauben, dass der klinische Zustand der Kranken prägnant genug ist, um nach dem heftigen Collaps, der allgemeinen Unruhe, den Schmerzen etc. das akute Stadium von dem chronischen zu unterscheiden, in welchem entweder bei verhältnismässig guter Erholung der Patienten bestimmte lokale Symptome (Tumor) auftreten oder in ungünstigen schweren Fällen eine Art Kachexie in den Vordergrund der Erscheinungen tritt.

Gessner[1]) stellt als zeitliche Grenze den Ablauf der zweiten Woche vom Beginn der Erkrankung auf und andere Autoren gehen noch weiter, wenn sie, wie Wrede[2]) 27 Tage nach Beginn der Erkrankung, Brentano[3]) einige Wochen nach Beginn operierten und die Fälle als Operation der akuten Pancreatitis bezeichnen. Auch der von Körte in der gleichen Sitzung vorgestellte zweite Fall ist bezüglich seiner Zuzählung zur akuten Form anfechtbar. Er wurde drei Wochen nach Beginn der Krankheit operiert, welche heftig mit so grossem Collaps begonnen hatte, dass man eine sofortige Operation nicht wagte. Der Patient erholte sich darnach. „Collaps und Erbrechen schwand. Nach 14 Tagen setzten täglich mehrfache Gallensteinkoliken ein mit vermehrten Schmerzen im Epigastrium." Wenn man den Fall aber schliesslich, obwohl schon nach dem klinischen Bild das akute Stadium nicht mehr bestand, mitzählen will, weil der Operationsbefund freien Erguss im Bauchraum ergab, so müssen wir sicher den Fall Brentano's ausscheiden, bei dem allmählich unter remittierendem Fieber eine handtellergrosse Dämpfung über dem linken Rippenbogen (Bursaexsudat) und eine schmerzhafte Resistenz in der linken Lumbalgegend entstand und die Diagnose auf retroperitoneale Eiterung in Folge von Pankreasnekrose gestellt wurde. Der Fall wurde ja auch als Abscess durch alleinige

1) Deutsche Zeitschr. f. Chir. Bd. 54.

2) Berl. klin. Wochenschr. 1905. Nr. 44.

3) 150. Sitzung der freien Vereinigung der Chirurgen Berlins. 13. XI. 05.

lumbale Incision operiert. Aus denselben Erwägungen getraue ich mich die Fälle von Thayer [1]) nicht mitzuzählen, weil aus dem Referat weder der Termin der Operation zu ersehen, noch angegeben ist, ob es sich um freie oder abgegrenzte Processe handelt. Die Erwähnung, dass es sich viermal um eitrige, einmal um gangränöse Peritonitis handelte, möchte mich eher zur Annahme bestimmen, dass alle Fälle schon sehr fortgeschrittene sekundäre Stadien der Erkrankung dargestellt haben.

Ich habe den fünf Krankengeschichten akuter Pancreatitisfälle auch den von uns beobachteten und operierten Fall von Pankreasruptur beigefügt. Die Verletzungen des Pankreas können, sofern sie nicht mit anderen Eingeweideverletzungen kompliciert und dadurch ihres specifischen Charakters beraubt sind, durch zwei Momente bedrohlich werden: einmal durch die Blutung und dann durch die eigentümlichen Folgen des Austrittes von Pankreassaft aus der Drüse. Wenn die Blutung aus grösseren Gefässen des Pankreas oder dem Pankreas benachbarten Gefässen belanglos ist und nur der Effekt der Einwirkung des Pankreassaftes auf die Bauchhöhle als pathologisches Moment in Betracht kommt, so sind die Verletzungen der eigentlichen akuten Pancreatitis zuzuzählen, wenn auch nicht von dem anatomischen Standpunkt aus, so doch, was die Konsequenzen der Verletzung, sowie die Indikation und Art ihrer Behandlung betrifft. Der mitgeteilte Fall war einer dieser Art. Der Patient erlag auch schliesslich den Folgen des durch die Kontinuitätstrennung und Quetschung provocierten Austrittes des Pankreassekretes in die Bauchhöhle und er möge deswegen neben den anderen Fällen stehen, ohne dass ich die Verletzungen des Pankreas als solche weiter behandeln will.

Ich sprach im vorhergehenden der Kürze halber immer von der akuten Pancreatitis, deutete aber schon durch das Wort „sogenannt" an, dass ich damit keineswegs über die anatomische Klassificierung der Erkrankung entscheiden möchte. Die Bezeichnung Pancreatitis ist ein in der Litteratur allgemein gebräuchlicher und eingelebter Name, welcher von der Kritik der pathologischen Anatomie vielfach bekämpft wird. Es ist verständlich, dass der Komplex der Erscheinungen, welcher dieser Erkrankung eigen ist: heftiger, akuter Beginn, Erguss im Peritoneum, Suffusionen und Verfärbung des Pankreas etc., zunächst die Idee erwecken muss, es handle sich um eine wirkliche Entzündung. In der That ist ja die Entzündung in vielen

1) John Hopkins Hosp. bull. Nov. 1905. Ref. Centralbl. Nr. 5. 1906.

Fällen, wenn nicht in den meisten, vorhanden. Schon Langerhans beschreibt, dass sich die Fettnekrosen durch dissecierende Entzündung von dem umgebenden Gewebe scheiden und auch im Pankreas selbst haben zahlreiche Untersuchungen das Bestehen wirklicher Entzündung festgestellt. Nur war es irrtümlich, die Entzündung als das primäre Moment anzusehen. Es ist hauptsächlich Chiari[1]) zu danken, der in mehreren Arbeiten diese Frage eingehend behandelte, dass jetzt die Anschauungen über das Wesen des Processes im allgemeinen geklärt sind. Er konnte feststellen, dass im menschlichen Pankreas, analog den autopeptischen Vorgängen im Magen Selbstverdauung stattfindet und zwar sowohl postmortal und agonal wie intravital. Pförringer[2]) konnte diese Beobachtungen bestätigen und zugleich den Zusammenhang zwischen der Fettgewebsnekrose und der Selbstverdauung des Pankreas plausibel machen. Es hiesse oft Gesagtes wiederholen, wollte ich auf die Beweisführungen dieses Zusammenhanges, welcher heute ebensowohl auf eine kaum übersehbare Menge von klinischen Beobachtungen, wie auch auf vielseitige Experimente gestützt ist, des näheren eingehen. Ich will darum als Basis weiterer Erörterungen mit Chiari daran festhalten, dass das primäre in dem ganzen Processe die Selbstverdauung des Pankreas ist; diese führt zur Nekrose der Pankreaszellen, wodurch wiederum eine Bresche in das normalerweise für den Pankreassaft undurchlässige System der Sekretionsgänge gelegt wird; durch diese Bresche findet der Pankreassaft den Weg in das interstitielle Gewebe der Drüse und über diese hinaus zu den andern Organen des Bauchraumes und erzeugt durch seine Einwirkung auf dieselben unter anderen Schädigungen auch die abdominelle Fettgewebsnekrose. Das Wesen der Krankheit und ihr Ursprung ist somit nicht eine Entzündung, sondern eine chemische Nekrose und Chiari hat von seinem Standpunkte aus Recht, wenn er sich gegen den Ausdruck Pancreatitis verwahrt und mit Nachdruck die Bezeichnung Autodigestion verlangt. Man muss sich dieses Unterschiedes zwischen dem Namen und dem Wesen des Vorganges bewusst sein. Es ist ja eine leidige Thatsache, dass in der medicinischen Terminologie nicht so selten wissenschaftlich inkorrekte Bezeichnungen sich einbürgern und dann aus Gewohnheits- und Utilitätsgründen belassen werden. Ich habe auch nur, dem Brauche der meisten Autoren folgend und mit dem Bewusstsein, eigentlich

1) Zeitschr. f. Heilkunde. Bd. 18. 1896.

2) Virchow's Arch. Bd. 58. 1899.

einen unrichtigen Ausdruck zu gebrauchen, von der Pancreatitis gesprochen. Ueber kurz oder lang wird wohl allgemein das Bestreben zum Durchbruch gelangen, an die Stelle solcher eingelebter Namen die wissenschaftlich genaue Nomenklatur einzuführen und damit wird auch die „Pancreatitis" aus der Literatur verschwinden.

Bis hieher ist der Vorgang verständlich, es fehlt uns aber noch die sichere Antwort auf die Frage, wodurch und unter welchen Umständen kommt es zur Selbstverdauung des Pankreas? Normalerweise wird das Pankreas von seinem eigenen Sekret, obwohl dasselbe auf alle Eiweisssubstanzen im Darme eine höchst intensive Einwirkung besitzt, nicht angegriffen. Es gehört also eine wesentliche Veränderung entweder des Sekretes oder der Pankreaszellen dazu, damit eine solche Einwirkung statt haben kann. Es ist eine bekannte Thatsache, dass lebende Zellverbände von den Verdauungssäften nicht angegriffen werden. Matthes[1]) konstatierte die Resistenz der roten Blutkörperchen gegen das proteolytische Pankreasenzym. Der Autor stellte schon früher fest, dass „Eiweiss verdauende Enzyme gegenüber lebendigem, nicht geschädigtem Gewebe unwirksam sind und aus diesem Grunde den Zellbestand des eigenen Organismus nicht angreifen"[2]). Weinland[3]) fand, dass die Schleimhaut des Verdauungskanals gegen die proteolytischen Enzyme durch Antikörper, ein Antipepsin und ein Antitrypsin geschützt ist; er nimmt an, dass auch die erwähnte Immunität der Erythrocyten gegenüber dem Pankreassaft Wirkung eines Antitrypsins sei und dass naturgemäss mit dem Blut das Antiferment im ganzen Körper verbreitet sei.

Es wäre wünschenswert, nach Analogie der Weinland'schen Versuche, die Gegenwart eines Antifermentes in den Pankreaszellen selbst zu prüfen; meine diesbezüglichen Versuche scheiterten an der Unmöglichkeit mit den mir zur Verfügung stehenden technischen Mitteln einen Presssaft des frischen Pankreas zu gewinnen. Mit dem Nachweis dieses Antitrypsins in den Pankreaszellen wäre der Weg zu dem Verständnis der Autodigestion gewiesen; man müsste annehmen, das jede Schädigung der Vitalität der Drüsenzellen, sei dieselbe erfolgt durch mechanische oder chemische Läsionen oder durch

1) Münch. med. Wochenschr. 1902. Nr. 1.

2) Untersuchungen über die Pathogenese des Ulcus rotundum ventriculi und über den Einfluss von Verdauungsenzymen auf die lebendigen und toten Gewebe. Jena 1893.

3) Zeitschr. f. Biologie. 1903.

einfache Anomalien infolge Cirkulationsstörungen oder abnormer Druckverhältnisse in dem Sekretionssystem, das antitryptische Ferment zerstört und dadurch den aktiven Tendenzen des Pankreassekretes den Weg bahnt. Es würden sich dieser Erklärung die verschiedensten Experimente und klinischen Beobachtungen sehr wohl einfügen: Selberg[1]) teilt einen Fall von Hufschlag gegen den Bauch mit, in welchem dem Trauma schwere Erkrankung und schliesslich Tod folgte. Die Sektion zeigte Pankreasnekrose mit Fettgewebsnekrose. In dasselbe Gebiet der mechanischen Schädigung des Pankreas gehören die Schussverletzungen, z. B. der Fall von Simmonds[2]) und die Rupturen (siehe unseren Fall 6); allerdings summieren sich da Gewebsquetschung und direkte Eröffnung der Sekretionsgänge. Indessen ist es auffallend, dass scharfe Verletzungen des Pankreas nach Angabe mancher Autoren nie, jedenfalls viel seltener die bedenklichen Konsequenzen haben, wie sie stumpfe Verletzungen in der Regel nach sich ziehen. Senn vor Allem hat ja behauptet, dass nach Anlegung einer Pankreasfistel nach dem Bauche zu keine schädlichen Wirkungen des Pankreassaftes auftreten. Dasselbe bestätigt Cecherelli[3]).

Ich konnte konform den Erfahrungen vieler Autoren (siehe bei Körte unter dem Kapitel: Verletzungen des Pankreas) beobachten, dass scharfe Verletzung der Drüse bei Hunden, selbst Querdurchtrennung mit sichtbarem durch vorhergehende Pilokarpininjektion verstärktem Ausfluss von Pankreassekret, keine schädlichen Wirkungen desselben hervorriefen. Auch am Menschen hat man bei gelegentlicher operativer Verletzung des Pankreas vielfach diese Erfahrungen bestätigen können. Die Versuche sind übrigens in dieser Frage, wie so vielfach auf dem Gebiete der Pankreasforschung nicht eindeutig und berechtigen nicht zu bestimmten allgemeinen Schlüssen. Dass aber ein wesentlicher Unterschied in der Gefährlichkeit der stumpfen und der scharfen Verletzungen besteht, ist ausser Zweifel und dieser Unterschied kann nur in der durch die stumpfe Verletzung gesetzten Gewebsschädigung gesehen werden.

Als chemische Läsion lassen sich die Versuche von Hlava und Opie auffassen, welche ersterer durch Injektion von Salzsäure, letzterer von Galle in das Pankreas Fettnekrose, also auch Pankreasautodigestion erzeugten. Flüssigkeitsdruck ist gegeben durch die

1) Berl. klin. Wochenschr. 1901. Nr. 36.
2) Münch. med. Wochenschr. 1898. Nr. 6.
3) 13. internat. Kongress. Ref. in Hildebrand's Jahresber. 1900.

Unterbindung der Ausführungsgänge, wie sie von Hildbrandt sowie von Katz und Winkler[1]) mit regelmässigem positiven Erfolg im Sinne der Erzeugung von Fettnekrosen unternommem wurden. Zum Kapitel des erhöhten innern Druckes im Gangsystem der Drüse muss der auffallend häufigen, von vielen Autoren, so von Fuchs[2]), Wiener, Opie, Nash als für die Pankreaserkrankung ursächlich angesehenen Koincidenz derselben mit Gallensteinen gedacht werden. Die Kombination ist bei den verschiedenen Autoren allerdings eine verschiedene. Das nächstliegende ist wohl die Stauung im Pankreas durch die Kompression des Ausführungsganges, wenn ein Gallenstein im Choledochus sitzt, dort wo er durch den Pankreaskopf hindurchtritt; Opie verbindet das Zusammentreffen beider Erkrankungen in seinem Sinne, indem er dadurch das Eintreten von Galle in den Pankreasausführungsgang ermöglicht sieht und Nash[3]) glaubt an einen Katarrh der Gallenwege, welcher sich auf die Ausführungsgänge des Pankreas fortsetzen könne. Auch hier also aus denselben Prämissen die verschiedensten Schlüsse. In unseren 6 Fällen fanden sich 4 von Cholelithiasis verzeichnet. Truhart tritt der ganz besonderen Bedeutung der Gallensteine in seiner Statistik entgegen, indem er auf Grund grosser Zahlen angiebt, dass die Häufigkeit der Kombination von Cholelithiasis mit abdomineller Fettgewebsnekrose, nicht die auch sonst konstatierte Frequenz der Gallensteinbildung beim Menschen übertrifft, sondern hinter derselben sogar um ein Geringes zurückbleibt.

Als Beispiel für die Cirkulationsstörungen seien die zu demselben Zweck unternommenen Operationen Flexner's citiert, wo durch Unterbindung der Venen des Pankreas Nekrose erzielt wurde. Im Sinne einer ätiologischen primären Cirkulationsstörung lehrreich sind die Fälle von Kirste[4]), wo sich bei einem 21 h nach Beginn der akuten Erkrankung Verstorbenen neben hämorrhagischem Erguss in der Bauchhöhle das Pankreas vergrössert fand und zwei Infarkte zeigte, welche ein Drittel des Pankreas einnahmen. Ausserdem waren noch zahlreiche Blutungen in das Gewebe des Pankreas vorhanden. Hochhaus[5]) berichtet über einen Fall von Tod nach einem leichten Trauma. Die Sektion ergab Blutung des Pan-

1) Arch. f. Verdauungskrankheiten IV.
2) Deutsche med. Wochenschr. Nr. 46.
3) Lancet 1902. Nov. 1.
4) Münch. med. Wochenschr. 1903. Nr. 8.
5) Münch. med. Wochenschr. 1905. Nr. 15.

kreas und Sklerose der Gefässe. Hochhaus nimmt an, „dass anfangs die Blutung gering war, denn der Kranke fühlte sich zwei Tage nach dem Anfall verhältnismässig wohl, erst als die durch die erste Blutung geschädigten Pankreaszellen ihren zerstörenden Saft frei in die Drüse ergossen, traten weitere stärkere Blutungen und Nekrose in der Drüse auf, die dann die foudroyanten Erscheinungen und zuletzt den Exitus herbeiführten". Ferner möchte ich hier anführen einen Fall Chiaris[1]), wo bei einer an chronischer Nephritis und Endarteritis obliterans verstorbenen 45jährigen Frau im Pankreas Nekroseherde gefunden wurden. In den zuführenden Arterien fand sich starke Endarteritis obliterans mit partieller Thrombose. Diese Beobachtung ist eine Illustration zu der von Beneke in der Diskussion zu Chiari's Vortrag auf der Versammlung deutscher Naturforscher und Aerzte in Lübeck (1895) geäusserten Meinung, dass lokale Ischämie den Anstoss zur Autodigestion zu geben vermöge. In der That ist ja die Erkrankung besonders häufig bei Personen, welche zufolge ihres Alters und ihrer Konstitution zu Gefässerkrankungen besonders disponiert sind. Es genügte schon im Hinblick auf den durch die angeführten Fälle und Thatsachen angedeuteten Zusammenhang zwischen Cirkulationsstörungen und Pankreaserkrankung die erwiesene antitryptische Fähigkeit des Blutes, um die normaler Weise ausbleibende und bei gestörter Cirkulation eintretende Autodigestion des Pankreas zu erklären.

Nun haben aber die Physiologen, allen voran Pawlow, festgestellt, dass der Pankreassaft, sowie er aus der Drüse ausgeschieden wird, die Eiweiss verdauenden Fermente nicht fertig, sondern in Form eines Profermentes, eines Zymogens enthält, welches erst ausserhalb der Drüse durch die Einwirkung eines Fermentes des Darmsaftes, der von Delezenne sogenannten Enterokinase in Trypsin übergeführt wird und aktive verdauende Eigenschaften bekommt. Glaessner[2]) hatte Gelegenheit, das genuine menschliche Pankreassekret bei einem Falle zu untersuchen, in dem Körte eine Drainage des Ductus Wirsungianus gemacht hatte. Er konnte beobachten, dass aktives Trypsin in demselben nicht enthalten war, wohl aber diastatische und lipatische Fermente.

Besteht diese Lehre unbedingt zu Recht, so sind die oben gestreiften Erklärungsversuche für die normalerweise ausbleibende Autodigestion hinfällig und es musste der Anstoss zur Autodigestion

1) Prager med. Wochenschr. 1900. Nr. 14.
2) Zeitschr. f. physiolog. Chemie. Bd. 40. 1904.

nicht so sehr in Veränderungen der Drüse, als vielmehr in solchen des Sekretes gesucht werden. In diesem Sinne argumentierte neuerdings Eppinger [1]), welcher durch die Aktivierung des Pankreassekretes Fettnekrosen erzeugen konnte. Diese Aktivierung bewirkte er zunächst mit der natürlichen Kinase des Pankreassaftes dem Darmsafte; aber auch Versuche mit Galle, einigemal mit Milzvenenblut waren positiv. Nach Hekma [2]) verhalten sich auch Bakterien gegenüber dem Pankreassaft kinatisch, ebenso nach Delezenne die Leukocyten. Eppinger nimmt also das Hinzutreten einer Kinase als Bedingung für das Zustandekommen der Selbstverdauung an.

Die früher berührten verschiedenen Experimente passen auch auf diese Theorie: Galle, Bakterien und Bluteinspritzungen in das Pankreas aktivieren den Saft, nach der ersten Anschauung schädigen sie die Pankreaszellen. Der Erfolg ist der gleiche, der Name ein anderer. Das schliessliche Verständnis der Experimente ist auch damit noch nicht gesichert. Wenn im Pankreassekret nur ein Zymogen enthalten ist, so muss es sicherlich schon eine sehr nahe Vorstufe des Trypsins und in einem sehr labilen Zustand sein, das beweist der Umstand, dass es mit den mannigfachsten und scheinbar mit der Oekonomie des Stoffwechsels nicht immer in erkennbaren Verhältnis stehenden Mitteln gelingt, das Proferment in das Ferment umzuwandeln. Neben den erwähnten Mitteln genügt z. B. nach Delezenne die Anwesenheit von Kalksalzen zur Aktivierung.

Es ist nun interessant, dass schon wieder Untersuchungsresultate vorliegen, welche das Dogma, dass aktives Trypsin nicht ausgeschieden wird, anzweifeln lassen. Lintwarew [3]) fand, dass bei exklusiver Fleischdiät sich das proteolytische Ferment des Pankreassaftes ausschliesslich in Trypsinform ergiesst, so dass der Darmsaft seine Wirkung nicht mehr steigert. Bei Brot- und Milchdiät scheidet sich das Trypsin in zymogener Form aus. Dasselbe Verhältnis besteht für das fettspaltende Ferment des Pankreassaftes, das Steapsin.

Besteht aber die Eventualität, dass der Pankreassaft aktives

1) Zeitschr. f. exper. Path. und Therap. Bd. 2. 1905.

2) Arch. f. Physiologie. 1904. S. 334.

3) Ueber den Einfluss der verschiedenen physiologischen Verhältnisse auf den Zustand und die Qualität der Fermente im Pankreassaft. Aus der physiol. Abteilung des kaiserlichen Institutes für experim. Medicin zu St. Petersburg, ref. biochemisches Centralbl. 1903.

Trypsin enthält, so entfällt die Notwendigkeit, eine Kinasierung desselben als Vorbedingung der Autodigestion zu verlangen; jedenfalls ist das physiologische Sekret des Pankreas, trotzdem so hervorragende Autoren zu anscheinend einwandsfreien Resultaten gekommen sind, noch nicht so weit erforscht, dass man die bisherigen Versuchsergebnisse ohne Weiteres als unbedingt sichere Basis weiterer Forschungen für das Verständnis der Pathologie der Drüse verwenden kann. Ich habe wiederholt Verdauungsversuche mit frischem Pankreas von Schweinen und Hunden angestellt. Beim Schweinepankreas fand ich, dass sowohl der ganz frische Extrakt, von dem man gemeinhin verdauende Wirkung nicht erwartet, aktive Digestion zeigte, wie auch die bei einem Pressversuche gewonnene, allerdings für weitere Untersuchungen zu geringe Menge ganz frischen Pankreassaftes. Hundepankreas entnahm und zerkleinerte ich unter ganz aseptischen Kautelen zu einem Brei und fand bei Verdauungsversuchen sowohl mit Fibrin als mit Mett'schen Röhrchen sichere Verdauungswirkung. Einmal unter vier Versuchen blieb dieselbe wiederum aus. Injicierte ich diese frischen, zerriebenen Pankreata Kaninchen (2 Versuche) unter die Bauchhaut ebenfalls ganz aseptisch, so entwickelte sich an der Injektionsstelle im Verlauf einiger Tage eine Nekrose der Haut, ohne jegliche Reaktion, ohne Eiterung. Die nekrotischen Teile fielen aus und es blieb ein absolut reaktionsloser Defekt mit schwarzen Rändern; ich konnte den ganzen Process unmöglich anders als eine Verdauungswirkung auffassen. Die Injektion desselben Pankreasbreies wurde von Hunden glatt resorbiert, ohne die geringsten Allgemein- oder Lokalreaktionen. Steht man auf dem Standpunkt der Inaktivität des Pankreassaftes, so müsste man annehmen, dass das artfremde Gewebe aktivierend auf den Pankreasbrei gewirkt habe und ich dachte zunächst an die Leukocyten, deren aktivierende Eigenschaften schon erwähnt wurden. Ein Verdauungsversuch, den ich mit Pankreasbrei und Kaninchenleukocyten machte, die durch Aleuronatinjektion in die Pleura gewonnen waren, fiel indes negativ aus.

Es könnte nun noch Bakterienwirkung als Ursache der Aktivierung vorliegen. Wenngleich die Manipulation unter strenger Asepsis geschah, so ist trotzdem zuzugeben, dass beim Verreiben des Gewebes reichlich Luftkeime in den Brei gerührt wurden, abgesehen davon, dass das Pankreas selbst in seinen Ausführungsgängen Bakterien enthalten kann.

Nun ist damit immer noch nicht erklärt, warum die Verdau-

ungswirkungen nur beim Kaninchen, nicht auch bei derselben Tierart zu Stande kommen; zumindestens hätte man beim Hund einen septischen Abscess erwarten müssen. Ferner bleibt wiederum die Frage offen, warum aktivieren die Bakterien nicht auch in der lebenden Drüse deren Saft. Vielleicht ist die Zertrümmerung des Gewebes allein eine Aktivierung, so dass die Zerfallsprodukte der Zellen selbst aktivierend wirken. Dass wohl das Kaninchen-, nicht aber das Hundegewebe von dem Pankreas verdaut wurde, läst annehmen, dass die Antifermente, welche die arteigenen Gewebe schützen, bei der fremden Tierart nicht vorhanden oder zumindestens beim Pflanzenfresser dem vielleicht stärker proteolytischen Pankreassaft des Fleischfressers nicht äquivalent sind.

Es weisen solche Erfahrungen meines Erachtens dann doch darauf hin, dass in dem lebenden Gewebe die Kräfte zu suchen sind [1]), welche dasselbe vor der Verdauung schützen, dass aber eine Störung des Gleichgewichtes zwischen den aktiven und defensiven Principien, wie sie durch jegliche, irgendwie geartete Schädigung des Gewebes gegeben sein kann, den ersten Anstoss zur Autodigestion giebt, welche unter dem Einfluss des in diesem Moment offenbar aktiven Pankreassaftes vor sich geht. Ob die Aktivierung durch den Import bestimmter Substanzen in das Pankreas, die normalerweise dort nicht vorhanden sind, erfolgt, oder ob dazu der blosse Wegfall der Hemmungen genügt, welche in den Schutzstoffen der intakten Zellen gegeben sind, bleibt dahingestellt. Unterstützt wird die Selbstverdauung noch durch eine reichliche oder besonders energische Pankreassekretion, wie sie physiologischer Weise eine bestimmte Zeit nach der Mahlzeit auftritt oder wie sie durch besondere Qualität der Nahrungsmittel (Fleischdiät, stark gewürzte Speisen etc.) noch gesteigert werden kann. Blutungen in das Pankreasgewebe nicht so sehr als Schädigung desselben wie als Kinasierung aufzufassen, scheint mir gezwungen. Es stehen damit auch die Versuchsresultate von Hekma in Widerspruch, dass weder in den Leukocyten, noch im Blute der Milz, welcher ein specifischer Einfluss auf das Pankreassekret auch von Eppinger zugeschrieben wurde, eine aktivierende Substanz enthalten sei.

Ich habe von den verschiedenen Theorien und Erklärungsver-

1) Oppenheimer und Aron (Hofmeister, Beiträge Bd. 4, 1904) fanden, dass genuines Pferdeblutserum gegen Trypsin resistent sei infolge sowohl eines Antitrypsins, wie noch einer andern nicht fermentativen, weil Hitze beständigen Qualität des Serums.

suchen des Zustandekommens pathologischer Einwirkung des Pankreassekretes auf sein eigenes Parenchym nur beispiels- und auszugsweise gesprochen, so weit es mir wünschenswert erschien, meine eigene Stellungnahme zu rechtfertigen und, soweit ich mich bei den späteren Ausführungen und Deutungen meiner eigenen Versuche auf die eine oder andere jener Theorien werde beziehen müssen.

In den meisten Abhandlungen spielt die Fettgewebsnekrose eine grosse Rolle, welche ihr, wie ja neuere Anschauungen schon erkannt haben, nicht ganz mit Recht zukommt; sie ist zwar die auffälligste Begleiterscheinung der Pankreaserkrankung und dieser Umstand liess sie von Balser und wenigen neueren Autoren als die tödliche Erkrankung ansprechen, sie ist aber nicht die wichtigste und wesentlichste. Fettnekrosen werden ausserordentlich häufig bei Sektionen als zufällige und belanglose Nebenbefunde angetroffen, Fettnekrosen können spontan ausheilen, wie Wiesinger[1]) sich durch Autopsie am lebenden Menschen überzeugen konnte. Er hatte Gelegenheit, einen Fall von akuter Pancreatitis, den er durch Operation geheilt hatte, ein Jahr später wegen Bauchbruch nachzuoperieren und konnte dabei keine Spur der Fettgewebsnekrosen mehr finden. Bei den Experimenten spielte stets die Fettgewebsnekrose die Rolle des Gradmessers der künstlich erzeugten Erkrankung und Körte wirft allen Experimenten vor, dass sie bloss im Stande seien, einen schwachen Anklang der beim Menschen bei der ursprünglichen Erkrankung beobachteten Fettnekrose zu erzeugen. Durch diesen Umstand wurde die Pankreasforschung etwas einseitig, indem sie jene Experimente, bei denen die Erzeugung von Fettnekrose nicht gelang, als negativ annahm und unter die Zahl jener vielen vergeblichen Versuche summierte, welche das experimentelle Studium der Pankreaspathologie so sehr erschweren und derentwegen jedem Resultate, welches schliesslich einem grösseren oder geringeren Bruchteile der Versuche entstammt, nur bedingte Beweiskraft zuerkannt werden darf. Hatte doch Langerhans, auf dessen Versuche sich die Fermenttheorie der Fettnekrose gründet, unter einer ganzen Reihe von Versuchen, nur einen positiven Erfolg. Nun sind aber durchaus nicht alle Fälle bei Seite zu legen und aus der weiteren Verarbeitung auszuscheiden, bei denen die Fettnekrose ausbleibt. Ich hatte bei meinen Versuchen, welche zunächst auch darauf ausgingen, die typische Pancreatitis mit allen ihren Folgen zu erzeugen, in der Mehrheit der Fälle, was die Fettnekrose betrifft,

1) Deutsche med. Wochenschr. 1904. S. 35.

Erfolg, in einigen Fällen aber blieb sie aus oder konnte nur ganz vereinzelt hie und da am Pankreas selbst nachgewiesen werden; trotzdem musste ich die Experimente als positiv ansehen, im Sinne der Erzeugung der Pankreaserkrankung, denn die übrigen Kennzeichen derselben, der hämorrhagische Erguss im Peritoneum, die subserösen Blutungen, der rapide Collaps und schliessliche Exitus der Tiere, traten regelmässig ein.

Auf der Suche nach der letzten Ursache des Auftretens der Fettgewebsnekrose geriet eine Frage etwas ausserhalb des Gesichtskreises der Forscher, welche am entgegengesetzten Ende der Entwickelung der Krankheit liegt, ich meine die Frage nach der eigentlichen und letzten Ursache des Todes, welcher im Gefolge der akuten gemeinhin mit Fettgewebsnekrose vergesellschafteten Pancreatitis so häufig und verhältnismässig rasch eintritt. Schon die Beobachtung am Krankenbette stellt uns vor ein Rätsel. Es erscheint ganz unverständlich, dass kräftige, robuste Körper, welche ja vorwiegend von der Krankheit befallen werden, in wenigen Tagen, oft in Stunden erliegen können. Die Obduktion solcher Fälle trägt wenig zur weiteren Aufklärung der Todesursache bei. Es findet sich disseminierte Fettgewebsnekrose bei ganz akutem Tod ohne jegliche Reaktion, die kann bei unseren Erfahrungen über die relative Benignität den Tod nicht verschulden. Es wurde eine Seifenvergiftung [1]) angenommen, infolge der durch die Spaltung des neutralen Fettes frei werdenden Seifen. Es würde diese Annahme nicht in dem frei werdenden Trypsin das Wesentliche der Erkrankung sehen, sondern dem fettspaltenden Ferment die dominierende pathogenetische Rolle zuschreiben. Doch kann man sich nur schwer entschliessen, hierin die tödliche Noxe zu suchen in jenen Fällen, wo gar keine oder nur ganz vereinzelt Fettgewebsnekrose zu beobachten ist. Ich verweise auch auf meine schon erwähnten bezüglich der Fettnekrose oft nahezu negativen Tierversuche. Ferner spricht dagegen die beobachtete Heilung der Fettgewebsnekrose.

Die zunächst liegende Todesursache wäre die Peritonitis. Allein in sehr akuten Fällen bietet sich fast nie makroskopisch das Bild einer Peritonitis (siehe Sektionsprotokolle unserer Fälle).

Die Serosa ist meist ganz zart; wo dieselbe gerötet ist, beruht dies nicht auf Entzündung, sondern auf subserösen Blutungen; es finden sich keine Beläge, es finden sich schliesslich in vielen Fällen keine Bakterien weder in dem Exsudat noch in den Fettnekrosen.

1) Hess, Münch. med. Wochenschr. 1905.

noch im Pankreas, und selbst wenn Bakterien gefunden werden, so ist damit durchaus nicht gesagt, dass ihre Anwesenheit mit dem erfolgten Tode im kausalen Zusammenhange steht. Es ist bekannt, dass Bakterienbefunde in Leichen ausserordentlich vorsichtig gedeutet werden müssen; sehr leicht wandern postmortal Mikroorganismen aus dem Darm aus und sind bei der Sektion im Bauchraume nachzuweisen. Und wenn dieser Ausschliessungsgrund nicht besteht, wenn erwiesen werden kann, dass das Exsudat sicher schon intra vitam Bakterien enthielt, so müsste die nächste Folge ihrer Anwesenheit, falls dieselbe pathogenetisch wirkt, eine lokale Reaktion, also eine Peritonitis mit eitrigem Exsudat, entzündlicher Injektion und Trübung der Serosa etc. sein. Selbst dann aber braucht es eine gewisse Zeit, ehe die Resorption der Bakteriengifte von Seite des Peritoneums den Organismus tötet. Eine Peritonitis, welche im Verlaufe weniger Stunden ad exitum führt, ist gewiss, wenn dieselbe überhaupt vorkommt, eine ausserordentlich seltene Erscheinung, und muss infolge dessen auf besonders virulenter Infektion beruhen. Brentano[1]) ist geneigt, eine septische Peritonitis ohne Exsudat anzunehmen, die rasch tödlich verläuft, ebenso wie die Nekrose des Wurmfortsatzes. Einen Beweis für diese Behauptung ist er schuldig geblieben. Er würde auch schwer fallen, wenn man den zahlenmässigen Nachweis von Trochart liest, dass unter 223 Fällen verschiedenster Pankreaserkrankungen, welche in zuverlässiger Weise auf das Vorhandensein von Bakterien untersucht wurden, nur 34 mal ein positiver Bakterienbefund erhoben werden konnte. Der Vergleich mit gangränöser Appendicitis, welche unter Umständen zu rapid tödlicher Sepsis führt, ist somit in diesem Sinne unvollkommen, denn bei letzterer Erkrankung ist der geschwürige und brandige Wurmfortsatz eine Kolonie hoch virulenter Mikroorganismen.

Man war sich im allgemeinen dieser Lücke in der Erklärung des schweren Verlaufes akuter Pankreaserkrankungen stets bewusst, und nahm seine Zuflucht zu den nervösen Reflexwirkungen. Den abdominellen Shock spezialisierte man für diese Fälle dahin, dass das Pankreas dem Plexus solaris innig benachbart sei, und dass Blutergüsse oder akute Vergrösserung des Organs eine direkt mechanische Reizung des Plexus verursache, welche einen schweren, zum Tode führenden Collaps bedinge. Die grosse Bedeutung des abdominellen Shocks soll nicht angezweifelt werden. Wir wissen, dass

1) l. c.

Menschen in demselben rapid zu Grunde gehen können, ehe noch anatomische Veränderungen sich entwickelt haben. Wir haben keinen anderen Erklärungsgrund für den plötzlichen Tod bei schwerer innerer Inkarceration und dergleichen, bei denen gelegentlich der rettungslose Verfall so furchtbar rasch vor sich geht, dass weder Peritonitis noch Intoxikation die Zerstörung des Lebens bewirkt haben konnten. In diesen Beispielen handelt es sich aber um sichere schwere mechanische Insulte des Bauchfells, beziehungsweise der Intestina mit ihren sympathischen Nervenapparaten. Beim Pankreas aber kann nur ausnahmsweise ein Befund erhoben werden, welcher wirklich eine mechanische Kollision des Organs mit dem Plexus solaris darstellt, z. B. eine akute Apoplexie im Pankreaskopf. Der mechanische Insult ist dagegen vollkommen unverständlich, wenn der Krankheitsherd im Pankreasschwanz sitzt oder wenn die Erkrankung überhaupt mit einer Vergrösserung des Pankreas nicht verbunden ist.

Da bliebe nur das Exsudat! In den akuten Fällen ist aber das Exsudat frei im Bauchraume, steht also durchaus nicht in der Nähe des Plexus unter einem besonderen Druck und kann denselben nicht mehr und nicht weniger belästigen als irgend eine andere Form des freien Ascites. Im Gegensatz hiezu können die Geschwülste selbst des Pankreaskopfes und vor allem die Pankreascysten und die abgesackten Ergüsse in den sekundären Stadien der akuten Pankreaserkrankung, welche grosse Tumoren in der oberen Bauchgegend darstellen, nach Lage und Ausdehnung somit sehr leicht Druck auf den Plexus ausüben, vorhanden sein, ohne dass die schweren Allgemeinerscheinungen eintreten. Die Erklärung des Pankreastodes mit Reflexwirkung ist also eine so gut wie gar nicht begründete.

Ueberhaupt soll man, meines Erachtens, zu den nervösen Erklärungen, wie überall in der menschlichen Pathologie, so auch hier, erst dann greifen, wenn uns jeder andere Weg, eine Krankheitserscheinung unserem Verständnisse zu erschliessen, ungangbar erscheint. Soweit sind wir aber beim Pankreas noch nicht.

Der rasch fortschreitende Collaps der Kranken, oft verknüpft mit subnormaler Temperatur, der verhältnismässig geringfügige anatomische Befund — es ist kein lebenswichtiges Organ aus seiner Funktion ausgeschaltet, auch nicht, wenn man das Pankreas, welches der Sitz der Erkrankung ist, als solches ansieht, denn Ausfallserscheinungen sind in den akuten Fällen selten oder nie zu be-

obachten —, das ziemlich konstante Fehlen einer anatomisch erkennbaren Peritonitis, das sehr häufige Fehlen von Bakterien im peritonealen Exsudate, alle diese Umstände zusammen, drängen einem so zu sagen den Gedanken an eine Vergiftung auf, und zwar nicht durch Bakterientoxine, sondern durch eine specifische, dieser Pankreaserkrankung eigentümliche Schädlichkeit. Dieser Verdacht wurde gelegentlich von dem einen oder anderen Autor geäussert. So sprechen sich Reynholdt und Moore gelegentlich eines Falles dahin aus, dass es sich wahrscheinlich um die Bildung eines Toxins im Körper handle, welches ähnlich dem Atropin grosse Prostration, Collaps, rapides Sinken des Blutdrucks bewirkt. Mikulicz[1]) spricht die Meinung auss, dass die schädliche Wirkung des Pankreassekretes nicht nur auf den Fermenten desselben beruhe, sondern auch auf den Zerfallsprodukten der abgestorbenen Pankreaszellen.

Er bekämpft mit diesem Grunde die Senn'sche Behauptung, dass der Austritt von Pankreassaft in die freie Bauchhöhle bedeutungslos sei. Es schwebt ihm also auch ein Unterschied vor zwischen der normalen Drüse und ihrem Sekret und der irgendwie alterierten. Und weiter spricht er bei der Verteidigung der Laparotomie als Behandlungsverfahren der akuten Pancreatitis von der Indikation, das toxische und infektiöse Exsudat abzuleiten. Auf dem Kongresse der deutschen Naturforscher und Aerzte in Meran im September 1905 traten von Bergmann und Guleke[2]), meines Wissens zuerst, mit Experimenten hervor, welche sich direkt die Ermittelung der Todesursache bei Pankreaserkrankung zum Ziele machten. Sie brachten Pankreas von Hunden anderen Hunden in die Bauchhöhle und fanden, dass alle, im Ganzen 17 so behandelte Tiere innerhalb 18—20 Stunden zu Grunde gingen. Um zu entscheiden, ob giftige Zerfallsprodukte des Pankreas oder das Sekret desselben die Todesursache sei, wurden Hunde mittels käuflichen Trypsins gegen die Wirkung des Verdauungsfermentes immunisiert, und die zwei so behandelten Hunde überstanden die Einbringung von Pankreas in die Bauchhöhle ohne Schaden, woraus die Experimentatoren den Schluss ziehen, dass dem Trypsin ein wesentlicher Anteil an der tödlichen Wirkung der Pankreassubstanz zugeschrieben werden muss.

---

1) l. c.

2) Ref. in der Münch. med. Wochenschr. 1905. Nr. 41.

Mathes erhob den Einwand, dass die Immunisierung mittels käuflichen Trypsins sich nicht bloss auf das Ferment, sondern auch auf die in demselben enthaltenen und wahrscheinlich auch in dem zerfallenden Pankreas sich bildenden Albumosen sich erstrecke und dass darum ein Schluss auf die vorwiegend giftige Wirkung des Trypsins nicht zulässig sei. Ueber die von Bergmann in Aussicht gestellten neuen Versuche, bei denen er die Fermentwirkung durch Erhitzen ausschalten wollte, ist meines Wissens, bisher noch nicht berichtet.

Ich hatte nun, ehe ich vom Kongressreferat Kenntnis erhielt, mit ähnlichen Experimenten begonnen. Jetzt aber änderte ich die Idee der Versuche dahin, dass ich erfahren wollte, ob ein nachweisbarer Unterschied in der Wirkung des normalen und des durch irgend eines der bekannten und teilweise erwähnten Versuchsverfahren krank gemachten Pankreas bestünde. Liess sich aus dem kranken Pankreas, an dessen Schädigung ein Versuchstier zu Grunde geht oder doch sicher krank ist, ein Plus an schädlicher Wirkung auf andere Tiere gegenüber dem gesunden Pankreas nachweisen, so müsste in diesem Plus ein durch die Pankreaserkrankung produciertes Gift gesehen werden, dessen Entstehung als wahrscheinlich hauptsächlichste Todesursache angenommen werden könnte.

Es kam also zunächst darauf an, ein Verfahren zu finden, welches sicher und in allen Fällen gleichmässig eine der als akute Pancreatitis des Menschen bekannten Erkrankung analoge Affektion verursacht. Ich versuchte es erst mit Verletzungen des Pankreas, scharfen und stumpfen. Die Tiere überlebten den Eingriff ohne Weiteres; sie machten überhaupt keinen kranken Eindruck. Dann ging ich über zu dem Verfahren der doppelten Ligatur und Durchtrennung des Pankreas. Nach demselben Princip waren Hildebrand, Körte, Katz und Winkler[1]) u. A. verfahren. Ich legte je eine doppelte Ligatur um den duodenalen und den linealen Schenkel des Pankreas ca. 1—2 cm vor der Einmündung des Ausführungsganges ins Duodenum. Die Ligaturen wurden so angelegt, dass nach Tunlichkeit grössere Gefässe vermieden wurden, was insbesondere im duodenalen Schenkel nicht immer gelingt, weil derselbe der Darmwand sehr innig anliegt und beim Isolieren von derselben leicht mesenteriale Gefässe des Duodenums verletzt werden. Auch kam es ab und zu vor, dass die Ligatur nach Durchtrennung des Pankreas abglitt, worauf dann aus dem Parenchym der Drüse

1) l. c.

eine mehr minder nennenswerte Blutung erfolgte, was neuerliche Ligatur erheischte. In der Regel aber gelang es, ohne Gefässverletzung die Fäden um die Drüsenschenkel zu führen und ohne Blutung die Durchtrennung zwischen den Ligaturen auszuführen. Einigemal durchtrennte ich nur an dem einen Schenkel, an dem anderen liess ich es bei der doppelten Ligatur bewenden. Die betreffenden Hunde erkrankten ebenso prompt wie die mit doppelter Durchtrennung, jedoch erwies sich der nur unterbundene Schenkel des Pankreas, makroskopisch zumindest, normal, während an dem mit Durchschneidung behandelten stets augenfällige Veränderungen wahrzunehmen waren.

Es konkurrieren bei diesem Verfahren die Sekretstauung, die Zirkulationsstörung und die Gewebsverletzung; ich lasse es dahingestellt, welcher dieser 3 Faktoren den Hauptanteil an dem Zustandekommen der gewünschten Erkrankung trägt und ich gebe zu, dass die Versuche für die Frage der Aetiologie der Pancreatitis in einwandfreier Weise nicht zu verwerten sind, weil auf die Trennung der angeführten Schädlichkeitsmomente nicht Bedacht genommen wurde. Indes mir kam es, wie gesagt, nur darauf an, mit Sicherheit in allen Fällen eine bestimmte Erkrankung zu producieren, und diese Absicht habe ich in allen Fällen erreicht. Stets, im Ganzen an 13 Hunden, bei denen ich, natürlich bei streng aseptischer Laparotomie, in der angegebenen Weise operierte, war der Eingriff von schwerer Erkrankung der Tiere gefolgt, welcher die ersteren im Verlaufe eines Tages erlagen; die später operierten tötete ich ca. 18 bis 22 Stunden nach der Operation, sobald ich sah, dass sie schwer krank und dem Verenden nahe waren. Regelmässig war sichere Erkrankung schon nach einigen Stunden zu erkennen. Die Tiere lagen still, waren matt und abgeschlagen, erholten sich von der meist unter Morphium ausgeführten, einen geringfügigen Eingriff darstellenden Laparotomie nicht, verfielen sichtlich, die Temperatur war in den meisten Fällen, wo ich sie kontrollierte, subnormal, d. h. zwischen 34—36°. Im Allgemeinen ist die Temperatur bei Hunden nicht sehr konstant, ihre Beobachtung ein ziemlich unsicheres Kriterium des Gesundheitszustandes, insbesondere in der Richtung nach aufwärts; ich fand bei zahlreichen Temperaturmessungen gesunder Tiere Temperaturen zwischen 37,6—39,5. Man könnte also von Fieber unter einer Temperatur von 40 und mehr nicht reden. Nach unten scheint die Grenze der Schwankung weniger variabel zu sein, zumindest waren die Tiere, bei denen sich eine Temperatur von 36 und darunter fand, sichtlich sehr schwer krank, während

solche mit 40 ganz munter waren, Fresslust zeigten etc. Nach längstens 22 Stunden war der Zustand der Tiere so elend, dass sie offenbar dem Verenden nahe waren, und dann tötete ich sie, um das Pankreas derselben weiter verarbeiten zu können, ohne bei Verwertung der Versuchsresultate mit dem Einwande der Leichenfäulnis rechnen zu müssen, und um die bakteriologische Untersuchung des peritonealen Exsudates und des Blutes unter derselben Voraussetzung vornehmen zu können; bei einigen Tieren benützte ich auch das Blut, um damit andere Tiere zu behandeln. Bei der Sektion bezw. Laparotomie dieser Hunde fanden sich in absoluter Regelmässigkeit, nur graduell wenig verschieden, hämorrhagisches, teils klares, teils trübes Exsudat in der Bauchhöhle; niemals war das Exsudat eitrig und gerade dort, wo es scheinbar sehr trübe war, war der Zustand von einer Peritonitis am weitesten entfernt. Die Trübung rührte vorwiegend her von emulgierten Fetttropfen und Fettsäuren, welche im mikroskopischen Präparat als büschelförmig angeordnete Nadelkrystalle zu erkennen sind. Ebenso regelmässig fanden sich am Magen und Darm, besonders in den dem Pankreas benachbarten Schlingen des letzteren und im Mesenterium streifenförmige, mehr diffuse oder gesprenkelte Rötung, hämorrhagische Verfärbung, darüber die Serosa glatt und spiegelnd, so dass die Rötungen nicht als Entzündungen, sondern vielmehr als Blutaustritte aus den Mesenterialgefässen, vielleicht infolge Thrombosierungen derselben anzusehen sind. Ebenso regelmässig war der Befund der Fettnekrosen, doch bestand hier ein ziemlich bedeutender gradueller Unterschied. In einigen Fällen sehr ausgesprochen und sowohl im peritonealen Fett, wie im Netz und Mesenterium und im Pankreas selbst zu finden, war sie in einigen Fällen auf ganz vereinzelte kleine weisse Punkte am Pankreas und dessen nächster Umgebung beschränkt. Die Schwere der allgemeinen Erkrankung des Tieres war aber auch durchaus nicht dem Fettnekrosenbefund proportional. Nur in den ersten Fällen, wo es sich nur darum handelte, die Brauchbarkeit des Operationsverfahrens zu erproben, und ich die Tiere verenden liess, untersuchte ich die Fettnekrose und das Pankreas mikroskopisch. Es fand sich in den untersuchten Stücken vorwiegend herdweise mangelhafte Färbbarkeit der Zellkerne (Hämatoxylin-Eosinfärbung und nach van Gieson) die Zellgrenzen verwischt oder gar nicht zu erkennen, vielfach ganz diffuse Färbung ohne Differenzierung der Kerne. Einzelne, doch nicht alle derartigen Herde zeigten geringe kleinzellige Infiltration, regelmässig

war stärkere Blutfüllung der Gefässe und stellenweise Blutungen in das Gewebe zu erkennen. In einzelnen Schnitten ist auch ausserhalb der beschriebenen Nekroseherde eine mehr diffuse Färbung ohne Differenzierung der Zellgrenzen zu beobachten. Später verzichtete ich auf die mikroskopische Untersuchung, einerseits weil es ausserhalb meiner Versuchstendenz lag, längst bekannte Thatsachen durch neuerliches Material zu erhärten, dann aber, weil ich die Pancreata anderweitig benötigte.

Ich lasse nun die Protokolle über die Versuche folgen, in welchen Hunde in der beschriebenen Art krank gemacht wurden. Die Nummern der Tiere sind demgemäss nicht nach der zeitlichen Reihenfolge der Versuche zu verstehen, es wurden vielmehr die gleichartigen Versuche in Gruppen zusammengefasst.

Hund 1. 13. XII. 05 Laparotomie in Aethernarkose nach vorhergehender Pilokarpininjektion (0,02), doppelte Ligatur und Durchtrennung des Pankreas. Bauchnaht. 14. XII. Tod. Sektion: hämorrhagisches Exsudat in der Bauchhöhle, Fettnekrose im Netz und Mesenterium, Pankreas makroskopisch nicht sichtbar verändert, aufgehoben in Formol. Peritoneum zart. Impfung aus dem Peritonealexsudat: Bouillon getrübt. Nicht weiter kultiviert.

Hund 2. 13. XII. 05 Laparotomie in Aethernarkose nach vorheriger Pilokarpininjektion (0,02), Anlegung einer Pawlow'schen Fistel. (Excision der die Einmündungsstelle des Ductus Wirsungianus enthaltenden Partie des Duodenums und Einnähung in die Bauchwand.) 14. XII. Tod. Sektion: hämorrhagisches Exsudat, keine Peritonitis, Fettnekrose im Mesenterium. Pankreas makroskopisch nicht wesentlich verändert, aufgehoben in Müller Formol.

Ich habe diesen Versuch mit in diese Rubrik eingereiht, obwohl er zu anderem Zwecke unternommen wurde, weil der Tod des Tieres genau in derselben Weise wie bei den anderen und offenbar aus derselben Ursache zu Stande kam. Bei der Einnähung des den Ausführungsgang enthaltenden Darmteiles wurde der Gang wahrscheinlich durch eine Naht gefasst oder bloss durch die Zerrung oder Knickung verengt. Die Sektion ergab denselben Befund, wie bei dem ersten Hund. Das Tier war also an derselben Krankheit zu Grunde gegangen.

Hund 3. 21. XII. 05. Laparotomie unter Aethernarkose, doppelte Unterbindung und Durchschneidung des Pankreas. 22. XII. Hund sehr matt, elend, Exitus bevorstehend, relaparotomiert. Fettnekrosen, hämorrhagischer Erguss im Bauchraum. Peritoneum zart, glänzend, starke Injektion und hämorrhagische Verfärbung des Pankreas duodenale. —

Impfung aus dem Peritonealexsudat mit Platinöse auf Bouillon: steril Entnahme des Pankreas.

Hund 4. 29. XII. 05 Laparotomie unter Morphium. Doppelte Unterbindung und Durchtrennung des Pankreas. 30. XII: müde, frisst nicht, Haar gesträubt. Entnahme von 100 cm^3 Blut aus der Carotis dextra. Laparotomie: Darm, Serosa und Mesenterium hämorrhagisch injiciert, hämorrhagische Flüssigkeit im Bauchraum, einige Fettnekrosen, besonders in der Umgebung der Pankreasligatur. Da die Krankeitserscheinungen erst im Anfangsstadium sind, wird die Bauchhöle geschlossen, um die Entnahme des Pankreas zu verschieben, bis die Krankheit deutlicher sein würde. — 31. XII. Morgens tot gefunden. Sektion zeigt den schon angegebenen Befund in erhöhtem Masse.

Hund 5. 12. I. 06 Laparotomie unter Morphium. Doppelte Ligatur und Durchtrennung des Pankreas. 13. I. Temperatur 35,4 (vor der Operation 38,2), schwer krank; Verblutung aus der Carotis; sterile Entnahme des Blutes; im Abdomen hämorrhagischer Erguss; streifenförmige Rötung des Peritoneums am Darm und Mesenterium, Fettnekrose im Netz und hauptsächlich im Pankreas selbst; sterile Entnahme des Pankreas; bakteriologische Untersuchung des Peritonealexsudates: Bacterium coli, bakteriologische Untersuchung des Blutes: steril.

Hund 6. 18. I. 06 Laparotomie unter Morphium; doppelte Unterbindung und Durchtrennung des Pankreas; 19. I. schwer krank; Verblutung aus der Carotis, Entnahme des Pankreas. Im Bauchraume hämorrhagisches Exsudat, Injektion der Serosa, subseröse Blutungen, keine Beläge auf den Darmschlingen; bakteriologische Untersuchung des Exsudates: Staphylo- und Streptokokken.

Hund 7. 22. I. 06 Laparotomie unter Morphium, doppelte Ligatur beider Schenkel des Pankreas, nur der duodenale wird durchtrennt, der lienale nicht; es erfolgt gar keine Blutung bei der Operation aus dem Pankreas, kein Gefäss wird verletzt. 23. I. schwer krank, dem Verenden nahe; es gelingt nicht mehr aus der Arteria femoralis Blut zu erhalten; in der Bauchhöhle hämorrhagisches, stark blutiges Exsudat, im Netz und im präperitonealen Fett vereinzelte Fettnekrosen, streifenförmige hämorrhagische Verfärbung an einigen Stellen des Magens und des Mesenteriums; das Pankreas selbst in seinem duodenalen Teile suffundiert, und der lienale normal aussehend; bakteriologische Untersuchung des Exsudates: Streptokokken, sterile Entnahme des Pankreas.

Hund 8. 26. I. Laparotomie unter Morphium, doppelte Ligatur und Durchtrennung beider Schenkel des Pankreas ohne Blutung; 27. I. schwer krank, Temperatur 35, Verblutung; Fettnekrose im präperitonealen Fett, Netz und Mesenterium, geringes hämorrhagisches Exsudat in der Bauchhöhle, hämorrhagische Streifung des Mesenterium, Peritoneum glatt, zart,

glänzend; bakteriologische Untersuchung des peritonealen Exsudates: Streptokokken; des Blutes: Streptokokken.

Hund 9. 2. II. 06 Laparotomie unter Morphium, doppelte Ligatur des Pankreas, der duodenale Schenkel durchtrennt, der lienale nicht; 3. II. schwer krank, Entnahme von Blut aus der Carotis, dasselbe ist dunkel, fast schwarz und fliesst im matten Strahl; im Abdomen reichlicher, hämorrhagischer, etwas trüber Erguss, auf dem Fetttropfen schwimmen; bloss vereinzelte Fettnekrosen im Pankreas selbst und in seiner nächsten Umgebung. Die Serosa der Därme und des Mesenteriums streifenförmig hämorrhagisch verfärbt, aber glatt und glänzend; bakteriologische Untersuchung des Exsudats: Streptokokken; des Blutes: steril.

Hund 10. 8. II. Laparotomie unter Morphium, doppelte Ligatur und Durchtrennung des Pankreas; 9. II. schwer krank, Temperatur 36, im Bauchraum sehr viel hämorrhagischer Erguss; Peritoneum vollkommen zart und glänzend; ganz wenig Fettnekrosen in der Umgebung der Pankreasverletzung und nur in den Darmschlingen, welche dem Pankreas benachbart sind, subseröse Hämorrhagie; Peritonealexsudat: steril, Blut aus der Femoralis: steril.

Hund 11. 11. II. Laparotomie unter Morphium, Ligatur und Durchtrennung beider Schenkel des Pankreas; 12. II. schwer krank, Temperatur 36, Tod durch Chloroform; hämorrhagischer Erguss im Bauchraum, reichliche subseröse Hämorrhagien, in der Umgebung der Verletzungsstelle des Pankreas einzelne Fettnekrosen, Peritoneum ganz zart; Peritonealexsudat: steril, Herzblut: steril.

Hund 12. 13. II. Laparotomie unter Morphium, doppelte Unterbindung und Durchtrennung des Pankreas; das Tier ist sehr unruhig; es erfolgt eine Verletzung einiger Gefässe des Netzes und des Mesenteriums des Duodenums. 14. II. tot; Verblutung; offenbar war eine Ligatur bei der unter starkem Pressen vorgenommenen Reposition der Intestina abgegangen.

Hund 13. 14. II. ebenso behandelt wie vorhergehend, 15. II. krank, Tötung. Reichlicher hämorrhagischer Erguss, sehr wenig Fettnekrosen, subseröse Blutungen. Die Krankheitserscheinungen waren nicht so schwere gewesen wie bei den früheren Tieren. Bakteriol. Untersuchung Peritonealexsudat: steril, Blut: steril.

Der übereinstimmende Effekt aller 13 angeführten Versuche war eine schwere tödliche Erkrankung der Versuchstiere, welche sowohl nach ihren Symptomen, wie nach den gesetzten, durch die Autopsie erhobenen Veränderungen, eine einwandfreie Wesensidentität erkennen liess; dass ich die meisten Tiere vor dem Verenden tötete, kann die Behauptung, dass es sich um eine tödliche Er-

krankung handelte, natürlich nicht erschüttern, da die Krankheitserscheinungen, wie schon erwähnt, immer so stark ausgeprägt waren, dass ich nach meinen Erfahrungen den Tod als unmittelbar bevorstehend erkennen konnte.

Die bedeutende Temperaturherabsetzung brauchte dazu gar nicht einmal immer konstatiert, beziehungsweise untersucht zu werden. Die Hunde lagen bewegungslos flach atmend, auf keinen Reiz mehr reagierend; die Incisionen zur Verblutung konnten ohne Narkose und trotzdem ohne irgendwelche Reaktionsbewegung vorgenommen werden. Der Blutdruck war so herabgesetzt, dass es zuweilen gar nicht, zuweilen nur mit Mühe gelang, aus der geöffneten Carotis oder Femoralis eine grössere Blutmenge, ich reflektierte höchstens auf 40 cm^3, zu gewinnen. Die Tiere mussten auch notwendig infolge des Eingriffes am Pankreas und nur dadurch erkrankt sein; die Laparotomie erfolgte unter strenger Asepsis; es wurden Duodenum und Magen vor die Bauchdecken gebracht, auf sterile Kompressen gelegt, und fast ohne Berührung mit den Fingern die Ligatur um das Pankreas angelegt, eine Verletzung der Intestina selbstverständlich vermieden; die Operation dauerte nie länger als 10 Minuten. Die Tiere wurden fast immer ohne Inhalationsnarkose, welche Hunde oft schlecht vertragen, operiert. Wenn somit auch die Erscheinungen der Pankreaserkrankung nicht so prägnant und allgemein bekannt wären, so müsste man doch im vorhinein per exclusionem in der Schädigung des Pankreas, als dem einzigen in Betracht kommenden Eingriff die Ursache der Erkrankung sehen. Ich erwähne noch, was der Kürze halber nicht in allen Protokollen angeführt ist, dass in keinem Falle in einem anderen Organe (Milz — Leber — Niere) sinnfällige Veränderungen wahrgenommen werden konnten, dass auch die Lungen bei allen Tieren ganz zart, ohne Spur pneumonischer Erkrankung waren.

Um nun die Tod bringende Noxe der Erkrankung zu erfahren, verwendete ich teils das Pankreas der getöteten Hunde, teils ihr Blut zur Applikation auf andere gesunde Tiere. Auch das Peritonealexsudat, bezw. Reinkulturen aus demselben wurden zu weiteren Versuchen verwendet. Ich fand in dem Peritonealexsudat 6 mal, unter den Fällen, die darauf untersucht wurden, Bakterien, 4 mal blieb die Bouillonkultur steril; das lag einmal vielleicht an der zu geringen Menge (Platinöse), welche zur Impfung verwendet wurde. In allen späteren Fällen impfte ich mit einigen Tropfen des mittels Pipette aufgenommenen Exsudates und konnte auch so in 3 Fällen

kein Bakterienwachstum beobachten. 4 mal handelte es sich um Streptokokken, davon 2 mal gemischt mit Stäbchen, 2mal um Bacterium coli, 1 mal um Mischung von Staphylokokken und Streptokokken. In 6 Fällen wurde auch das Blut der Tiere bakteriologisch untersucht, und fand sich dasselbe 4 mal steril. 2 mal enthielt es Streptokokken, welche auch in dem Peritonealexsudat desselben Falles gefunden worden waren. Es wäre nun das Nächstliegende, den Bakterienbefund, gar den im Blute der Tiere als ausreichende Todesursache anzusehen. Die Gründe, warum ich noch nach einer anderen Noxe suchte, habe ich zum Teil schon berührt, und werde ich mich mit denselben noch weiter beschäftigen.

Ich verwendete nun zunächst das den getöteten Tieren entnommene Pankreas derart, dass ich dasselbe in kleinste Stückchen zerschnitt und dieselben in einer sterilen Reibschale soweit zu einem dickflüssigen Brei, unter Zusatz von etwas Kochsalzlösung, zerkleinerte, dass dasselbe durch eine dicke Probepunktionskanüle aus einer gewöhnlichen Glasspritze durchgepresst werden konnte. Diesen Brei injicierte ich gesunden Hunden teils intraperitoneal, teils subkutan, nur einmal brachte ich ihn per laparotomiam in die Bauchhöhle ein. Als Injektionsstelle wählte ich die Mittellinie des Bauches in der epigastrischen Gegend, weil ich glaubte, hier wegen der durch die Rippenbogen bedingten Ausspannung der Bauchdecken, und weil der darunter liegende Magen vermöge seiner starken und elastischen Wand, leicht einer vorsichtig vorgeschobenen Kanüle ausweichen dürfte, vor Eingeweideverletzungen sicher zu sein; thatsächlich konnte ich eine solche bei den später vorgenommenen Sektionen, obwohl ich stets behutsam darauf achtete, nicht konstatieren. Die Injektion des Pankreasbrei zog ich der Einbringung des unzerkleinerten Pankreas per laparotomiam deshalb vor, weil ich das Operationstrauma der Laparotomie bei der Beobachtung der Einwirkung im vorhinein ausschalten wollte und weil die Wirkung bei einem zur Resorption vorbereiteten Pankreas unzweifelhaft rascher eintreten oder ausbleiben musste, als bei dem ganzen Organe.

Versuche.

Hund 14. 21. XII. 05 Injektion von 10 cm^3 Pankreasbrei vom Hund 3 in die Bauchhöhle. Dieser Hund war schon zu zwei früheren Versuchen (scharfe und stumpfe Verletzung des Pankreas) benutzt worden und war scheinbar gesund blieben, nur hatte er von der Laparotomie her einen Bauchdeckenabscess. Die Injektion erfolgte daher in der seit-

lichen Bauchgegend, nach guter Versicherung des injicierten Gebietes. Der Hund wurde schwer krank und verendete nach starker Abmagerung am 28. XII. Sektion ergab eitrige Peritonitis offenbar ausgehend von einem grossen Abscess, der von dem Bauchdeckenabscess sich nach innen entwickelt hatte, und den ich bei der Injektion öffnete. Das Pankreas war an der Stelle der früher gesetzten Verletzung etwas induriert, sonst normal, keine Fettnekrose. Dadurch, dass die Injektion nicht ins freie Peritoneum, sondern in einen Abscess erfolgte, ist erklärt, dass das Tier verhältnismässig lange lebte. Es erfolgte die Resorption des Pankreas eben sehr langsam, wenn überhaupt, und die Wirkung derselben kam im Vergleiche zur Peritonitis gar nicht zur Geltung.

Hund 15. 13. I. 06 Injektion von 10 cm³ Pankreasbrei von Hund 5 in die Bauchhöhle. 14. I. Temperatur 35,0, Hund schwer krank, am selben Tage verendet. Sektion am 15. I.: in der Bauchhöhle hämorrhägisches Exsudat; bakteriologische Untersuchung: Bacterium coli (war auch beim Stammhund); Serosa der Därme und des Mesenteriums stark injiciert, diffus gerötet. Keine Verletzung der Darmschlingen; das injicierte Pankreas teilweise resorbiert; einzelne Flocken überall verschmiert.

Hund 16. 18. I. 06 Temperatur 39, Gewicht 6000 gr. Das Tier war schon vorher mit normalem Pankreas subkutan injiciert worden; dieses wurde ohne allgemeine oder lokale Reaktion resorbiert. Injektion von 10 cm³ Pankreasbrei von Hund 6 subkutan in die rechte Flanke. Schon am nächsten Tage sehr matt, Temperatur 39,8, am 20. I. 39,4; Gewicht 4500 gr; in den nächsten Tagen wird das Tier immer elender, kann nicht stehen, frisst nicht, die Temperatur bleibt um 39, das Gewicht geht bis 4000 herunter; am 26. I. verendet; die bakteriologische Untersuchung ergab schon am 23. I. Streptokokken, bei der Sektion werden aus dem Herzblut wieder Streptokokken gezüchtet; an der Injektionstelle findet sich eine Abscesshöhle, der Eiter daraus resorbiert, die Impfung von der Wand der Höhle ergiebt ein Gemisch von Kokken und beweglichen Bakterien.

Hund 17. 23. I. subkutane Injektion in die Flankengegend von 5 cm³ Pankreasbrei von Hund 8; das Tier ist einen Tag matt, erholt sich dann schnell und bleibt ganz gesund; das Gewicht, welches am Tage der Injektion 6700 gr war, war schon am 29. I. 6800.

Hund 18. 27. I. 06 6 cm³ Pankreasbrei von Hund 9 per laparotomiam in die Bauchhöhle eingebracht; Bauchnaht; der Hund war Tags darauf sehr matt, zeigte keine Fresslust, verendete am 31. I. Sektion zeigte das Peritoneum glatt und zart, wenig trübes hämorrhagisches Exsudat in der Bauchhöhle; stellenweise am Netz und oberhalb des Magens schmierige Beläge ohne Reaktion in der Umgebung, offenbar Reste des eingebrachten Pankreas, welches in diesem Falle nur unvollkommen zerkleinert worden war. — Bakteriologische Untersuchung des Exsudats:

vorwiegend Stäbchen (coli), wenig Kokken. Bakteriologische Untersuchung des Herzblutes: Gemisch von Stäbchen (coli) und Kokken.

Hund 19. 3. II. 06 ca. 15 cm^3 Pankreasbrei von Hund 10 in die Bauchhöhle injiciert; 4. II. nicht ganz 24 Stunden nach der Injektion Tod. Sektion: massenhafte Fettnekrose, hämorrhagischer trüber Erguss; streifenförmige Rötung der Därme und am Mesenterium; bakteriologische Untersuchung des Herzblutes: steril, bakteriologische Untersuchung im Peritonealexsudate: Gemisch von Streptokokken und Bakterien.

In den angeführten 6 Fällen, zu denen noch der spätere Versuch 33 zu rechnen ist, wurde das Pankreas krank gemachter Hunde gesunden Hunden injiciert. Die intraperitoneal injicierten gingen in der gleichen Weise zu Grunde; sie lebten nicht ganz oder höchstens 24 Stunden, und die Obduktion bei den früher ganz gesunden Tieren ergab im allgemeinen das gleiche Bild wie bei den durch Ligatur und Durchtrennung des Pankreas getöteten: hämorrhagisches Exsudat, subseröse Blutungen am Darm und Mesenterium; nur in einem Falle Fettnekrose, nie eitriges Exsudat; das hämorrhagische Exsudat enthielt Mikroorganismen; die Art derselben entspricht nicht immer den beim pankreaskranken Hunde gefundenen Bakterien, von welchen das zur Injektion verwendete Pankreas entnommen worden war; bei Versuch 15 besteht diese Uebereinstimmung; bei 18 und 19 enthielt das Exsudat der injicierten Hunde Colibacillen und Kokken, während in dem Exsudat der Stammhunde nur Kokken nachgewiesen worden waren. Das Blut enthielt (es sind dazu nur zwei Fälle zu verwerten, nämlich 18 und 19), einmal dieselben Mikroorganismen wie das Exsudat, ein andermal war es steril geblieben. Der Versuch 14 ist überhaupt nicht zu verwerten; es hatte mich der Mangel an gesunden Tieren veranlasst, einen schon zweimal operierten und scheinbar gesunden Hund zur Injektion zu benützen, indem ich leider einen nicht vermuteten intraperitonealen Abscess, herrührend von einer früheren Operation mit der Punktionsnadel eröffnete und dadurch eine allgemeine eitrige Peritonitis erzeugte. Das Tier von Versuch 18 lebte einige Tage; es war hier das Pankreas nicht so weit zerkleinert worden wie in den anderen Fällen und war durch Laparotomie appliciert; ich möchte in der langsamen Resorption der grösseren Stücke die Ursache des milderen Verlaufes der Krankheit sehen. In zwei Fällen wurde das Pankreas subkutan appliciert; das eine Tier überstand den Eingriff ohne besondere Schädigung, das andere ging daran zu Grunde und es konnten in dem an der Injektionsstelle entstandenen Abscess wie

im Herzbeutel Streptokokken nachgewiesen werden; der Bakterienbefund entspricht hier wiederum dem beim Stammhunde.

Ich kann auf Grund dieser Versuchsergebnisse als erwiesen annehmen, dass die Einverleibung von Pankreas von Hunden, welche durch Unterbindung und Durchschneidung ihrer Pankreata, in einer der sogenannten akuten Pancreatitis des Menschen analogen Weise krank gemacht wurden, auf andere gesunde Hunde tödlich wirkt, zumindest, wenn diese Einverleibung intraperitoneal erfolgt. Die subkutane Einverleibung hatte diese schädliche Wirkung entweder nicht oder in viel geringerem Masse, vielleicht weil bei der langsamen Resorption von dem Unterhautzellgewebe aus der gesunde Organismus genügend Zeit hat, durch Bildung von Schutzstoffen einerseits und durch Ausscheidung der langsam resorbierten Giftstoffe auf natürlichem Wege andererseits, von schwerer allgemeiner Erkrankung sich zu bewahren. Die bezüglichen Versuche müssen noch bei einem grösseren Material und vor allem wahrscheinlich mit grösseren Mengen des zur Injektion zu verwendenden Pankreas fortgesetzt werden; vielleicht dass dann der gleiche oder doch ähnliche Erfolg wie bei der intraperitonealen Injektion mit Sicherheit zu konstatieren ist; ich konnte diesen Parallelversuch nicht immer durchführen, weil mir nicht so viel Tiere zur Verfügung standen.

Diese krank machende und tötende Wirkung des injicierten Pankreas ist eine dem in der geübten Weise krank gemachten Pankreas eigentümliche, denn die unter ganz gleichen Versuchsbedingungen erfolgte Einverleibung des Pankreas gesunder Hunde wurde von den injicierten Tieren ganz gut, fast ohne irgend eine Reaktion vertragen. Ich machte sechs solche Kontrollversuche, von denen der erste teilweise misslang.

Das injicierte Tier wurde nämlich am nächsten Tage irrtümlich zu einem andern Versuche verwendet (eine eingreifende und langdauernde Darmoperation, welcher es am andern Tage erlag). Doch war es zumindest den Tag nach der Injektion noch ganz wohl und zeigte keine äusserlich erkennbaren Symptome der Erkrankung. Bei der Sektion zeigten sich Fettnekrose, die wiederholt erwähnte hämorrhagische Verfärbung einzelner Stellen am Darm und Mesenterium; der übrige Befund ist natürlich nicht zu verwerten infolge der Konkurrenz der zweiten Operation. Ich zweifle nach diesem Befunde, der die vielfach experimentell bewiesene Tatsache bestätigt, dass Einverleibung von Pankreas Fettnekrose und Blutung macht, durchaus nicht, dass auch bei den andern Hunden, bei de-

nen eine Autopsie in der Regel nicht stattfand, die genannten Veränderungen eintraten [1]). Sie waren entweder an sich nicht so schwer, dass sie den Tod herbeiführten, oder es fehlte der eigentliche tödliche Bestandteil in dem einverleibten Organ, welchen eben nur das der Erkrankung, die wir als Autodigestion ansprechen, verfallene Pankreas enthält. Nachstehend die bezüglichen Protokolle:

Hund 20. 19. XII. 05 intraperitoneale Injektion von 6 cm³ Pankreasbrei von einem gesunden, ausgebluteten Hunde. 20. XII. scheinbar gesund, irrtümlich anderweitig operiert. 21. XII. Tod.

Hund 21. 15. I. 06 Injektion von 6 cm³ Pankreasbrei von gesundem, ausgebluteten Hund in die Bauchhöhle. Das Tier reagierte auf den Eingriff so gut wie gar nicht, blieb ganz munter, bei Appetit, lebhaft.

Hund 22. 21. I. 06 Injektion von 25 cm³ Pankreasbrei (es handelt sich um einen ganz kleinen Hund), von gesundem ausgebluteten Hund, intraperitoneal. Das Tier war nur zwei Tage etwas weniger frisch, dann vollkommen wohlauf und munter, ca. 14 Tage später laparotomiert mit dem schon angegebenen Befunde.

Hund 23. 5. II. 06 Injektion von 10 cm³ Pankreasbrei von gesundem ausgebluteten Hunde in die Bauchhöhle; das Tier war einen Tag etwas matt, ging aber herum, am zweiten Tage schon ganz munter und blieb ganz gesund.

Hund 24. 15. II. 06 Injektion von 10 cm³ Pankreasbrei von gesundem Hund in die Bauchhöhle, das Tier bleibt ganz gesund.

Hund 25. 15. II. 06 Injektion von 10 cm³ normalen Pankreasbreies in die Bauchhöhle, dazu 10 cm³ Peritonealexsudat von dem kranken Hund 13. Bleibt vollkommen gesund.

Bei dieser Regelmässigkeit der auffallend verschiedenen Einwirkung des gesunden und kranken Pankreas kann von einem Zufall nicht die Rede sein; es handelt sich darum, festzustellen, welche Veränderung des kranken Pankreas es ist, die diesen Unterschied bedingt. Da ist nun die auffallendste Erscheinung der häufige Befund von Mikroorganismen in dem Peritonealexsudat, sowohl der krank gemachten, wie konsequenter Weise der mit deren Pankreas injicierten Hunde, und der weniger konstante immerhin aber vor-

1) Ein so vorbehandeltes Tier wurde 14 Tage später weiter verwendet, und es fanden sich bei der Laparotomie keine Spuren irgend einer pathologischen Veränderung im Bauchraume. Die Fettnekrose und Blutungen mussten, wenn sie vorhanden gewesen waren, innerhalb der erwähnten Zeit vollständig ausgeheilt gewesen sein.

kommende Befund entweder der gleichen Mikroorganismen wie im Exsudat oder einer bestimmten Form aus mehreren Arten derselben im Blute der Tiere. Nichts liegt näher, als darnach den erfolgten Tod der Versuchstiere einfach als auf bakterieller Infektion, auf Sepsis beruhend, aufzufassen und es mag für den Anfang schwierig oder gezwungen erscheinen, sich damit nicht zufrieden zu geben und nach einer weiteren Todesursache zu forschen. Ich habe schon wiederholt erwähnt, dass trotz Bakterienbefund das übrige anatomische Bild der Autopsie nicht weniger als das einer septischen Erkrankung ist, dass solange man nicht die Kulturen sieht, die Obduktionsdiagnose lautet: keine Peritonitis, und dass das gleiche Verhältnis auch bei Autopsien am Menschen in der Regel gefunden werde (siehe auch die Obduktionsprotokolle unserer Fälle).

Pels Leusden betont ebenfalls ganz energisch das Nichtvorhandensein einer Peritonitis, für welche in einer Anzahl von bakteriologisch genau untersuchten Fällen auch kein Bakterienbefund als Grundlage besteht. Brentano sieht, wie schon erwähnt, als Ursache des schweren Verlaufes der Krankheit eine akut einsetzende peritoneale Sepsis an. Man hätte sich also vorzustellen, dass die Resorption der Bakteriengifte so rasch den Organismus tötet, dass zu einer lokalen, als Peritonitis erkennbaren Reaktionserscheinung kaum Zeit bliebe.

Aus den Versuchsprotokollen ist ersichtlich, dass wohl in der Mehrzahl der Fälle, aber durchaus nicht in allen, im Bauchraume der erkrankten Tiere Mikroorganismen gefunden wurden. Trotzdem war das Krankheitsbild in allen Fällen genau das Gleiche und auch der schwere Verlauf. Es ist auch nicht ohne Weiteres erklärlich, dass nur mit Ligatur behandelte Pankreata Mikroorganismen enthielten, die gesunden jedoch nicht; sind Mikroorganismen da, so müssen sie hier wie dort angenommen werden, denn durch die Ligatur kommen dieselben doch nicht in das Pankreas hinein, im Gegenteil würde diese Massnahme dazu dienen, ihre Einwanderung von dem Darme her durch den Ausführungsgang hintanzuhalten; übrigens bestreitet Truhart ganz entschieden das regelmässige Vorhandensein von Mikroorganismen im Pankreas; nach ihm „neigt die Bauchspeicheldrüse des Menschen nur in sehr geringem Grade zur bakteriellen Infektion; der Ausführungsgang scheint sowohl intra vitam wie auch agonal und post mortem nur in ganz ausserordentlich seltenen Ausnahmefällen, wenn überhaupt, eine direkte Mikrobeninvasion aus dem Darme zu vermitteln". Er fand, dass

unter 223 Fällen von Pankreaserkrankung, bei denen die Drüse selbst zuverlässig bakteriologisch untersucht wurde, 189 Fälle einen vollkommen negativen und nur 34 einen positiven Bakterienbefund zeigten. Man kann trotz Bakterienbefund in der Bauchhöhle diesen Angaben glauben, denn im Bauchraum giebt es, auch wenn der Weg durch den Ausführungsgang der Druse verschlossen ist [Helly[1]) hat ja auch einen Schliessmuskel in der Mündung des Ductus Wirsungianus gefunden], reichlich Gelegenheit zu Emigration von Mikroorganismen. Dieselbe erfolgt aus dem Verdauungstrakt ganz regelmässig bei entzündlichen geschwürigen Affektionen derselben, ohne dass eine Perforation zu Stande kommt; sie kann erfolgen bei blosser starker Blähung und Lähmung des Darmes. Truhart sieht speciell in dem letzteren Moment die ausreichende Erklärung für den Bakterienbefund bei Pancreatitis; durch dieselbe käme es zu einer Lähmung der Darmschlingen infolge Reizung der motorischen Splanchnicusfasern und der durch die Lähmung bedingte Meteorismus, verbunden mit Verdünnung der Darmwand vermittelt den Durchtritt der Mikroorganismen. Bei der Erkrankung am Menschen ist diese Lähmung des Darmes, wenigstens zeitweise, sicherlich eine regelmässige Erscheinung; bei meinen Versuchstieren, bei denen ich auf dieses Moment immer achtete, konnte ich dasselbe eigentlich nie konstatieren; die Dünndarmschlingen waren immer kontrahiert, was an dem viel dickeren und muskulöseren Hundedarm liegen mag. Bei meinen Versuchen waren auch Mikroorganismen nicht bloss in dem peritonealen Exsudate, sondern auch im Pankreas selbst, denn wie wäre sonst der Bakterienbefund bei den mit Pankreas injicierten Hunden zu erklären! Luftinfektion könnte beim Zerreiben trotz aller sterilen Bestrebungen stattfinden; dann wären aber sicherlich dieselben Bakterien auch mit den normalen Pancreata injiciert worden und das Ausbleiben der Erkrankung in letzterem Falle bewiese allein schon zu mindest die mangelnde Virulenz der durch die Luftinfektion eingebrachten Keime. Durch die Luft verunreinigtes Pankreas könnte aber keinesfalls erklären, wie so aus den mit dem Bauchexsudate injicierten Tieren dieselbe Mikroorganismenart gezüchtet werden kann, wie aus dem Exsudat der Stammtiere. Es ist dies vielmehr doch nur dadurch zu erklären, dass die Bakterien in dem Exsudate aus dem Pankreas selbst stammen, dass somit die Mikroorganismen in den Ausführungsgängen der Bauchspeicheldrüse, wenigstens beim Hunde,

1) Nach Truhart.

normaler Weise vorhanden sein müssen. Durch die infolge der Ligatur und Durchtrennung des Pankreas eintretende Nekrose und Sekretstauung wird ihr Wachstum und ihre Virulenz vermehrt und es könnte in dieser Begünstigung und Aktivierung der Mikroorganismen die Ursache der schweren Allgemeinerkrankung gesehen werden, welche vielleicht noch erhöht wird, durch eine nachteilige Beeinflussung der bactericiden Stoffe des Blutes durch das nekrotisch zerfallende Pankreas.

Ich stellte bezüglich letzterer Frage einen Orientierungsversuch an, indem ich das Pankreas von einem gesunden, ausgebluteten Hunde in der gewohnten Weise zu einem feinen Brei zerrieb und denselben dem Blute und dem Serum desselben Hundes zusetzte. Allen diesen Proben und je einer gleichen Menge von Blut oder Serum allein wurde eine gleich grosse Menge entsprechend verdünnter Aufschwemmung von Bacterium coli zugesetzt. Von diesen verschiedenen Nährböden impfte ich mit je einer Oese Agarplatten; nach Verlauf von 4 Stunden, während welchen die vier mit coli versetzten Proben im Brutschrank gestanden hatten, impfte ich mit der gleichen Menge (je einer Oese) wiederum Agarplatten und kontrollierte am nächsten Tage (24 Stunden nach der ersten, 20 Stunden nach der zweiten Aussaat) das Wachstum der Kolonien. Der Versuch und seine Resultate enthalten nachstehende Tabellen.

	Mit Coli versetzte Proben	Wachstum nach der sofort gemachten Aussaat auf Agar	Wachstum nach der 4 h später gemachten Aussaat
I.	1 cm³ defibriniertes Blut	3200 Kolonien	320 Kolonien
II.	1 cm³ def. Blut + Pankreas	2880 „	ca. 10000 „
III.	1 cm³ Serum	3328 „	576 „
IV.	1 cm³ Serum + Pankreas	2720 „	∞

Es ist aus der Tabelle ersichtlich, dass das Blut und das Serum eine starke Wachstumshemmung der Bakterien bewirkten. Während bei der sofort vorgenommenen Aussaat 3200 bezw. 3328 Kolonien wuchsen, gingen bei der 4 Stunden später vorgenommenen Aussaat, in der Zwischenzeit konnten Blut und Serum auf Bakterien-Kultur bei Körperwärme einwirken, nur noch 320 bezw. 576 auf. Dieselben Proben mit gleichen Mengen von zerriebenem Pan-

kreas versetzt, liessen bei der 2. Aussaat ein ausserordentlich reichliches Wachstum der Bakterien erkennen. Es wirkt also offenbar das Pankreas den hemmenden Qualitäten des Blutes mit Erfolg entgegen, und wenn wir die Ergebnisse dieser Versuche auf unsere früheren Experimente übertragen wollen, so müsste man wohl annehmen, dass in der That die Erkrankung des Pankreas geeignet ist, eine verderbliche Vermehrung von Mikroorganismen einzuleiten, und die Widerstandskraft des Blutes gegen dieselben zu schwächen. Die akute Sepsis wäre damit im Zusammenhalt mit dem Umstande, dass nach relativ kurzer Zeit auch im Blute schon die Mikroorganismen vorhanden sind, sehr wahrscheinlich gemacht. Es stimmt mit den angeführten Versuchen ganz wohl auch die Thatsache überein, dass immer nur das injicierte Pankreas die Tiere tötete. Dass die intraperitoneale Applikation von Kulturen, welche aus dem peritonealen Exsudate der kranken Tiere gewonnen wurden, oder von bedeutenden Quantitäten dieses Exsudates selbst niemals einen merkbar schädigenden Einfluss auf die damit behandelten Tiere ausübt, sollen die nachfolgenden Versuche zeigen.

Hund 26. 23. I. 06 Injektion von 4 cm³ peritonealen Exsudats von Hund 7 (streptokokkenhaltig) intraperitoneal; der Hund blieb vollkommen frisch und gesund; am 27. I. vorgenommene Probelaparotomie liess nicht die mindeste Veränderung erkennen, kein Exsudat, ganz zartes Peritoneum.

Hund 27. 25. I. Injektion von 5 cm³ Bouillonkultur aus dem Peritonealexsudat von Hund 7 (Streptokokken) in die Bauchhöhle; bleibt vollkommen gesund; am 10. II. getötet: Peritoneum absolut zart, keine Veränderungen, keine Adhäsionen oder dgl.

Hund 23. 8. I. 06 Injektion von 4 cm³ Bouillonkultur aus dem peritonealen Exsudat von Hund 8 (Streptokokken, welche auch im Blute waren), bleibt ganz gesund und frisch.

Hund 29. 3. II. 06 4 cm³ Kultur aus dem peritonealen Exsudat von Hund 8 intraperitoneal (Kokken und Bacterium coli), 4. II. Tod. Sektion: viel Blut im Bauch, keine Peritonitis, die Stelle der Gefässverletzung nicht zu finden, vielleicht Leber, peritonealer Bluterguss ist steril, im Herzen fast gar kein Blut; Verblutungstod.

Hund 30. 3. II. 06 10 cm³ peritoneales Exsudat von Hund 9 in die Bauchhöhle, bleibt ganz munter und gesund.

Hund 31. 5. II. 06 Injektion von 4 cm³ Bouillonkultur in die Bauchhöhle, bleibt ganz gesund und frisch.

Hund 32. 9. II. Injektion von 10 cm³ Exsudat von Hund 20 (steril) in die Bauchhöhle; bleibt gesund.

Unter diesen 7 Hunden erfolgte einmal der Tod des injicierten Hundes binnen 24 Stunden, doch ergab die Sektion Verblutungstod; offenbar hatte die Injektionsnadel bei einer Abwehrbewegung des Tieres die Leber oder ein Mesenterialgefäss verletzt. Das ergossene Blut erwies sich als steril, trotzdem eine frische, 24 Stunden alte, sehr Bakterien enthaltende Kultur zur Injektion verwendet worden war. Das gesunde Peritoneum des Hundes resorbiert also eingebrachte Mikroorganismen ausserordentlich rasch. Ich wiederholte den oben berichteten Versuch der Bakterienförderung durch Pankreas am lebenden Tier, indem ich einem solchen normales Pankreas plus einer ziemlichen Menge hämorrhagisches Bauchexsudat eines kranken Hundes injicierte (Hund 25); auch dieses Tier blieb vollkommen gesund. Doch erwies sich das zur Injektion verwendete Exsudat von Hund 13 als steril und der Versuch bewiese somit bloss, dass gesundes Pankreas plus dem durch die Pancreatitis producierten Exsudat unschädlich sei.

Ein weiterer Versuch (Injektion von gesundem Pankreas plus einer anderweitig gezüchteten Reinkultur von Coli) tötete den Hund in kaum 12 Stunden. Das Exsudat enthielt Coli in Reinkultur, das Herzblut war steril.

Es stimmt also auch das Experiment am Tier mit dem Laboratoriumsversuch überein und erschiene damit in der That die akute Sepsis als sehr wahrscheinliche Todesursache, wenn nicht wiederum die Thatsache dagegen spräche, dass auch die Tiere mit absolut keimfreiem Exsudat in derselben Weise zu Grunde gingen. Für die Erklärung dieser Fälle bleibe ich doch wieder bei der Meinung stehen, dass das in Autodigestion befindliche Pankreas bestimmte Substanzen erzeugt, welche an sich, möglicherweise, aber nicht notwendig durch Bakteriensepsis unterstützt, tödlich wirken könne.

Ich hatte die Absicht, diese specifisch toxische Wirkung durch Versuche ersichtlich zu machen, welche die bakterielle Wirkung und die von Bergmann und Guleke angenommene Trypsinwirkung ausschalten sollte. Es wäre erforderlich gewesen, Hunde einerseits gegen Trypsin zu immunisieren und dann zu prüfen, ob auch diese so vorbehandelten Tiere der Injektion von krankem Pankreas erliegen würden. Ferner gedachte ich eine 3. Gruppe von Tieren durch Bluttransfusionen von kranken Hunden und durch Einverleibung steigend geringer Dosen von krankem Pankreas even-

tuell gegen die tötende Wirkung desselben zu schützen. Eine in diesem Sinne erschöpfende Beweisführung ist mir allerdings bisher nicht gelungen. Zunächst scheitert die Immunisierung gegen Trypsin an der schon erwähnten von Matthes beanstandeten Unreinheit der Versuche mit käuflichen Trypsinpräparaten; die Immunisierung gegen Bakterien lässt sich ebenfalls nicht durchführen, weil nicht eine bestimmte Art von Mikroorganismen, sondern die verschiedensten Formen derselben vielfach gemischt bei den kranken Tieren gefunden wurden. Ich stand also von den begonnenen Immunisierungsversuchen, welche ich mit Bacterium coli gemacht hatte, wieder ab, da ich ja keine Gewähr hatte, wenn ich schliesslich ein Versuchstier coliimmun gemacht haben würde, auch gerade beim pankreaskranken Hund nur Coliinfection im Peritoneum zu finden.

Mit dem Blut kranker Hunde behandelte ich 2 Tiere; das eine Versuchstier reagierte auf die Infusionen mit Abmagerung und geringen äusseren Krankheitssymptomen, das andere reagierte gar nicht auf die Blutinfusion; nur das erstere beobachtete und verwendete ich weiter:

Hund 33. 30. XII. 05 Gewicht 9400 gr, Injektion von 18 cm³ defibrinierten Blutes von dem kranken Hund 4 in die Vena jugularis; einige Tage etwas matt, erholt sich dann; das Gewicht sinkt auf 8200 bis zum 7. I. ab; am 10. I. aus der Arteria femoralis zur Kontrolle entnommenes Blut ist steril; am 18. I. 06 30 cm³ defibrinierten Blutes von dem kranken Hund 6 in die Jugularis sinistra; wiederum einige Tage unlustig, erholt sich dann: 29. I. 06 Gewicht 7800, subkutane Injektion von 2 cm³ Pankreasbrei vom kranken Hund 8; dasselbe wird resorbiert ohne Abscessbildung, das Gewicht sinkt bis 7000, am 12. II. Injektion von 18 cm³ Pankreasbrei vom kranken Hund 11 in die Bauchhöhle, am 13. II. Tod. Sektion: Keine Peritonitis, Peritoneum ganz zart, hämorrhagisch seröser Ascites, von dem injicierten Pankreas in der Magen-Lebergegend verschmierte Reste, Rötung einzelner Darmschlingen, vereinzelte Fettnekrose im subperitonealen Fett, im Peritonealexsudat sehr vereinzelte Stäbchen, Herzblut steril.

Es erscheint unsicher oder sogar unwahrscheinlich, dass die von dem Pankreas producierten giftigen Stoffe in das Blut übergehen; eine giftige Wirkung des Blutes ist unwahrscheinlich, eine immunisierende besteht jedenfalls nicht.

Hund 34. 13. I. 06 intraperitoneale Injektion von 5 cm³ normalen Pankreasbrei (früher Hund 21); darnach gesund geblieben; 23. I. 06 Gewicht 8800, Injektion von 4 cm³ Pankreasbrei von Hund 7, interperitoneal; das Tier bleibt wieder ganz gesund; 3. II. 06 Gewicht 9000 gr,

Infusion von 25 cm³ defibrinierten Blutes von Hund 9 in die Vena femor. sin.; keine Reaktion; 9. II. 06 Injektion von 20 cm³ Pankreas von dem kranken Hund 10, intraperitoneal, bleibt vollkommen gesund.

Fasse ich die Ergebnisse der verschiedenen Versuchsreihen kurz zusammen, so glaube ich zur Aufstellung folgender Sätze berechtigt zu sein:

1) Durch die doppelte Ligatur und Durchtrennung des Pankreas gelingt es regelmässig bei Hunden eine schwere, wohl meist oder immer tödliche Erkrankung zu erzeugen, welche unter Collapstemperaturen und raschem Verfall der Tiere verläuft und deren anatomische Merkmale hämorrhagischer Erguss im Peritonealraum, subseröse Blutungen und Fettgewebsnekrosen sind. Peritonitis im anatomischen Sinne besteht dabei nie, aus dem Exsudate lassen sich meistens, doch durchaus nicht immer Mikroorganismen der verschiedensten Arten züchten; ab und zu kann man dieselben auch im Blute der kranken Tiere finden.

2) Der Tod dieser Versuchstiere kann nicht als durch bakterielle Infektion bedingt angesehen werden, wenngleich anscheinend das der Nekrose verfallende Pankreasgewebe eine bakterienfördernde Wirkung entfaltet, weil bei vollkommenem Fehlen von Bakterien das Krankheitsbild in genau derselben Weise und Intensität verläuft, und weil ferner die in dem Bauchexsudate gefundenen Bakterien weder bei unmittelbarer Uebertragung noch nach Züchtung und Uebertragung der Kulturen auf gesunde Tiere schädigend wirkt.

3) Die Einverleibung des Pankreas krankgemachter Tiere tötet Hunde regelmässig unter denselben Erscheinungen, wie die an den Stammhunden vorgenommene Operation der Abbindung und Durchtrennung des Pankreas; wir finden auch hier keine Peritonitis, Bakterien nicht immer; gegen Sepsistod bestehen dieselben Argumente wie unter Punkt 2.

4) Wegen dieser Uebereinstimmung der Krankheitserscheinungen und weil die Einverleibung von gesundem Pankreas von den Versuchstieren ausnahmslos gut vertragen wurde, d. h. keine schwere Erkrankung oder Tod verursachte, muss in dem durch die Unterbindung zur Erkrankung gebrachten Pankreas eine bestimmte Schädlichkeit angenommen werden, welche durch die Erkrankung produciert wird und wahrscheinlich die Ursache der schweren Krankheitserscheinungen und des Todes der Versuchstiere darstellt. Dieses schädliche Agens ist wohl in den Zerfallsprodukten der Pankreas-

zellen zu suchen, welche unter der Einwirkung des Pankreassaftes auf sein eigenes Parenchym also durch Autodigestion des Pankreas entstehen und offenbar infolge der raschen Resorption von Seite des durch den Verdauungssaft chemisch gereizten Peritoneums stark und rasch giftig wirken. Welcher chemischen Art und Beschaffenheit diese Produkte sind, ist allerdings noch unbekannt, es tritt uns vorläufig nur ihre Wirkung auf den Organismus vor Augen, und darin zeigt sich eine Analogie mit den sogenannten Toxinen. Im Blute ist dieses „Pankreastoxin" nicht nachzuweisen, doch scheint es möglich zu sein, durch aufeinanderfolgende Einverleibung erst von normalen, dann von kleineren Dosen kranken Pankreas Hunde gegen die Giftwirkung unempfindlich zu machen.

Ich will durchaus nicht meinen einzigen diesbezüglichen positiven Versuch (34) schon als gelungene Immunisierung hinstellen, allein blosser Zufall dürfte es wohl nicht sein, dass der in der angegebenen Weise vorbehandelte Hund gesund blieb. schon nicht mit Hinblick auf die in allen anderen Fällen regelmässig erfolgte schwere Erkrankung der Versuchstiere. Es erscheint mir nicht ausgeschlossen, dass eine Reihe übereinstimmender Versuche in der That die Möglichkeit der Immunisierung ergiebt, wodurch die behauptete und durch meine übrigen Versuche gestützte Annahme einer toxisch wirkenden Substanz in dem der Autodigestion verfallenden Pankreas bewiesen wäre.

Bei der ausgesprochenen Analogie der beim Hunde erzeugten Pankreaserkrankung mit der sogenannten akuten Pancreatitis des Menschen dürfte eine Uebertragung der angeführten Versuchsresultate auf die menschliche Pathologie berechtigt sein; wir dürfen die schwere, oft zum Tode führende Erkrankung als Wirkung giftiger durch den specifischen Krankheitsprocess der Bauchspeicheldrüse gelieferter Zerfallsprodukte derselben auffassen und können damit den schweren Verfall und den Tod der von der Krankheit befallenen Menschen verstehen, welche weder durch die Annahme einer Peritonitis noch einer nervösen Shockwirkung genügend erklärt sind.

Es ist mir zum Schluss eine angenehme Pflicht, meinem verehrten Chef, Herrn Professor Wölfler für die Ueberweisung des Themas zu dieser Arbeit und für seine freundliche Förderung meinen besten Dank auszusprechen.

XX.

AUS DEM

FREIBURGER DIAKONISSENHAUS.

CHIRURG. ABTEILUNG: PROF. DR. GOLDMANN.

Ein Beitrag zur Diagnose und Operation der hochsitzenden Mastdarmcarcinome.

Von

Dr. **F. Brüning,**

I. Assistenzarzt der Abteilung.

Im November 1905 kam auf unserer Abteilung folgender Fall von hochsitzendem Mastdarmcarcinom in Behandlung, der in Bezug auf Diagnosenstellung und auf das angewandte Operationsverfahren manches Interesse bieten dürfte, besonders da es erst der 6. veröffentlichte Fall ist, in dem ein Mann die abdominosakrale Operation gut überstanden hat.

Hein. H., 47 J. alter Steueraufseher von Kenzingen, wurde am 11. XI. 05 auf unsere Privat-Abteilung aufgenommen. Erblich nicht belastet war Pat. früher niemals ernstlich krank. Seit ca. 1½ Jahren bestehen „Magen- und Darmbeschwerden", die im letzten Sommer stärker wurden. Oefters Blut im Stuhl, bisweilen auch eitrige Gewebsbröckel. Häufig heftige Schmerzen. Stuhlgang stets angehalten. Pat. hat das Gefühl als wäre im unteren Darmabschnitt ein Hindernis für die Kotpassage. Im letzten halben Jahr starke Gewichtsabnahme.

Status: Kräftig gebauter Mann in reduciertem Ernährungszustand. Die sichtbaren Schleimhäute sind anämisch. Die Zunge ist belegt. Die Untersuchung des Herzens und der Lungen zeigt nichts besonderes. Leberdämpfung nicht vergrössert. Am Leberrand keine abnormen Her-

vorragungen zu fühlen. Der Urin ist frei von Eiweiss und Zucker. Das Abdomen ist mässig aufgetrieben, nirgends druckempfindlich. Im kleinen Becken lässt sich ein Tumor nicht palpieren. Die Digitaluntersuchung per rectum zeigt eine normale Schleimhaut des untersten Rectumabschnittes. Auch dann, wenn man den Pat. im Stehen untersucht und ihn gleichzeitig mit der Bauchpresse gut pressen lässt, kann der eingeführte Finger nichts Auffallendes fühlen. Nachdem Pat. durch Oleum Ricini gehörig abgeführt ist, sinkt der Leib etwas zusammen und man meint in der Tiefe des kleinen Beckens neben der linken Beckenschaufel eine Geschwulst zu fühlen. Auch jetzt hat die Digitaluntersuchung ein negatives Ergebnis.

Am 13. XI. wird die Rectoskopie ausgeführt. Bis zu 13 cm oberhalb des Afters ist die Schleimhaut normal. Bei 13 cm sieht man einen zerklüfteten, höckrigen, stenosierenden Tumor, der leicht blutet. Der Tubus lässt sich nicht über denselben hinausschieben.

Klinische Diagnose: Carcinoma recti.

18. XI. Nach gründlichster Darmentleerung Operation (Professor Dr. Goldmann). Morphium-Chloroformnarkose. 12 cm langer Bauchschnitt ca. 2 querfingerbreit über und parallel zum Poupart'schen Band. Die epigastrischen Gefässe werden nach doppelter Unterbindung durchtrennt. Nach Eröffnung der Unterleibshöhle, liegt das Colon descendens vor. Behufs besserer Uebersicht wird es notwendig, den Schnitt nach innen rechts zu verlängern. Beide Musculi recti werden durchtrennt, und auch das Peritoneum in ganzer Ausdehnung des Schnittes eröffnet. Jetzt fühlt man ca. 5 cm unterhalb der Uebergangsstelle des Colon descendens in das S romanum eine derbinfiltrierte Partie des Darmes. Dieser Abschnitt setzt sich nach unten bis fast zur Austrittsstelle des Darmes aus der Peritonealhöhle fort. Im Gebiet des Mesorectum und Mesosigmoideum wird der Darm nach schrittweiser Massenligatur der Gefässe abgelöst. Dabei rutscht eine Massenligatur ab, und es erfolgt eine ziemlich beträchtliche Blutung aus der Arteria haemorrhoidalis superior, die aber gleich durch Ligatur behoben wird. Nunmehr wird in der Tiefe der Douglas'schen Tasche das Peritoneum cirkulär um den Darm durchschnitten, und dann die Flexura sigmoidea und Rectum möglichst weit nach unten stumpf mobilisiert. Hierauf wird die Peritonealhöhle teils durch Naht geschlossen, teils mit Jodoformgazestreifen tamponiert. Darauf wird nun der Kranke in rechte Seitenlage gebracht. Uebliche, sakrale Voroperation mit Durchtrennung der Kreuzsitzbeinbänder und Exstirpation des Steissbeines. Die Prävertebralfascie und das lockere Fettgewebe, welches das Rectum umgiebt, werden stumpf durchtrennt. Nach Unterbindung der tiefen Hämorrhoidalgefässe lässt sich das Rectum gut stumpf auslösen. Jetzt lässt sich der Darm gut herunterziehen und zwar so ausgiebig, dass der Tumor bis vor die Wunde gebracht werden kann. Darauf wird die Wunde durch sorgfältige Tamponade gut geschützt und

dann nach Abbinden des Darmes oberhalb und unterhalb des Tumors mittelst Gazestreifen die Resektion mit nachfolgender cirkulärer Naht ausgeführt. Partielle Naht des Peritoneum von unten und Tamponade der Bauchhöhle von unten. Revision der abdominalen Wunde, Einlegen von Jodoformgazestreifen. Naht der Bauchmuskulatur und Haut bis auf zwei Oeffnungen für die Tampons. Die sakrale Wunde bleibt ganz offen und wird mit Jodoformgazestreifen austamponiert. Narkose ohne Besonderheiten.

An dem herausgeschnittenen Präparat erkennt man, dass die Striktur etwa 3 cm lang, kaum für eine dünne Sonde passierbar ist. Zahlreiche Drüsen finden sich bis herunter ans Colon pelvinum. Das excidierte Darmstück gehört vollständig der Flexur an und misst 12 cm.

19. XI. 2 h p. m. Collaps. Durch Kochsalzinfusion Besserung. — 20. XI. Kein Erbrechen mehr. Es gehen Winde ab. Wasserlassen stets ohne Besonderheiten. — 23. XI. Leib stärker aufgetrieben. Häufiges Aufstossen. Nur nach Pilocarpin-Injektion gehen wenige Blähungen ab. Beim Verbandwechsel nichts besonderes gefunden. — 24. XI. Leib noch stark aufgetrieben. Verbandwechsel. Wunden ohne Besonderheiten. Nach Entfernung der Nähte wird das rechte Ende des Abdominalschnittes wieder aufgemacht. Jetzt wölbt sich in der Wunde das stark geblähte Colon vor. Eine Punktion desselben entleert reichlich Gase, worauf der Leib zusammenfällt. Nirgends besteht eine Druckempfindlichkeit. — 25. XI. Leib flach nirgends druckempfindlich. Blähungen gehen nicht ab. Verbandwechsel o. B. Seit gestern Beschwerden beim Wasserlassen. Pat. kann spontan nur noch sehr wenig Wasser lassen. Blase sehr stark gefüllt. Katheterismus. 27. XI. Zunge trocken, Leib sehr stark aufgetrieben. Verbandwechsel zeigt nichts Auffallendes. An dem schon kürzlich punktierten, jetzt wieder sehr stark aufgeblähten Colon wird heute eine Enterotomie gemacht und ein dickes Drainrohr eingenäht. Aus diesem entleeren sich reichlich übelriechende, zersetzte, flüssige Stuhlmassen. Das Colon wird dann mit einer warmen Borlösung ausgespült und dadurch noch weiter reichliche Stuhlmassen herausbefördert. Dabei läuft Spülflüssigkeit auch zum Anus heraus. In den nächsten Tagen entleert sich aus dem Drainrohr reichlich Stuhl, der allmählich fester wird. Das Allgemeinbefinden und die Nahrungsaufnahme bessern sich. — 29. XI. In der Sakralwunde hat sich an der Nahtstelle eine kleine, unbedeutende Kotfistel gebildet. Der Stuhl geht jetzt zum grössten Teil per vias naturales ab. — 1. XII. Entfernung des Drainrohres und Naht der Enterostomiewunde. — 3. XII. Cystitis, deshalb 2mal täglich Blasenspülungen. — 9. XII. Die kleine Kotfistel in der Sakralwunde ist verheilt. — 23. XII. Pat. kann wieder spontan urinieren. Cystitis gebessert. — 24. XII. Pat. steht auf. — 8. I. 06. Mit kleinen gut granulierenden Wunden entlassen. Es besteht eine vollständige Kontinenz. Stuhlgang nur noch etwas träge. — 24. I. 06. Pat. stellt sich mit vollständig

verheilten Wunden vor. Die Trägheit des Stuhlgangs hat sich gebessert.

Wie ein roter Faden zieht sich durch alle Arbeiten über Mastdarmkrebse die Klage, dass die exakte Diagnose und vor Allem die frühzeitige Diagnose hochsitzender Mastdarmcarcinome häufig sehr grosse Schwierigkeiten biete, ja bisweilen unmöglich sei. Diese Schwierigkeiten beginnen dann, wenn die Carcinome so hoch sitzen, dass ihre untere Grenze bei der Digitaluntersuchung nur eben und unsicher oder auch gar nicht mehr gefühlt werden kann, und sie andererseits auch vom Abdomen aus nicht sicher durch Palpation nachzuweisen sind. Bisweilen gelingt es in solchen verzweifelten Fällen noch durch die Digitaluntersuchung Klarheit zu bekommen, wenn man in Narkose untersucht, bisweilen auch, wenn man nach Kraske's Vorschlag den Patienten im Stehen untersucht und ihn auffordert mit der Bauchpresse stark zu pressen, denn dadurch wird der Tumor nach unten gedrückt und eventuell dem tastenden Finger fühlbar. So kann man also in manchen Fällen noch ein hochsitzendes Mastdarmcarcinom nachweisen — es sei hier übrigens erwähnt, dass ich der Einfachheit halber unter „hochsitzende Mastdarmcarcinome" auch die Carcinome in der unteren Hälfte der Flexur mit einbeziehe —, in vielen Fällen aber lassen uns diese alten Untersuchungsarten absolut im Stich und zwar besonders bei hochsitzenden Carcinomen in ihren Anfangsstadien, also gerade dann, wenn wir uns von einer Operation einen besseren dauernden Erfolg versprechen dürfen.

Alle diese Schwierigkeiten sind nun aber behoben, seitdem wir die Recto-Romanoskopie kennen und besonders seitdem uns in der von Strauss angegebenen fakultativen Insufflationsmethode eine absolut zuverlässige, leicht anwendbare Methode an die Hand gegeben ist. Auf unserer Abteilung wird das Strauss'sche Insufflationsrectoskop seit über 2 Jahren ständig mit dem besten Erfolge angewandt, und haben sich dabei niemals irgend welche Nachteile für den Patienten herausgestellt.

Die Technik der Rectoskopie ist im Wesentlichen dieselbe, wie sie von Strauss angegeben wurde, und verweise ich daher auf dessen Veröffentlichung. Es hat sich uns als zweckmässig erwiesen, bei leicht auslösbarem Sphinkterkrampf oder bei übermässig empfindlichen Patienten einige Tage vor der Untersuchung den Sphinkter bougieren zu lassen, damit das Einführen

des Tubus besser ertragen wurde. Selbstredend darf man es aber nur dann vornehmen lassen, wenn man sich vorher durch eine Digitaluntersuchung davon überzeugt hat, dass die Pars sphincterica gesund ist. In den weitaus meisten Fällen braucht man aber überhaupt kein vorhergehendes Bougieren.

Küttner hat angegeben, dass das Lufteinblasen in das Rectoskop den Kranken stärkere Schmerzen verursache. Wir haben das aber nur dann bemerkt, wenn das Luftgebläse allzu stark in Aktion gesetzt wurde, bei vorsichtiger Anwendung desselben traten niemals Schmerzen auf. Die Vorteile, die die Insufflation mit sich bringt, sind so gross, dass wir sie nicht missen möchten. Durch das Lufteinblasen wird der Darm meist so gut entfaltet, dass dadurch besonders oberhalb des Sphinctertertius das weitere Einführen des Instruments bedeutend erleichtert, ja teilweise überhaupt erst ermöglicht wird. Das Strauss'sche Rectoskop erfüllt alle Anforderungen, die man billigerweise an einen Beleuchtungsapparat des unteren Darmendes stellen kann, und wir können dasselbe nur bestens empfehlen.

Was nun speciell die Anwendung der Rectoskopie beim Mastdarmcarcinom anlangt, so ist es mir bei Durchsicht der mir zugänglichen Litteratur aufgefallen, wie stiefmütterlich die Rectoskopie in den einschlägigen Arbeiten behandelt ist d. h. meistens überhaupt nicht erwähnt wird. Es ist dies nun einmal wohl daraus zu erklären, dass wir früher noch kein absolut zuverlässiges, in allen Fällen anwendbares Verfahren kannten; denn die Rectoskope von Otis und Kelly liessen nur die Pars sphincterica und Ampulle, in einigen wenigen Fällen auch noch den untersten Abschnitt der Flexur überblicken. Sie versagten also häufig gerade dann, wenn wir sie am wichtigsten brauchten, nämlich bei der Diagnose hochsitzender Mastdarmcarcinome; dagegen gelingt es bei nur einiger Uebung mit dem Strauss'schen Rectoskop in jedem Fall in die Flexur zu kommen, ja in den allermeisten Fällen kann man den Darm bis 25 und 30 cm oberhalb des Afters sich zu Gesicht bringen.

Zum anderen beruht der Misskredit, in dem die Rectoskopie bei Mastdarmcarcinomen noch zu stehen scheint, vielleicht darauf, dass von einzelnen Autoren davor gewarnt wird, da man schweren Schaden damit anstellen könne. Demgegenüber ist folgendes zu sagen: Zunächst wird man bei Verdacht auf Carcinom der Rectoskopie stets eine Digitaluntersuchung vorausschicken müssen. Findet man dann

uns ausser der Diagnose der hochsitzenden Mastdarmcarcinome auch die der beginnenden Carcinome ermöglicht, und ich glaube, dass gerade hierin die Rectoskopie unendlich viel Gutes leisten wird. Nachdem uns in dem Insufflationsrectoskop von Strauss ein zuverlässiges, leicht anwendbares Instrument zur Verfügung steht, sind wir m. E. dazu verpflichtet, die Rectoskopie viel ausgiebiger anzuwenden wie früher. Wenn fast alle Operateure bei Besprechung ihrer Mastdarmcarcinom-Operationen ausführen, dass eine Herabsetzung der noch immer hohen Mortalität vor allem durch eine frühzeitigere und exaktere Diagnosenstellung zu erwarten sei, so glaube ich, wird dieses dringende Erfordernis dann in Erfüllung gehen, wenn die Rectoskopie erst mehr Allgemeingut der Aerzte geworden ist.

Was nun die Operation im vorliegenden Fall anlangt, so war es ja von vornherein klar, dass die Exstirpation des Tumors auf rein sakralem Wege überhaupt nicht, oder doch nur unter den allergrössten Schwierigkeiten gelingen würde. Es wurde deshalb ein kombiniertes Verfahren in Aussicht genommen. Hierfür stehen uns hauptsächlich 3 Operationsverfahren zur Verfügung.

Das erste Verfahren, das man das französische nennen könnte, ist hauptsächlich durch Gaudier und Quénu ausgebildet. Der Hauptpunkt, in dem dies Verfahren sich von allen andern unterscheidet, ist der, dass als erster Akt der Operation ein Anus praeternaturalis an der Flexura sigmoidea angelegt wird und zwar ein definitiver. Alsdann wird das periphere Darmende von oben gut mobilisiert und darauf nach temporärem Verschluss der Bauchhöhle das ganze periphere Darmende mitsamt dem Analteil auf sakralem Wege exstirpiert. Es wird also eine Amputation des ganzen Rectum ausgeführt. Die Franzosen empfehlen zu Beginn der abdominalen Operation, um die Blutung möglichst zu beschränken, entweder die Vasa haemorrhoidalia superiora (Chalot) oder auch die Vasa hypogastrica (Giordano) zu unterbinden.

Die zweite Methode, die man nach ihrem Erfinder die englische nennen kann, besteht in einer abdomino-analen Resektion. Sie wurde zuerst von Maunsel auf Grund von Leichenversuchen empfohlen, Trendelenburg hat dann zuerst über Anwendung derselben am Lebenden berichtet. Durch Laparotomie wird zunächst von oben her die Flexur und das Rectum sehr ausgiebig mobilisiert und alsdann der Tumor nach unten invaginiert und vor den After gezogen. Jetzt wird die Resektion des Tumors

ausgeführt, der Darm cirkulär genäht und reponiert.

Die dritte Methode, auf die zuerst Kraske hingewiesen hat, ist eine abdomino-sakrale Resektion. Nach Mobilisation des Rectum und der Flexur per laparotomiam wird auf sakralem Wege die Resektion des Tumors und die Darmnaht ausgeführt.

Wägen wir die Vor- und Nachteile dieser 3 Operationsverfahren gegen einander ab, so ist folgendes zu sagen: Der Vorteil der französischen Methode besteht darin, dass durch den Anus praeternaturalis eine Beschmutzung der Wundhöhle durch Kot ausgeschlossen, die Gefahr der Kotinfektion also beseitigt wird. Ausserdem soll das radikalere Vorgehen eine grössere Sicherheit vor Recidiven gewähren. Dem gegenüber besteht der grosse Nachteil, dass ein dauernder widernatürlicher After bestehen bleibt. Und wenn auch die Franzosen diesen hässlichen Zustand als ganz erträglich hinzustellen belieben, für die deutschen Chirurgen ist der definitive Anus praeternaturalis ein ultimum refugium, das man, wenn irgend möglich, vermeidet.

Der Vorteil der zweiten Methode liegt darin, dass die Resektion des Darmes vor dem After vorgenommen werden kann. Eine Kotinfektion während der Operation ist auf diese Weise ausgeschlossen. Dem gegenüber steht der Nachteil, dass man eine sehr ausgiebige Mobilisation der Flexur und des Rectum ausführen muss, um den Tumor invaginieren zu können. Dies bringt aber die Gefahr einer Darmgangrän sehr nahe. Ausserdem giebt es Fälle, besonders bei Männern, in denen eine Invagination selbst nach ausgiebigster Mobilisation nur äusserst schwer oder überhaupt gar nicht ausgeführt werden kann. Schliesslich sind infolge des Fortfalles einer sakralen Wunde die Verhältnisse für eine genügende Drainage der Wundhöhle sehr ungünstige. Die Drainage muss von der abdominalen Wunde aus geschehen. Tritt nun durch Gangrän oder Nahtinsufficienz eine Kotfistel auf, so ist die Gefahr einer sterkoralen Peritonitis natürlich sehr gross. Um den Wundsekreten guten Abfluss zu schaffen, muss man die Patienten ständig in Bauchlage halten.

Bei der dritten Methode ist gegenüber den zwei ersten Verfahren der Nachteil darin zu sehen, dass bei der Resektion von der sakralen Wunde aus leichter eine Wundinfektion möglich ist. Dafür lässt sie sich aber im Gegensatz zur zweiten in allen Fällen gerade auch bei Männern gut ausführen und erfordert nicht eine so ausgedehnte Mobilisation des Darmes. Gemeinsam haben die beiden

letzten Methoden vor der ersten den grossen Vorzug, dass sie bezüglich der Funktion wieder fast normale Verhältnisse schaffen.

Wenn uns mehrere Operationsverfahren zur Verfügung stehen, so werden wir immer dasjenige wählen, das das beste funktionelle Resultat liefert, vorausgesetzt, dass es nicht mit grösseren Gefahren verbunden ist. Wir müssen uns also noch die Mortalität der einzelnen Operationsverfahren ansehen. In der Statistik von Schloffer aus dem Jahre 1904 sind nach den genannten 3 Methoden 68 Patienten operiert worden. Dazu kommen noch, soweit ich die Litteratur übersehe, 3 Fälle von Ito und Kunika und der vorliegende, so dass bisher 72 Fälle von kombinierten Operationen veröffentlicht sind.

Davon kommen auf die I. Methode 38, auf die II. 9 und auf die III. 25 Fälle. Da bei 5 Fällen Angaben über den Ausfall fehlen, so bleiben zur Berechnung der Mortalität 67 Fälle. Auf diese kommen 34 Todesfälle, was einer Gesamtmortalität von 50,7% entspricht. Für die einzelnen Methoden geben sich folgende Zahlen:

I. 45,4% II. 66,6% III. 52% Mortalität.

Sehr interessant sind die Ergebnisse, wenn man für I und III die Mortalität nach Geschlechtern getrennt berechnet; man erhält dann folgendes:

I.		III.	
♂ 85,7%	♀ 6,6%	♂ 60%	♀ 40% Mortalität.

Leider geht aus den vorstehenden Zahlen hervor, dass die kombinierten Methoden überhaupt eine sehr hohe Mortalität haben. Die einfachen Operationen wegen Mastdarmkrebs haben etwa nur 20% Mortalität. Die übergrosse Mortalität erklärt sich wohl einmal daraus, dass besonders die ersten Operationen sog. Notoperationen darstellen, die in verzweifelten Fällen ausgeführt wurden, wenn man auf sakralem Wege allein nicht fertig wurde. Ferner ist bekannt, dass mit zunehmend hohem Sitz des Tumors auch die Gefahr seiner Entfernung wächst, und schliesslich ist wohl auch die mangelnde Technik daran schuld, denn es giebt doch nur wenig Operateure, die öfter Gelegenheit hatten, eine derartige Operation auszuführen.

Wenn ja auch bei der geringen Anzahl von Fällen die angeführten Zahlen keinen allzugrossen beweisenden Wert haben, so beweisen sie doch mit Sicherheit soviel, dass die kombinierte Operation für einen Mann unendlich viel gefährlicher ist als für

eine Frau. Ein ganz auffallender Unterschied, den Quénu wohl mit Recht auf die geräumigeren Beckenverhältnisse bei der Frau zurückführt.

Vergleichen wir die Mortalitätsziffern der einzelnen Methoden miteinander, so finden wir zwischen I und III in der Gesamtmortalität keinen sehr grossen Unterschied, dieser wird noch kleiner, wenn wir bedenken, dass die erwähnten Notoperationen gerade nach III operiert wurden. II hat eine besonders hohe Mortalität, von 9 Fällen starben 6, sie scheint also doch sehr gefährlich zu sein. Jedenfalls geht aus den Mortalitätsziffern hervor, dass die Methode III besonders bei Männern nicht mit grösseren Gefahren verknüpft ist wie I. Da aber III ein weit besseres funktionelles Resultat giebt, werden wir die III. Methode für die beste halten.

Die Frage nach den Dauerresultaten habe ich aus dem Grunde nicht behandelt, weil darüber viel zu wenig Angaben gemacht sind, um sie irgendwie verwerten zu können.

Der Vollständigkeit halber will ich noch erwähnen, dass Schloffer empfohlen hat, hochsitzende Mastdarmcarcinome rein abdominal zu entfernen. Er mobilisiert das Rectum gut von oben, zieht es möglichst weit nach oben und führt die Resektion und Darmnaht abdominal aus. Ich glaube nicht, dass dieser Vorschlag sich viele Freunde erwerben wird, denn einmal ist die Technik viel, viel schwieriger, und zum andern ist bei einer Resektion und Darmnaht vom Abdomen aus die Gefahr einer Peritonitis sehr gross.

Im vorliegenden Falle wurde die III. Methode mit gutem Erfolge ausgeführt, und deshalb möchte ich etwas näher auf die Technik derselben eingehen:

Der Patient liegt in steiler Beckenhochlagerung. Die Operation beginnt als Laparotomie. Entweder Medianschnitt oder linker Seitenschnitt. Nach Eröffnung des Peritoneum orientiert man sich genau über Sitz und Ausdehnung des Tumors und über Lymphdrüsenmetastasen. Tamponade der Bauchhöhle nach oben. Dann geht man an die Unterbindung und Durchtrennung des Mesosigmoideum und Mesorectum in folgender Weise: Etwa 2—3 cm vom Darm entfernt wird das Peritoneum parallel zum Darm incidiert und darauf nach Anlegung von Massenligaturen das Mesosigmoideum und Mesorectum schrittweise abgetrennt. Wenn sie hierbei nicht schon unters Messer gekommen ist, werden noch nach Unterbindung die Vasa haemorrhoidalia superiora durchschnitten. Eröffnung der Douglas-Tasche. Es hat sich uns dann als sehr zweckmässig erwiesen, nach

Durchtrennung der Douglas-Falte durch den vorderen Schnittrand des Peritoneum einzelne Seidenzügel zu legen, die später nach unten durchgezogen werden und die Uebersicht bei der Operation von unten her bedeutend erleichtern. Jetzt wird von oben her das Rectum mitsamt dem hinter ihm gelegenen, die Lymphbahnen und Lymphdrüsen enthaltenden Gewebe stumpf aus der Kreuzbeinhöhle ausgelöst, was meist auffallend leicht gelingt, ebenfalls das Abschieben des Darmes vorn von der Blase. Damit ist die abdominale Operation beendet. Die Bauchwunde wird temporär tamponiert und nun der Kranke in rechte Seitenlage gebracht. Kraske's sakrale Voroperation mit Exartikulation des Steissbeins und Durchtrennung der Bänder. Die Kreuzbeinresektion wird fast nie notwendig, denn nach Eröffnung der Fascia antevertebralis gelingt es sehr leicht, das Rectum vollends auszulösen und den erkrankten Darmabschnitt vor die sakrale Wunde zu ziehen. Der Darm wird oberhalb und unterhalb des Tumors mit einem Gazestreifen abgebunden und erst dann die Resektion ausgeführt, nachdem vorher die Wundhöhle durch ausgiebige Tamponade gut geschützt war. Doppelte cirkuläre Darmnaht und sorgfältige Reinigung der Nahtstelle. Reposition des Darmes nach Entfernung der Tamponade. Darauf kann man die vorhin erwähnten Seidenzügel herunterholen und sich durch sie sehr gut die Peritonealöffnung zu Gesicht bringen. Diese wird, soweit es zweckmässig erscheint, durch Nähte verkleinert, im übrigen aber durch Gazestreifen tamponiert. Die sakrale Wunde bleibt ganz offen und wird mit Jodoformgazestreifen tamponierrt. Der Kranke wird wieder in Rückenlage gebracht, die abdominale Tamponade entfernt und die abdominale Wunde nochmals genau auf eine eventuelle Nachblutung revidiert. Darauf wird von links und rechts je ein Gazestreifen ins kleine Becken hinabgeführt und schliesslich die Bauchwunde bis auf zwei Oeffnungen für diese Streifen zugenäht.

Vorstehender Schilderung der Technik möchte ich noch folgendes hinzufügen:

Zunächst welchen Schnitt zur Eröffnung der Bauchhöhle sollen wir wählen? Den medianen oder den Seitenschnitt? Letzterer wird in der linken Seite angelegt wie zur Anlegung eines Anus praeternaturalis an der Flexur. Auch im vorliegenden Fall wurde er angewandt. Es zeigte sich jedoch, dass er nicht genügend Zugang zum kleinen Becken verschaffte, deshalb musste er bogenförmig quer herüber nach rechts verlängert werden. Es wurde notwendig, erst den linken, dann auch noch den rechten

M. rectus ca 5 cm oberhalb ihres Ansatzes an der Symphyse quer zu durchtrennen. Erst jetzt war die Tiefe des kleinen Beckens genügend zugänglich. Aber wie teuer war das erkauft! Denn die quere Durchtrennung der beiden Recti ist doch eine sehr, sehr unangenehme Komplikation, die das spätere Ausbilden eines Bauchbruches eigentlich unausbleiblich macht. Deshalb halten wir jetzt den medianen Schnitt vom Nabel bis zur Symphyse für geeigneter. Die Mobilisation der Flexur lässt sich von ihm aus gut ausführen, bietet jedenfalls gegenüber dem linken Seitenschnitt keinerlei irgendwie bemerkenswerte Schwierigkeiten. Dagegen gewährt der mediane Schnitt einen ausgezeichneten Zugang zur Tiefe des kleinen Beckens, wie das ja auch von der abdominalen Uterusexstirpation her bekannt ist. — Es ist übrigens auffallend, wie sich in vielen Punkten diese beiden Operationen ähneln. Ich glaube auch, dass diejenigen Chirurgen sich leichter zu einer abdomino-sakralen Mastdarmexstirpation entschliessen werden, die häufiger Gelegenheit haben, abdominale Uterusexstirpationen auszuführen. — Als Hauptargument für den linken Seitenschnitt wird der Punkt angeführt, dass man im Falle einer Inoperabilität der Geschwulst den Bauchschnitt gleich sehr praktisch zur Anlegung eines Anus praeternaturalis verwenden könne. Gegenüber der besseren Freilegung durch den Medianschnitt und dem Wegfall einer Verletzung oder gar queren Durchtrennung der M. recti sollte m. E. dieses Argument ganz zurücktreten. Sollte sich einmal nach Anlegen des Medianschnittes herausstellen, dass ein inoperabler Tumor vorliegt, so kann man ja den Medianschnitt wieder ganz vernähen und durch einen kleinen neuen Seitenschnitt den Anus praeternaturalis anlegen. Der beste Schnitt ist doch immer der, welcher den besten Zugang schafft, besonders bei der vorliegenden Operation, bei der es sich darum handelt, auch möglichst radikal gegen die Lymphdrüsen vorzugehen, und dazu braucht man gute Uebersicht.

Dann weiter, wo soll man durch das Mesocolon und Mesosigmoideum hindurchgehen? Da heisst es denn: vor allem nicht zu nahe am Darm. Denn nach den Untersuchungen von Rehn liegt das ganze Netz der reichlich anastomosierenden Randgefässe direkt dem Darm an und auf die Intaktheit dieses Gefässnetzes ist die Ernährung des Darmes angewiesen. Man muss also, um diese Gefässe zu vermeiden, ca 2—3 cm vom Darm entfernt das Mesosigmoideum und Mesorectum durchtrennen.

Wie weit nach oben man den Darm mobilisieren soll, darüber

lässt sich eine bestimmte Regel nicht aufstellen, man muss im einzelnen Fall je nach Sitz und Ausdehnung der Geschwulst darüber entscheiden. Jedenfalls ist es unbedingt notwendig, den Darm so weit nach oben frei zu machen, dass nach dem Herunterziehen desselben möglichst keine Spannung entsteht. Denn nichts führt leichter eine Darmgangrän herbei, als wenn der auf die Ernährung durch die Kollateralen angewiesene Darm irgendwie stärker gespannt ist. Jede Spannung gefährdet den Kollateralkreislauf sehr bedrohlich. Ein weiteres Moment, durch das die Ernährung des mobilisierten Darmabschnittes Not leiden kann, ist eine Spannung der Art. haemorrhoidalis superior. Bei starker Spannung derselben überträgt sich der Zug auch auf die Art. mesenterica inf., die dadurch an ihrer Abgangsstelle von der Aorta spitzwinklig abgeknickt wird. Hierdurch leidet die Ernährung des Rectum im höchsten Grade. Andererseits wird durch die Durchtrennung der Art. haemorrhoidalis sup. die Füllung ihres Gefässgebietes nicht beeinträchtigt, da durch reichliche Kollateralen genügender Zufluss gewährleistet ist. Deshalb thut man gut, die Art. haemorrhoidalis sup. von vornherein zu durchtrennen.

Doch abgesehen von diesen Momenten scheint der unterste Darmabschnitt überhaupt gegen Cirkulationsstörungen widerstandsfähiger zu sein wie der übrige Darm. Hierauf hat zuerst Bier aufmerksam gemacht. Er schreibt: „das letztere, d. i. das Herunterziehen des Mastdarmes gelingt zuweilen nur unter beträchtlicher Spannung. Trotzdem stirbt nach meinen Erfahrungen dieses in seinem Blutkreislauf schwer geschädigte Darmstück nicht ab, verhält sich also nicht wie die übrigen höher gelegenen Darmabschnitte, sondern wie äussere Körperteile .... Dass diese Eingeweide die Lebenseigenschaften der Gefässe, welche einen geregelten Kreislauf auch unter schwierigen Verhältnissen verbürgen, haben müssen, liegt auf der Hand. Denn sie sind eingeklemmt in dem knöchernen und unnachgiebigen Becken und müssen deshalb allen möglichen Druckeinwirkungen, welche den gewöhnlichen Kreislauf stören, angepasst sein, weil schon unter physiologischen Verhältnissen ihr Inhalt ausserordentlich wechselt".

Dieses Moment müssen wir wohl zur Erklärung dafür mit herbeiziehen, dass in manchen Fällen trotz ausgiebigster Mobilisation und trotz bestehender Spannung ein Darmgangrän ausbleibt. Dass man ungestraft den Darm bis hinauf zum Anfang der Flexur mobilisieren kann, ohne dass eine Gangrän auftritt, das beweist auch wieder

der vorliegende Fall. Denn die kleine unbedeutende Kotfistel, die sich bildete, ist sicher nicht durch Darmgangrän, sondern durch eine Nahtinsufficienz bedingt gewesen.

Ein weiterer Punkt betrifft die Eröffnung der Douglasfalte. Rehn meint, diese sei leichter von unten her als von oben vorzunehmen. Dem können wir uns nicht anschliessen. Denn bei guter Uebersicht gelingt es ganz gut, von der abdominalen Wunde aus den Darm vorn in der Douglasfalte durch einen Schnitt zu umkreisen und das Peritoneum zu durchtrennen, während es doch sicher häufig sehr schwer sein mag, von unten her die Peritonealfalte aufzufinden. Auch kann man von oben aus dann gleich den Darm vorn von der Blase abdrängen und sich dadurch die Operation von unten wesentlich erleichtern.

Ferner bedarf noch die Frage der Besprechung, ob man die abdominale Wunde primär ganz verschliessen soll und nur von unten drainieren, oder ob man eine partielle Drainage auch von oben her ausführen soll. Im vorliegenden Fall wurde letzteres ausgeführt und wir möchten es auch für alle Fälle warm empfehlen. Denn vor einer Nahtinsufficienz oder Darmgangrän ist man niemals sicher. Hat sich nun nach Eintritt einer solchen bei geschlossenem Abdomen das centrale Darmende zurückgezogen, so kann sich sehr leicht Kot in die freie Bauchhöhle entleeren, und eine sterkorale Peritonitis ist unausbleiblich, eine Tamponade vom Abdomen aus giebt uns doch schon eher einen Schutz davor. Ausserdem ist die Tamponade sicherer wegen einer eventuellen Nachblutung. Ferner erleichtert das partielle Offenbleiben der abdominalen Wunde das eventuell nötig werdende Anlegen einer Enterotomie, wie auch im vorliegenden Fall, worauf ich weiter unten noch zurückkommen werde.

Schliesslich noch einige Worte über die Ausführung der Resektion. Wir eröffnen, auch bei der rein sakralen Methode, wenn es irgend angängig ist, den Darm nicht eher, als bis er überall gut mobilisiert ist und der Tumor vorgezogen werden kann. Dann wird oberhalb und unterhalb des Tumors der Darm mit Gazestreifen abgebunden und erst nach vorhergehender Tamponade der Wundhöhle der Darm eröffnet. Die Gazestreifen werden erst dann entfernt, wenn die Naht vorgenommen wird. Auf diese Weise wird eine Beschmutzung der Wunde mit Darminhalt fast sicher vermieden und einer Infektion der Wundhöhle während der Operation nach Möglichkeit vorgebeugt.

Was nun den weiteren Krankheitsverlauf und die Nachbehandlung anlangt, so war der vorliegende Fall kompliziert durch schwere Störungen in der Funktion der Blase und des Mastdarmes. Wenden wir uns zunächst den letzteren zu.

Nachdem in den ersten 4 Tagen ausser einem vorübergehenden Collaps alles in Ordnung gewesen war (Winde waren öfters abgegangen), stellten sich vom 5. Tag an allmählich zunehmend die Zeichen einer Unwegsamkeit im untersten Darmabschnitt ein. Nachdem eine Punktion des Colon nur eine vorübergehende Erleichterung geschaffen hatte, wurden die Erscheinungen so bedrohlich, dass am 9. Tage nach der Operation eine Enterotomie ausgeführt werden musste. Diese wirkte so günstig auf die Darmfunktion ein, dass schon am folgenden Tage Stuhl per vias naturales abging; schon 4 Tage nach Anlegen der Enterotomie konnte sie wieder geschlossen werden. Worauf beruhte diese schwere Störung der Darmfunktion? Zunächst musste man bei dem aufgetriebenen Leib an eine Peritonitis denken. Dafür fehlten alle Anhaltspunkte, z. B. bestand, als nach der Punktion der Leib ganz zusammengefallen war, nirgends eine Druckempfindlichkeit, der Leib war überall weich. Auch hätte wohl bei einer Darmlähmung e peritonitide die Enterotomie keinen so augenblicklichen, dauernden Erfolg gehabt. Ferner drängte sich die Annahme auf, dass infolge des Herabziehens der Flexur eine Abknickung zustande gekommen sei und diese den Ileus bedinge. Diese Annahme aber widerlegte sofort der Umstand, dass unmittelbar nach Anlegen der Enterotomie beim Ausspülen des Darmes Spülflüssigkeit zum After ablief. Ich glaube, dass eine Darmlähmung vorlag, die lediglich bedingt war, durch die ausgiebige Mobilisation und die dadurch veränderten Ernährungsbedingungen sowie durch die mechanischen Schädigungen, denen der Darm während der Operation ausgesetzt war. Zur Bekämpfung eines derartigen Zustandes möchte ich nochmals eine Enterotomie auf das wärmste empfehlen.

Die Blasenstörungen traten einen Tag später, also am 6. Tage nach der Operation auf, und es bildete sich in kurzer Zeit eine vollständige Retentio urinae aus, die auf einer Blasenlähmung beruhte. Der Patient musste ständig katheterisiert werden. Trotzdem dabei die grösste Sorgfalt angewandt wurde, konnte eine Cystitis nicht vermieden werden, die sich am 15. Tage ausbildete. Diese Blasenlähmung dauerte 4 Wochen an, dann kehrte allmählich

die Funktion der Blase wieder zurück, und gegen Ende der 5. Woche nach der Operation waren alle Störungen behoben. Man könnte geneigt sein, diese Blasenlähmung auf eine Verletzung der betreffenden Nerven zurückzuführen. Doch diesen Gedanken muss man sofort wieder fallen lassen, wenn man bedenkt, dass nach einer Verletzung der Nerven sofort der Funktionsfall eingetreten wäre und nicht 6 Tage nach der Operation. Ausserdem hätte sich wohl auch nicht schon nach 4 Wochen die volle Funktion wieder eingestellt. Ich glaube vielmehr, dass auch die Blasenstörungen sich auf die vielen mechanischen Insulte zurückführen lassen, denen die Blase bei der Operation ausgesetzt ist, und darauf, dass die Blase mit ihrer hinteren Wand in der Wundhöhle liegt. Auch sonst sind bei Mastdarmresektionen öfters Blasenstörungen beobachtet worden, ohne dass eine Nervenverletzung vorlag. So hat z. B. Christen 7 Fälle beobachtet, in denen wegen Blasenlähmung katheterisiert werden musste und zwar bei 5 von diesen 14 Tage lang. Dass in unserem Fall die Blasenlähmung doppelt so lang dauerte, darf man wohl z. T. auf Rechnung der Cystitis schieben. Ein Patient Sonnenburg's hatte ebenfalls eine 4 Wochen lang andauernde Blasenlähmung, die durch Cystitis kompliciert war.

Die Indikation zur kombinierten Operation ist vor allem in dem hohen Sitz eines Tumors gegeben. Bisher wurde ein Tumor dann von oben operiert, wenn seine unterste Grenze kaum noch von unten mit dem Finger gefühlt werden konnte, also wenn etwa die Carcinome im oberen Teil des Colon pelvinum sitzen. Ich glaube nun, dass mit der weiteren Ausbildung der abdomino-sakralen Methode mit der Zeit diese Grenze noch weiter nach unten verlegt werden wird und zwar aus folgenden Erwägungen. Aus den Beobachtungen aller Autoren scheint doch hervorzugehen, dass nicht so sehr die ausgiebige Mobilisation des Darmes als vielmehr jegliche Spannung stärkeren Grades die Ausbildung einer Gangrän befördert. Da nun aber die notwendige Mobilisation fraglos am leichtesten von oben aus vorgenommen werden kann, andrerseits eine ungenügende Mobilisation von unten her gerade das Zustandekommen einer Spannung begünstigt, so wird man selbst bei weniger hochsitzenden Tumoren noch öfters die kombinierte Methode mit gutem Recht anwenden können.

Eine weitere Indikation besteht dann im Vorhandensein erkrankter Lymphdrüsen, besonders, wenn diese höher hinaufreichen. Die Ausräumung der erkrankten Lymphdrüsen mit

dem sie umgebenden Gewebe ist von unten her sehr schwierig, ja oft unmöglich, während es von oben her auffallend leicht und vor allem auch viel gründlicher ausgeführt werden kann. Uebrigens erwies im vorliegenden Fall die mikroskopische Untersuchung der mit exstirpierten Drüsen eine Anzahl derselben als carcinomatös erkrankt. Besteht also eine Erkrankung höher gelegener Lymphdrüsen, so sollte immer kombiniert operiert werden.

Eine ebenso strikte Indikation dafür geben dann noch Verwachsungen des Tumors hoch oben etwa in der Gegend des Promontorium ab, oder solche mit Darmschlingen. Diese erheischen unbedingt ein abdominales Vorgehen.

Betrachten wir zum Schluss noch kurz den Erfolg unserer Operation, so können wir mit demselben sehr zufrieden sein. Der Patient hat sich vollständig erholt, ja ist jetzt kräftiger wie vor der Operation. Er hat eine vollständige Kontinenz. Und wenn wir auch wieder an diesem Fall sehen, dass eine derartige Operation mit Erhaltung der vollen Kontinenz möglich ist, ohne grössere Gefahren in sich zu bergen, so bleibt uns der Standpunkt der französischen Chirurgen mit ihrem definitiven Anus praeternaturalis weiter unverständlich.

Am Schlusse danke ich meinem hochverehrten Chef, Herrn Prof. Dr. Goldmann, verbindlichst für die Ueberlassung der Arbeit und für die vielfachen Anregungen bei Anfertigung derselben.

Litteratur.

1) Schloffer, Die Laparotomie im Dienste der Rectumexstirpation. Diese Beiträge. 1904. Bd. 42. S. 396.

Ausser der am Schluss dieser Arbeit angeführten Litteratur wurden noch folgende Arbeiten benützt:

2) A. Bier, Die Entstehung des Kollateralkreislaufes. Virchow's Archiv Bd. 153. 1898. S. 461. — 3) Ito und Kunika, Zur kombinierten Exstirpation der hochsitzenden resp. hoch hinaufreichenden Mastdarmcarcinome bei Männern. Deutsche Zeitschr. f. Chir. 1904. Bd. 73. S. 228. — 4) Strauss, Zur Methodik der Rectoskopie. Berl. klin. Wochenschr. 1903. Nr. 48. — 5) Küttner, Die Recto-Romanoskopie und ihre Technik. Zeitschr. f. ärztl. Fortbildung. 1904. Nr. 9.

XXI.

AUS DER

BRESLAUER CHIRURGISCHEN KLINIK

DIREKTOR: WEILAND PROF. DR. v. MIKULICZ.

Klinische Beobachtungen über Glycosurie nach Aethernarkosen.

Von

Dr. **Rudolf Röhricht.**

Bei den Versuchen, die Aetiologie des Diabetes melitus aufzuklären, ist von je her naturgemäss seinem Cardinalsymptom, der Glycosurie, die grösste Beachtung geschenkt worden. Dabei fand man, dass die Glycosurie nicht immer nur ein Symptom der Zuckerharnruhr ist, sondern oft genug auch allein auftritt, ohne dass andere diabetische Symptome bestehen, ohne dass sich im Laufe der Zeit ein echter Diabetes melitus entwickelt. So wurde sie beobachtet bei den verschiedensten Krankheiten und Eingriffen, Krankheiten des Nervensystems, des Pankreas, der Leber, fieberhaften und Infektionskrankheiten, Morbus Basedowii, bei Vergiftungen, bei Asphyxie, bei Traumen, bei Narkosen u. s. w. Man ging auf dieser Fährte weiter in der Hoffnung, mit der ätiologischen Erklärung der Glycosurie auch die des Diabetes melitus zu finden, welcher nur eine schwerere Form der Glycosurie zu sein schien. In dieser Richtung erstrecken sich auch meine Untersuchungen. Sie sollen die Grundlage der vorliegenden Arbeit bilden, die sich auf den Zusammenhang von Aethernarkosen und Glycosurie erstreckt und ein Beitrag zur Klärung der Frage sein soll, welcher Faktor dabei als Ursache anzusehen ist.

Zu diesem Zweck habe ich auf der chirurgischen Klinik der Universität Breslau die Urine von 100 in Aethernarkose operierten Patienten untersucht. Die Narkosen waren nach der Aethertropfmethode Witzel's mit der Schimmelbusch'schen Maske ausgeführt und bei Männern regelmässig durch eine subkutane Injektion von 1 cgr Morphium vorbereitet worden. Frauen erhielten $^1/_2$ cgr, Kindern wurde kein Morphium gegeben. In einigen Fällen, besonders bei schwer narkotisierbaren Männern, wurde die Narkose mit Hilfe der Wanscher'schen Schüttelmaske eingeleitet, oder es wurde diese Maske zwischendurch angewandt. Doch liessen sich diese Fälle nachträglich nicht mehr zusammenstellen.

Zur Technik meiner Untersuchung sei erwähnt, dass ich stets den Harn zunächst auf Eiweiss untersuchte, um ihn, wenn nötig, zu enteiweissen. Zum Zuckernachweis bediente ich mich dann zunächst des Nylander'schen Reagenz, mit dem ich den Harn ca. 5 Minuten im Wasserbade kochen liess. War diese Probe negativ, so verzichtete ich auf die weiteren Proben, weil ich den negativen Ausfall der Nylanderprobe für absolut zuverlässig halte. War sie jedoch positiv oder schien sie es auch nur zu sein, so schloss ich ihr noch die Trommer'sche und die Phenylhydrazinprobe an. Letztere führte ich nach Naunyn[1]) aus. In einigen Fällen wandte ich noch die Gärungsprobe an. Zum quantitativen Nachweis des Zuckergehaltes bediente ich mich des Polarisationsapparates.

Untersucht habe ich stets, ausser wo dies äusserer Gründe wegen nicht möglich war, die Tages- und die Nachtportion getrennt. Trat nach der Narkose keine spontane Glycosurie auf, so habe ich auch die Untersuchung auf alimentäre durch Fütterung mit Kohlehydraten unterlassen. Im andern Fall gab ich den Patienten 100 gr Traubenzucker in 500 ccm Wasser gelöst, Morgens eine Stunde nach dem ersten Frühstück, weil ich mit Rosenberg eine Glycosurie nach diesem Quantum selbst beim Gesunden als pathologisch auffasse.

Das Ergebnis meiner Untersuchungen ist zunächst in Tabelle I zusammengestellt, in der die Fälle nach der Erkrankung und dem Alter der Patienten geordnet sind; die positiven sind dabei unterstrichen. Von den 100 untersuchten Fällen waren 12 positiv, von denen 8 auf Männer, 4 auf Frauen entfallen; unter den 100 Operierten befanden sich 53 Männer und 47 Frauen.

1) Naunyn, Der Diabetes melitus in Nothnagel's Specielle Pathologie und Therapie. Bd. 7. 6. Teil. Wien 1898. S. 431.

Es handelt sich jetzt für mich um die Frage war in diesen 12 positiven Fällen die Glycosurie eine Folge der Operation, die als „artificielles Trauma" zu bezeichnen wäre, oder war sie eine Folge der Narkose? Dies sind jedenfalls die beiden hauptsächlich in Betracht kommenden Möglichkeiten. Erwägen wir zunächst alle Punkte, die bei den vorliegenden Fragen in Betracht zu ziehen sind.

Aus Tabelle I (S. 538) geht hervor, dass

auf das Alter zwischen 11—20 Jahren 1 positiver Fall,
„ „ „ „ 21—30 „ 3 positive Fälle,
„ „ „ „ 31—40 „ 3 „ „
„ „ „ „ 41—50 „ 3 „ „ und
„ „ „ „ 51—60 „ 2 „ „

kommen. Kindes- wie Greisenalter haben also keinen positiven Fall aufzuweisen; vielleicht liegt dies auch daran, dass in diesen beiden Altersklassen im Verhältnis viel weniger Narkosen ausgeführt werden. Aus der gleichmässigen Verteilung der positiven Fälle über sämtliche andern Altersstufen ist aber nicht zu schliessen, dass das Lebensalter bei der Zuckerausscheidung eine Rolle spielt. Meiner Ansicht nach ist ein solcher Schluss bei der grossen Zeitspanne, die zwischen 11 und 60 Jahren liegt, nicht erlaubt. Das Lebensalter scheidet also wohl von der näheren Betrachtung aus.

Was nun die einzelnen Krankheiten anlangt, so verteilen sich die positiven Fälle folgendermassen.

Diagnose:	Operation:	Zahl der Fälle:	Davon positiv:
Strictura urethrae gonorrhoica.	Urethrotomie.	1	1
Osteomyelitis.	Sequestrotomie.	3	2
Struma.	Resektion.	8	1
Cholelithiasis.	Cystostomie resp. Cholecystektomie.	3	1
Elephantiasis.	Excisionen.	2	1
Carcinoma vulvae.	Resektion.	2	1
Carcinoma ventriculi.	Gastroenterostomie.	9	2
Hernia epigastrica.	Radikaloperation.	5	1
Pseudarthrosis cruris.	Naht.	1	1
Varices.	Exstirpation.	8	1

Um Missverständnissen vorzubeugen, möchte ich darauf hinweisen, dass hier der Nachdruck nicht auf die Krankheit, sondern auf die durch den operativen Eingriff hervorgerufene Schädigung zu

legen ist, denn vor der Operation, aber doch immer schon während der Krankheit, zeigte keiner meiner Fälle Glycosurie. Meine 16 Carcinomfälle hatten keine diabetische Grundlage (Kappler), ebenso wenig meine Cholelithiasisfälle, wie ich im Gegensatz zu Exner betone, der bei Cholelithiasis häufig Glycosurie beobachtet haben will, was Kausch allerdings anzweifelt.

Konjetzny hat bei einer erheblichen Anzahl von Frakturen Glycosurie beobachtet und als Ursache hierfür Fettembolien in der Medulla oblongata angesprochen, die durch die Fraktur ausgelöst worden sind. Die anatomischen Grundlagen hierfür fehlen allerdings zur Zeit noch, und ich kann daher seine Ansicht nicht vertreten. Unter meinen Fällen befinden sich 15 Operationsfälle an Knochen, darunter 4 Resektionen. 2 Amputationen, 1 Osteotomie und 1 Arthrektomie. Warum bei keinem von diesen Glycosurie aufgetreten ist, ist in Anbetracht der Schwere der Knochenverletzungen, zumal dabei doch auch stets das Mark in erheblicher Weise verletzt wurde, nicht leicht einzusehen. Möglich ist allerdings, dass die Esmarch'sche Blutleere, unter der diese Operationen ausgeführt wurden, eine Aspiration des Markfettes durch die Venen verhindert hat. Auffallend ist dagegen, dass von 3 Sequestrotomien bei Osteomyelitis 2 positiv waren. Vielleicht ist hier als Grund der phlegmonöse Charakter der Osteomyelitis anzusehen.

Kommen wir nun zur Betrachtung der einzelnen positiven Fälle[1]).

1. F. B., 43j. Mann. Carcinoma ventriculi in regione pylori. 26. III. Gastroenterostomia retrocolica posterior. Dauer der Narkose: 75 Minuten. Aetherverbrauch: 150 ccm.

Urinbefund:

	Menge.	Sp. Gew.	E[2]).	Nyl.[3]).	Tr.[4]).	Os.[5]).	Pol.[6]).
26. III. 8 h Abends	0	.	.	.	.	.	.
27. III. 8 h Morgens	650	1029	—	+	+	+	0,4
8 h A.	570	1022	—	Spur	—	—	0
28. III. 8 h M.	430	1024	—	—	—	—	.

1) Anamnestische Angaben über Potus oder Lues sind, weil sie nicht mit Sicherheit zu eruieren waren, bei keiner Beobachtung angegeben. — Der Urin war vor den Operationen, wenn nichts anderes besonders angegeben ist, stets eiweiss- und zuckerfrei. Der Reaktionsbefund der Urine ist, weil stets normal, nicht besonders angegeben.

2) E. = Eiweissprobe.

3) Nyl. = Probe mit Nylanders Reagens.

4) Tr. = Trommer'sche Probe.

5) Os. = Osazonprobe.

6) Pol. = Polarisation.

Das Maximum der Zuckerausscheidung trat hier also unmittelbar nach der Operation auf, sie verlor sich schon am nächsten Tage. Eine Prüfung auf alimentäre Glycosurie e saccharo war wegen der Operation und der dadurch bedingten Ernährungsweise unmöglich.

2. A. F., 37j. Frau. Cholelithiasis. 16. IV. Cholecystostomie. Dauer der Narkose: 75 Minuten. Aetherverbrauch: 170 ccm.

Urinbefund:

	Menge.	Sp. Gew.	E.	Nyl.	Tr.	Os.	Pol.
16. IV. 8 h A.	0	.	.	.	.	.	.
17. IV. 8 h M.	400	1023	+	+	+	+	0,3
18. IV. 8 h M.	360	1022	—	+	+	+	0,7
8 h A.	500	1022	—	—	—	—	.
19. IV. 8 h M.	370	1021	—	—	—	—	.

Die Zuckerausscheidung erreichte hier ihr Maximum erst in der zweiten Portion, um danach sofort wieder zu verschwinden. Da Ernährung durch Klystiere, ist eine Darreichung von Traubenzucker auch hier unterblieben.

3. K. K., 55j. Mann. Carcinoma ventriculi. 15. IV. Gastroenterostomie. Dauer der Narkose: 60 Minuten. Aetherverbrauch: 280 ccm

Urinbefund:

	Menge.	Sp. Gew.	E.	Nyl.	Tr.	Os.	Pol.
16. IV. 8 h M.	0	.	.	.	.	.	.
17. IV. 8 h M.	420	1027	—	+	+	+	0,6
18. IV. 8 h M.	205	1028	—	+	+	+	1,0
19. IV. 8 h M.	(Urin verloren gegangen.)						
20. IV. 8 h M.	525	1019	—	Spur	—	—	0
8 h A.	490	1020	—	—	—	—	.

Dieser Fall zeigt unter allen die höchste Zuckerausscheidung: 1,0% im Polarisationsapparat; er erreicht sie am dritten Tage. Ob sie allmählich abgefallen oder plötzlich verschwunden ist, hat sich leider nicht feststellen lassen, da der Urin am 19. IV. früh durch ein Versehen des Wartepersonals nicht zu meiner Untersuchung gelangte. Traubenzucker war auch hier nicht zu geben.

4. K. B., 35j. Mann. Varices. 9. IV. Exstirpation. Dauer der Narkose: 75 Minuten. Aetherverbrauch: 260 ccm.

Urinbefund: Er enthielt schon vor der Operation Eiweiss (0,7‰).

		Menge	Sp. Gew.	E.	Nyl.	Tr.	Os.	Pol.	Bemerkungen.
10. IV.	8 h M.	570	1008	+	+	+	+	0,2	
	8 h A.	.	.	.	.	.	.	.	Urin verlor. gegangen.
11. IV.	8 h M.	1510	1018	+	+	+	+	0,2	Eiweiss 0,75 °/₀₀.
	8 h A.	820	1020	+	—	—	—	.	Eiweiss 0,5 °/₀₀.
12. IV.	8 h M.	1480	1009	+	—	—	—	.	Eiweiss 0,3 °/₀₀. 50 g Traubenzucker per os.
	8 h A.	750	1021	+	+	+	—	0	
13. IV.	8 h M.	240	1022	+	+	+	+	0,5	
	8 h A.	980	1010	+	+	+	+	0,4	
14. IV.	8 h M.	450	1011	+	+	+	+	0,4	
	8 h A.	695	1014	+	Spur	—	—	0	
15. IV.	8 h M.	325	1023	+	+	+	+	0,4	
	8 h A.	740	1019	+	—	—	—	.	
16. IV.	8 h M.	550	1025	+	—	—	—	.	Am 17. IV. 100 g Traubenzucker.
18. IV.	8 h M.	1110	1017	+	—	—	—	.	Eiweiss 0,55 °/₀₀.
19. IV.	8 h M.	1240	1016	+	—	—	—	.	

Gleich in der ersten Portion trat hier das Maximum (0,2) auf, um am dritten Tage zu verschwinden. Nach 50 gr Traubenzucker trat eine in der zweiten Portion nachher nachweisbare alimentäre Glycosurie auf, die mit ihrem Maximum (0,5) die spontane sogar noch überschritt. Nach ihrem Verschwinden nach 3 Tagen konnte sie auch durch eine Gabe von 100 gr Traubenzucker nicht mehr ausgelöst werden.

5. L. A., 52j. Frau. Carcinoma labii maioris et minoris dextri. 13. IV. Exstirpation. Dauer der Narkose: 105 Minuten. Aetherverbrauch: 220 ccm.

Urinbefund:

		Menge.	Sp. Gew.	E.	Nyl.	Tr.	Os.	Pol.	Bemerkungen.
14. IV.	8 h M.	400	1026	—	+	+	+	0,4	
15. IV.	8 h M.	700	1030	—	+	+	+	0,2	
	8 h A.	.	.	.	.	.	.	.	Urin verlor. gegangen.
16. IV.	8 h M.	475	1026	—	—	—	—	.	Am 17. IV. 100 g Traubenzucker.
18. IV.	8 h M.	250	1019	—	—	—	—	.	
19. IV.	8 h M.	380	1021	—	—	—	—	.	

Das Maximum der Zuckerausscheidung (0,4) trat hier sofort nach der Operation auf, sie verschwand wieder am 3. Tage. Alimentäre Glycosurie trat nicht auf.

6. H. K., 33j. Mann. Elephantiasis. 13. IV. Excisionen. Dauer der Narkose: 60 Minuten. Aetherverbrauch: 180 ccm.

Urinbefund: Der Urin enthielt schon vor der Operation Eiweiss.

	Menge.	Sp. Gew.	E.	Nyl.	Tr.	Os.	Pol.	Bemerkungen.
14. IV. 8 h M.	1050	1015	+	+	+	+	0,4	
8 h A.	600	1016	+	Spur	—	—	0	
15. IV. 8 h M.	425	1017	+	+	+	+	0,3	
8 h A.	815	1020	+	Spur	—	—	0	
16. IV. 8 h M.	505	1024	+	—	—	—	.	Am 17. IV. 100 g Traubenzucker.
17. IV. 8 h A.	965	1016	+	—	—	—	.	
18. IV. 8 h M.	390	1022	+	—	—	—	.	

Auch in diesem Falle trat die Glycosurie mit ihrem Maximum (0,4) gleich nach der Narkose auf. Merkwürdigerweise liess sich in der Tagesportion vom zweiten Tage kein Zucker mehr nachweisen, während er in der Nachtportion wieder deutlich vorhanden war. Auf eine Gabe von 100 gr Traubenzucker trat eine Reaktion ein.

7. M. T., 29j. Frau. Struma. 20. IV. Resektion. Dauer der Narkose: 90 Minuten. Aetherverbrauch: 200 ccm.

Urinbefund:

	Menge.	Sp. Gew.	E.	Nyl.	Tr.	Os.	Pol.	Bemerkungen.
21. IV. 8 h M.	350	1017	+	+	+	+	0,7	
8 h A.	500	1026	—	+	+	+	0,4	
22. IV. 8 h M.	0	.	.	.	.	.	.	
8 h A.	620	1027	—	—	—	—	.	
23. IV. 8 h M.	970	1025	—	—	—	—	.	Am 24. IV. 100 g Traubenzucker.
24. IV. 8 h A.	610	1009	—	—	—	—	.	
25. IV. 8 h M.	680	1005	—	—	—	—	.	

Die spontane Glycosurie setzte gleich mit ihrem Maximum (0,7) ein. Keine alimentäre Glycosurie.

8. O. D., 50j. Frau. Hernia ventralis. 20. IV. Radikaloperation. Dauer der Narkose: 75 Minuten. Aetherverbrauch: 120 ccm.

Urinbefund:

	Menge.	Sp. Gew.	E.	Nyl.	Tr.	Os.	Pol.	Bemerkungen.
21. IV. 8 h M.	275	1021	—	+	+	+	0,3	
8 h A.	1040	1006	—	—	—	—	.	
22. IV. 8 h M.	785	1015	—	—	—	—	.	Am 23. IV. 100 g Traubenzucker.
23. IV. 8 h A.	500	1016	—	—	—	—	.	
24. IV. 8 h M.	210	1018	—	—	—	—	.	
8 h A.	1000	1020	—	—	—	—	.	
25. IV. 8 h M.	1000	1017	—	—	—	—	.	

Die Hernie war nicht incarceriert. — Zucker liess sich im Urin nur einmal, und zwar wieder in der ersten Portion, nachweisen. 100 gr Traubenzucker werden ohne Erfolg gegeben.

9. P. N., 15j. Knabe. Abscessus femoris, Osteomyelitis. 22. IV. Incisionen. Dauer der Narkose: 45 Minuten. Aetherverbrauch: 160 ccm. Urinbefund:

		Menge.	Sp. Gew.	E.	Nyl.	Tr.	Os.	Pol.	Bemerkungen.
23. IV.	8 h M.	595	1017	—	+	+	+	0,7	
	8 h A.	305	1023	+	+	+	+	0,3	
24. IV.	8 h M.	290	1019	—	+	+	+	0,1	
	8 h A.	420	1021	—	+	+	+	0,3	
25. IV.	8 h M.	550	1017	—	+	+	+	0,3	
	8 h A.	760	1010	—	—	—	—	.	
26. IV.	8 h M.	395	1012	—	—	—	—	.	Vormittags 100 g Traubenzucker.
	8 h A.	590	1016	+	—	—	—	.	Nachm. Kohlehydrate.
27. IV.	8 h M.	195	1017	—	—	—	—	.	

Auch hier setzte die Glycosurie sofort mit ihrem Maximum (0,7) ein, um bis zum zweiten Tage auf 0,1 hinabzugehen. An diesem Tage stieg sie wieder auf 0,3 und verschwand am vierten Tage ganz. 100 gr Traubenzucker gelangten nicht zur Resorption, da sie erbrochen wurden. Am Nachmittag desselben Tages gegebene Kohlehydrate lösten keine Glycosurie aus.

10. F. G., 27j. Mann. Strictura urethrae gonorrh. 6. V. Urethrotomie. Dauer der Narkose: 90 Minuten. Aetherverbrauch: 260 ccm.

Urinbefund: Der Urin war vor der Operation stets frei von Zucker und Eiweiss, nur am 4. V. zeigte die Kochprobe eine leichte Opalescenz.

		Menge.	Sp. Gew.	E.	Nyl.	Tr.	Os.	Pol.	Bemerkungen.
6. V.	8 h A.	135	1022	+	—	—	—	.	
7. V.	8 h M.	210	1021	+	—	—	—	.	
	8 h A.	220	1027	—	+	+	+	0,3	
8. V.	8 h M.	250	1026	+	—	—	—	.	
	8 h A.	260	1026	+	—	—	—	.	
9. V.	8 h M.	210	1027	+	—	—	—	.	
	8 h A.	585	1013	+	—	—	—	.	
10. V.	8 h M.	380	1014	—	+	+	+	0,3	
	8 h A.	290	1021	+	—	—	—	.	
11. V.	8 h M.	135	1021	Spur	—	—	—	.	12.—13. V. derselbe Urinbefund.
14. V.	8 h M.	475	1022	+	—	—	—	.	
15. V.	8 h M.	225	1026	+	—	—	—	.	

	Menge.	Sp. Gew.	E.	Nyl.	Tr.	Os.	Pol.	Bemerkungen.
16. V. 8 h M.	275	1016	—	+	+	+	0,9	Nach Diätfehler?
17. V. 8 h M.	380	1017	—	—	—	—	.	
18. V. 8 h M.	280	1017	—	—	—	—	.	Am 19. V. 100 g Traubenzucker.
20. V. 8 h M.	460	1016	—	—	—	—	.	
21. V. 8 h M.	340	1018	—	—	—	—	.	

Dieser Fall verdient in verschiedener Richtung Beachtung. In einer Spanne von elf Tagen trat nur dreimal Zucker im Urin auf und werkwürdigerweise nur dann, wenn der sonst stark Eiweiss haltende Urin dieses nicht enthielt. Ferner zeigte er den höchsten Zuckergehalt erst am elften Tage. Auf 100 gr Traubenzucker trat später keine alimentäre Glycosurie auf. — Auch die Eiweissausscheidung halte ich für eine Folge der Narkose.

11. E. L. 47j. Mann. Osteomyelitis humeri. 10. V. Sequestrotomie. Dauer der Narkose: 75 Minuten. Aetherverbrauch: 75 ccm.
Urinbefund:

	Menge.	Sp. Gew.	E.	Nyl.	Tr.	Os.	Pol.	Bemerkungen.
11. V. 8 h M.	165	1025	—	+	+	+	0,8	
12. V. 8 h M.	.	.	.	.	.	.	.	Urin verlor. gegangen.
13. V. 8 h M.	.	.	.	.	.	.	.	Desgl.
8 h A.	720	1018	—	+	+	+	0,8	
14. V. 8 h M.	275	1011	Spur	—	—	—	.	
15. V. 8 h M.	.	.	.	.	.	.	.	Urin verlor. gegangen.
8 h A.	505	1015	—	—	—	—	.	
16. V. 8 h M.	570	1014	—	—	—	—	.	Am 17. V. 100 g Traubenzucker.
18. V. 8 h M.	480	1016	—	—	—	—	.	
19. V. 8 h M.	520	1015	—	—	—	—	.	

Dies ist der zweite positive Fall bei Osteomyelitis. Der Zucker liess sich im Urin sofort nach der Narkose nachweisen, ob drei Tage lang, ist nicht mit Sicherheit festzustellen, da der Urin mehrere Male verloren gegangen ist, doch ist es wohl anzunehmen, da er am dritten Tage Abends noch in derselben Menge wie am ersten Tage früh nachzuweisen war. Keine alimentäre Glycosurie e saccharo.

12. R. D., 22j. Mann. Pseudarthrosis cruris. 3. VI. Naht. Dauer der Narkose: 45 Minuten. Aetherverbrauch: 70 ccm.
Urinbefund:

	Menge.	Sp. Gew.	E.	Nyl.	Tr.	Os.	Pol.	Bemerkungen.
4. VI. 8 h M.	395	.	—	+	+	+	0,2	
5. VI. 8 h M.	260	.	—	—	—	—	.	Am 6. VI. 100 g Traubenzucker.

Auch in diesem Fall trat die Zuckerausscheidung sofort auf. Keine alimentäre Glycosurie.

Wir sehen aus diesen 12 Fällen, dass die Glycosurie in der Mehrzahl der Fälle unmittelbar nach der Narkose, d. h. in der ersten nach der Narkose entleerten Urinportion, auftrat, und zwar auch meist sofort mit ihrem Maximum. Der höchste Zuckergehalt betrug in meinen Fälen 1,0 (Beobachtung 3); bei diesem Fall hielt die Glycosurie zwei (?) Tage vor. Der, was das Maximum anlangt, nächste Fall (10) erreichte diese Höhe (0,9) erst am elften Tage. Wodurch dies bedingt sein kann, ist mir unerklärlich, und ich neige fast der Ansicht zu, hier eine Fehlerquelle anzunehmen, falls man nicht einem später nicht mehr festzustellenden Diätfehler die Schuld geben will. Auch die geringe Zuckerausscheidung von Beobachtung 4 und 12 (0,2) fasse ich noch als pathologisch auf, obwohl Raimann 0,2 als Nullpunkt annimmt.

Was soll man nun bei diesen 12 Fällen als die Glycosurie auslösendes Moment ansehen? Die Operation, das „artificielle Trauma" also, oder die Narkose? Um zu untersuchen, ob ersteres die Schuld trägt, habe ich in gleicher Weise wie die oben geschilderten 100 Fälle, 9 andere untersucht, die Patienten betrafen, die ohne Narkose, unter Schleich'scher Lokalanästhesie operiert wurden.

Nr.	Geschlecht.	Alter.	Diagnose.	Operation.	Dauer in Minuten.
1	weibl.	48	Hernia inguinal. incarcerata.	Radikaloperation.	?
2	weibl.	36	Carcinoma recti.	Colostomie.	?
3	männl.	64	Carcinoma ventric.	Gastroenterostomie.	45
4	männl.	46	Stenosis oesoph.	Gastrostomie.	30
5	männl.	36	Gangraena pulmon.	Thoracotomie, Naht der Pleura pulmon. u. cost.	30
6	männl.	53	Bursitis praepatell.	Exstirpation.	25
7	weibl.	40	Hernia crural.	Radikaloperation.	65
8	männl.	14	Osteomyelitis pelvis.	Laparotomie, Incision.	35
9	männl.	36	Stenosis oesoph.	Gastrostomie.	30

Von diesen 9 Fällen, die vor der Operation ebenfalls niemals Zucker ausschieden, trat dies auch nach der Operation bei Fall 1—8

nicht ein. Nur bei dem letzten stellte sich die Urinuntersuchung folgendermassen:

13. Operation am 28. III.
Urinbefund:

	Menge.	Sp. Gew.	E.	Nyl.	Tr.	Os.	Pol.	Bemerkungen.
29. III. 8 h M.	420	1020	—	+	+	+	0,2	
30. III. 8 h M.	.	.	—	—	—	—	.	50 g Traubenzucker.
31. III. 8 h M.	.	.	—	—	—	—	.	
1. IV. 8 h M.	.	.	—	—	—	—	.	

Hier war also unmittelbar nach der Operation eine geringe Glycosurie zu beobachten. Doch glaube ich nicht, dass diese als eine Folge der Operation anzusehen ist. Diese Operation übertrifft die andern nicht an Länge, der Patient selbst befand sich im besten Mannesalter. Ein anderer Patient (Nr. 4), der 10 Jahre älter ist als jener, und an dem dieselbe Operation wegen desselben Leidens in derselben Zeit vorgenommen wurde, schied keinen Zucker aus. Ich halte es für denkbar, dass diese Glycosurie zu erklären ist als eine Folge der durch die Operation hervorgerufenen Ernährungsstörung. Dass diese nicht auch bei anderen, in ähnlicher Weise operierten Patienten eintrat, war vielleicht durch irgend einen Zufall in der Abmessung der Nährstoffe veranlasst. Vielleicht spielte auch die individuelle Veranlagung dabei eine Rolle.

Im Uebrigen ist ja schon lange nach Traumen Glycosurie beobachtet worden. Higgins und Ogden konstatierten in fast 10% aller Fälle von Kopfverletzungen Glycosurie, Borchard führt ebenfalls zwei Fälle auf. Haedke hat in 60% seiner angeführten Kopfverletzungen wenigstens alimentäre Glycosurie e saccharo festgestellt. Borchard nimmt als Ursache der Glycosurie eine Erschütterung und Alteration der vasomotorischen Bahnen und direkte Cirkulationsstörung in den Unterleibsorganen an.

Diese Ursache lässt sich aber keinesfalls auf meine Beobachtung 13 anwenden. Hier handelt es sich ja auch um ein ganz anderes „Trauma". Während in meiner Beobachtung das „Trauma" in einem artificiellen Eingriff, der Operation, besteht, ist es bei den angeführten Kopfverletzungen ein Unfall. Spielt da nicht vielleicht der Schreck oder die Shokwirkung mit? Letztere müsste dann allerdings auch bei jedem Trauma oder wenigstens in einem überwiegenden Teil eintreten.

Um zu sehen, ob sich dies wirklich so verhält, habe ich auch nach dieser Richtung hin Untersuchungen angestellt. Ich habe in

der oben beschriebenen Weise 22 Verletzte untersucht, 2—24 Stunden nach ihrem Unfall. Es handelte sich dabei um Verletzungen aller Art, besonders um Quetschungen von Fingern, Händen oder Füssen durch Maschinen etc. Doch befand sich darunter keine Fraktur, da ich diese nicht in den Bereich meiner Arbeit ziehen wollte. Bei jedem dieser Traumen war zweifellos ein Shok zu Stande gekommen. Durch meine Untersuchungen konnte ich aber in keinem der 22 Fälle Zucker nachweisen.

Danach scheint es also nicht so, als ob der Shok als solcher Glycosurie auslöst, so dass die Borchard'sche Erklärung für seine Kopfverletzungen mir ganz gut glaubhaft klingt. Auch Frerichs führt einige Fälle an, in denen nach Commotio cerebri Glycosurie beobachtet wurde.

Das Trauma scheint mir also nach dem Gesagten nur dann eine Rolle bei dem Zustandekommen der Glycosurie zu spielen, wenn damit eine Alteration des Nervensystems, und zwar eine nicht unbedeutende, verknüpft ist. Keinesfalls aber findet man hierin eine Erklärung für die Glycosurie meiner Beobachtungen 1—12. Es bleibt demnach nur noch übrig, für diese 12 Fälle die Aethernarkose als auslösendes Moment anzusehen.

Für Untersuchungen nach dieser Richtung müssten nun das sicherste Resultat solche Patienten ergeben, die nur eine Aethernarkose hinter sich haben, also z. B. eine solche zu diagnostischen Zwecken. Da aber zur Zeit auf hiesiger Klinik keine derartigen gemacht wurden, musste ich mich damit begnügen, ein allerdings sehr geringfügiges Trauma mit in Kauf zu nehmen. Ich habe daher auf der orthopädischen Abteilung der chirurgischen Klinik 6 Fälle untersucht, die sich zu orthopädischen Zwecken einer Narkose unterziehen mussten. Das Ergebnis dieser war folgendes:

I. M. F., 18j. Mädchen. Klumpfuss. Narkose zur Redression: 35 Minuten. Aetherverbrauch: 110 ccm.

II. L. N., 21j. Mädchen. Contractura genu. Narkose zur Dehnung: 30 Minuten. Aetherverbrauch: 80 ccm.

III. E. B., 11j. Mädchen. Coxitis. Narkose zum Anlegen des Gipsverbandes: 7 Minuten. Aetherverbrauch: 20 ccm.

In diesen 3 Fällen trat keine Glycosurie ein, bei Fall 3 war vielleicht die Einwirkung des Aethers eine zu geringe. Die übrigen 3 Fälle hingegen waren positiv.

14. G. K., 30j. Frau. Luxatio cubiti inveterata. Am 9. IV. erste Narkose zur Reposition: 75 Minuten. Aetherverbrauch: 175 ccm.

Urinbefund[1]):

	E.	Nyl.	Tr.	Os.	Pol.
10. IV. 8 h M.	—	+	+	+	0,4
8 h A.	—	+	+	+	0,4
11. IV. 8 h M.	—	+	+	+	0,2

Leider konnte ich den weiteren Verlauf nicht abwarten, da sich die Pat. am 11. IV. 5 h Nachm. einer zweiten Narkose unterziehen musste. Dauer der Narkose: 25 Minuten. Aetherverbrauch: 90 ccm.

Urinbefund:

	E.	Nyl.	Tr.	Os.	Pol.	Bemerkungen.
12. IV. 8 h M.	—	+	+	+	0,3	
8 h A.	—	Spur	—	—	.	
13. IV. 8 h M.	—	—	—	—	.	
8 h A.	—	—	—	—	.	Am 14. IV. 100 g Traubenzucker.
14. IV. 8 h A.	—	+	+	+	0,2	
15. IV. 8 h M.	—	+	+	+	0,2	
8 h A.	—	—	—	—	.	
16. IV. 8 h M.	—	—	—	—	.	

Hier trat also prompt nach der ersten Narkose die Glycosurie mit ihrem Maximum (0,4) ein. Die zweite Narkose vermehrte den inzwischen auf 0,2 gesunkenen Zuckergehalt wieder auf 0,3, doch verschwand er schon in der zweiten Portion wieder. Die alimentäre Glycosurie hielt nur zwei Tage an.

15. Sch., 62j. Frau. Luxatio humeri inveterata. Narkose am 14. IV. zur Reposition: 25 Minuten. Aetherverbrauch: 85 ccm.

Urinbefund:

	E.	Nyl.	Tr.	Os.	Pol.	Bemerkungen.
14. IV. 8 h A.	—	+	+	+	0,2	
15. IV. 8 h M.	—	+	+	+	0,2	
8 h A.	—	+	+	+	0,2	
16. IV. 8 h M.	—	+	+	+	0,2	
8 h A.	—	+	+	+	0,2	
17. IV. 8 h M.	—	—	—	—	.	
8 h A.	—	—	—	—	.	Am 18. IV. 50 g Traubenzucker.
18. IV. 8 h A.	—	—	—	—	.	
19. IV. 8 h M.	—	—	—	—	.	

Die auch hier unmittelbar nach der Narkose eingetretene Glycosurie hielt sich 3 Tage lang auf derselben Höhe. Nach ihrem

1) Da diese Patienten in einer Dépendance der Klinik untergebracht waren, erhielt ich zur Untersuchung nur Urinproben. Es fehlen bei Beobachtung 14—16 daher auch die Angaben über Menge und specifisches Gewicht der Urine.

Verschwinden wurden der Patientin 100 gr Traubenzucker gegeben, von ihr aber leider nur 50 gr genommen. Diesem Umstande ist es vielleicht zuzuschreiben, dass keine alimentäre Glycosurie eintrat. Eine nochmalige Prüfung wurde durch ihre Entlassung unmöglich gemacht.

16. A. W., 16j. Knabe. Ankylosis cubiti post fracturam. Am 2. IV. erste Narkose zur Dehnung: 25 Minuten. Aetherverbrauch: 80 ccm. Keine spontane Glycosurie. Am 9. IV. zweite Narkose: 30 Minuten. Aetherverbrauch: 90 ccm.

Da ich annahm, dass wieder keine spontane Glycosurie auftreten würde, gab ich dem Pat. am 9. IV. 12 h Mittags 50 g Traubenzucker.

Urinbefund:

	E.	Nyl.	Tr.	Os.	Pol.	Bemerkungen.
9. IV. 8 h A.	—	+	+	+	0,3	
10. IV. 8 h M.	—	+	+	+	0,3	
8 h A.	—	—	—	—	.	
11. IV. 8 h M.	—	—	—	—	.	Um 12 h Mitt. 100 g Traubenzucker.
8 h A.	—	—	—	—	.	
12. IV. 8 h M.	—	—	—	—	.	

Unter diesen 6 Fällen sind also 3 negativ, 2 positiv, während in einem Fall (Beobachtung 16) zweifellos eine Herabsetzung der Assimilationsgrenze für Kohlehydrate durch die Narkose zu konstatieren ist. Betrachten wir die Fälle genauer, so sehen wir, dass die beiden absolut positiven (Beobachtung 14 und 15) Patientinnen betreffen, die durch ihr Lebensalter (30 resp. 62 Jahre) die übrigen übertreffen. Beobachtung 16 betrifft allerdings einen Jungen von 16 Jahren, doch trat hier eben auch keine spontane Glycosurie ein. Hiernach könnte man annehmen, wenn man diese wenigen Fälle verallgemeinern wollte, dass das Lebensalter eine wesentliche Rolle beim Zustandekommen der Glycosurie spiele. Wie ich jedoch oben schon nachgewiesen habe, trifft dies nicht zu.

Länge der Narkose und Aetherverbrauch scheinen ebenfalls nicht in die Wagschale zu fallen. Dies geht auch aus Tabelle II, in der Narkosenlänge und verbrauchte Aethermenge gegenübergestellt sind, und die ebenfalls die oben erwähnten 100 Fälle umfasst, hervor. Der verbrauchte Aether ist im Uebrigen absolut nicht identisch mit dem inhalierten, schwanken doch z. B. bei Narkosen von 105—120 Minuten Länge die verbrauchten Aethermengen zwischen 140 und 400 ccm (cf. Tabelle II).

Tabelle II.

Narkosenlänge in Minuten.	Verbrauchte Aethermenge in ccm.																
	40—60	60—80	80—100	100—120	120—140	140—160	160—180	180—200	200—220	220—240	240—260	260—280	280—300	300—320	320—340	340—360	360—380	380—400
15— 30	1—		1—															
30— 45	1—	3— B 12+	3—	1—	1—	2— B 9+	1—											
45— 60		3—	4—	2—	1—	2—	3— B 6+	3—		1—		B 3+	1—					
60— 75		1— B 11+	2—	1— B 8+		1— B 1+	1— B 2+	5—			1— B 4+							
75— 90		1—	1—	1—		1—	5—	1— B 7+		2—	B 10+					1—		
90—105				2—	1—	1—	2—	1—	B 5+									1—
105—120					1—	1—	3—					1—	2—				2—	1—
120—135								1—		2—	1—		2—					
135—150									1—				1—					
150—165													1—					

Die vor den („—") Strichen befindlichen Zahlen geben die Zahl der Fälle an, die keine Glycosurie aufwiesen. Die andern sind unterstrichen, „B 12+" z. B. bedeutet: „Beobachtung 12 positiv".

Aus den Ergebnissen der positiven 16 Fälle kann man wohl darauf schliessen, dass bei ihnen dieselbe Ursache für die Zuckerausscheidung anzunehmen ist: die durch den inhalierten Aether hervorgerufene Schädigung des Organismus. Aber wie kommt diese Wirkung des Aethers zu Stande?

Am nächsten liegt es, an eine direkte Wirkung des Aethers auf das glycogenbildende Organ, die Leber, zu denken, analog der Chloroform- und Phosphorwirkung. Lengemann, Bandler, Selbach und Leppmann haben jedoch durch Tierversuche festgestellt, dass wohl durch sehr langdauernde Aethernarkosen eine fettige Infiltration der Leber zu Stande kommt, jedenfalls aber keine fettige Degeneration. Die Veränderungen waren im Uebrigen so geringer Natur, dass sie mir nicht im Stande zu sein schienen, Glycosurie auszulösen, zumal es sich bei den Narkosen beim Menschen im Verhältnis zu den beim Tier ausgeführten nur um sehr kurze handelte. Dass aber der Aether auf den Zuckerstoffwechsel in der Leber einwirkt, geht klar aus den Versuchen Harley's hervor, der durch Injektion von Aether in Aeste der Vena portarum Glycosurie erzeugte.

Da ferner bekanntlich jeder Glycosurie mit Ausnahme der sogenannten „renalen" eine Glykämie vorangeht, könnte man auch an eine Störung der Zusammensetzung des Blutes durch den Aether denken. Seelig hat durch Tierexperimente gefunden, dass während einer längeren Aethernarkose Glycosurie eintritt, die ungefähr 3—4 Stunden nach der Narkose wieder verschwindet. Als Ursache sieht er einen im Blut entstehenden Sauerstoffmangel an und hat dies auch durch ein zweites Experiment erhärtet. Sowie er nämlich Sauerstoff in die Venen leitete, blieb die Glycosurie aus. In ähnlicher Weise kommt wohl auch die Kohlenoxyd- und nach Stern die Nikotinvergiftung zu Stande. Dass dieses sauerstoffarme Blut die Organe soweit schädigen kann, dass sie die durch die Nahrung aufgenommenen und nun im Blut im Ueberschuss enthaltenen Kohlehydrate nicht mehr assimilieren können, dass diese vielmehr zur Ausscheidung gelangen, ist leicht einzusehen. Allerdings müsste dann Narkosenlänge und verbrauchte Aethermenge zur Höhe und Dauer der Glycosurie im direkten Verhältnis stehen und überhaupt Glycosurie viel häufiger beobachtet werden, als es wirklich der Fall ist.

Diesem Einwand ist entgegenzuhalten, dass zweifellos noch ein dritter Faktor beim Zustandekommen einer Glycosurie in Betracht zu ziehen ist, nämlich die individuell stark verschiedene Disposition.

Dies geht schon aus den Veröffentlichungen von Faber, Verneuil, Landau, Becker, Hoffa, Ochsner, Dreschfeld u. A. hervor. Genannte Autoren haben nämlich nach Operationen, die an Diabetikern in Narkose ausgeführt wurden, das Ausbrechen eines echten Coma diabeticum mit darauffolgendem Exitus letalis beobachtet. Leider ist nicht von allen Autoren angegeben worden, ob die Narkosen mit Aether oder mit Chloroform ausgeführt wurden. Aber das ist meiner Ansicht nach auch ganz gleichgiltig, es kommt mir jetzt nur darauf an zu zeigen, dass das Narkoticum im Stande ist, erkrankte und daher nicht mehr in der richtigen Weise funktionierende Organe so zu schädigen, dass die Störung sich ad maximum steigern kann. In gleicher Weise nehme ich zur Erklärung meiner Beobachtungen an, dass schon vor der Narkose eine Erkrankung der Organe bestanden hat, jedoch in so geringem Grade, dass sie nicht nachweisbar war. Wer weiss, ob nicht meine Patienten später einmal sogar an Diabetes melitus erkranken werden? Ich halte jedenfalls die Glycosurie für ein Cardinalsymptom nicht nur des Diabetes melitus, sondern auch einer uns bisher noch unbekannten Vorstufe desselben.

Will man dies nach Becker als „chemische Wirkung" des Aethers auf das Blut bezeichnen, so kann man die folgende die „mechanische" nennen. Holz hat beobachtet, dass „Aetherinhalation (gemeint ist Aethernarkose) beim Menschen fast immer eine bedeutende Zunahme der periodischen, durch die Herzthätigkeit bedingten Geschwindigkeitsschwankung des Blutes, also der Pulsstärke" bewirkt. Er hat bei 37 Fällen, die er anführt, 34 mal den Puls gezählt, wobei 25 mal eine Zunahme der Pulszahl zu bemerken ist. Diese gesteigerte Circulation, die vielleicht cerebral bedingt ist, könnte eine bessere Durchspülung der Leber herbeiführen und so im Sinne Claude Bernard's wirken: „Si l'on examine l'état des viscères abdominaux chez un animal, qui a subi la piqûre diabétique, on voit que la circulation y est considérablement activée. L'influence nerveuse paraît donc s'exercer par l'intermédiaire de la circulation. — Les cellules hépatiques, foyers de matière glycogène, se trouvent entourées d'une sorte de réseau sanguin; la circulation devenant plus active dans le réseau, le contact du liquide sanguin avec les liquides cellulaires mieux assuré, l'action est plus énergique sur la matière glycogène, la transformation devient plus abondante, et le sucre produit est immédiatement entraîné."

Ob die Intoxikation durch den Aether allein diese Folgen

zeitigt, ist nicht wahrscheinlich. Frerichs u. A. haben gefunden, dass durch Aetherinhalation allein keine Glycosurie erzeugt wird, dass dies nur nach Aethernarkose geschieht. Es liegt also nicht fern, die Narkose als solche zu beschuldigen.

Reuter ist mit Bumm der Ansicht, dass bei der Alkoholintoxikation zuerst Grosshirngebiete getroffen werden, dann erst Gebiete des Centralnervensystems (Medulla oblongata, „Eiweiss- und Zuckercentrum"). So wäre also auch die nach Alkoholvergiftung beobachtete Glycosurie zu erklären. In ähnlicher Weise könnte man sich die Wirkung des Aethers auf das Gehirn erklären, und in der That hat Flourens „durch Versuche an Hunden nachgewiesen, dass zuerst die Funktionen des Grosshirns, dann die des Kleinhirns, des Rückenmarks und zuletzt mit tödlicher Wirkung diejenigen des verlängerten Marks aufhören". Wright will ferner nachgewiesen haben, dass nach Aethernarkosen die Ganglienzellen in Gehirn und Rückenmark von Kaninchen und Hunden Veränderungen erleiden, deren Stärke im Verhältnis zur Dauer der Narkose steht. Stefanowska hat bei weissen Mäusen Veränderungen der Hirnrinde gefunden, deren Schwere abhängig war von der Dosis des inhalierten Aethers. Ob diese Beobachtungen richtig sind, kann ich nicht kontrollieren, jedenfalls aber glaube ich die Abhängigkeit der Schwere der Hirnveränderungen von Narkosendauer und verbrauchter Aethermenge nach den Ergebnissen meiner Untersuchungen stark anzweifeln zu dürfen. Die cerebralen Veränderungen aber, die genannte Autoren, namentlich Flourens, beobachtet haben, können ganz gut im Stande sein, Glycosurie auszulösen. Dass aber cerebral bedingte Glycosurie in der That existiert, hat schon Clande Bernard experimentell durch seinen berühmten Zuckerstich bewiesen. Gray hat ferner bei Nervenkrankheiten, besonders bei Neurasthenie, beständig Glycosurie konstatiert. Arndt und Strasser haben bei Nervenkrankheiten in fast 20% alimentäre Glycosurie beobachtet. Cyr führt Fälle auf, bei denen Diabetiker nach psychischen Erregungen in Coma verfielen. Auch der Nerveneinfluss scheint demnach eine grosse Rolle beim Zustandekommen der Glycosurie zu spielen. Ob er direkt auf die Leber oder andere Organe wirkt oder, wie oben angedeutet, mit Hilfe des Blutes, ist nicht mit Sicherheit zu sagen. Vielleicht treffen sogar beide Möglichkeiten zu.

Zu denken ist ferner an einen Einfluss des Aethers auf das Pankreas, von dessen Erkrankungen man ja auch annimmt, dass sie

Diabetes melitus nach sich ziehen. Bei Tierversuchen hat man jedoch nach Aethernarkosen keine histologischen Veränderungen des Pankreas gefunden. Möglicherweise macht sich auch hier die Aetherwirkung auf dem nervösen Wege geltend.

Auch die Nieren sind nicht ausser Acht zu lassen. Eine Schädigung dieses Organs findet ja zweifellos statt, denn es ist eine ganz bekannte Thatsache, dass nach Narkosen Albuminurie auftritt oder wenigstens eine schon vorher bestandene gesteigert wurde (v. Brunn). Es liegt daher nahe, auch an eine ähnliche Wirkung des Aethers zu denken, wie die des Phlorizins ist. Da aber alle Grundlagen, die durch die Beobachtungen beim Phlorizindiabetes geschaffen wurden, beim Aether fehlen und wohl auch nur sehr schwer oder gar nicht nachzuweisen sein werden, muss man diese Annahme mindestens als sehr kühn bezeichnen. Auch die pathologischen Veränderungen der Nieren von Diabetikern, die Naunyn in seinen Protokollen anführt, scheinen mir nicht bedeutsam genug zu sein. Allerdings fehlen Angaben über mikroskopische Untersuchungen der Nieren.

Wie kommt also die glycosurieauslösende Wirkung des Aethers zu Stande?

Die die Organe verändernde Kraft des Aethers (Fettinfiltration) halte ich nicht für genügend, um eine Zuckerausscheidung herbeizuführen. Dagegen spricht auch, dass einfache Aetherinhalation keine Glycosurie im Gefolge hat. Andererseits darf man doch aber auch die Fettinfiltration der Leber z. B. nicht unterschätzen, denn bei Phosphor- und Alkoholvergiftung (Potatoren) ist auffallend häufig Glycosurie beobachtet worden (v. Strümpell). Auch die chemische oder mechanische Wirkung des Aethers auf das Blut oder die Beeinflussung der nervösen Organe kann ich allein nicht als ausreichend ansehen. Ich glaube vielmehr, dass man nicht alle Fälle gleich einschätzen darf, sondern dass die verschiedensten Wirkungen — vielleicht sogar ganz andre, uns noch unbekannte, — zusammentreffen, dass diese aber wesentlich unterstützt werden durch die individuelle Disposition, ohne die ich mir die die Glycosurie auslösende Kraft des Aethers überhaupt nicht vorstellen kann.

Zum Schluss erfülle ich die angenehme Pflicht, Herrn Professor Dr. Kausch für die Anregung zu dieser Arbeit, sowie für seine Unterstützung durch Rat und That und sein Interesse bei der Abfassung meinen verbindlichsten Dank auszusprechen. Meinem

hochverehrten Lehrer, dem verstorbenen Herrn Geheimrat v. Mikulicz, werde ich stets ein dankbares Andenken bewahren.

Litteratur.

1) Arndt, Deutsche Zeitschr. f. Nervenheilkunde. 1897. X. 5 und 6. S. 419. — 2) Bandler, Ueber den Einfluss der Chloroform- und Aethernarkose auf die Leber. Mitteilungen aus den Grenzgebieten der Medicin und Chirurgie. Bd. I. S. 303. — 3) Becker, Die Gefahren der Narkose für den Diabetiker. Deutsche med. Wochenschr. 1894. S. 359, 380 u. 404. — 4) Bernard, Leçons sur le diabète et la glycogenèse animale. Paris 1877. — 5) Borchard, Monatsschr. f. Unfallkunde. 1902. IX. 12. — 6) Cyr, Arch. génér. de méd. 1877 décembre. 1878 janvier. — 7) Dreschfeld, Brit. med. journ. 1886. p. 358. — 8) Exner, Ueber die Bedeutung des Harnzuckers für die Diagnose der Gallensteinkrankheit. Deutsche med. Wochenschr. 1898. S. 491. — 9) Faber, Beitrag zur Lehre über grössere Operationen bei Diabetes mellitus. Dissert. Berlin 1891. — 10) Flourens, Ref. in 11) Fueter, Klinische und experimentelle Beobachtungen über die Aethernarkose. Deutsche Zeitschr. f. Chir. XXIX. S. 1. — 13) v. Frerichs, Ueber den Diabetes. Berlin 1884. — 13) Gray, Americ. journ. of the medical science. CVIII. 4. p. 377 (1894 oct.). — 14) Haedke, Ueber metatraumatische alimentäre Glycosurie. Deutsche med. Wochenschr. 1900. S. 501. — 15) Harley, Brit. and foreign medico-chirurg. review. Vol. XX. 1857. — 16) Higgins and Ogden, Boston med. and surg. Journ. 1895. february 28. — 17) Hoffa, Zur Vornahme grösserer Operationen an Diabetikern. Münch. med. Wochenschr. 1888. S. 888. — 18) Holz, Ueber das Verhalten der Pulswelle in der Aether- und Chloroformnarkose. Diese Beiträge VII. S. 43. — 19) Kappler, Le cancer chez les diabétiques. Thèse Paris 1898. — 20) Kausch, Ueber Glycosurie bei Cholelithiasis. Deutsche med. Wochenschr. 1899. S. 105. — 21) Konjetzny, Glycosurie nach Frakturen. Dissertation Breslau 1906. — 22) Landau, Carcinoma uteri und Coma diabeticum, nebst Bemerkungen über die Vornahme grösserer Operationen bei gleichzeitig bestehender Zuckerharnruhr. Berl. klin. Wochenschr. 1888. S. 863. — 23) Laub, Ueber Glycosurie nach akuter Phosphorvergiftung. Wiener klin. Wochenschr. 1898. S. 27. — 24) Lengeman, Sind die schädlichen Nachwirkungen des Chloroforms von der Technik der Narkose abhängig? Diese Beiträge XXVII. S. 805. — 25) Leppmann, Experimentelle und klinische Untersuchungen zur Frage der Aethernarkose. Dissertation Breslau 1895. — 26) Ders., Experimentelle Untersuchungen über die Wirkung der Aethernarkose. Mitteil. aus den Grenzgebieten f. Med. u. Chir. IV. S. 21. — 27) v. Mikulicz, Ueber die Narkose. Deutsche Klinik. VIII. S. 1. — 28) Naunyn, Der Diabetes melitus, in Nothnagel's Specielle Pathologie und Therapie. Bd. 7. 6. Teil. Wien 1898. — 29) Ochsner, The Chicago clinical review, june 1893. — 30) Ogden siehe Higgins sub 16. — 31) Raimann, Ueber alimentäre Glycosurie. Wiener klin. Wochenschr. 1900. S. 175. — 32) Reuter, Beitrag zur Frage der Alkoholglycosurie. Mitteil. aus den Hamburger Staatskrankenhäusern.

1901. III. S. 77. — 33) Rosenberg, Ueber das Vorkommen der alimentären Glycosurie bei Gesunden, sowie bei einigen Intoxikationen. Dissert. Berlin. — 34) Seelig, Ueber Aetherglycosurie und ihre Beeinflussung durch intravenöse Sauerstoffinfusion. Centralbl. f. innere Medicin. 1903. S. 202. — 35) Selbach, Ist nach länger dauernden Aetherinhalationen eine tödliche Nachwirkung derselben zu befürchten? Dissert. Bonn 1894. — 36) Stefanowska, Action de l'éther sur les cellules cérébrales. Société Belge de Neurologie, fevrier 1900. — 37) Stern, Tobacco as a factor in glycosuria. New-York. Medical Record. 1901 avril 27. — 38) Strasser, Wiener med. Presse. 1894. XXV. 28, 29. — 39) v. Strümpell, Zur Aetiologie der alimentären Glycosurie und des Diabetes mellitus. Berl. klin. Wochenschr. 1896. S. 1017. — 40) Verneuil, Archives générales de médecine. 1878. p. 563. — 41) Walko, Zeitschr. f. Heilkunde. 1901. N. F. 8 u. 9. S. 312. — 42) Wright, The action of ether and chloroform on the neurons of rabbits and dogs. Journ. of Physiologie. 1900. XXVI. S. 30.

XXII.

AUS DER

BUDAPESTER CHIRURGISCHEN KLINIK

DIREKTOR: HOFRAT PROF. DR. E. RÉCZEY.

Ueber offene Leberverletzungen.

Von

Dr. **Karl Borszéky,**
Assistent der Klinik.

Die chirurgische Behandlung der Leberverletzungen ist eine Errungenschaft der Neuzeit. Die Darmchirurgie hatte schon glänzende Erfolge aufgewiesen, als zuerst französische und italienische Chirurgen auf diesem Gebiete Versuche machten. Die Resultate der ersten Operationen waren nicht besonders ermutigend. Nach Edler's Statistik vom Jahre 1887 nahmen 26,8% der Schusswunden, 45,2% der Stichwunden der Leber einen tödlichen Ausgang. Nach der im Jahre 1897 von Otis gesammelten Statistik war die Mortalität 56,0%.

Die Ursache dieser ungünstigen Resultate ist nicht so sehr in der noch mangelhaften Technik zu suchen, sondern vielmehr in dem Umstande, dass es nur in sehr schweren Fällen zu einem operativen Eingriffe kam, in Fällen, wo eventuell auch eine Verletzung anderer Bauchorgane stattgefunden hatte. An den ungünstigen Resultaten war weiterhin auch zum Teil die allzu konservative Indikation Schuld; man vollzog die Laparotomie erst dann, wenn die Symptome einer inneren Blutung klar hervortraten; oftmals jedoch — ja vielleicht zumeist — kommt man da schon zu spät mit der Operation.

Ein rasches Eingreifen ist wegen der Blutung notwendig, welche

um so heftiger ist, je tiefer die Verletzung ist. Kehr behauptet, dass Stich- und Schnittwunden stärkere Blutungen verursachen, als Schussverletzungen, dass dies jedoch nicht für jeden Fall giltig ist, sondern in erster Reihe vom Verlaufe des Schuss- oder Stichkanals in der Leber abhängig ist, ist leicht einzusehen. So viel steht fest, dass jede Leberverletzung eine profuse Blutung verursacht, welche wir aufs rascheste zu stillen verpflichtet sind.

Solange bei perforierenden Bauchverletzungen keine Laparotomie gemacht wurde, war man bestrebt, die Leberverletzungen ohne Eröffnung der Bauchhöhle zu erkennen. Dies ist jedoch nur dann möglich, wenn die Stich- oder Schussverletzung sich gerade über der Lebergegend befindet und aus der Wunde eine starke venöse Blutung stattfindet. In allen andern Fällen können wir wohl eine Leberverletzung vermuten, es existiert jedoch kein Symptom, aus welchem wir dies mit Sicherheit feststellen könnten. Malgaigne macht darauf aufmerksam, dass bei einer Leberverletzung das ausfliessende Blut vom Mesenterium und vom Blinddarm begrenzt wird und sich daher in der rechten Darmbeinschaufel ansammelt, ohne sich in das kleine Becken auszubreiten. Terrier bestätigt diese Beobachtung. Auch wird von vorübergehender Glycosurie (in Johnson's Falle dauerte dieselbe zwei Tage nach der Verletzung an) und vom Zunehmen des Urobilins (Laval) Erwähnung gethan.

Jedoch all diese Symptome haben sozusagen gar keinen praktischen Wert. Sobald wir konstatierten, dass die Verletzung eine penetrierende ist, müssen wir die Bauchhöhle eröffnen; nur so können wir mit Sicherheit bestimmen, ob und wo die Leber verletzt sei. Bei offenen Wunden finden wir nur selten die Leber allein verletzt: dies kommt eher bei reinen Quetschungen vor.

Würth v. Würthenau stellte sämtliche von 1890 bis 1900 publicierten perforierenden Bauchverletzungen zusammen; unter diesen befanden sich auch 28 Leberverletzungen, und zwar 21 Schussverletzungen und 7 Stichverletzungen. Giordano sammelte 257 Leberverletzungen aus der Literatur; von diesen waren 208 offene Verletzungen (70 Schuss-, 138 Stichwunden), 49 subkutan.

In den meisten dieser Fälle waren mit der Leber zugleich auch andere Bauch- oder Brustorgane verletzt; deshalb dürfen wir bei Beurteilung der Prognose und des Operationserfolges bei Leberverletzungen diesen Umstand nicht ausser Acht lassen, um so weniger, als es z. B. ganz unberechtigt wäre, wenn wir eine infolge gleichzeitiger Darmverletzung entstandene Peritonitis mit tödlichem

Ausgange der Statistik der Lebernähte zur Last schreiben wollten.

An unserer Klinik hatten wir in jüngster Zeit zwei Leberverletzungen zu operieren, eine Schussverletzung und eine Stichverletzung der Leber.

1. M. H., 23 J., Fabrikarbeiter, schoss sich am 9. X. 05 nach einem reichlichen Abendmahle in selbstmörderischer Absicht eine Kugel in den Bauch. Einschussöffnung am äussern Rande des M. rectus 4 Querfinger vom Proc. xyphoideus, mit Blutgerinnsel ausgefüllt. Bauch eingezogen; Muskulatur spannt sich bei der leisesten Berührung stark an. Nur die Umgebung der Wunde druckempfindlich. Keine abnorme Resistenz, keine abnorme Dämpfung. — Erbrechen von Speiseresten, welche mit Blut reichlich gemengt sind. Temp. 37,1°, Puls 110, kleinwellig, leicht zu unterdrücken. Gesicht blass, Allgemeinbefinden ziemlich gut.

Laparotomie in der Medianlinie oberhalb des Nabels — 30 Minuten nach der Aufnahme des Kranken in Chloroformnarkose. — Magen prall gefüllt, reicht bis zum Nabel. An der Vorderwand in der Mitte zwischen Cardia und Pylorus eine 2 cm lange Furche, deren vorderer Teil an der vorderen Magenwand den Magen eröffnet und aus der Oeffnung sich reichlicher Mageninhalt entleert. Von da an setzt sich die Furche auf die hintere Magenwand fort, wird immer seichter und gegen ihr Ende hin ist nur mehr die Serosa der Magenwand rötlich durchtränkt. Kein Substanzverlust. Die Magenwunde wird mit einer Klemme verschlossen, und dann mit Czerny-Lembert'scher Naht regelrecht vernäht. Nun tritt eine starke Blutung auf aus dem linken Leberlappen, welcher drei Querfinger oberhalb des freien Randes in der Richtung von links oben nach rechts unten durchschossen ist; Catgutnaht durch die ganze Dicke der Lebersubstanz. Noch wird eine 2 cm lange Wunde des Omentum minus vernäht. An der hinteren Magenwand keine Ausschussöffnung zu finden. An den Gedärmen, Nieren am Diaphragma keine Verletzung zu finden. Mikuliczstampon im oberen Wundwinkel; Schliessen der Bauchwand. Reichliche Kochsalzinfusion.

Der Verlauf war günstig. Am 21. X. — 12 Tage nach der Verletzung — trat ohne alle sonstigen Symptome eine Hämoptoe auf, welche am 3. Tage schon aufhörte. Die Kugel wurde am 14. Tage aus der Rückenmuskulatur, an der Spitze der Scapula, entfernt. Heilung in 6 Wochen.

2. F. Cz., 52 J., erhielt am 24. VIII. 05 einen Stich in den Bauch. Bei der Aufnahme war der Kranke in betrunkenem Zustande, erbrach stark nach Alkohol riechende und mit Blut gemengte Massen; war ungemein bleich; Puls kaum fühlbar. Drei Querfinger unter dem linken Rippenbogen in der Mammillarlinie eine 3 cm lange Wunde, aus welcher ein Stückchen Omentum hervorgefallen ist. Keine stärkere Blutung.

In oberflächlicher Chloroformnarkose wird sogleich die Laparotomie gemacht mit einem Schnitte unter dem linken Rippenbogen. Grosse Mengen von Blutgerinnseln entleerten sich; eine heftige venöse Blutung von der Lebergegend her. Nach Aufheben des Rippenbogens und Niederdrücken der Leber stellte es sich heraus, dass sich unmittelbar neben der Leberincisur, am linken Leberlappen eine 3 cm lange, die ganze Dicke der Leber durchsetzende Stichwunde befindet. Mit einer durchgreifenden tiefen Catgutnaht gelingt es, die Wundränder miteinander in Berührung zu bringen; die Blutung steht. An der vorderen Fläche des Magens, 3 Querfinger breit oberhalb des Pylorus sieht man eine sich über die kleine Kurvatur hin, auch auf die hintere Wand erstreckende, 4 cm lange Stichwunde, aus der sich Mageninhalt ergiesst. Vereinigung mittelst Lembert-Czerny'scher Naht. Um die Quelle der starken venösen Blutung aufzufinden, wird der Magen hervorgezogen und nach unten gedrückt. Nun zeigt sich eine Wunde am Pankreas. Diese konnte aber nicht mehr endgiltig versehen werden, weil trotz fortwährenden Hypodermoklysen mit Kochsalzlösung — ein Collaps sich einstellte, welcher das schleunige Abschliessen der Operation nötig machte. Es wurde ein Mikuliczstampon in die Pankreaswunde eingelegt und die Bauchhöhle rasch geschlossen. Kurz nach der Operation starb der Kranke.

Bei der gerichtlichen Obduktion (Dr. Minich) wurde ausser den bei der Operation gefundenen und versehenen Verletzungen der Leber und des Magens noch Folgendes konstatiert: Gegen die Mitte des rechten und mittleren Drittels des Pankreas befindet sich eine 3—5 cm lange, quer verlaufende Wunde, welche in der Nähe des unteren Randes der Drüse deren Substanz durchdringt und sich von rechts vorn und oben nach links rückwärts und unten bis zum Hilus der linken Niere erstreckt. Nachdem die Nierengefässe am Ende des Wundkanals präpariert wurden, sieht man an der vorderen Wand der Vena renalis eine 15 mm lange, der Längsachse des Gefässes parallele, und an der hinteren Wand eine 9 mm lange, in schief querer Richtung pentrierende Wunde. Das Ende des Stichkanals verliert sich in dem umgebenden Blutgerinnsel.

Im ersten Falle durchbohrte die Kugel den linken Leberlappen vom Ligamentum suspensorium zwei, und oberhalb des freien Randes drei Querfinger weit, streifte hierauf die vordere Wand des Magens, eröffnete denselben und blieb links, oberhalb der Niere unter der Haut stecken. Um die Einschussöffnung waren an der Oberfläche sternförmige Sprünge sichtbar; die Blutung war ziemlich gross.

Im zweiten Falle waren ausser der Leber noch andere Organe schwer verletzt. Die Stichwunde verlief durch den linken Leberlappen, durch den Magen und Pankreas und erstreckte sich bis zum

Hilus der linken Niere. Die Leberverletzung hatte hier nur geringere Bedeutung.

Die beiden Fälle zeigen, wie wenig man aus der Stelle der Hautwunde auf eine Verletzung der Leber schliessen könne. Bei Schusswunden sehen wir dies häufiger wie bei Stichverletzungen. In unserem zweiten Falle war die Eintrittsöffnung der Stichwunde drei Querfinger breit unter dem linken Rippenbogen, in der Mamillarlinie und demnach war der linke Leberlappen durchstochen.

In beiden Fällen vereinigten wir die Leberwunde mit Catgut-Knopfnähten. In der Entfernung von 2 cm vom Wundrande führten wir den Faden durch die ganze Dicke der Leber; man konnte die Wundränder miteinander vollkommen in Berührung bringen, ohne dass der Faden durchschnitten hätte. Wir vereinigten die Wundränder mit Nähten, weil sich die Wunde an leicht zugänglicher Stelle befand und die Blutung auf diese Weise rasch und sicher zu stillen war. In dieser Hinsicht sind die Meinungen heute schon übereinstimmend. Fuchsing steht mit seiner Ansicht, nach welcher im Falle einfacher Stichwunden exspektativ vorzugehen wäre, allein da. Er empfiehlt dies auf Grund eines einzigen Falles, wo der Kranke ohne Laparotomie genas.

Die Tamponade kann nur in solchen Fällen als Hilfsmittel betrachtet werden, wo man nicht nähen kann und das Lebergewebe infolge pathologischer Veränderungen leicht einreisst oder die Umgebung der Wunde gequetscht und morsch ist. Alle übrigen, die Blutstillung anstrebenden Methoden, auch die in neuerer Zeit empfohlenen, sind zum Teil unverlässlich, zum Teil schwer auszuführen und sehr umständlich, wo doch die rasche Beendigung der Operation bei den ausgebluteten Kranken von eminenter Wichtigkeit ist.

Bei oberflächlichen Wunden wurde empfohlen, diese mit dem Thermokauter zu berühren oder mit 10%iger steriler Gelatinlösung zu begiessen (Cornil und Carnot). Bei tieferen Wunden wollen Snéguireff und Caponago die Blutung mit 70°igem strömendem Dampfe stillen. Caponago lobt auf Grund seiner Tierversuche dieses Verfahren sehr, da sich stark haftende Tromben bilden. Schneider stellte Kontrollversuche an und fand dieses Verfahren für unverlässlich; statt dessen empfiehlt er die Blutstillung durch trockene Wärme mittels Holländer's Apparat. Er sah von diesem Verfahren auch dort noch Erfolg, wo er die Blutung mittels Thermokauter zu stillen nicht im Stande war; auch arterielle Blutung konnte er auf diese Weise zum Stehen bringen.

Diese Methoden der Blutstillung können auf allgemeine Verbreitung keinen Anspruch haben; dieselben gelten nur als interessante Versuche. Bei einer Wunde mit lebensgefährlicher Blutung müssen wir die am schnellsten wirkende Methode wählen, und dies kann nur die Naht oder die Tamponade sein.

Die Vereinigung der Leberwunden mittels Naht ist infolge der Zerreissbarkeit der Leber keine leichte Aufgabe; hiezu kommt noch, dass man bei tief eindringenden Wunden keine versenkten Etagenähte anwenden kann. Mit einer schlecht angebrachten Naht können wir mehr schaden, als wenn wir gar nichts gethan hätten, da wir die Wunde nur vergrössern. Guillot konnte bei einer Stichwunde der Leber trotz wiederholter Versuche keine Naht anbringen.

Die Hauptsache ist, dass wir eine grosse Nadel und einen dicken Faden benützen und vom Wundrande in gehöriger Entfernung einstechen. Gute Dienste leistet die Emmet'sche Nadel, besonders bei der Vereinigung tiefer Wunden. Die Qualität des Nähmaterials ist gleichgiltig; Catgut schneidet vielleicht weniger in die Wundränder ein als Seide; wir benützten in unseren Fällen Catgut.

Was die Art der Naht anbelangt, so sind bei kleinen Wunden ein, zwei Knopfnähte hinreichend; zur Vereinigung grosser und tiefdringender Schnittwunden empfiehlt Canac-Marquis eine eigene Nahtmethode, welche ihrem Wesen nach aus einer oberflächlich und einer tiefer angebrachten Matratzennaht besteht.

Bei den im linken Leberlappen oder dem freien Rande naheliegenden Wunden ist es immer zweckmässig, das ganze Lebergewebe derart zu umgreifen, dass man an der vorderen Fläche einsticht, an der hinteren aussticht und so die Wunde überbrückt. Um das Einschneiden des Fadens zu vermeiden, machen Delbet und Ceccherelli die einzelnen Stiche über decalcinierten Knochen nach Art der alten Stäbchen- oder Zapfennähte. Baldassari empfiehlt anstatt decalcinierter Knochen Magnesiumplättchen oder die Arterienwand von Tieren.

Bei Schussverletzungen, die mit grösserem Substanzverluste einhergehen, ist es sehr schwer, ja fast unmöglich, die Wundränder mit einfachen Nähten in Berührung zu bringen. In solchen Fällen können wir zum Ersatze des Substanzverlustes das Netz benützen oder füllen den leeren Raum, wie dies Cornil und Carnot empfehlen, mit Gelatinelösung aus.

Obwohl es nicht streng genommen hierher gehört, wollen wir doch mit einigen Worten von der Heilung der Leberwunden Er-

wähnung thun. Wir untersuchten mit D. T. Verebély das Schicksal des verschiedenen Nähmateriales in den verschiedenen Organen an Hunden und Kaninchen. Wir stellten Versuche an mit dem verschiedensten und allgemein gebräuchlichen Nähmaterial (Seide, Catgut, Silkworm, Zwirn, metallene Drähte u. a. m.), welche auf die verschiedenste Weise präpariert waren. — Wir brachten Nähte an in der unverletzten Leber, bei Schnittwunden und anderen Verletzungen der Leber. Wir machten die Erfahrung, dass bei der Heilung von Leberwunden die Qualität des Nähmateriales ganz gleichgiltig ist. Die Heilungsdauer hängt auch hier vom Grade der stattgefundenen Blutung, von der Ausdehnung der durch die Verletzung verursachten Gewebsläsion und von der Ausdehnung des infolge der Cirkulationsstörungen auftretenden Gewebstodes ab. Natürlich ist das pünktliche Anpassen der Wundflächen aneinander in erster Linie ausschlaggebend. Ueberall bestand die Narbe aus Bindegewebe ohne Teilnahme der parenchymatösen Elemente.

Viel schwieriger sind die Verhältnisse für das Anlegen der Wundnaht, wenn sich die Wunde an der konkaven Fläche der Leber oder an einer von den Rippen bedeckten Stelle derselben, an der dem Zwerchfelle anliegenden Oberfläche oder am hinteren Rande der Leber befindet. In diesem Falle müssen wir, um die Verletzung versehen zu können, uns guten Zugang verschaffen — wenn es noch zu einem operativen Eingriffe kommt. Diese Verletzungen sind nämlich ungemein schwer und bei einer Blutung aus den portalen Gefässen stirbt der Kranke in sehr kurzer Zeit. Dass jedoch selbst diese Verletzungen nicht unbedingt tödlich sind, beweisen Kehr's und Reusing's Fälle. Kehr gelang es mittels Tamponade, Reusing mittels Seitennaht eine durch Verletzung der Vena portae entstandene Blutung zu stillen. Bergalune vereinigte mittels Naht eine an der untern Fläche der Leber befindliche Stichwunde, welche auch einen Ast der Vena portae berührte; der Verletzte genas. Welche schwere Leberverletzungen bei der heutigen Entwicklung der Technik noch am Leben erhalten wurden, beweist die Litteratur der letzten fünf Jahre.

Stuckert stellte am Chirurgenkongress in Berlin im Jahre 1901 einen durch eine explodierte Kugel verletzten Soldaten vor, bei dem die rechte Lunge, das Zwerchfell, die Leber und das Colon transversum verletzt waren. Nach Erweiterung der Zwerchfellwunde tamponierte er die Wunde der Leber. Grekow's Fall bezieht sich auf eine 26jährige gravide Frau, die 7 Stiche erhielt; von diesen

war ein durch das Diaphragma hindurch 10 cm tief in die Leber eindringender Stich der gefährlichste; derselbe wurde tamponiert. Die Verletzte genas. In Legueu's Falle befand sich die Einschussöffnung im rechten Hypochondrium und der Schusskanal durchdrang die Leber, so dass die Ausschussöffnung unmittelbar oberhalb des Hilus war. Die Leberwunde wurde mit Erfolg tamponiert. Die Laparotomie wurde vier Stunden nach der Verletzung an dem stark ausgebluteten Kranken vollzogen. Goljachowski, Schlatter und Zimmermann konnten eine das Zwerchfell perforierende Stichwunde, Lejars eine auf dieselbe Weise zu Stande gekommene Schusswunde der Leber mittels Naht erfolgreich vereinigen.

Dass die erwähnten Fälle ohne sofortige Eingriffe nicht am Leben geblieben wären, daran zweifelt niemand; doch auch daran nicht, dass diese nur die gut gelungenen Fälle sind, auf Grund deren man keine Statistik zusammenstellen kann. Der Wert der auf diese Weise zusammengestellten Statistiken ist sehr problematisch, Folgerungen kann man aus denselben nicht ziehen.

Schliesslich wollen wir noch jene Embolien erwähnen, welche besonders nach schweren Leberquetschungen, doch auch bei einfachen Leberverletzungen beobachtet wurden nach Analogie der Fettembolien bei Knochenbrüchen. Zenker, Jürgens und Schmorl beobachteten zuerst derartige durch Leberzellen verursachte Embolien. Hess macht von 3 solchen Fällen Erwähnung; in Wilms' Falle fand man im rechten Vorhofe ein Leberstückchen von 21 g, im rechten Ventrikel ein ebensolches von Bohnengrösse. In Engel's Falle fiel ein an schwerer Lungentuberkulose leidender Patient auf die Lebergegend und starb nach 24 Stunden unter Symptomen von Lungenödem. Bei der Sektion zeigte es sich, dass die konvexe Oberfläche der Leber in einer Ausdehnung von 10 cm gesprungen und die Kapillargefässe der Lungen von Fettkörnchen ausgefüllt waren. Die mikroskopische Untersuchung wies nach, dass verfettete Körnchen der Leber Ursache der Embolie waren. Hammer beobachtete eine Stichwunde der Leber, während deren Heilungsprozesse mehreremal Hämoptoë auftrat, welche von einer Leberembolie herrührte.

In unserem ersten Falle beobachteten auch wir am 12. Tage nach der Laparotomie Hämoptoë; ob diese nicht Folge einer Lungen- oder einer Zwerchfellverletzung war, lässt sich nicht ausschliessen; Dämpfung war am Brustkorbe nicht nachweisbar.

Litteratur.

Baldassari, Experimenti sull' emostasi epatica. Centralbl. f. Chir. 1903. — Bergalune, Plaie pénétrante de l'abdomen par arme á fen. Blessure du foie. Laparotomie; guerison. Revue méd. de la Suisse romande. 1900. — Bernay, Fünf aufeinander folgende Fälle von Laparotomie wegen Schusswunden der Unterleibseingeweide. Berl. klin. Wochenschr. 1890. — Braun, Geheilte Schussverletzungen der Leber. Gesellsch. der Charitéärzte in Berlin. Münch. med. Wochenschr. 1900. — Burckhardt, Beiträge zur Behandlung der Leberverletzungen. Centralbl. f. Chir. 1887. — Caponago, L'emostasi nelle operationi sul. fegato. Centralbl. f. Chir. 1901. — Canac-Marquis, Un procédé de suture des plaies du foie. Presse méd. 1900. — Cecherelli, L'emostasi de fegato. Arch. de chir. 1904. — Cornil et Carnot, De la cicatrisation des plaies du foie. Semaine méd. 1898. — Delbet, Ligatures et sutures pour assurer l'hémostase du foie. Bull. de la soc. de chir. de Paris. p. 27. — Edler, Die traumatischen Verletzungen der parenchym. Unterleibsorgane. Arch. f. klin. Chir. 1887. — Emden, Ueber Schussverletzungen der Leber im Kriege und Frieden. Dissert. Kiel 1903. — Engel, Fettembolie einer tuberkulösen Lunge infolge von Leberruptur. Münch. med. Wochenschr. 1901. — Fuchsig, Zur Kasuistik der Schussverletzungen. Wien. klin. Rundschau. 1902. — Finkelstein, Zur Frage von den Rupturen der Leber. Centralbl. f. Chir. 1902. — Gebele, Ueber penetrierende Bauchstich- und Schusswunden. Münch. med. Wochenschr. 1903. — Gerard-Marchant, Plaie pénetrante de la plévre droite et du diaphragme; rupture du foie. Bull. de la soc. de chir. de Paris 1900. — Giordano, I resultati della laparotomia nei traumi del fegato. Centralbl. f. Chir. 1903. — Goljachowski, Leberwunden. Centralbl. f. Chir. 1899. — Grekow, Beitrag zur Kasuistik der Stich-Schussverletzungen der Leber. Deutsche Zeitschr. f. Chir. Bd. 63. — Guillot, Hemostase dans les plaies du foie par instrument tranchant. Gaz. des hopit 1901. — Hammer, Leberverletzungen mit Beteiligung grosser Gallenwege. Diese Beiträge Bd. 31. — Halbfas, Ueber Leberverletzungen. Dissert. Greifswald 1901. — Johnson, Stab wound of the liver. Annals of surgery. 1900. — Kehr, Die Verletzungen und chirurgischen Erkrankungen der Leber. — v. Bergmann, v. Bruns, v. Mikulicz, Handbuch der prakt. Chirurgie. — König, Ueber gleichzeitige Schussverletzung der Brust- und Bauchhöhle. Berl. klin. Wochenschr. 1900. — Legueu, Plaie simultanée du foie et de l'artére fémorale. Bull. de la soc. de chir. de Paris. p. 29. — Lejars, Plaie du foie transdiaphragmatique par arme à feu. Suture du foie. Bull. de la soc. de chir. de Paris. 1903. — Loubet, Plaie du foie par coup, de couteau. Presse méd. 1902. — Mercade, Intervention précoce dans les traumatismes du foie. Revue de chir. 1902. — Pornara, Un caso di epatorrhafia. Centralbl. f. Chir. 1899 — Schlatter, Transdiaphragmatische Leber- und Nierennaht. Münch. med. Wochenschr. 1901. — Schneider, Stillung von Leber- und Nierenblutungen mit Dampf und heisser Luft. Diese Beiträge Bd. 21. — Subbotic, Lebernaht nach Verletzung. Centralbl. f. Chir. 1899. — Stuckert, Schussverletzungen der Leber. Deutsche militärärztl. Zeitschr. 1901. — Tillmann, Experiment. und anat. Untersuchungen über Wunden der Leber. Virchow's Arch. Bd. 78. — Wilms, Zur Behandlung der Leberrupturen. Deutsche med. Wochenschr. 1901. — Würth v. Würthenau, Die modernen Prinzipien in der Behandlung der penetrierenden Bauchwunden. Diese Beiträge Bd. 34. — Zeidler, Drei Fälle traumatischer Leberverletzungen. Deutsche med. Wochenschr. 1894. — Zimmermann, Leberverletzungen. Deutsche med. Wochenschr. 1905.

XXIII.

AUS DER

BUDAPESTER CHIRURGISCHEN KLINIK

DIREKTOR: HOFRAT PROF. DR. E. RÉCZEY.

Ueber Verletzungen des Zwerchfelles, des Magens und der Bauchspeicheldrüse.

Von

Dr. **Karl Borszéky,**
Assistent der Klinik.

Die Ansichten über die Behandlung von Stich- und Schusswunden der Bauchhöhle haben sich heutzutage schon vollkommen geklärt; fast sämtliche Chirurgen stimmen heute darin überein, dass bei jeder nachweisbar penetrierenden Bauchwunde, ob Symptome einer Organverletzung vorhanden sind oder nicht, die Laparotomie vorzunehmen sei. Jene vereinzelten Fälle penetrierender Bauchverletzungen, welche auch ohne Laparotomie heilten, sind nur als glücklicher Zufall zu betrachten, auf welchen wir uns nicht verlassen dürfen. Die grossen Bauchgefässe ausgenommen, giebt es kein Organ in der Bauchhöhle, dessen Verletzung wir heutzutage als unbedingt tödlich erachten, vorausgesetzt, dass zur rechten Zeit eine fachgemässe Behandlung eingeleitet wird.

Bei der Behandlung der Thoraxverletzungen sind die Ansichten nicht so übereinstimmend. Die konservative Behandlung hat ebenso zahlreiche Anhänger, wie die radikale Behandlung. Die Erklärung dieser auffallenden Differenz ist einerseits darin zu suchen, dass zweifellos viel zahlreichere Thoraxverletzungen ohne operativen Eingriff zur Heilung kommen, anderseits darin, dass die chirurgische

Technik des Brustkorbes viel weniger entwickelt ist, als diejenige der Bauchhöhle. Bei einer Lungen- oder Herzverletzung können wir heute noch durch einen operativen Eingriff mehr schaden als mit der konservativen Behandlung. Wenn wir bei Verletzungen der Lunge und des Herzens die Blutung stillen können, haben wir keinen Grund, eine anderweitige Gefahr zu befürchten. Die Wundränder können, auch wenn sie nicht vernäht werden, heilen und heilen auch ohne üble Folgen; einzelne pleurale Adhäsionen können wir auch bei operativem Einschreiten nicht verhüten.

Eine Ausnahme bildet in dieser Hinsicht das Zwerchfell. Die Verletzungen desselben pflegen zwar nicht solche Blutungen zu verursachen, welche von selbst nicht still stehen könnten; dass jedoch Zwerchfellwunden von selbst heilen würden, ist beim Menschen noch nicht nachgewiesen. Die Heilung ist zwar besonders bei oberflächlichen, den Muskelfasern parallelen Wunden möglich, aber auch in diesen Fällen dehnt sich die Narbe unter dem abdominalen Drucke aus und kann die Ursache zu einem ernsten Leiden, dem Zwerchfellbruche, abgeben.

Repetto nahm behufs Studium der Heilung von Zwerchfellverletzungen Tierexperimente vor, er verletzte den Zwerchfellmuskel bei Kaninchen und Hunden und fand nur in 50% seiner Fälle thatsächliche Heilung. Welch schwere Folgen selbst geringfügige Verwundungen des Zwerchfells, wenn sie nicht erkannt und nicht geschlossen werden, nach sich ziehen können, zeigen mehrere Beispiele in der Litteratur.

In einem Falle Neugebauer's blieb die Verwundung des Zwerchfells unerkannt, nach $2^1/_2$ Jahren trat der Tod unter Symptomen einer inneren Incarceration ein. Die Sektion stellte fest, dass durch eine Oeffnung des Zwerchfells von 2 cm Durchmesser ein kindskopfgrosses Stück des Omentum und die Flexura coli sinistra in die Brusthöhle vorgefallen und in der Oeffnung des Zwerchfells stranguliert war.

Ebenfalls Neugebauer stellte aus der Litteratur 9 Fälle zusammen, wo nach scheinbarer Heilung eine Zwerchfellhernie entstand.

Brehm publiciert 2 Fälle, in einem derselben trat 8 Jahre nach der Verletzung eine Strangulation des Bruches ein. In Thomas Falle verursachte das durch eine 4 cm grosse Oeffnung des Zwerchfelles in die Brusthöhle vorgefallene Netz und ein 63 cm langes Stück des Colon den Tod. Thomas erwähnt noch 7 solche Fälle.

Bei den Verletzungen des Zwerchfelles müssen wir demnach denselben Standpunkt einnehmen, wie bei den penetrierenden Bauchwunden; umso mehr, weil die Verletzungen des Zwerchfelles keine isolierten Verletzungen sind, sondern immer eine abnorme Kommunikation zwischen Brust- und Bauchhöhle verursachen. Besonders gefährlich sind die linksseitigen Verletzungen, obwohl Fälle bekannt sind, wo auch bei rechtsseitiger Verletzung die sich an die Wundöffnung anlegende Leber die Brusthöhle nicht gegen das Eindringen der Bauchorgane schützt.

Dieser Umstand macht die Zwerchfellverletzungen lebensgefährlich. Darum ist es ungemein wichtig, dieselben zu erkennen und die Wunde mit Nähten zu vereinigen. Wo die äussere Verwundung in der Höhe des Zwerchfelles liegt oder sogar wo bei einer Thoraxverletzung ein Bauchorgan durch die äussere Wunde prolabiert ist: dort wird die Verletzung des Zwerchfelles kaum unerkannt bleiben; so bei Stichwunden. Die Zwerchfellverletzungen sind schwerer zu erkennen, wenn keine äusserlich wahrnehmbaren Merkmale derselben vorhanden sind: wenn zur Zeit der Untersuchung ein Bauchorgan überhaupt nicht, oder erst nach Erweiterung der äusseren Wunde, nach genauem Suchen erkannt werden kann. Am schwierigsten ist die Diagnose bei Schussverletzungen, teils weil hier die Stelle des Einschusses gar keinen, oder nur einen schwachen Anhaltspunkt bietet, teils weil hier so viele andere Verletzungen vorhanden sind, dass neben denselben die Verletzung des Zwerchfelles von ganz untergeordneter Bedeutung erscheint, endlich weil bei Schusswunden ein auch äusserlich sichtbarer Prolaps nicht vorhanden zu sein pflegt. (In Neugebauer's sieben Fällen nur einmal.) Zum Beweis dessen, wie unberechenbar die Stelle einer Schusswunde am Zwerchfell sei, wollen wir Déchamps' folgenden Fall erwähnen:

Ein 32 Jahre alter Mann schiesst sich mit einem 7 mm Revolver in selbstmörderischer Absicht in die Brust. Einschussöffnung von der linken Brustwarze lateral, Kugel rückwärts im 9. Interkostalraum. Geringe Hämoptoë, keine peritonealen Symptome. Nach 4 Tagen verlässt der Kranke das Spital. Nach 3 Tagen kollabiert er plötzlich und wird mit den Symptomen einer Perforationsperitonitis zurückgebracht und stirbt bald nach der Aufnahme. Die Sektion stellte fest, dass die Kugel das Pericardium verletzte, durch die vordere und hintere Magenwand in die Bauchhöhle drang, dem 9. Interkostalraum entsprechend das Zwerchfell durchbohrte, wieder in den Pleuraraum zurückgelangte und unter der Haut stecken blieb.

In solchen und ähnlichen Fällen werden wir die Verletzung des Zwerchfelles nur so erkennen, wenn wir bei jedem Stiche, der sich an der unteren Thoraxgrenze oder an der oberen Grenze der Bauchhöhle befindet, so auch bei jeder Schussverletzung des Thorax und des Bauches, wo der Verlauf des Schusskanals nicht ganz klar festzustellen ist, an die Möglichkeit einer derartigen Verletzung denken und nachforschen. Bei Feststellung der Verletzung werden die Perkussions- und Auskultationsverhältnisse des Thorax nur wenig massgebend sein. Die Sondenuntersuchung ist ganz unverlässlich. Nur die Probeincision kann uns Sicherheit verschaffen. Bei der Stichverletzung ist es also am einfachsten, die Wunde zu erweitern, und wenn wir uns hiedurch nicht genügenden Einblick und Zugang verschaffen können, dann müssen wir die Resektion der am nächsten gelegenen Rippe vornehmen. Bei Schussverletzungen und bei hoch liegenden kleinen Stichwunden empfahl Postempski die Probethorakotomie: Neugebauer empfiehlt statt dieser die Probelaparotomie. Welcher Weg empfehlenswerter sei, darüber sind die Meinungen noch geteilt. So viel steht fest, dass die Probethorakotomie, besonders ohne Rippenresektion nur sehr wenig Einblick gewährt, da der Finger nur einen sehr kleinen Teil des Zwerchfelles zu untersuchen im Stande ist. Anderseits muss man bedenken, dass, wenn eventuell am Zwerchfelle keine Verletzung ist, durch die Thorakotomie überflüssigerweise ein Pneumothorax verursacht wird. Ein grosser Vorteil dieses Verfahrens ist es jedoch, dass wir nach Auffinden der Zwerchfellwunde diese ohne weiteres endgiltig versehen können.

Die Probelaparotomie hat den entschiedenen Vorteil, dass man von der Laparotomiewunde aus eine viel grössere Oberfläche des Zwerchfelles palpieren kann, die eventuellen Verletzungen der Bauchorgane leicht finden und versehen kann; ja sogar auch die Zwerchfellwunde, wenn diese an leicht zugänglicher Stelle ist, vernähen kann. Wir halten daher zu diagnostischem Zwecke die Laparotomie für ganz richtig. Bei Stichwunden natürlich, besonders wenn diese nicht sehr hoch liegen, macht die Erweiterung der Wunde und die Palpation von der Brusthöhle aus die Laparotomie überflüssig. Bei Schussverletzungen ist die Laparotomie unvermeidlich; der konkrete Fall wird bestimmen, ob die Laparotomie in der Medianlinie oder mit einem schrägen Schnitte unter dem Rippenbogen (Neugebauer) gemacht werden solle.

Wie notwendig die Probeincision ist, zeigen die von Neugebauer erwähnten 5 Fälle, wo erst bei der Probethorakotomie die Zwerch-

fellverwundung erkannt wurde. Auch diese Fälle würden ohne Naht wahrscheinlich ebenso geheilt worden sein, als die von Schmidt publicierten 36 Fälle, in welchen die Zwerchfellverwundung erst bei der Autopsie entdeckt wurde. Der Tod trat infolge des Zwerchfellbruches ein.

Die Zwerchfellwunde kann von der Brusthöhle aus oder von der Bauchhöhle aus vereinigt werden. Die italienischen Chirurgen Ferraton, Guidone, ferner Lenormant, Schäfer, Lapelle Neugebauer empfehlen die transpleurale Naht als technisch leichtere, Weischer, Ziegler, Brehm hingegen die Naht von der Bauchhöhle aus, obgleich Brehm sich über diese Nahtmethode folgendermassen äussert: „Bei höherem Sitz des Stiches ist sie äusserst schwierig, so dass für die Naht der transpleurale Weg leichter erscheint". Auch die statistischen Daten sprechen gegen die Naht von der Bauchhöhle aus. Nach Lenormant ist die Mortalität bei letzterer Nahtmethode 50%, bei den transpleuralen Operationen 4%, nach Neugebauer 9,6%. Balás nähte in 2 Fällen mit Erfolg von der Bauchhöhle aus, Róna von der Brusthöhle aus.

In unserer Klinik wurden im letzten Jahre zwei Zwerchfellverletzungen behandelt, deren eine durch Stichverwundung, die andere durch Schussverletzung entstanden war.

A. L., 40 J., aufgen. am 18. X. 04. Erhielt mit einem grösseren Taschenmesser nacheinander zwei Stiche in die Seite; wurde bald nach der Verletzung auf die Klinik gebracht.

Atmungsexkursionen der linken Brusthälfte geringer; Perkussionsschall derselben überall gedämpft: Grosse Dispnoë, schnelle, oberflächliche Atmung, starker Hustenreiz. Keine Hämoptoë, Bauch eingezogen, nur unter dem linken Rippenbogen druckempfindlich. Temp. 37,8°, Puls 94, kleinwellig, leicht unterdrückbar. Links zwischen der vorderen und hinteren Axillarlinie eine von der 9. Rippe nach vorn und unten gerichtete, 8 cm lange, glattrandige, klaffende, mit Blutgerinnsel bedeckte Wunde, mit welcher eine zweite, von oben nach unten gerichtete, 4 cm lange, ganz ähnlich beschaffene Wunde in spitzem Winkel zusammentrifft. Die Brusthöhle ist im 9. Interkostalraume eröffnet, die Wunde streift den oberen Rand der 4. Rippe und verletzte die Arterie. In der Wundöffnung ein bläulich-rötliches Stück Omentum von der Grösse einer Wallnuss eingeklemmt.

19. X. Operation in Schleich'scher Infiltrationsanästhesie. Die Schnittwunde wird in beiden Richtungen erweitert; von der 10. Rippe ein beiläufig 6 cm langes Stück reseciert und die Wunde der Pleura er-

weitert; es entleert sich 0,5 Liter dünnflüssiges Blut. Die linke Lunge gänzlich retrahiert, zeigt keinerlei Verwundung. An der höchsten Stelle des Zwerchfells eine 2 cm lange, schräge Oeffnung, durch welche ein kinderfaustgrosses Stück Omentum in die Brusthöhle prolabierte. Hinter dieser Wunde gegen die Wirbelsäule zu befindet sich eine zweite, 15 cm lange ähnliche Oeffnung, durch welche man das unverletzte Peritoneum fühlen kann. Das prolabierte Omentum wird reseciert; der Stumpf in die Bauchhöhle reponiert. Unter der Zwerchfellwunde liegt der unverletzte Magen. Beide Wunden des Zwerchfells werden mittels fortlaufender Catgutnaht vereinigt; die Naht der vorderen Wunde macht keine Schwierigkeiten; die von der Thoraxwand 15 cm tief liegende hintere Wunde kann nach starkem Auseinanderziehen der Rippen auch gut vereinigt werden. Thorax gänzlich verschlossen; Muskel- und Hautnaht. Kochsalzinfusionen. Der Pneumothorax ging rasch zurück, Atembeschwerden hörten auf. Entfernung der Naht am 8. Tage, vollkommene Heilung der Wunde. Die bis zum 5. Interkostalraume sich erstreckende Dämpfung der linken Thoraxhälfte resorbiert sich allmählich. Geheilt entlassen am 8. XI.

Die Diagnose der Zwerchfellverletzung war in diesem Falle leicht, weil das Omentum zwischen die Weichteile des Thorax eingezwängt war. Der erste Stich eröffnete auch die Bauchhöhle, wie dies gewöhnlich zu geschehen pflegt, der zweite Stich jedoch berührte nur die Muskulatur des Zwerchfells; das Peritoneum blieb unverletzt.

Schlatter erwähnt einen ähnlichen Fall, welcher in der Litteratur einzig dasteht. Bei Schusswunden wurde unter ähnlichen Umständen überhaupt noch nie beobachtet, dass das Peritoneum unverletzt gewesen wäre. Unser Fall ist auch deshalb interessant, weil das Zwerchfell an zwei von einander fern liegenden Stellen verletzt war. Bei Schusswunden wurde eine zweifache Verletzung schon öfters beobachtet, bei einer Stichwunde jedoch noch nicht.

Erwähnenswert ist, dass in unserem Falle die Blätter der Pleura vereinigt und die Brusthöhle gänzlich geschlossen wurde, ohne dass ein Empyem entstand, das in den meisten publicierten Fällen die Heilung bedeutend verzögerte. Der gänzliche Verschluss der Brusthöhle hat den Vorteil, dass sich der Pneumothorax rasch zurückbildet und die Lunge ihre Elasticität nicht einbüsst; man kann jedoch nicht in jedem Falle die Brusthöhle verschliessen; besonders wenn der in die Brusthöhle prolabierte Magen oder Darm auch verletzt wurde, deren Inhalt sich in die Brusthöhle ergiesst. Die überwiegende Mehrzahl der in der Litteratur mitgeteilten Zwerchfellverwundungen sind durch Schuss- oder

Stichverletzungen entstanden, welche durch die Brusthöhle drangen. Bloss Seydel erwähnt, dass in seinem Falle die Zwerchfellverletzung von einem Bauchschusse stamme.

Im Fall Abbé's, wo eine Wagenstange mit grosser Kraft in die Brusthöhle eindrang, war durch das Zwerchfell hindurch auch die Leber und Niere verletzt worden. In der neueren Litteratur sind nur 2 Fälle bekannt, wo sich die Zwerchfellverletzung nicht zu einer äussern Verletzung gesellte.

Dem Pat. Weischer's fiel, während er auf der Erde sass, ein schweres Gewicht auf den Rücken, welches die Wirbelsäule plötzlich an die Schenkel presste. Infolge plötzlichen Ansteigens des intraabdominalen Druckes erlitt die Bauchhöhle an der Stelle des geringsten Widerstandes gegen die Brusthöhle hin einen Riss. Der abdominale Druck konnte umso eher zur Geltung gelangen, da der Magen ganz voll war und sich seine Kurvatur gänzlich der Zwerchfellkuppel anschmiegte. Bei der Sektion wurde ein 12 cm langer, in der Mitte 4 cm breit klaffender Riss des Zwerchfells gefunden, in welchem der Magen und das Colon transversum eingeklemmt waren.

In Bergmann's Falle entstanden auf ähnliche Weise bei einem durch Erdverschüttung begrabenen Individuum am Zwerchfelle mehrfache Risse.

Wenn mit dem Zwerchfelle zugleich auch Bauchorgane verletzt werden. wie dies bei Schüssen fast ausnahmslos zu geschehen pflegt, dann werden wir nur selten in der Lage sein, die Laparotomie vermeiden zu können. Gewöhnlich dominiert sogar in diesen Fällen die Verletzung der Bauchorgane im Krankheitsbilde, so dass die letztere unsere erste und wichtigste Fürsorge benötigt. Wenn nur das Omentum in die Brusthöhle prolabiert ist, kann man auch ohne Laparotomie zum Ziel gelangen; bei den Verletzungen des Magens, des Colon oder der Milz können wir die Laparotomie nicht entbehren. Es sind zwar Fälle bekannt, wo die Verletzung aller dieser Organe von der Brusthöhle aus versehen wurde; doch wagen wir es nicht, dies als normales Verfahren zu empfehlen.

So gelang es Nini, Sevéreanu, Amanté und Postempski, eine Wunde des Magens, Schlatter eine Wunde der Leber und der Niere, Ferraresi eine Wunde der Leber und der Milz auf transpleuralem Wege zu vereinigen. Bei Stichwunden geht dieses Verfahren noch an, bei Schussverletzung jedoch kann die genaue Uebersicht der Bauchhöhle nur mittels Laparotomie bewerkstelligt werden. In derartigen Fällen muss also erst die Bauch-

höhle eröffnet werden, um die Verletzungen der Bauchhöhle aufzufinden und zu versehen, und dann erst die Stelle der Zwerchfellverletzung gesucht werden. Ist die Zwerchfellwunde an einer von der Bauchhöhle aus nicht zugänglichen Stelle, dann müssen wir dieselbe auf transpleuralem Wege versehen. In einem Falle, wo die Zwerchfellverletzung ebenfalls durch Schuss entstanden war, wollten wir auf diese Weise vorgehen; leider kollabierte der Patient nach Vornahme der Laparotomie, so dass wir die Operation schnell beenden mussten.

F. R., 48 J. alt, wurde am 4. II. 05 aufgenommen. Er wurde mit einem 7 mm Revolver zweimal angeschossen. An der linken Thoraxhälfte des sehr beleibten Mannes, unmittelbar unter der Brustwarze, im 6. Interkostalraum, die eine Einschussöffnung. Im rechten 2. Interkostalraum eine 6—8 cm lange, oberflächliche, nur bis zur Muskulatur reichende Schussfurche. Pat. ist in sehr gutem Kräftezustande und macht überhaupt nicht den Eindruck eines Schwerverletzten. Keine Hämoptoë. Atmung etwas beschleunigt, bei tieferem Atemholen stechende Schmerzen. Subkutanes Emphysem in der Ausdehnung eines Kinderhandtellers an der Einschussöffnung. Perkussionsverhältnisse des Thorax normal. Kugel nicht palpabel. Herztöne rein. In der Bauchhöhle kann man durch die ungemein fettreichen Bauchdecken hindurch keine Resistenz fühlen. Untersuchung nicht schmerzhaft; kein Singultus, kein Erbrechen. Temp. 37,2, Puls 90, voll, gespannt. Nach 7 Stunden wird der Bauch unter dem linken Rippenbogen druckempfindlich, Singultus tritt auf und zweimal Bluterbrechen. Sogleich Laparotomie in Chloroformnarkose. 20 cm langer Hautschnitt unterhalb des linken Rippenbogens, vom Rande des Rectus abdominis ausgehend.

Bei der Eröffnung der Bauchhöhle ergiesst sich eine grosse Menge dünnflüssigen Blutes. Am Zwerchfell rechts vom kardialen Teile des Magens eine die Fingerkuppe aufnehmende Oeffnung, welche mit geronnenem Blute locker ausgefüllt ist. Unterhalb der kleinen Kurvatur an der vorderen Magenfläche in der Nähe der Cardia eine kleine Oeffnung, welche die Spitze des kleinen Fingers aufnimmt; aus derselben sickert Mageninhalt. Die Schleimhaut ist nicht prolabiert. Die Magenwunde wird mit durchdringenden Nähten und mit Lembert'scher Naht vernäht. Um die Ausschussöffnung oder, wenn möglich, das Geschoss zu finden, machen wir zwischen Magen und Colon eine beiläufig 10 cm lange Oeffnung und betasten die hintere Magenfläche. Während dieser Untersuchung tritt von der linken Seite her eine ungemein heftige venöse Blutung auf, der Kranke kollabiert rasch, der Puls wird intermittierend kaum tastbar, so dass wir gegen die blutende Stelle hin rasch einen Tampon einlegten und die Bauchhöhle schlossen. Campherinjektion und Kochsalzinfektionen hoben

zwar den Kräfteverfall für kurze Zeit, die Blutung schien still zu stehen, aber nach kurzer Zeit trat der Tod ein.

Bei der Sektion wurde beiläufig 0,5 Liter Blut in der Bauchhöhle vorgefunden und ausser den erwähnten Verletzungen noch eine zweite Verwundung des Magens, der Milzkapsel und eines Zweiges der Vena lienalis konstatiert. Die Kugel lag im Hilus der Milz.

In diesem Falle stellten wir die Diagnose auf eine penetrierende Verletzung des Thorax, und nicht der geringste Verdacht tauchte auf, dass ausserdem noch eine Zwerchfell- und Bauchhöhlenverletzung vorhanden wäre. Infolge dessen wurde die Laparotomie erst 8 Stunden nach der Aufnahme des Kranken vollzogen, sobald sich Symptome einer penetrierenden Bauchverletzung einstellten. Die Laparotomie gab uns erst Aufschluss über die Magenverletzung. Um zur hinteren Magenwand gelangen zu können, spalteten wir das Lig. gastrocolicum, und indem wir den Magen in diese Spalte hineinzogen, fiel wahrscheinlich der Thrombus des verletzten Zweiges der Vena lienalis heraus, und die heftige Blutung stellte sich ein, welche bei der drohenden Wendung nur durch Tamponade gestillt werden konnte. Vom Verschluss der Zwerchfellwunde und der Ausschusswunde des Magens mussten wir des Collapses wegen abstehen. Die Blutung stand still, doch starb der Kranke kurz nach der Operation.

Bei den meisten Verletzungen des Zwerchfells besonders bei Schusswunden derselben, wird auch der Magen verletzt. Schröter stellte aus der Litteratur 35 Magenschusswunden zusammen, welche auch mit anderen Verletzungen verbunden waren. Von diesen wurde in 9 Fällen auch das Zwerchfell von der Kugel durchbohrt. Magenverletzungen sind besonders dann gefährlich, wenn sowohl die vordere als auch die hintere Magenwand verletzt ist. Bei Stichwunden ist dies sehr selten, bei Schusswunden jedoch häufiger.

Forgue und Jeanbran sammelten 112 Magenschüsse aus der Litteratur; von diesen waren 64 Fälle penetrierende. Schröter publicierte 32 operativ behandelte Magenschüsse, von welchen 19 penetrierten. Die grosse Mortalität (von Schröter's 19 Fällen starben 13), welche die penetrierenden Magenverletzungen aufweisen, beweist zur Genüge die Gefährlichkeit derselben. Die Erklärung findet sich in dem Umstande, dass es schwer ist, die Verletzung der rückwärtigen Magenwand aufzufinden, und dass es anderseits — besonders wenn die Wunde hoch und in der Nähe der Cardia ist —

viele technische Schwierigkeiten die gute Vereinigung der Magenwunde fast unmöglich machen. Hiezu kommt noch der Umstand, dass sich durch die hintere Magenwunde der Mageninhalt sich massenhafter in die Bauchhöhle ergiesst und die Gefahr der Infektion des Peritoneum eine bedeutend grössere ist.

Frisch publicierte einen Fall, wo die Kugel nachweisbar den Magen perforierte und die Ausschussöffnung an der hinteren Magenwand nicht zu finden war. Der Patient genas. Frisch fand noch 6 ähnliche Fälle in der Litteratur. Er erklärte in diesen Fällen die Heilung so, dass er annimmt, die Wunde an der hinteren Magenwand sei sehr klein gewesen und die Serosa sei über derselben verheilt. Um die Möglichkeit dieser Behauptung zu beweisen, stellte Frisch Versuche an. Er durchschoss mit einer kleinkalibrigen Schusswaffe aus grösserer uud kleinerer Entfernung mit breiiger Substanz angefüllte Gummiballons, ferner herausgenommene Schweine- und Menschenmagen, und machte den Unterschied zwischen Ein- und Ausschussöffnung zum Gegenstand genauer Untersuchung. Das Resultat dieser Untersuchungen fasst Frisch darin zusammen, dass bei durch kleinkalibrige Schusswaffen verursachten Verletzungen die der Ausschussöffnung entsprechende Verletzung eine geringere ist, als die der Einschussöffnung. Demnach ist dieser Unterschied an der Serosa am auffallendsten, welche gewöhnlich nur an der Eintrittsstelle einen Defekt aufweist, während über der Austrittsstelle nur ein Riss zu konstatieren ist. Das kegelförmige Projektil drängt nämlich die elastische hintere Magenwand vor der Durchlöcherung vor sich, die Serosa wird angespannt und auseinandergesprengt. Bei diesen Versuchen machte Frisch die Beobachtung, dass sich die breiige Substanz, mit welcher der Magen oder der Ballon gefüllt war, an der Eintrittsstelle in stärkerem Strahle ergiesst, während sich an der Austrittsstelle kaum ein schwaches Sickern bemerkbar macht. Hiedurch wird es erklärt, dass es schwerer ist, die Austrittsöffnung zu finden, anderseits jedoch, dass die Statistik der nicht zugenähten Austrittsöffnungen eine günstige ist.

Diese Versuchsresultate Frisch's und besonders die daraus gezogenen Konsequenzen können nicht ohne Kritik acceptiert werden. Frisch behauptet nämlich, dass der Chirurg in jedem Falle, wo die Einschussöffnung am Magen nicht mehr als 7—8 mm beträgt und die Ausschussöffnung nicht leicht zu finden ist, „keinen Grund hat anzunehmen, dass dieselbe die Ursache einer bestehenden Blutung sei, darum nicht weiter zu suchen braucht,

sondern ohne Sorge den Bauch schliessen kann". Wir halten diesen Vorschlag Frisch's durchaus nicht für annehmbar. Frisch füllte bei seinen Versuchen den Magen und schoss in einem rechten Winkel auf denselben. Es ist nun fraglich, ob bei Schüssen, die einen leeren Magen unter spitzem Winkel treffen, die Ausschussöffnung ebenfalls kleiner ist als die Einschussöffnung? Wahrscheinlich ist sie, wenn auch nicht grösser, so doch auch nicht kleiner und lässt den Mageninhalt gerade so durch, wie die Eintrittsöffnung, bei liegendem Körper sogar noch viel mehr. Frisch will es mit 4 in der Litteratur gefundenen Fällen beweisen, dass auch beim Menschen die Ausschussöffnung kleiner sei als die Einschussöffnung.

Dass dies nicht in jedem Falle zutrifft und dass die nicht zugenähte Austrittsöffnung Ursache einer allgemeinen Peritonitis sein kann, wird ausser durch unseren Fall auch durch folgenden Fall bewiesen, wo die kleine Einschussöffnung nur nach sehr genauer Untersuchung erkannt werden konnte, während die Ausschussöffnung die Fingerkuppe bequem in sich aufnahm:

J. S., 15 J. alt, wurde am 12. XII. 04 aufgenommen. Er gibt an, dass er nach dem Mittagsmahle auf der rechten Seite liegend, den Kopf in den Handteller gestützt, auf dem Erdboden lag, als ihn sein Kamerad zufällig aus einer Entfernung von zwei Schritten anschoss. Grössere Schmerzen hatte er nach der Verwundung nicht, nur wegen der starken Blutung nahm er ärztliche Hilfe in Anspruch. Der Arzt legte einen Verband an und wies ihn auf die Klinik.

Bei der Aufnahme machte der Kranke durchaus nicht den Eindruck eines Schwerverletzten. Zwei Finger breit oberhalb des Nabels, etwas rechts von der Linea alba, sieht man die Einschussöffnung; Ausschussöffnung keine. Bauch kaum meteoristisch; bloss in der Umgebung der Wunde druckempfindlich; Perkussionsverhältnisse des Bauches normal. Im Gegensatze zum guten subjektiven Befinden und dem Bauchbefunde ist der Puls auffallend schwach, leicht unterdrückbar, über 100 in der Minute.

Der Schusskanal wurde nicht sondiert. Operation in Chloroformnarkose 18 Stunden nach der Verletzung. Hautschnitt in der Linea alba vom Proc. xyphoideus bis zum Nabel. Nach Eröffnung der Bauchhöhle schieben wir die Sonde in die Einschussöffnung und suchen jene Stelle, wo die Kugel durch das Peritoneum eindrang; doch lässt sich die Sonde nur bis zum Peritoneum vorschieben: das Bauchfell am Ende des Schusskanals ganz glatt; von Blutung oder blutiger Infiltration ist keine Spur. Die Kugel muss also in der Bauchwand sein, doch war dieselbe nirgends palpabel.

Bei der vorgenommenen teilweisen Eventration fällt sogleich die Blässe und Glanzlosigkeit des Peritoneums auf. Die einzelnen Dünndarmschlingen sind stellenweise sehr lose mit einander verklebt. Da nun sichere Symptome einer beginnenden allgemeinen Peritonitis vorhanden waren, musste der Schuss doch penetrierend sein. An der vorderen Magenwand keine Veränderung; am unteren Rande des Magens, unmittelbar oberhalb der Art. coronaria inf., beiläufig in der Mitte zwischen Pylorus und Cardia ein Blutgerinnsel von der Grösse einer Linse, an dieser Stelle adhäriert das Omentum nicht. Unter diesem Blutgerinnsel konnte man an der Magenwand zuvor keinen Defekt sehen, doch war um diese Stelle herum die Serosa lebhaft injiciert und die Magenwand fühlte sich dünner an. Bei weiterer Untersuchung reisst die Serosa ein und die Sonde dringt ohne jeden Widerstand in den Magen. Nachdem diese Stelle mittels Lembert-Czerny'scher Naht vereinigt worden war, untersuchen wir die hintere Magenwand, um die Ausschussöffnung zu finden. Das Omentum majus wird umgeschlagen und am Lig. gastrocolicum eine 6—8 cm lange Oeffnung gemacht, um die hintere Magenwand zugänglich zu machen. Plötzlich fällt es nun auf, dass die hintere Magenfläche von der Einschussöffnung an einesteils mit dem Mesocolon, andernteils mit dem Colon transversum verklebt ist; nach Lösung dieser Verklebung wird der Magen nach aufwärts gezogen; plötzlich ergiesst sich der Mageninhalt. Der in diesen abgekapselten Hohlraum eingeführte Finger findet an der hinteren Magenwand hoch oben, unweit unter der Cardia, die Austrittsstelle, welche so gross ist, dass sie die Fingerkuppe bequem in sich aufnimmt. Nachdem wir diesen Hohlraum mit sterilen Tupfern garnierten, schliessen wir die Oeffnung des Magens mit Lembert-Czerny'scher Naht. Die Wundhöhle wird trocken gelegt, die Pseudomembranen abgelöst; während dieser Arbeit findet sich die Kugel im Hilus der Milz. Gründliche Bauchtoilette; Durchspülen der Bauchhöhle mit sterilem Wasser und mit 3—4 Liter Kochsalzlösung. Mikuliczstampon am Hilus der Milz. Bauchwandnaht in 3 Schichten.

Der Verlauf war vollkommen ungestört, keine Temperaturerhöhung, keine peritonealen Erscheinungen. Am 3. Tage spontane Stuhlentleerung. Am 10. Tage Entfernung des Mikuliczstampons. Vollständige Heilung.

Das Projektil drang also gegenüber der Bauchwandwunde am unteren Rande des Magens ein, setzte seinen Weg schräg nach oben und rückwärts fort und trat unterhalb der Cardia aus dem Magen aus. Ueber der Eintrittsstelle war die Serosa verklebt, Mageninhalt entleerte sich hier überhaupt nicht; um die Austrittsstelle waren pseudomembranöse Verwachsungen, und als diese gelöst wurden, ergoss sich aus der Oeffnung reichlicher Mageninhalt.

Dieser Verlauf des Schusskanals ist leicht verständlich, wenn

wir die Lage in Betracht ziehen, in welcher der Verletzte im Momente des Schusses sich befand; Patient lag zur Seite gewendet auf der Erde, und der Schuss rührte von der Hand eines von ihm rechts stehenden Individuums her.

Es ist beachtenswert, dass trotz dieser schweren Verletzung das Ansteigen der Pulszahl und die Schwäche desselben die einzigen Symptome waren, welche auf eine perforierende Verletzung hinwiesen. Dies ist umso auffallender, da bei der Operation — 18 Stunden nach der Verwundung — schon eine beginnende allgemeine Peritonitis konstatiert werden konnte.

Ob unser Patient am Leben geblieben wäre, wenn wir die Ausschussöffnung nicht aufsuchen und dieselbe nicht verschliessen, ist mindestens sehr fraglich. Diejenigen Fälle, wo die Ausschussöffnung an der hinteren Magenwand nicht gefunden wurde, sprechen nicht alle zu Gunsten von Frisch's Statistik, da die Kugel den Magen eventuell gar nicht verliess, sondern in demselben blieb. In 12 Fällen von Forgue und Jeanbran finden wir dies 3 mal verzeichnet. In einem ähnlichen Falle Duplay's wurde die Kugel 10 Tage nach dem Schusse mit dem Stuhlgange entleert. Wie wenig die meisten Chirurgen mit Frisch's Ansicht bezüglich der Behandlung der Ausschussöffnung übereinstimmen, diesbezüglich erwähnen wir nur Terrier, der auch in solchen Fällen, wo die Kugel zweifelsohne im Magen blieb, die Untersuchung der hinteren Magenwand durch einen an der Vorderwand vollführten Schnitte empfiehlt, um sich über den Zustand der von der Kugel gequetschten Magenmucosa informieren zu können.

Das Sinken der Mortalität, welche bei den penetrierenden Schussverletzungen des Magens in neuerer Zeit konstatiert werden kann, ist eben darauf zurückzuführen, dass die Chirurgen beide Oeffnungen genau verschliessen. Mit Verschluss beider Oeffnungen geheilte Fälle publicieren Brehm, Johnson, Laurent, Marion, Riese, Schloffer, Schumkin, Swijasheninow und in der ungarischen Litteratur Aladár Fischer. Diese Fälle, welche bisher noch in keiner Statistik erwähnt sind, setzen das Mortalitätsprocent bedeutend herab.

Was die Vereinigung der Wunde an der hinteren Magenwand betrifft, kann diese, besonders wenn die Wunde oben unweit der Cardia liegt, nur sehr schwer bewerkstelligt werden. In Dartigues' Falle befand sich die Oeffnung unweit der Cardia so hoch oben, dass er nicht im Stande war, dieselbe zu vereinigen.

Das am allgemeinsten acceptierte Verfahren, welches zugleich auch das einfachste ist, besteht darin, dass wir im Lig. gastrocolicum eine Spalte machen und in diese den Magen hineinziehen. Karczewski empfiehlt das Anlegen dieser Spalte im Mesocolon transversum; doch kann dies nur beim Vernähen von solchen Wunden angewendet werden, welche in der Nähe der grossen Kurvatur liegen. Die Wunden in der Nähe der kleinen Kurvatur können durch das Omentum minus hindurch vereinigt werden. Le Four empfiehlt diese Vereinigung durch eine an der vorderen Magenwand angelegte Oeffnung. Auvray empfiehlt behufs leichterer Zugänglichkeit der hinteren Wand die partielle Resektion des linken Rippenbogens. —

Wenn die Flugkraft des den Magen perforierenden Projektils noch nicht erschöpft ist, kann auch der Pankreas verletzt werden. So geschah dies in 4 Fällen der von Schroeter publicierten 45 Magenverletzungen.

Doch auch auf andere Weise kann eine Schussverletzung des Pankreas stattfinden; entweder von rückwärts durch die Rückenmuskulatur hindurch (eine derartige Verletzung wurde bisher noch nicht beobachtet) oder von vorn durch die Leber und das Lig. hepatogastricum hindurch.

In Körte's Falle gelangte die Kugel durch eine Dünndarmschlinge und durch das Mesocolon hindurch in das Pankreas.

Dass eine Verletzung des Pankreas ohne diese Nebenverletzungen zu Stande komme, wurde bisher für unmöglich gehalten; es lässt sich auch schwer vorstellen, dass dies bei der verborgenen Lage und an der geschützten Stelle möglich wäre. Dass jedoch bei leerem Magen und kleinem linken Leberlappen eine solche isolierte Verletzung durch das Omentum minus hindurch vorkommen kann, beweist folgender Fall:

Frau E. R., 33 J. alt, schoss am 5. III. 03 in selbstmörderischer Absicht auf sich, indem sie den Revolver mit beiden Händen fasste. Tagsüber hatte sie ausser einer Tasse Chokolade nichts genossen. 2 Stunden nach der Verletzung wurde sie auf die Klinik gebracht.

Im linken Epigastrium 1 cm ausserhalb der Medianlinie in der Höhe der 8. Rippe eine im Durchmesser 0,5 cm Einschussöffnung. Vom rechtsseitigen Rippenbogen, ebenfalls in der Höhe der 8. Rippe, eine 2 cm breite, 4 cm lange Hautabschürfung, quer gegen die Einschussöffnung hin. Das Epigastrium ist druckempfindlich, Bauchmuskeln stark gespannt. Einigemal trat Aufstossen auf; kein Erbrechen. Puls ziemlich gespannt

und voll, 74 in der Minute. Temp. 37,2°. Beim Entkleiden fiel aus den Falten des Kleides eine 9 mm Revolverkugel heraus.

Laparotomie mit Schleich'scher Infiltration, Hautschnitt in der Mediallinie vom Proc. xyphoideus bis zum Nabel. Der Schusskanal verlauft am medialen Rande des linken Rectus etwas nach aufwärts und dringt gerade in der Mittellinie in der Bauchhöhle ein. Nach Eröffnung des Peritoneums fällt es auf, dass der linke Leberlappen auffallend klein ist und kaum den Proc. xyphoideus überragt. Der Magen ist ganz leer, zusammengefallen, keine Verletzung an demselben. Am fettarmen Lig. hepatogastricum, fingerbreit von der Curvatura minor entfernt ein Riss, dessen Ränder in der Ausdehnung eines Thalerstückes blutig infiltriert. Beim Abwischen des geronnenen Blutes entsteht eine heftige Blutung aus der Spalte. Hintere Fläche der Leber unversehrt, durch das hintere Blatt des Peritoneums hindurch ist im Pankreas eine die Fingerspitze aufnehmende Spalte zu fühlen und in dieser ein harter Gegenstand, welcher im Parenchym eingebettet ist. Das Projektil wird mit einer Zange entfernt und die Blutung erst mit Fingerdruck, dann mit Umstechung gestillt. Das hintere Blatt des Peritoneums wird über der Wunde des Pankreas vereinigt. Bauchtoilette, Exstirpation des Schusskanals der Bauchwand, Bauchnaht.

Wundverlauf gut. Der Urin wurde zu wiederholten Malen auf Zuckergehalt untersucht, aber immer mit negativem Resultat. Am elften Tage plötzlich Temperaturerhöhung. Keine Wundeiterung. Am anderen Tage ist der Verband ganz durchnässt, beim Verbandwechsel stellte es sich heraus, dass sich der Wundlinie entsprechend reichliche, trübe, gelbliche Flüssigkeit entleert, die nach Hefe riecht und stark alkalisch reagiert. Mikuliczstampon. Das entleerte Sekret erwies sich als Pankreassekret. Nachdem das Sekret während 2 Wochen reichlich geflossen, nahm es allmählich ab und am 23. Tage nach dem Durchbruch war es vertilgt. Die Fistelöffnung schloss sich rasch. Die Kranke überstand einen Monat später noch eine Pneumonie und war 2 Monate nach der Verwundung vollkommen und dauernd geheilt. Zucker war im Urin nicht nachzuweisen.

Pankreasverletzungen sind überhaupt nicht zahlreich publiciert worden. Körte stellte 6, Borchardt 15 Fälle aus der Litteratur zusammen, welche alle durch Schussverletzung entstanden waren. In einem Falle von Braun war die Pankreasverletzung durch einen Hufschlag, in einem Falle von Stern, durch Quetschung zwischen den Puffern eines Eisenbahnwaggons, in einem anderen Falle durch Ueberfahren entstanden. Einzig steht in der Litteratur der Fall Küttner's da, wo eine durch den Magen und das Ligamentum hepatogastricum dringende Messerklinge den Kör-

per des Pankreas vollkommen entzwei schnitt.

Die Diagnose der Pankreasverletzungen ist nur nach Eröffnung der Bauchhöhle mit Sicherheit zu stellen; auch dann nur, wenn die Richtung des Schusskanals die Aufmerksamkeit auf dieses Organ lenkt. Uebrigens kann es leicht vorkommen, dass wegen der verborgenen Lage der Drüse und bei der verhältnismässig geringen Blutung, welche mit der Verletzung verbunden ist, dieselbe nicht bemerkt wird (Finkelstein's Fall). Momo bezeichnet bei solchen Pankreasverletzungen den heftigen Schmerz im Epigastricum als charakteristisch, ferner das Gefühl eines Fremdkörpers am Halse und die Veränderung des Urins (Zucker, verminderte Sulfate). Da diese Symptome jedoch sehr unverlässlich sind, werden wir nur nach direkter Betastung oder Inspektion des Pankreas eine Verletzung desselben konstatieren können. Wie schwer die Verletzung des Pankreas ist, ist am besten aus der Statistik der beobachteten Fälle zu ersehen. Von Schröter's 4 Fällen starben 3, von Borchardt's 15 Fällen 10. Die Ursache dieser grossen Mortalität wird einerseits durch die verdauende Wirkung des Pankreassekretes, andererseits durch die Lage des Pankreas erklärt. Ihre Lage bringt es mit sich, dass zumeist mit ihr gleichzeitig entweder der Magen und die Gedärme oder die Leber, oder die, hinter der Drüse verlaufenden grossen Gefässe verletzt werden. Die sogenannte specifische Gefährlichkeit der Pankreaswunde (Borchardt) besteht, in dem, dass das Pankreassekret immer in die Bauchhöhle sickert, wie dies Hess bewies. Es ist derzeit, zwar noch nicht ganz sicher festgestellt, ob das Pankreassekret selbst im Stande sei Peritonitis zu verursachen, dem positiven Resultate von Bondi's Tierexperimenten blieben Senn's und Magnai's Versuche negativ — soviel steht jedoch fest, dass das aussickernde Pankreassekret durch Maceration der benachbarten Organe die Infektion bedeutend erleichtert. Sogar in der Drüse selbst können Nekrosen vorkommen; wenn die nekrotischen Gebiete nur kleine Herde sind und zerstreut bleiben, kann Heilung stattfinden, eine ausgedehnte Nekrose ist aber tödlich.

Beide Umstände, nämlich die anatomische Lage und die specifische Gefährlichkeit des Pankreas erschweren unsern Eingriff bei Pankreasverwundungen. Da die Drüse schwer zugänglich ist, wird auch die Naht nur selten exakt ausgeführt werden können; meist muss man sich — um die Blutung zu stillen — mit der Umstechung begnügen; doch auch dies erheischt grosse Vorsicht, da-

mit man nicht etwa mit der Nadel die hinter dem Pankreas verlaufende Art. mesent. superior verletze, oder einen Zweig derselben durch die Naht stranguliere, was für die Ernährung der Gedärme verhängnisvoll werden kann.

Der Vorschlag Magnai's, das verletzte Pankreasstück, wenn dies an der Peripherie des Organs liegt, auszuschneiden und zu entfernen, fand bisher noch keine Anhänger. Das Aussickern von Pankreassekret kann auch trotz der angelegten Nähte für den Kranken verhängnisvoll werden. In unserem Falle gelang es mittels Naht die Wunde so gut zu verschliessen, dass wir hoffen könnten, die Möglichkeit einer weiteren Sickerung des Pankreassekrets abgeschnitten zu haben; in Nini's Falle gelang dies auch. Wie jedoch der Verlauf zeigte, war die Naht nicht hinreichend; zum Glück nahm das angesammelte Sekret seinen Weg nach aussen, bevor es grösseres Unheil anrichten konnte. Deshalb scheint es nicht hinreichend zu sein, bloss die Wunde des Pankreas zu vernähen, sondern man soll bis zur Nahtstelle ein Tampon einführen. Die durch die Tamponade entstandenen Adhäsionen leiten das Pankreassekret nach aussen, andererseits kann sich eine eventuell entstehende Pankreasnekrose gegen die Bauchhöhle hin abgrenzen. Der Naht ganz zu entsagen, wie dies Hahn that, ist nicht zweckmässig, da mit der Tamponade allein die Blutung schwieriger und nicht so sicher gestillt werden kann. Die Naht mit der Tamponade vereint, scheinen am verlässlichsten; auch Borchardt und Küttner konnten ihre Kranken auf diese Weise retten.

Litteratur.

Abbé, Ausgedehnte Verletzungen der Brust- und Abdominalhöhle Hildebrand's Jahresb. d. Chir. 1902, ref. Schulz. — Andrássy, Schusswunde der hinteren Magenwand. (Med. Korr.-Blatt des Württ. ärztl. Landesvereins. 70. k.) — Angerer, Ueber Stich- und Schussverletzungen des Magens. Dissert. München. — Auvray, Plaies pénétrantes de l'éspace de Traube. Revue de Chir. 1899. — Balázs Dezsö, Verletzung des Zwerchfelles. Orv. Hetilap. ungarisch 1904. — Ders., Transpleurale Stichwunde der Bauchhöhle. Orv. Hetilap ungarisch 1904. — Bergmann, Ruptur und Bruch des Zwerchfells. Centralbl. f. Chir. 1900. — Berchtold, Beiträge zur operativen Behandlung der Zwerchfellverletzungen. Diss. München 1897. — Brehm, Resultate bei den penetrierenden Bauchverletzungen des Friedens. Arch. f. klin. Chir. 73. k. — Borchardt, Schussverletzungen des Pankreas und akute hämorrhagische Pancreatitis. Berl. klin. Wochenschr. 1904. — Braun, Pankreasverletzung durch Hufschlag. Deut-

sche med. Wochenschr. 1903. — Büdinger, Ueber Stichverletzungen des Bauches. Arch. f. klin. Chir. Bd. 56. — Dartigues, Plaie par balle de revolver. Hildebrand's Jahresb. d. Chir. 1897. — Demoulin, Plaie de l'estomac. Bull. et mém. de la soc. de chir. 1900. — Dörfler, Beiträge zur Behandlung der penetrierenden Bauchwunden. Münch. med. Wochenschr. 1897. — Duplay, Sur le traitement opératoire de l'exulcération simple de l'estomac. Hildebrand's Jahresb. d. Chir. 1899. — Finkelstein, Zur Frage von der operativen Behandlung der Schusswunden der Bauchhöhle. Centralbl. f. Chir. 1904. — Fischer, Die Behandlung penetrierender Bauchverletzungen. Budapesti orvosi Ujság. ungarisch. 1903. — Forgue, Sur les plaies de l'estomac par armes à feu. Centralbl. f. Chir. 1904. — Forgue et Jeanbran, Des plaies de l'estomac par armes à feu. Revue de Chir. 23. — v. Frisch, Zur Pathologie der Schussverletzungen der Bauchhöhle. Arch. f. klin. Chir. 73. k. — Lefur, Perforation traumatique de l'estomac. La presse médical. 1899. — Fuchsig, Ueber Stichverletzungen des Magens. Wiener klin. Wochenschr. 1904. — Marion, Plaie de la grosse tuberosité de l'estomac par balle de revolver. Centralbl. f. Chir. 1900. — Martens, Zur Kasuistik der Schussverletzungen des Magens. Sitzungsberichte der freien Vereinigung der Chirurgen Berlins. 1902. — v. Mikulicz, Ueber den heutigen Stand der Chirurgie des Pankreas etc. Mitteil. aus den Grenzgeb. der Med. u. Chir. 12. k. — Mimo, Unfallverletzungen des Pankreas. Deutsche med. Wochenschr. 1904. — Neugebauer, Zur Chirurgie des Zwerchfelles. Arch. f. klin. Chir. 73. r. — Ninni, Il primo intervento operatorio nelle ferite del pancreas. Centralbl. f. Chir. 1901. — Hahn, Zwei Fälle von Verletzungen des Magendarmtraktes. Münch. med. Wochenschr. 1899. — Herzfeld, Magenschuss. Deutsche med. Wochenschr. 1899. — Klemm, Zur Pathologie und Therapie der Schussverletzungen des Magens und Darmes. Sammlung klin. Vorträge. 1896. — König, Ueber gleichzeitige Schussverletzungen von Brust- und Bauchhöhle. Berl. klin. Wochenschr. 1900. — Körte, Die chirurgischen Krankheiten und die Verletzungen des Pankreas. Deutsche Chirurgie. — Kukula, Beitrag zur Pathologie und Therapie der Schussverletzungen des Magens. Münch. med. Wochenschr. 1899. — Küttner, Durch Naht geheilte Stichverletzung des Pankreas. Diese Beiträge Bd. 32. — Lapelle, Des plaies du diaphragme par la voie thoracique. Thèse de Bordeaux. 1896. — Laurent, Perforation par arme à feu. de l'éstomac. Revue de Chir. 1900. — Lennormant, Traitement opératoire des plaies du diaphragme. Revue de Chir. 1904. — Pels-Leusden, Schrotschussverletzung der linken Brust- und Bauchhöhle. Centralbl. f. Chir. 1904. — Plattner, Magenperforation durch Stichverletzung. Wiener klin. Wochenschr. 1904. — Pförringer, Ueber die Selbstverdauung des Pankreas. Virchow's Archiv 1899. — Riegner, Traumatische Zwerchfellshernie. Diese Beiträge Bd. 38. — Riese, Schussverletzung des Unterleibes. Centralbl. f. Chir. 1904. — Róna, Beitrag zur Behandlung der Zwerchfellverletzungen. Deutsche med. Wochenschr. 1904. — Rostowzew, Zur Frage über die Schusswunden des Magens. Hildebrand's Jahresb. d. Chir. 1898. — Schmidt, Ueber die Verletzungen des Zwerchfells mit scharfen Instrumenten. Dissert. Strassburg 1899. — Schmieden, Ein Fall von schwerer Bauchschussverletzung. Centralbl. f. Chir. 1904. — Schlatter, Zwei Fälle von durch

Naht geheilten Stichverletzungen des Zwerchfells. Münch. med. Wochenschr. 1901. — Schloffer, Zur operativen Behandlung der Magen-, Darm- und Nierenverletzungen. Prager med. Wochenschr. 1900. — Schröter, Einiges über Schussverletzungen des Magens. Arch. f. klin. Chir. 51. k. — Schumkin, Laparotomie bei Schussverletzungen des Magens. Hildebrand's Jahresb. d. Chir. 1897. — Skukow, Ueber Stichverletzungen des Diaphragma von der Thoraxhöhle aus. Dissert. Basel 1903. — Stern, Isolierte Pankreasverletzung. Vierteljahrsschr. f. gerichtl. Medicin. 1899. — Swijasheninow, Schussverletzung der Bauchhöhle. Hildebrand's Jahresb. d. Chir. 1903. — Wendel, Die Verletzungen der Bauchorgane. Therapeutische Monatshefte. 1900. — Weischer, Ruptur und Bruch des Zwerchfells. Centralbl. f. Chir. 1900. — Würth v. Würthenau, Behandlung der penetrierenden Bauchwunden. Diese Beiträge Bd. 34. — Zawadzki, Beitrag zur Kasuistik der Schussverletzungen des Magens. Centralbl. f. Chir. 1903.

XXIV.

AUS DER

BUDAPESTER CHIRURGISCHEN KLINIK

DIREKTOR: HOFRAT PROF. DR. E. RÉCZEY.

Spontane Magen-Bauchwandfistel bei Lues.

Von

Prof. Dr. **Paul Kuzmik.**

Die Litteratur erwähnt nur selten spontane Magenfisteln, welche nicht tödlich endeten. Die Perforation der Magenwand verursacht gewöhnlich eine tödliche peritonitische Infektion, der nur selten Einhalt geboten werden kann durch einen rechtzeitig angewandten chirurgischen Eingriff.

Zur Bildung einer Magenfistel müssen mehrere begünstigende Nebenumstände mitwirken, unter denen der sehr chronische Verlauf jener Erkrankung die zur Perforation der Magenwand führt, an erster Stelle erwähnt werden muss, weil hiebei Adhäsionen entstehen können, welche die Perforation in die freie Bauchhöhle unmöglich machen. Noch wichtiger als dies ist aber der Sitz der Erkrankung in der Magenwand, also die Stelle, wo die Perforation stattfindet. — Am günstigsten gestalten sich die Verhältnisse, wenn die Erkrankung an der vorderen Magenwand sitzt, die vordere Magenwand mit der Bauchwand verwächst und der Durchbruch der Magenwand durch die Bauchdecken nach aussen ins Freie geschieht.

Es ist bekannt, dass Fälle von Magenperforation gegen die verschiedenen Bauchorgane nicht eben häufig vorkommen; der Durchbruch in den Dickdarm gegen die Niere zu, an Stellen wo der Durchbruch zur Entwickelung eines subphrenischen Abscesses, oder

zur Entwickelung eines Abscesses in der Lebergegend Veranlassung bot, werden in der Litteratur als Seltenheiten erwähnt und sind zumeist erst bei der Autopsie ihrem wahren Werte nach — als Magenperforation — erkannt worden. Sehr lehrreich sind die von Morris erwähnten beiden Fälle, wo die Magenfistel mit der Niere kommunicierte; Morris hat in seinem eigenen Falle die Diagnose in vivo stellen können. — Interessant ist Piqué's Fall, wo man bei einer Geisteskranken nach Eröffnung eines Leberabscesses eine Nadel fand und am Grund der Eiterhöhle ein Substanzverlust von der Grösse eines Frankstückes an der fest angewachsenen Magenwand in der Nähe des Pylorus sichtbar wurde. Wie sich herausstellte, hatte die Kranke zum öfteren Nadeln verschluckt und eine derselben hat zweifellos die Magenwand durchbohrt und den Abscess verursacht.

Kronheimer berichtet im Jahre 1899 über 70 aus der Litteratur gesammelte Fälle von spontanen Magen-Bauchwandfisteln, bei welchen zumeist eine carcinomatöse Erkrankung des Magens das ätiologische Moment abgab; nur in 15 Fällen konnte ein einfaches Magengeschwür konstatiert werden. Kronheimer führt einen auf der Sonnenburg'schen Klinik beobachteten Fall an, wo die Fistel nach einem Ulcus ventriculi entstanden war. Der höchst herabgekommene Kranke starb an Peritonitis am achten Tage nach der Operation. Die spontanen Magen-Bauchwandfisteln sind demnach selten beobachtet worden.

Es dürfte daher von Interesse sein, einen selbst beobachteten Fall mitzuteilen, der nicht nur dadurch an Gewicht gewinnt, weil er geheilt werden konnte, sondern hauptsächlich dadurch, weil man als ätiologisches Moment zur Entstehung der Fistel die luetische Erkrankung der Magenwand annehmen kann. Einen ähnlichen Fall finden wir in der Litteratur überhaupt nicht.

Pat. 21 J. alt. Aufgen. auf die Klinik am 6. I. 04. War als Mädchen stets gesund. Erblich nicht belastet. Seit 2 Jahren verheiratet mit einem angeblich ganz gesunden Manne. Wurde vor 15 Monaten schwanger, hatte ausser heftigen Schmerzen in der linken Bauchhälfte und im Rücken, keine anderen Beschwerden. Im 3. Monate abortierte sie. Einen Monat später wurde sie aufs neue schwanger. Die Schmerzen in der linken Bauchhälfte traten wieder auf; in der linken Hälfte des Epigastriums wurde eine langsam wachsende, nicht schmerzhafte Geschwulst sichtbar und tastbar, über welcher sich die Bauchwand härter

anfühlte und die Haut sich allmählich rötete. Kein Erbrechen und keine Verdauungsstörung. Die Schwangerschaft endete im 8. Monate, das früh geborene Kind war sehr mager aber angeblich ohne Hautausschlag und ohne sonstige Abnormitäten. Das Kind starb nach 2 Wochen. — Am 27. XI. 03, also ungefähr 6 Wochen vor der Aufnahme, entstand auf dem höchsten Punkte der vorher beschriebenen Geschwulst eine kleine „Oeffnung", durch welche sich nach Aussage der Kranken eine dünne „wässerige" Flüssigkeit entleerte, Eiter oder Blutentleerung wurde von ihr nicht bemerkt. Zu ihrem grössten Schrecken bemerkte die Kranke, dass die kleine Oeffnung innerhalb 24 Stunden die Grösse eines Markstückes erreichte und dass sich die genossenen Speisen durch die Oeffnung sofort entleerten. Das Entleeren der Speisen konnte sie nur dadurch einigermassen verhindern, dass sie auf Anraten des nach zwei Wochen konsultierten Arztes die Oeffnung mit Baumwolle verstopfte. Die durch den Ausfluss des Mageninhaltes entstandene schmerzhafte Hautentzündung bewog die Kranke, die Klinik aufzusuchen. In der linken Hälfte des Epigastrium unmittelbar unter dem Rippenbogen ein tellergrosser Substanzverlust mit steilem Rande, mit schmutzig-graulich-speckigem Belage, welcher sich trichterförmig unter den Rippenbogen hinzog. Der Substanzverlust war mit einem harten, fest infiltrierten roten Hofe umgeben, und am Boden desselben entleerte sich aus einer Oeffnung eine bräunliche mit Speiseresten vermengte säuerliche Flüssigkeit. Durch die Oeffnung gelangt der palpierende Finger direkt in den erweiterten Magen. An der Schleimhaut kein Geschwür, keine Unebenheit. Kein Hautausschlag, keine Schleimhautveränderung, keine charakteristische Narbe. Lymphdrüsen kaum vergrössert. Brust-, Bauchorgane gesund. Genitalien gesund. Mässiger Fluor albus. — Lues wird geleugnet. Körpergewicht 54,5 Kilogr.

Die Krankheitserscheinungen geben wenig Anhaltspunkte zur Diagnose. Ausser dem zeitweise empfundenen Schmerze im Epigastrium sind keine Zeichen eines Magengeschwüres nachzuweisen. Kein andauernder Bauchreiz, keine Magenblutung, keine dauernde Verdauungsstörung in der Anamnese; kein verschluckter Fremdkörper, keine Verletzung nachweisbar.

Als dringlichste Aufgabe der Behandlung betrachteten wir der weit ausgebreiteten Hautentzündung um die Fistel herum Herr zu werden und die Kranke möglichst gut zu nähren. Die Fistelöffnung wurde mit Gazelappen gut verstopft; auf die Haut eine 10%ge Zink-Vaselinlanolin-Salbe in dicker Lage aufgestrichen und die Hautentzündung wich binnen einigen Tagen. Immer auffälliger wurde jedoch das Aussehen des Fistelgeschwüres, dessen luetischer Chrakter sich von Tag zu Tag besser entwickelte. — Zehn Tage nach der Aufnahme der Kranken begannen wir mit ihr eine Inunktionskur (pro dosi 3 g Ung. hydrarg.), deren Erfolg auffällig war. Das Geschwür reinigte sich bald, die Infiltration der Umgebung liess sehr rasch nach und die Ränder des Geschwüres begannen zu

vernarben. Nach 45 Inunktionen war das Geschwür vernarbt und die Bauchdecken weich und geschmeidig geworden. Die Kranke kam bald zu Kräften, ihr Körpergewicht stieg auf 65,5 Kilogr. Nun konnten wir zur Verschliessung der Fistel schreiten. Die Fistelöffnung war von der Grösse eines Markstückes, mit gesunder Haut umgeben; an den Rändern der Fistel war die vordrängende Magenschleimhaut sichtbar.

10. V. 04 Operation: Mit Umschneidung der Fistel wurde die Magenwand von der Bauchwand ganz getrennt, und die Oeffnung der nun freigelegten Magenwand nachdem deren Ränder aufgefrischt worden waren, mittelst zwei Reihen Lembert'scher Nähte festgeschlossen und der Magen in die Bauchhöhle versenkt. Die Vereinigung der Bauchwand, dessen Substanzverlust nach Auffrischung der Ränder die Grösse eines Thalerstückes erreichte, gelang mit grösster Mühe nur dadurch, dass wir zwei vertikale Schnitte durch die narbige Bauchdecke machten. Nach der Vereinigung bildete die Nahtlinie ein verkehrtes T (⊥) und auch dann blieb eine kleine Oeffnung am Vereinigungspunkte der einzelnen Schnittränder zurück. In diese Oeffnung wurde ein Mikulicz-Tampon eingelegt. Die Heilung verlief äusserst günstig. Die Magenwunde heilte ohne Störung. Am Winkel, wo die drei Schnittlinien zusammenliefen, war eine minimale Randgangrän eingetreten, welche eine teilweise Lüftung der Hautnähte am 5. Tage nothwendig machte. An dieser Stelle trat neuerdings ein luetisches Geschwür auf, welches mit Ung. cinereum örtlich behandelt werden musste und erst einer neuerlichen antiluetischen Allgemeinbehandlung wich. Die Kranke wurde am 30. VI. 04 gänzlich geheilt entlassen und erfreut sich seither eines ungestörten Wohlseins. (Stellte sich am 29. IX. 04 auf der Klinik vor.)

Die histologische Untersuchung der herausgeschnittenen Fistelränder ergab folgenden Befund (Assistent Dr. T. Verebély): Das Präparat hat drei Schichten, und zwar von der Oberfläche gegen die Tiefe hin: a) oberflächlich ein sich lebhaft färbendes Gespinnst von Hyalin und Fibrinbalken, deren Fugen mit polynuklearen Eiterzellen gefüllt sind. Die Fasern sind an der Oberfläche derb, gegen die Tiefe zu immer feiner und drängen sich ausbreitend zwischen die Zellen der zweiten Schichte. b) Eine zellenreiche Granulation, welche aus erweiterten Blutgefässen, verschieden geformten Fibroblasten und aus Leukocyten besteht. All das durchdringen feine Bindegewebsfasern, welche nur um die Blutgefässe eine etwas derber gefaserte Schichte, einen Mantel bilden. Die Blutgefässe sind im Allgemeinen erweitert und überall von rundlichen Fasern umgeben. Die Vermehrung der Endothelzellen kann nirgends nachgewiesen werden. c) Narbiges, faseriges Bindegewebe, in dessen zellarmer Substanz sich zahlreiche erweiterte Blutgefässe befinden. In dem narbigen, faserigen Hyalinmantel der Adventia der Blutgefässe finden wir an vielen Stellen umschriebene oder kreisförmig zwiebelblätterartig geordnete Endothelwucherungen. Kugelzellenartige Infiltrationen

bilden weder in den Geweben, noch in den Blutgefässen umschriebene Nester.

Das Gewebe ist eine durch Entzündung irritierte Granulation, welche zu einer Hyalinvernarbung führte. Auffallend ist die peri- und endovaskuläre Wucherung der Blutgefässe, ohne dass selbe das zweifellose Bild einer luetischen Granulation zeigen würde. Eine gummöse Infiltration ist nirgends aufzufinden. Der mikroskopische Befund ist daher für Syphilis nicht charakteristisch, aber ausgeschlossen kann Syphilis nicht werden.

Als Ursache der Magen-Bauchwandfistel in unserem Falle müssen wir ganz decidiert nur Syphilis annehmen, wenn auch die Kranke eine luetische Erkrankung leugnet und keine andere luetischen Erscheinungen an der Kranken nachgewiesen werden konnten, und wenn auch der histologische Befund nicht völlig beweisend ist und im besonderen die von Rieder nach eindringlichem Studium präcise beschriebenen Veränderungen der Arterien nicht nachweisbar waren. Das steilgeränderte, mit speckigem, gräulich-weissem Bodenbelege bedeckte Geschwür, mit hart infiltriertem, weit verbreitetem entzündlichem Grunde, könnte dem klinischen Bilde nach nur luetisch sein.

Diese Annahme wird bekräftigt dadurch, dass — ex juvantibus — das Geschwür, welches der gewöhnlichen Wundbehandlung trotzte, durch die lokale und allgemeine antiluetische Behandlung auffallend schnell heilte, das nach der Operation am Wundrande entstandene Geschwür ganz charakteristisch als luetisches Geschwür sich zeigte und rasch der specifischen Behandlung wich.

Weiters wird die Annahme durch jene anamnestischen Angaben unterstützt, dass die Kranke im 3. Monate abortierte und ihre zweite Schwangerschaft schon nach 8 Monaten einen Abschluss fand, und endlich, dass das ausserordentlich magere frühgeborene Kind nach 14 Tagen starb. Unterstützt wird unsere Annahme endlich auch durch den Sitz der Fistelöffnung. — Der allgemeinen Erfahrung nach pflegen die Magenfisteln eher an der hinteren Wand des Magens, in der Gegend der kleinen Kurvatur und des Pylorus vorzukommen und nur sehr selten findet man Magenfisteln an der vorderen Magenwand.

Auffallend ist es, dass das Interesse der Forscher und Kliniker bisher sich kaum dem Studium der luetischen Krankheiten des Verdauungskanales zugewandt hat. Die Lehrbücher beschäftigen sich mit den luetischen Erkrankungen der Mundhöhle, des Rachens, des Mastdarmes und höchstens noch eingehender mit syphilitischen Erkrankungen der Leber, — lassen jedoch ganz ausser Acht die der-

artigen Erkrankungen des Darmtraktes und insbesondere jene des Magens. — Selbst Kaufmann gedenkt in seinem Lehrbuche der pathologischen Anatomie, welches in neuester Zeit erschienen ist, der syphilitischen Erkrankung des Magens nur in einigen Zeilen. Dies ist umso auffallender als man bei der allgemein bekannten zerstörenden Tendenz der luetischen Erkrankungen, welche bekanntermassen kein Organ, kein Gewebe des menschlichen Körpers verschonen, mit Recht annehmen muss, dass der Darmtrakt und der Magen viel öfters von dieser Erkrankung heimgesucht wird, als man bisher anzunehmen glaubte; vielleicht hätte manches hartnäckige Magenleiden, welches zum letalen Ende führte, mit einer antiluetischen Behandlung zum guten Ende geführt werden können!

Wenn aber auch nicht in den Lehrbüchern, so finden sich doch mehrere zumeist referierende Arbeiten von hervorragenden Gelehrten (Virchow, Chiari, Weichselbaum, Birch-Hirschfeld, Einhorn, Buday u. A.) in der einschlägigen Litteratur vor, welche sich mit diesem Gegenstande befassen; freilich sind dies starke Kritiken der einzelnen veröffentlichten Fälle.

Das erste Werk dieser Art erschien im Jahre 1764 von Monteggia, der sich schon damals mit der Syphilis des Darmes befasste. Galliard referiert 1868 über 5 Fälle von Magensyphilis, welche nach Quecksilber- und Jodkaliumbehandlung heilten; zu diesen Fällen gehörte auch der Fall Schwimmer's. Auch Gouzot, Cruveilhier, Fauvel, Leudet, Capozzi, Rudnow u. A. beschreiben solche Fälle. In neuester Zeit referiert Einhorn über mehrere solche Fälle, von welchen besonders ein Fall hervorzuheben ist, wo ein palpabler Magentumor (Carcinom?), ferner zwei Fälle von Pylorusstenose nach einer antiluetischen Behandlung geheilt wurden.

Alle diese und noch mehrere veröffentlichte Fälle können natürlich nur darum als luetische Magenerkrankungen angenommen werden, weil sie nach der antiluetischen Behandlung entweder heilten, oder sich besserten; besonders die Tumoren konnten natürlich keiner histologischen Untersuchung unterworfen werden.

Die Zahl jener Fälle, welche auf Grund einer histologischen Untersuchung mit Bestimmtheit konstatiert worden sind, ist nach den litterarischen Aufzeichnungen 14, welche Zahl auffallend gering erscheint, wenn man die grosse Verbreitung der Syphilis in Betracht zieht. Interessant sind in dieser Hinsicht die Studien Chiari's, der im Verlaufe von 7 Jahren 234 Obduktionen bei

solchen Leichen vornahm, bei welchen die syphilitische Erkrankung schon vor dem Tode konstatiert wurde. Unter diesen war in 145 Fällen die Erkrankung ererbt, in 98 Fällen acquiriert. Nur in zwei Fällen waren Veränderungen des Magens (ein ererbter, ein acquirierter Fall) zu finden. Das ist in 1,2% aller Fälle; bei den ererbten Fällen 1,3%, bei den acquirierten Fällen 1,02%. In beiden Fällen bestand eine gummöse Erkrankung, welche von der Submucosa ausging. Von den acquirierten Fällen von Lues waren zwei Fälle, wo eine Veränderung nachweisbar war und zwar bei einem 46 jährigen Diabetiker ein einfaches blutendes Geschwür und eine sternförmige, alle Schichten der hinteren Magenwand durchdringende Narbe, welche auch mit dem Pankreas verwachsen war. Chiari betrachtet von den bis 1891 referierten Fällen, nur jene von Klebs, Cornil, Rouvier, Weichselbaum und Birch-Hirschfeld als syphilitische Magenerkrankung, wo Lues durch histologische Untersuchung festgestellt wurde; in den übrigen Fällen hält er die Diagnose nur für eine hypothetische. Chiari bezweifelt auf Grund seiner Statistik ganz decidiert die Ansicht Galliard's, der von jenem Standpunkte ausgehend, dass die bei Lues obwaltende Veränderung der Blutgefässwand die Kranken zum Ulcus ventriculi prädisponiert und darum bei jedem Magengeschwür ein syphilitisches Grundleiden sucht. Trinkler's Standpunkt dagegen ist der, dass die syphilitischen Erkrankungen des Magens viel öfters vorkommen, als man es bisher voraussetzte, und glaubt den Grund dessen darin zu finden, dass die Diagnostik dieser Magenerkrankung noch nicht genügend ausgebildet wurde. Diese Voraussetzung wird bekräftigt durch die Zusammenstellung Neumann's, nach welchem 20% der an Ulcus ventriculi leidenden Kranken syphilitisch waren.

Chiari unterscheidet zwei Arten der luetischen Magenerkrankung; und zwar: eine gummöse und eine einfache infiltrative Art. Die erstere kommt sowohl bei den acquirierten, wie auch bei den hereditären Fällen vor, die letztere hingegen pflegt nur bei den vererbten vorzukommen. Seiner Ansicht nach können die Narben nur in jenen Fällen auf luetischen Ursprung zurückgeführt werden, wo ausser denselben auch Gummata nachweisbar sind.

Einhorn unterscheidet im Gegensatz zu Chiari dreierlei Arten: 1) syphilitische Magengeschwüre, 2) syphilitische Magengeschwülste, 3) syphilitische Pylorusstenosen. Beim Feststellen der Diagnose hält er

für wichtig: die Anamnese, die gleichzeitig bestehenden anderen syphilitischen Erscheinungen und den günstigen Erfolg der antiluetischen Behandlung.

Was die klinischen Erscheinungen dieses specifischen Magenleidens betrifft, lassen unsere Erfahrungen noch sehr viel zu wünschen übrig. Dies können wir teils jenem Umstande zuschreiben, dass das Leiden nur selten vorkommt, teils, dass die Aufmerksamkeit der Kliniken in dieser Richtung noch nicht genügend geweckt wurde. Die Erscheinungen offenbarten sich meistens in der schlechten Verdauung, in Magenschmerzen und Erbrechen. Blutungen wurden nur in den Fällen Hayem's und Hiller's verzeichnet, und auch bei diesen hörte die Blutung infolge der specifischen Behandlung rasch auf. Rosanov hält für die Magenschmerzen seinen Erfahrungen gemäss jenen Umstand für charakteristisch, dass während bei den nicht specifischen Magengeschwüren die Schmerzen sich weder hinsichtlich des Zeitpunktes ihres Auftretens, noch hinsichtlich ihrer Dauer und ihrer Intensität systematisch wiederholen, für die luetischen Gastralgien charakteristisch ist, dass sie immer während der Nachtzeit auftreten. Fränkel wies in seinen Fällen das Fehlen der Salzsäure im Magensekrete nach. Man kann aber dieser Beobachtung keine grosse Bedeutung zuschreiben, wenn man bedenkt, dass das Fehlen der Salzsäure auch bei anderen Erkrankungen nachweisbar ist, und dies höchstens zu Irrtümern führen kann.

Die Symptome der syphilitischen Erkrankungen des Magens genau festzustellen, und zwar in dem Sinne, dass sich auf Grund dieser Symptome, jede anderweitige Erkrankung mit Sicherheit ausschliessen liesse, ist unserer Ansicht nach, vollkommen unmöglich, und können wir nur auf Grund der Anamnese sowie der vorhandenen anderen pathognostischen Symptome, eventuell durch Ausschliessen anderer Erkrankungen die klinische Diagnose stellen.

Die Richtigkeit der Diagnose kann in ihrem Endresultate nur dann als bewiesen betrachtet werden, wenn die antiluetische Behandlung wirklich erfolgreich war.

Wenn wir ausserdem in Betracht ziehen, dass die unter ärztlicher Kontrolle vollführte antiluetische Behandlung selbst bei andersgearteten Leiden keine Gefahr für den Kranken mit sich bringt und dass durch 2—3wöchentlichen Zeitverlust der Zustand des Kranken sich nicht solchermassen verschlechtern kann, dass dadurch für ihn ein ernstlicher Schaden entstehen würde, so ist es

zweifellos indiciert, in den Fällen, wo nur der geringste Zweifel besteht, eine antiluetische Behandlung einzuleiten. Als Beispiel möge der Fall Einhorn's erwähnt werden, in welchem die palpable carcinomverdächtige Geschwulst infolge dieser Behandlung verschwand.

Gegenüber der decidierten Erklärung Chiari's, nach welcher er nur jene Fälle für bestimmt luetisch betrachtet, wo die Diagnose auf Grund des histologischen Befundes gestellt wurde, müssen wir unserer Ansicht nach betonen, dass dies klinisch unausführbar ist, dass wir aus diesem Grunde dann, einen jeden verdächtigen Kranken einer Operation unterwerfen müssten.

Wir können demnach behaupten:

1) Dass bei unserer Patientin die Magen-Bauchwandfistel aller Wahrscheinlichkeit nach durch ein von der Submucosa der vorderen Magenwand ausgehendes luetisches Gumma verursacht wurde, welches zu einer Verklebung der Magenserosa mit dem parietalen Peritoneum der Bauchwand führte und sich dann auch auf die Bauchwand ausbreitete. — Diese günstige Adhäsion ermöglichte dann, nachdem infolge der bekannten Gefässveränderungen ein Gewebszerfall eingetreten war, das Zustandekommen der beschriebenen Fistel.

2) Dass wir zweierlei syphilitische Erkrankungen des Magens kennen, und zwar die gummöse und die allgemein infiltrative Form, auf Grund welcher sich auch narbige Stenosen entwickeln können.

3) Dass die syphilitischen Erkrankungen des Magens wahrscheinlich häufiger vorkommen, als wir dies bisher annehmen, weshalb es auch

4) in verdächtigen Fällen unbedingt angezeigt ist, eine antiluetische Behandlung zu versuchen.

Litteratur.

1) Birch-Hirschfeld, Lehrbuch der path. Anatomie. 1887. II. u. 1895. Bd. II. — 2) Bobrow, Bericht der chirurg. Fakultätsklinik 1899—1900 und 1900—1901. — 3) Buday, Ueber einen ungewöhnlichen Fall von Syphilis. Virchow's Arch. Bd. 141. — 4) Chiari, Lues hereditaria mit gummöser Erkrankung des galleleitenden Apparates und des Magens. Prager med. Wochenschr. 1885. 47. — 5) Ders., Ueber Magensyphilis. Virchow's Festschrift. 1891. III. — 6) Cornil-Ranvier, Manuel d'histologie pathologique. 1884. p. 296. — 7) Cruveilhier, Revue méd. 1858. — 8) Dieu-

lafoy, Syph. de l'estomac. Bull. de l'Acad. de méd. 1898. — 9) Einhorn, Ueber Syphilis des Magens. Dermatol. Festschrift. Bd. 7. 1900. — 10) Ders., Ueber Syphilis des Magens. Arch. f. Verdauungs-Krankheiten. Bd. 6. H. 2. — 11) Fauvel, Bull. de la soc. anat. 1858. — 12) Fischer, Vorst. einer Magenfistel. Verhandl. der deutschen Gesellsch. f. Chir. 1889. — 13) Flexner, Gastric syphilis with the report of a case of perforating syphil. ulcer of the stomac. Americ. Journ. 1898. oct. — 14) Fränkel, Zur Lehre von den acquirierten Magen-Darmsyphilis. Virchow's Arch. Bd. 155. — 15) Frerich's Klinik der Leberkrankheiten. Bd. I. 1861. — 16) Galliard, Syphilis gastricque et ulcère simple de l'estomac. Arch. gén. de méd. 1886. — 17) Gouzot, Contribution a l'étude des maladies syph. de l'estomac. (Ref. Monatshefte f. prakt. Dermat. 1887. Bd. 5. Nr. 12.) — 18) Jullien, De la dilatation de l'estomac dans ses rapports avec. la syphil. et son traitement. Gaz. hebd. de méd. et de chir. Paris 1889. — 19) Kleb's Handbuch der path. Anat. 1869. I. S. 261. — 20) Kronheimer, Spontane Magenfistel als Folge eines Ulcus ventriculi. Deutsche Zeitschr. f. Chir. 1899. Bd. 53. — 21) Lang, Zur Lehre von der Eingeweide-Syphilis. Wiener med. Presse. 1884 u. 1885. — 22) Lanceraux, Traité hist. et prat. de la syphilis. 1874. — 23) Laudet, Mém. sur les lésions de la syphilis visceral. Moint des sciences. 1860. — 24) Lesser, Tertiäre Syphilis der Zunge und der Magenschleimhaut. Berl. klin. Wochenschr. 1897. — 25) Oberndorfer, Ueber die viscerale Form der kongenitalen Syphilis mit spec. Berücksichtigung des Magendarmkanals. Virchow's Arch. Bd. 159. — 26) Rieder, Zur Kenntnis der spec. Darmerkrankungen bei acquirierter Syphilis. Jahrb. der Hamburger Staatskrankenanstalten. 1889. — 27) Ders., Ein Mischfall von Syphilis und Tuberkulose des Mastdarmes. Jahrb. der Hamburger Staatskrankenanstalten. 1892. — 28) Ders., Zur Path. und Ther. der Mastdarmstrikturen. Arch. f. klin. Chir. Bd. 55. — 29) Ders., Histol. Unters. im Primärst. der Syphilis. Deutsche med. Wochenschr. 1898. — 30) Ders., Beiträge zur hist. und path. Anat. der Lymphgefässe und Venen. Centralbl. f. allg. Path. u. path. Anat. 1898. — 31) Rudnew, Ueber syph. Strikturen des Magens. Journ. f. norm. u. path. Histol. Pharm. u. klin. Med. 1870. — 32) Scheib, Syphilis bei gummöser Affektion des Magens und Darmes etc. Prager med. Wochenschr. XXV. — 33) Stalpei, Beitrag zur Syphilis visceralis. Magen, Lungen, Herzsyphilis. Kassel 1896. — 34) Trinkler, Ueber Syphilis visceralis und deren Manifestation in Form von chirurg. Erkrankungen. Mitteil. aus den Grenzgeb. der Med. u. Chir. Bd. X. — 35) Virchow, Virchow's Arch. Bd. XV. 1858. — 36) Wagner, Das Syphilom. Arch. der Heilkunde. Bd. IV. 1863. S. 225. — 37) Weichselbaum, Syphil. Geschwür im Magen. Bericht des Rudolfiner Spit. in Wien. 1883. S. 383. — 38) Zeisel, Ueber die Syphilis des Magens und Darmes. Wiener Med. Presse. 1902.

XXV.

AUS DER

BUDAPESTER CHIRURGISCHEN KLINIK

DIREKTOR: HOFRAT PROF. DR. E. RÉCZEY.

Ueber die Komplikationen der Bruchoperation durch den Wurmfortsatz.

Von

Dr. T. v. Verebély,
Assistent der Klinik.

Aus der grossen Masse der Angaben, welche in den letzten Jahrzehnten, über die Herniotomie in statistischen Berichten angesammelt wurde, klärt sich mehr und mehr die Erfahrung, dass sich die Brüche nach ihren einzelnen Erscheinungsgruppen gewissermassen differenzieren. Und obzwar es kaum noch eine Operation giebt, welche dermassen individuell wäre, wie eben die Herniotomie, so kann man dennoch — trotz der Mannigfaltigkeit der Erscheinungen — jene Komplikationen für charakteristisch betrachten, welche durch das Eindringen gewisser Organe verursacht wurden.

Seitdem Morgagni, Sandifort, Tritschler zuerst über den Appendix als Inhalt des Bruches eine Erwähnung thaten, und Umgaud, später Guersant (1841) als erste die im Bruche verlaufende Appendicitis beschrieben, beschäftigte die Operateure hauptsächlich der Bruch des Appendix. Weitläufige, aber ziemlich einseitige Monographien befassen sich einerseits mit der Incarceration des Appendix, andererseits mit der Appendicitis im Bruche; so Klein (1868), Jackle (1888), Brieger (1893), Bajards (1895), Briancon (1894), Barth (1901), Vesignié (1901),

Honsell (1903), Sprengel (1904), Charnois (1894), Barièt z (1895), Gross (1898), Tacke (1901), Wassiljew (1895).

Ohne mich in eine eingehende Besprechung der bei Berichten über einzelne Fälle wiederholten kritischen Angaben einzulassen, will ich auf Grund derjenigen Fälle, die in den letzten vier Jahren an unserer Klinik behandelt wurden, eine zusammenfassende Uebersicht über alle jene Eventualitäten geben, welche bei den Brüchen durch den Wurmfortsatz hervorgerufen werden können.

I.

Bei Besprechung der Komplikationen dürfte die zweiartige anatomische Lage des Appendix als natürliche Basis dienen. Denn während in den meisten Fällen der Fortsatz, den schmalen Mesenterialstreifen abgerechnet, von allen Seiten von einer serösen Hülle bedeckt, in der freien Peritonealhöhle liegt, somit intraperitoneal ist, trifft sich manchmal ein Teil der Oberfläche, oder auch der ganze Appendix in dem subperitonealen Bindegewebe eingebettet; das heisst er ist teilweise oder auch vollkommen extraperitoneal. Als solcher kann er den Inhalt des Bruches nicht bilden, doch kann er, als in das extraherniöse Bindegewebe eingebettetes, in der Wand der Hernie liegendes Gebilde erscheinen, welches mit dem Peritoneum durch die Bruchpforte vorgedrungen prolabiert ist.

Dieser extraperitoneale Wurmfortsatz kann in einer normalen Stellung auch in zwei Richtungen laufen: er kann nach oben, hinter dem Blinddarm vordringen (Typus ascendens), oder er kann nach unten, an der hinteren Bauchwand verlaufen (Typus descendens). Natürlich kann im ersteren Falle der Appendix nur mit dem gleichzeitigen Prolaps des Blinddarmes in die Bruchwand eindringen; während bei dem descendierenden Typus von vornherein ein Anfangsstadium denkbar ist, wo nur der Appendix mit der Sackwand herunterreicht und der Blinddarm ihm erst in einem späteren Zeitpunkte folgte. Die anatomischen Kenntnisse erfordern in dieser Hinsicht noch eine bedeutende Ergänzung; dass wir aber mit diesem Umstande zu rechnen haben, beweist sehr lehrreich unser folgender Fall:

1. Der 33j. Taglöhner O. S. bemerkte während eines heftigen Hustenanfalles, dass ihm in der rechten Leistengegend eine Geschwulst entstanden war. Aus dem rechtsseitigen offenen Kanal quillt beim Husten ein leicht reponabler Bruch hervor in der Grösse eines kleinen Apfels.

Radikaloperation nach Bassini. Nach Befreiung des Sackes von dem weitausgebreiteten Plexus pampiniformis bemerken wir, dass an der hinteren Oberfläche des Sackes und in seiner ganzen Länge, in dem Bindegewebe ein volles, fast kleinfingergrosses, cylinderartiges Gebilde steckt, welches gefässreiche Stränge mit dem Samenstrang zusammenhalten. Das obere Ende dieses Gebildes zieht sich in den inneren Leistenring hinein; die untere Spitze reicht bis an das untere Ende des Sackes; die vordere Oberfläche verursacht eine kleine reliefartige Rundung an der hinteren Wand des Sackes. Wird das Gebilde samt dem Sacke herausgezogen, so erscheint im Operationsfelde der Blinddarm, zu dessen unterem, ebenfalls extraperitonealem Pole dieser Strang führt. Die Wand des Sackes, abgesehen von der erwähnten kleinen Einrundung, verzieht sich flach darüber ohne eine Ungleichheit zu zeigen. Ungefähr in der Länge eines cm, oder besser gesagt, beinahe mit dem $^3/_4$ Teile seines Umfanges bettet sich das obere Ende des Stranges, dort, wo er an dem Blinddarm klebt, in den Sack ein. Das Gebilde ist somit zweifellos der Appendix, welchen wir samt dem Sacke exstirpieren. Die Exstirpation geschieht nach gewohnter Art, indem man den Stumpf einstülpt und mit dem Peritoneum bedeckt. Heilung ohne Störung, per primam.

Der entfernte Appendix ist 8 cm lang, liegt in seiner ganzen Ausdehnung unter dem serösen Blatte des Bruchsackes und besitzt eine dicke Muskelschicht, eine bräunliche Schleimhaut und ist mit reinem Schleime gefüllt. Im serösen Ueberzuge ist eine mesenteriale Gefässzeichnung nicht zu finden.

Aus der obigen Beschreibung will ich besonders jenen Umstand hervorheben, dass der Appendix in seiner ganzen Länge, sowohl die Spitze als auch der Ursprung extraperitoneal gelegen ist; dass das Peritoneum flach, also nicht mesenterialartig über ihn wegzieht und endlich, dass er seine Gefässe an der hinteren Oberfläche des Processus aus dem entlang dem Funiculus gelegenen Bindegewebe erhält. All dies beweist, dass der Appendix schon von Anfang an extraperitoneal gelegen ist und nicht erst später mit der Wand des Bruches verwachsen ist; aus dieser Lage fiel er durch die Bruchpforte in die Hernie mit dem hervorgedrückten Teile des Peritoneums, also nicht hinter das Peritoneum, wie dies Vesignié hinsichtlich des Blinddarmes betont. Unser Fall beweist somit, dass jene anatomische Lage thatsächlich vorkommt, welche Remedi „Prolapsus processus vermiformis" nennt, welche aber zufolge der in seinem Falle aufgetretenen übrigen Komplikationen seither bezweifelt wurde (Wassiljew), und wenn diese Lage allein auf den Appendix bezüglich vorkommt, so ist sie gleichzeitig auch auf den Blinddarm ausgedehnt denkbar, da ja hinsicht-

lich des Blinddarmes der isolierte extrasacculäre Vorfall seit geraumer Zeit bekannt ist. Nachdem diesbezüglich weitere exakte anatomische Beobachtungen nötig erscheinen, wollen wir diesen Prolaps eben der intrasacculären Erscheinung entgegensetzen, und da bei Entstehung der Hernie der Blinddarm, resp. der Appendix mit der Wand des Bruches in die Wand eingebettet prolabiert, würde ich diesen Zustand mit Betonung der Hernie: „Appendix in pariete herniae" benennen, in welcher Benennung das eventuell anwesende Coecum und die anatomische Bezeichnung des Bruches auch einzuschalten ist. Mit dieser Benennung können wir zugleich jene Komplikationen in eine Gruppe zusammenfassen, welche mit grosser Wahrscheinlichkeit auf solche im extrasaccularen Appendix verlaufende Appendicitis zurückzuführen sind, welche wir somit für „Appendicitis in pariete herniae" betrachten müssen.

Natürlich können die akuten oder chronischen Verwachsungen, welche bei einem solchen entzündlichen Verlaufe entstehen, das Bild dermassen kompliciert erscheinen lassen, dass die Beurteilung des Verlaufes a posteriori nur mit Wahrscheinlichkeit geschehen kann; thatsächlich fand ich aber bisher in der Litteratur die Beschreibung zweier Bruchkomplikationen, deren Ursprung der angegebene sein dürfte:

a) Es zeigte sich bei grossen rechtsseitigen Eventerationen die plötzliche entzündliche Anschwellung des im Hodensacke befindlichen Bruches, welche sich eventuell in eine akute Phlegmone perihernіosa verwandelte und die Entstehung eines Geschwüres an der unteren rückseitigen Oberfläche der Hernie verursachte, obzwar der Inhalt des Bauches bei der Operation oder gelegentlich der Autopsie keine Veränderung gezeigt hat. Die genauere Untersuchung bewies, dass der Herd der Entzündung in solchen Fällen meistens der in die Wand des Sackes eingebettete und die charakteristischen anatomischen Veränderungen der Appendicitis aufweisende Appendix war: eine „Appendicitis acuta in pariete herniae". Wenn der durch die Perforation des Appendix verursachte Tumor später heilt, kann an der hinteren Oberfläche des Scrotum eine Kotfistel zurückbleiben, welche durch den Appendix in den Blinddarm führt.

b) Die im extrasacculären Appendix verlaufende chronische Entzündung kann die Verstopfung des nachbarlichen Sackes, die Verwucherung, eventuell die Ausdehnung des Appendix, die Verdickung des mit ihm verwachsenen Samenstranges, die geschwulstartige, bin-

degewebige Wucherung verursachen: Appendicitis et periappendicitis chronica productiva in pariete herniae. Bei solchen Narbengeweben, wie das insbesondere in den Fällen Monk's, Jackle's und Wassiljew's beobachtet wurde, giebt selbst die mikroskopische Untersuchung keine genaue Aufklärung über die ursprünglichen anatomischen Verhältnisse.

In allen diesen Fällen ist die extrasacculäre Lage des Appendix folgerichtig eine kongenitale Abnormität; in wieferne aber die gleichzeitige Entstehung des Bruches auf die Fehler der Entwicklung zurückzuführen ist, oder ob sie nicht vielmehr die zufällige anatomische Komplikation des Mechanismus der Bruchentwicklung ist, kann auf Grund des uns zur Verfügung stehenden geringen Materials derzeit noch nicht entschieden werden.

II.

Der oben besprochenen Möglichkeit steht die grosse Gruppe jener Fälle gegenüber, wo der Appendix im Bruchsacke steckt, somit intrasacculär ist. In diesem Falle können wir mit der früheren Benennung parallel von einer „Appendix in hernia" sprechen. (Andere nennen sie: Hernia appendicularis.) Je nach dem, ob der Appendix zufälligerweise der Inhalt einer freien Hernie wurde, oder ob er in eine entzündete, incarcerierte, oder verwachsene Hernie gelangte, können wir bei der Erörterung dieser Gruppe gewisse Klassifikationen aufstellen.

1. Appendix libera in hernia. Ebenso wie jedes andere mobile Organ der Bauchhöhle kann auch der Appendix in die Hernie gelangen und zwar allein, oder auch mit anderen Organen zusammen. Die litterarischen Angaben zur Bestimmung der Häufigkeit dieses Befundes können kaum in Betracht kommen; denn der überwiegende Teil der statistischen Angaben erwähnt einfach nur, in welcher Proportion der Appendix im Allgemeinen in der Hernie aufzufinden ist; aber selbst dort, wo der Zustand des Appendix genauer angegeben ist, sind die Daten gerade bezüglich der freien Hernien auch nicht besonders vertrauenswürdig; denn die meisten Operateure öffnen den Sack stets nach Zurückdrängung seines Inhaltes, und können sich somit auch die Daten nur auf die geöffneten Hernien beziehen. Hoffmann (1897) fand bei 250 Leistenhernien in 9 Fällen den Appendix in der Hernie. Jaid (1898) sah denselben bei 1586 Fällen 37 mal. Wassiljew (1904) fand bei 106 Fällen 3 mal den Appendix zusammen mit anderen Organen in der Hernie und einmal allein, aber verwachsen. Staatsmann un-

tersuchte den Inhalt des Sackes bei 602 Hernien und fand 28 mal den Appendix teils allein, teils mit anderen Organen zusammen. Cluss (1904) fand bei 161 Hernien in 7 Fällen den Appendix, hievon fielen 4 auf 110 freie Hernien, während 3 auf 51 incarcerierte Hernien fallen.

An unserer Klinik wurden während der letzten 4 Jahre abermals 1000 Hernien operiert; hievon fand ich in 18 Fällen den Appendix als den Inhalt der Hernie erwähnt. 8 mal war der Fortsatz vollkommen frei und zwar in einer rechtsseitigen Leistenhernie als alleiniger Inhalt; 1 mal in einer Nabelhernie mit dem Blinddarm und den Dünndärmen zusammen und 6 mal bei grossen rechtsseitigen Leistenhernien stets mit dem Coecum und bisweilen auch noch mit anderen Organen gemeinsam. Von diesen 6 Fällen war in 3 Fällen der Blinddarm extrasaccular, 3 mal lag er in dem Sacke, 2 mal frei und 1 mal mit bandartigen Verwachsungen. Wir entfernten den Appendix in allen 8 Fällen ohne weitere Störung. Die obige Beschränkung in Betracht gezogen, beweisen unsere Daten, dass der freie Appendix grösstenteils dann in der Hernie zu finden ist, wenn er mit dem Blinddarm dahin wanderte; deshalb ist er meistens in grösseren, rechtsseitigen Leistenhernien anzutreffen. Doch kann er mit dem Coecum auch in die linksseitigen Leistenhernien (Foerster 1902), in die rechten oder linken Schenkelhernien (Klinger 1902), wie auch in die Nabelhernien gelangen. An allen diesen Stellen kommt er zweifellos auch allein vor, obzwar die diesbezüglichen Angaben aus den oben angeführten Gründen sehr wenig Vertrauen verdienen; andernteils kann er an allen diesen Stellen auch fehlen, trotzdem der Blinddarm in die betreffende Hernie gelangte. All dies hängt von der Ursprungsstelle des Appendix, von der Entwicklung seines Mesenteriums, von der Mobilität und Placierung des Blinddarmes ab, diese aber sind wieder Resultate der Entwicklung und der späteren Lockerung.

2. Appendix incarcerata in hernia. Vom praktischen Standpunkte ist es angezeigt, die incarcerierten Hernien, welche den Appendix enthalten, nach Brieger (1892) in zwei grosse Gruppen einzuteilen, je nachdem der Appendix mit anderen Darmteilen gemeinsam, oder allein, höchstens mit dem Netze zusammen, den Inhalt des Bruches bildet.

a) Im ersteren Falle muss sowohl für die Erscheinung als auch für die Konsequenzen die im Weiterbefördern des Kotes aktiv wirkende Darmpartie verantwortlich gemacht werden, mag es der Dünn-

darm, das Coecum, oder ein Teil des Colon sein; während der Appendix selbst in diesem Falle nur eine untergeordnete Rolle spielt, ein minderwertiger Befund ist, sowie das auch unser folgender Fall beweist.

Der 65j. L. A. bekam vor 48 Stunden während eines heftigen Hustenanfalles in der r. Schenkelbeuge eine schmerzhafte Geschwulst; seitdem wird er von heftigen Bauchkrämpfen, Erbrechen und Schlucken geplagt und ist entkräftet. Im rechten Trigonum crurale befindet sich eine faustgrosse, runde, harte, rotentzündete, tympanitische und sehr schmerzhafte Vergrösserung. Beim Kranken tritt Collaps auf, seine Extremitäten sind kalt, cyanotisch; Temp. 38,4°, Puls 120, auslassend. Bei der Operation entleert sich aus dem erweichten, brüchigen Herniensacke eine übelriechende, mit Kot vermengte Flüssigkeit; der brandige Blinddarm, der 8 cm lange nekrotische Dünndarm und der vollkommen abgestorbene Appendix sind prolabiert. Nach Erweiterung der sehr engen und festen Bruchpforte wird eine ileocoecale Resektion mit cirkulärer Darmnaht gemacht. Tamponade nach Mikulicz. Der Kranke starb am nächsten Tage an allgemeiner akuter Peritonitis. Die Autopsie bewies als Todesursache: Peritonitis acuta universalis stercoralis.

Es ist eigentlich ganz natürlich, dass die Incarceration des Appendix an allen vorher angeführten Stellen vorkommen und die verschiedensten Phasen der Strangulation aufweisen kann. Interessant ist bei solchen Brüchen nur das relative Verhalten des Fortsatzes; hierüber sind aber die Angaben der Autoren divergierend. Riedel fand z. B. nach 24 stündiger Incarceration bei relativ gesunden Gedärmen einen vollkommen brandigen Appendix und schliesst hieraus auf die schwache Widerstandskraft des Fortsatzes. Demgegenüber sah Rose einen beinahe intakten Appendix zwischen Gedärmen, die in beginnendem brandigem Zustande waren; ebenso Langenbuch. Ich glaube, dass es übereilt wäre, aus solchen Mannigfaltigkeiten principielle Konsequenzen abzuleiten, indem das Verhalten der einzelnen incarcerierten Partien weniger auf ihre Resistenz als vielmehr auf die zufälligen anatomischen Verhältnisse zurückzuführen ist.

b) Vom klinischen Standpunkte ist die zweite Gruppe der incarcerierten appendicularen Hernien: die isolierte Appendixincarceration viel interessanter.

Obzwar Sonnenburg in seinem im Jahre 1901 erschienenen Werke der Ansicht zuneigt, dass solche Appendixincarcerationen grösstenteils die im Bruche verlaufenden Appendiciten sind, muss man auf Grund neuerer Forschungen die Ansicht Körte's (1902)

teilen: „Ein Wurmfortsatz ist doch dick genug, um dass, wenn er durch eine enge Oeffnung hindurchdringt und nun eine Behinderung des venösen Abflusses stattfindet, die Anschwellung des Organes und Einklemmung bis zur Gangrän eintreten kann". In vorgeschrittenen Fällen, wo sich — wie dies Lejars (1904) hervorhebt — zu den Incarcerationserscheinungen auch Entzündungssymptome gesellen, wird die Orientierung sehr schwer, manchmal sogar unmöglich (Barth), umsomehr, als die chronische entzündliche Verdickung, Ausdehnung, Verwucherung des Appendix der Incarceration Vorschub leisten können (Pollassen, Bariety, Regnier, Brunner, Schultze).

Aber selbst in den Anfangsstadien bewahrt uns nur die genaue Untersuchung der einzelnen Erscheinungen vor Irrtümern. Dies erklärt uns, warum Bajardi (1895) von seinen aus litterarischen Aufzeichnungen gesammelten 47 Fällen nur 10 für wirkliche Incarcerationen hält; Honsell (1903) aber betrachtet von 79 Fällen nur 21 als einwandfrei; Staatsmann (1904) fand bei 602 Brüchen, von denen 350 incarceriert waren, nur in 3 Fällen die Einklemmung des isolierten Appendix. An unserer Klinik fiel 1 Appendixincarceration auf 1000 operierte Hernien.

Der 57j. D. J. holte sich vor Jahren durch das Heben eines schweren Gewichtes einen rechten Leistenbruch. Die Hernie verursachte ihm öfters Beschwerden, indem sie unter Obstipation, Schluchzen und Erbrechen zeitweilig anschwoll und schmerzhaft wurde. Der Zustand besserte sich erst, als seine Aerzte die Hernie reponierten. Derzeit trat vor 7 Tagen während eines heftigen Hustenanfalles ein ähnlicher Anfall auf; die Hernie wurde hart und schmerzhaft, Winde und Stuhlentleerung blieben aus; es stellte sich Erbrechen ein. Die heftigen Erscheinungen der 3 ersten Tage liessen nach, trotzdem, dass der Bruch nicht reponiert wurde. Der herabgekommene, hohlwangige, bleiche Kranke kann sein rechtes Bein kaum ausstrecken; der Bauch ist mässig aufgedunsen; im rechten Scrotum befindet sich eine 2faustgrosse, harte, fluktuierende, schmerzhafte Bruchgeschwulst. Nach einem hohen Eingusse gehen Gase und etwas Kot ab. Puls 102, voll; Temp. 37,6°. Herniotomia radicalis secundum Bassini: Im dicken, entzündeten Sacke 15 ccm rötliche, geruchlose, seröse Flüssigkeit; in dieser eine narbige, fettlose, zusammengeschrumpfte Netzmasse, welche mit der steilen Bruchpforte kreisrund, fibrinös, aber noch ablösbar verwachsen und an dieser Stelle mässig stranguliert ist. Nach Freilegung kann man zwar die Fortsetzung des Netzes herausziehen, doch folgt ihm der unmittelbar über der Bruchpforte gelegene Blinddarm, mit welchem das Netz flach und narbig verwachsen ist. Als wir an der Rundung des Blinddarmes das Netz abbinden, finden

wir in seiner Substanz eingebettet den Appendix, den wir vom Blinddarme resecieren. Mit der angeborenen Bruchsackwand ist der Samenstrang und der zusammengeschrumpfte Hoden verwachsen; daher werden diese mit dem Sacke gleichzeitig exstirpiert. Ungestörte Heilung.

In der exstirpierten narbigen Netzmasse ist der 12 cm lange, dicke, blutreiche Appendix eingebettet, dessen 10 cm langer, in der Hernie incarcerierter Teil bläulich-rot gefärbt, aufgedunsen, narbig verdickt erscheint, mit einer serösen Membran bedeckt und an seinem 5 cm langen distalen Teile narbig verschlossen ist. Dem Strangulationsringe des Netzstumpfes entsprechend ist auch am Appendix eine 0,5 cm breite, blasse, eingedrückte Falte sichtbar; der darüber befindliche proximale Teil ist intakt.

Bei dem Kranken bestand eine rechtsseitige, angeborene, freie Leistenhernie und nebstbei eine chronische, narbige Verwachsung des Netzes und des Wurmfortsatzes. Ob die letztere Erscheinung die Folge einer unbemerkt abgelaufenen Appendicitis oder das Produkt einer durch die öftere gleichzeitige Incarceration verursachten traumatischen Entzündung ist, können wir nicht feststellen. Tatsächlich sind diese beiden Organe zu einer fibrösen, stieligen, frei beweglichen Geschwulst verwachsen, welche zufolge einer Krafteinwirkung in die Bruchpforte eingepresst wurde. Der Appendix wurde durch das Netzgewebe vom gefährlichen Ausgange der Incarceration bewahrt; das Netzgewebe verursachte gleichzeitig eine reichliche, blutige, seröse Transsudation, welche eine Hydrocele imitierte. Die nach der Incarceration aufgetretenen Erscheinungen sind mit den die Einklemmung der reinen Netzbrüche begleitenden Symptomen vollkommen identisch.

In unserem Falle war, wie bei jeder Incarceration des Wurmfortsatzes, die erste Frage, ob wirklich eine Incarceration vorhanden sei, oder ob wir nicht einer im Bruche verlaufenden Appendicitis gegenüber stehen. Im vorgeschrittenen Stadium dürfte die Diagnose schwer sein, da die Symptome, welche die einzelnen Autoren bei der Entscheidung dieser Frage für charakteristisch betrachten, grundverschieden sind. Barth hält die Veränderung der Appendixhernie nur dann für Incarceration, wenn bei einem Individuum, welches früher von dem Vorhandensein einer Hernie gar keine Ahnung hatte, die lokalen und allgemeinen Erscheinungen plötzlich und gleichzeitig auftreten, und endlich wenn die Veränderungen des Appendix im Leistenringe, wo keine Verwachsung vorhanden ist, streng differenciert sind. Körte hält für die Incarceration charakteristisch das Vorhandensein des evidenten Druckringes, unter welchem der Appendix zwar erkrankt, doch nicht eiterig ist und keinen Fremdkörper enthält. Springer will auf Grund mikroskopischer Un-

tersuchungen entscheiden, ob an dem exstierpierten Appendix die Symptome der Entzündung oder der Blutstauung im Vordergrunde stehen. Schöne zieht ausserdem noch die Länge des Appendix und seine Weite in Betracht. Es dürfte angezeigt sein, das Hauptgewicht nicht auf die einzelnen Erscheinungen zu legen, sondern sämtliche Momente des Krankheitsbildes in Betracht zu ziehen und die Symptome in 3 Punkte zusammenzufassen. Diese Punkte sind: die Art der Entstehung, die Intensität der Entwicklung der Symptome und der Zustand des Appendix.

Die plötzliche Incarceration entsteht bei einem freien Bruche meistens zufolge einer Kraftanstrengung; die Erscheinungen treten im Momente der Einklemmung auf und erreichen rasch einen gewissen Grad, über den hinaus ihre Entwicklung eine torpide ist (Körte); die Incarceration des Wurmfortsatzes aber beweist insbesondere der Druckring; die makroskopische und mikroskopische Nachweisbarkeit der Blutstauung bei stark differencierter Veränderung, das Fehlen von Produkten der akuten Entzündung: Eiter, fibrinöse Verwachsung; und endlich das Wiederbeleben des Wurmfortsatzes nach der Behebung der Einklemmung.

In der Theorie ist auch die Behauptung Honsell's richtig, dass eine Einklemmung vorhanden war, wenn sich an dem in die Bauchhöhle reponierten Wurmfortsatze die Appendicitis nicht entwickelt. In der Praxis halten wir derartige Versuche nicht für richtig und zweckentsprechend, da unserer Ansicht nach der Appendix stets zu entfernen ist, wenn sich in ihm das Auftreten von Cirkulationsstörungen voraussehen lassen. Darum erachte ich unseren Fall als eine charakteristische Incarceration, welche nur dadurch modificiert erscheint, dass der Appendix zufolge einer Periappendicitis zugleich mit dem Netze zu einer Narbenmasse verwachsen war. Unser Fall fügt sich in jenen Rahmen ein, welchen Honsell über die in der Litteratur erörterten Fälle der Lokalisationen der Einklemmung angiebt, was auch die neuestens mitgeteilten Fälle (Staatsmann, Cluss) berichtigen. Die Incarceration wurde nämlich bisher nur bei rechtsseitigen Leistenbrüchen und beiderseitigen Cruralhernien beobachtet, so dass die Leistenbrüche stets nur Männer und die Schenkelbrüche nur Weiber betrafen. Die Häufigkeit beweist, dass von Honsell's 21 Fällen 18 krurale Incarcerationen waren, was wahrscheinlich auf die Enge und Straffheit des Schenkelringes zurückzuführen ist, welcher sich daher zum Herabdrücken des relativ dünnen Wurmfortsatzes besser eignet, als die elastische, weichere,

inguinale Bruchpforte.

Schon seit Rose's Untersuchungen unterscheidet man zwei Arten von Appendixincarcerationen: a) Bei der Incarceration des Wurmfortsatzendbruches gelangte der kürzere oder längere distale Teil des Appendix in die Hernie, in welcher derselbe entweder vollkommen ausgestreckt oder mehrfach gefaltet liegt.

b) Beim Wurmfortsatzschlingenbruche ist der Fortsatz bei extraherniöser Lage der Mündung und der Spitze in Gestalt einer vermiformen Schlinge in die Hernie gedrückt, so in den Fällen von Rose, Barth, Springer, Rotter, Meisel. Die Entstehung der Schlinge wird zweifellos befördert, wenn die Spitze des Wurmfortsatzes schon vorher oberhalb der Bruchpforte fixiert war (die retrograde Einklemmung Maydl's). Derzeit lässt sich noch nicht bestimmen, ob die Beschaffenheit des Wurmfortsatzes auf die Entstehung dieser oder jener Möglichkeit, respektive ob sie im Allgemeinen auf die Einklemmung des vermikularen Bruches einen Einfluss ausübt, mit andern Worten, ob der Appendix eher dann incarceriert wird, wenn er weich, flexibel und beweglich ist, oder dann, wenn er zufolge vorhergegangener Entzündungen straff, hart und verdickt ist (Battle, Hutchinson). Der eingeklemmte Teil des Wurmfortsatzes zeigt während der Incarceration und auch im Strangulationsringe alle jene charakteristischen Veränderungen, welche wir bei den incarcerierten Gedärmen beobachten. Das Bild zeigt alle Phasen, von der einfachen Anämie, respektive blutigen Verdickung und serösen Infiltration, bis zu den verschiedenen Arten der Gangrän, welche ihren Höhegrad in der Perforation resp. in der allgemeinen Demarkation (Lafert) erreichen. Die Gefährlichkeit der Veränderung steht im Verhältnisse zu dem Grade des elastischen Druckes, welcher wieder vom relativen Durchmesser des Ringes und des in den Ring gelangten Teiles abhängig ist. Diesen Umstand wollen wir besonders betonen, gegenüber der Behauptung Rose's, der den Status des Wurmfortsatzes ausschliesslich von der Entwicklung und Form des Mesappendix abhängig macht. Es ist möglich, dass das fettreiche lange Mesenteriolum die Incarceration des Appendix erleichtert (Schöne); möglich, dass Springer zu weit geht, wenn er Rose gegenüber die Ansicht vertritt, dass der Appendix in allen Fällen den Wurmfortsatz begleitet, thatsächlich ist aber der Erfolg ganz derselbe, ob der Druck auf die Gefässe in dem Mesenterium oder in der Subserosa besteht; ausschlaggebend ist nur der Grad des Druckes.

Der extraherniöse Teil des Wurmfortsatzes ist meistens intakt, nichts destoweniger sind Fälle bekannt, bei welchen der Appendix eben an dieser Stelle die Perforation erlitt. Namentlich bei Einklemmung der Schlinge kann die Spitze des Wurmfortsatzes absterben, wenn die Ernährung zufolge des gänzlichen Niederdrückens des Mesenteriolums unmöglich gemacht wurde (Springer, Rotter). Um den abgestorbenen Teil oberhalb der Schlinge kann sich eine extraperitoneale Geschwulst bilden, welche ein wertvoller Wegweiser bei Feststellung der Diagnose ist. In beiden Fällen kann der zwischen dem Ring und dem Blinddarm gelegene proximale Teil perforiert sein (Linder, Schöne), was so zu deuten wäre, dass der an der Spitze fixierte und auch sonst in seiner Ernährung gestörte Appendix sich zwischen dem Coecum und der Bauchwand einkeilt.

Nach den begleitenden Symptomen können die incarcerierten Brüche des Wurmfortsatzes in drei Gruppen eingeteilt werden:

a) In den leichtesten Fällen fehlen die allgemeinen Erscheinungen der Incarceration gänzlich; wir haben das Bild einer lokalen Hernienentzündung (Guinard, Staatsmann), welche aber bei der Diagnose auch zu Irrungen Anlass geben kann. Dies erscheint natürlich, wenn wir in Betracht ziehen, dass der Appendix aus dem Cirkulationskreise des Kotes ausgeschlossen, aber anderseits in den Bruchsack eingeklemmt, von der Bauchhöhle sozusagen isoliert ist.

b) In schwereren Fällen begleiten die plötzlich auftretende Entzündung des Bruches, die allgemeinen körperlichen Beschwerden: Uebelkeit, Erbrechen und Entleerungsbeschwerden; doch steigern sie sich noch immer nicht zum Bilde der Incarceration.

c) Die schwersten Fälle sind jene, wo auf das plötzliche Anschwellen des Bruches die charakteristischen Einklemmungssymptome folgen: Störungen des Verdauungskanales, des Allgemeinbefindens und der Herzthätigkeit. Diese allgemeinen Erscheinungen sind in den beiden letzten Fällen, in erster Reihe auf die Druckaffektion der Nerven des Peritoneum und auf die dadurch verursachten Reflexeinflüsse zurückzuführen (Barth, Kirstein), ebenso wie bei der Incarceration des Netzes und anderer ähnlicher Organe, wo weder die Knickung der nachbarlichen Darmschlingen, noch die sympathische Entzündung des Peritoneums als Ursache der Erscheinung angenommen werden kann. Vom Grade der Quetschung hängt die Schwere der allgemeinen Symptome ab.

Alle diese Erscheinungen sind aber solche der Bruchincarce-

ration und nicht solche der Appendixincarcerationen und wir müssen die Behauptung Barth's annehmen, dass die Diagnose der Einklemmung des Appendix nur bei einem offenen Bruche festzustellen ist. Dass auch bei schwerer Einklemmung keine totale Obstipation vorhanden ist, kommt ebenso bei Littré'schen Brüchen, bei der Einklemmung des Netzes, der Blase, oder des Ovariums vor, als bei der Incarceration des Wurmfortsatzes. Die von Köllicker-Kuns beschriebene, schmerzhafte Hüft-Kontraktur lässt die Incarceration des Wurmfortsatzes in einem Schenkelbruche und das von Springer betonte intraperitoneale Exsudat oberhalb der Bruchpforte lässt im Allgemeinen die Incarceration der Appendixschlinge vermuten. Doch sind diese Erscheinungen viel zu selten, als dass man sie praktisch verwerten könnte. In diesen diagnostischen Schwierigkeiten liegt eben die Gefahr solcher Einklemmungen, solange bis nicht in der Praxis das obligatorische Princip durchdringt, dass jede incarcerierte Hernie möglichst rasch und ohne forcierte Taxisversuche operiert werde.

3. Appendicitis in hernia. Wenn die Pathologie der Appendicitis, neben der, durch Infektion verursachten Entzündung, der Dislokation, den Cirkulationsverhältnissen und der anatomischen Gestalt des Wurmfortsatzes schon in der freien Peritonealhöhle eine wichtige Rolle zuschreibt, so muss dies alles in erhöhtem Masse zur Geltung kommen, wenn der Wurmfortsatz in die Hernie gelangte. Den von der dünnen Scrotumhaut bedeckten Wurmfortsatz können sehr leicht wiederholte leichtere, oder eine einmalige schwerere Verletzungen treffen (Brundlow). Die Blutcirkulation und der Schleimerguss des Fortsatzes, welcher in den Bruchsack herausgezogen, bei der Bruchpforte eventuell geknickt und zusammengedrückt wurde, ist natürlicherweise erschwert; das Eindringen inficierender Substanzen: des Kotes, eines Fremdkörpers (Schultze, Niche, Pokerat, Briancon, Neugebauer), in den Appendix, welcher in seiner Kontraktion gehemmt wird, ist um so leichter, da die Kotstauung bei solchen Brüchen, auch in dem dislocierten Blinddarme vorauszusetzen ist (Pistoy). Dies erklärt, dass bei den ziemlich seltenen vermikularen Brüchen die Appendicitis relativ oft vorkommt. Tacke (1901) fand schon 29 Bruchappendicitisfälle in der Litteratur; Wassiljew (1904) baut seine Schlüsse auf die Daten von 63 Leistenbrüchen und wenn auch die Pathogenese in einigen dieser Fälle zweifelhaft ist, so bleibt nichtsdestoweniger eine bedeutende Zahl für die zweifellose Appen-

dicitis in hernia übrig.

Auffallend ist, dass der weitaus grössere Teil derartiger Hernien auf das Kindesalter und das Greisenalter fällt; während die Appendicitis selbst, am häufigsten im Mannesalter auftritt. Wassiljew erklärt das Maximum im Kindesalter mit der Häufigkeit der Brüche und zwar, der angeborenen Brüche bei Kindern und die erhöhte Zahl im Greisenalter damit, dass zur Appendicitis hauptsächlich die chronischen, vermikularen Brüche Neigung haben. Das zweite Maximum der Entstehung der Brüche fällt aber auf das mittlere Lebensalter. Die Appendicitis kann sich in allen jenen Brüchen entwickeln, wo der Wurmfortsatz bisher auffindbar war: somit in den beiderseitigen Leisten- und Schenkelbrüchen, in den Nabelbrüchen und auch in der Hernia obturatoratia (Bary); die grösste Zahl erreicht sie aber im Gegensatze zu den Angaben Tacke's in der rechtsseitigen Leistenhernie. Den Appendix fand man in der einen Hälfte der Fälle allein, in der anderen Hälfte mit dem Blinddarm, mit den Dünndärmen, oder mit dem Netze gemeinsam im Bruchsacke.

Die anatomischen Verhältnisse der sich im Bruche entwickelnden Appendicitis weichen in nichts von dem bekannten Bilde der intraabdominalen Entzündung ab. Die Appendicitis acuta, catarrhalis, ulcerosa. gangraenosa, die Appendicitis chronica, productiva und obliterans; die Periappendicitis fibrinosa, purulenta, adhaesiva findet man auch vielfach kombiniert in den Brüchen, wo sie oft sehr komplicierte anatomische Verhältnisse hervorbringen. Anders verhält es sich mit den Symptomen derartiger „Appendicitis in hernia". Den einen Teil dieser Fälle können wir wegen des chronischen Krankheitsverlaufes mit dem Namen: Appendicitis chronica in hernia bezeichnen. Bei angebornen oder acquirierten Hernien stellt sich zeitweilig eine, das Allgemeinbefinden nur wenig störende, schmerzliche Anschwellung ein, welche der Kranke geneigt ist auf irgend ein Trauma oder eine Verdauungsstörung zurückzuführen und welche nach einigen Tagen spurlos verläuft; nach einem solchen Anfalle ist nun plötzlich der Bruch nicht mehr vollkommen zu reponieren und der Kranke kommt in solchem Zustande, mit einem stark verdickten, mit der Umgebung mehrfach verwachsenen, eventuell eine wirkliche fibrinöse Geschwulst (Wassiljew) bildenden Wurmfortsatze zur Operation (Pollasson, Bariéty, Reymer, Brunner, Schultze). In anderen Fällen wiederholen sich von nun an die Anfälle öfters, bis plötzlich ein Paroxismus den Kranken zum Arzte

führt, der die Incarceration des chronischen, entzündlich veränderten, oder die erneuerte akute Entzündung des Wurmfortsatzes im Bruche findet (Neugebauer, Polya).

In der zweiten Gruppe der Fälle erscheinen im Bruche, welcher bis dahin keine Beschwerden verursachte, nebst heftigen Schmerzen, die Symptome einer ausgesprochenen Entzündung: Phlegmone periherniosa und alsbald stellen sich von Beschwerden des Allgemeinbefindens begleitete so heftige, fieberhafte Incarcerationserscheinungen ein, dass der Kranke sofort mit der Diagnose der Incarceration zur Operation gelangt. In diesem Falle findet man im Sacke allein oder unter anderen Organen den, in irgend einem Stadium der Appendicitis befindlichen und von akuter Periappendicitis begleiteten Wurmfortsatz: Appendicitis acuta in hernia. Auffallend ist, dass einesteils die allgemeine peritoneale Reaktion: Erbrechen, Schluchzen, Schmerzhaftigkeit nicht so heftig, die Obstipation nicht so vollkommen ist, wie bei der wirklichen Incarceration, oder bei der intraabdominalen Entzündung; anderntеils, dass, wenn die Operation aus irgend einem Grunde unterbleibt, die Erscheinungen sich allmählich mildern und in der Hernie sich ein kleinerer oder grösserer, umschriebener, eiteriger, jauchiger Tumor entwickelt (Escher, Niche, Guersant, Pollasson); sich selbst überlassen, öffnet sich dieser Tumor mit der Zeit und führt zur Bildung einer Kotfistel (Niche, Keslin). Möglich, dass dies auch das Schicksal der sofort operierten Fälle gewesen wäre, wenigstens spricht jener Umstand hiefür, dass selbst in den schwersten Fällen von Appendicitis in hernia die Reaktion der grossen Bauchhöhle, die allgemeine Peritonitis fast ausnahmslos fehlt. Unter 63 Fällen sahen nur Brunslow und Briançon eine Peritonitis. Die Ursache dürfte weniger der Umstand sein, dass die in den Brüchen eventuell verdickte Serosa keine besondere Reaktionsfähigkeit zeigt (Wassiljew), sondern vielmehr in erster Reihe das, dass die die Appendicitis begleitende Peritonitis in der Bruchpforte schon im Anfangsstadium die Peritonealhöhle von dem Bruche abschliesst, so dass wir mit Entschiedenheit behaupten können, dass die Appendicitis extraperitoneal verläuft. In den bisher bekannten Fällen war die Diagnose nur gelegentlich der Operation, bei einzelnen sogar nur nach mikroskopischer Untersuchung des exstirpierten Teiles oder erst bei der Autopsie festzustellen.

4. Appendix accreta in hernia. Wenn in einer vermikularen Hernie eine leichtere Incarceration oder eine Appendicitis

verlief, oder bei der regulären Reposition eventuell während des Tragens des Bruchbandes der Wurmfortsatz eine Verletzung erlitt, kann sich der Appendix an die Bruchsackwand ankleben. Bei unseren 18 erwähnten appendikularen Brüchen war der Wurmfortsatz in 6 Fällen mit dem Bruchsacke verwachsen, und zwar in 3 Fällen, wo zugleich auch der Blinddarm extrasacculär entgleiste, in 2 Fällen mit dem Netze zusammen und einmal allein. Das Verwachsen kann bandartig oder flach sein; in letzterem Falle sogar in der ganzen Länge des Wurmfortsatzes, wodurch die an das Bild der bereits erwähnten „Appendicitis in pariete herniae" erinnernden und von diesen schwer zu unterscheidende Verhältnisse entstehen. Die Adhäsion kann im Bruchsacke oder in der Nähe der Bruchpforte an der Spitze des Wurmfortsatzes oder in seinem Verlaufe auftreten. Bei angebornen Hernien wird die Verwachsung des Appendix mit dem Hoden von der intrauterinen Entzündung abgeleitet und mit der Entwicklung des Bruches in kausalen Zusammenhang gebracht (Hoffmann). Statt langwierigen Erörterungen führe ich die kurze Krankengeschichte unseres charakteristischen Falles an.

Der 24j. S. N. leidet seit seinem Kindesalter an einem rechtsseitigen Leistenbruche, welcher in der Grösse einer grossen Mannsfaust aus dem 2 querfingerbreiten Leistenkanal herausragt. Die Hernie ist leicht reponibel; auffallend ist es, dass die Reposition nicht mit einer gleichmässigen Verkleinerung, sondern sozusagen „en masse" geschieht. Radikaloperation nach Bassini: Vom Samenstrange ist der Sack unter bedeutender parenchymatischer Blutung leicht abziehbar; mit der Rückwand des Sackes ist der entgleiste Blinddarm verwachsen; vom unteren Pole desselben geht der Wurmfortsatz aus, welcher mit seiner Spitze und an mehreren Stellen seines Mesenteriums an der inneren Oberfläche des Sackes klebt. Der abgezogene Wurmfortsatz wird exstirpiert, der Sack unterhalb des Blinddarmes vernäht und samt dem Blinddarme en masse reponiert. Ungestörte Heilung per primam.

Mögen die Adhäsionen des Wurmfortsatzes aus was immer für einem Grunde entstanden sein, mögen sie wie immer ausgebreitet und ihre Lokalisation wie immer geartet sein, thatsächlich sind sie in jedem Falle gefässreich und nehmen an der allgemeinen Ernährung und an der Blutcirkulation des Fortsatzes teil. Die Abtrennung verursacht daher unbedingt Blutungen und Cirkulationsstörungen. Die durch die Operation verursachte Zerrung (Polya) kann bei dem, in seiner Ernährung ohnehin bereits gestörten Wurmfortsatze zu einem Appendicitisanfalle führen, wie wir dies in einem Falle selbst beobachtet haben.

Der 43j. O. A. bekam seinen rechtsseitigen Leistenbruch vor sieben Jahren während eines heftigen Hustenanfalles; seitdem war der Bruch anderthalb mannsfaustgross geworden, ist aber leicht reponibel. Radikaloperation nach Bassini. Der äusserst dünnwandige Bruchsack ist vom ausgebreiteten Plexus pampiniformis nur mit Mühe abzulösen. Unmittelbar ober der Bruchpforte am Bruchsackhalse klebt die Spitze des Wurmfortsatzes, den wir mit zwei Unterbindungen abtrennen und in die Bauchhöhle reponieren. Bei vollkommen fieberfreiem Verlaufe stellte sich am 11. Tage, mit 39° Fieber, ein charakteristischer Appendicitisanfall ein: mit Anschwellung des Bauches, mit Obstipation und in der Umgebung der Bruchsacknaht eine handtellergrosse Infiltration. Der Anfall milderte sich infolge konservativer Behandlung, ohne weiter die Heilung des Bruches zu beeinflussen, so dass wir bei dem ohnedies geschwächten Kranken die neuerliche Operation auf einen späteren Zeitpunkt verschoben.

Dass eine solche postoperative Appendicitis schwere Perforationserscheinungen annehmen kann, zeigt der Fall Polya's. In einem unserer Fälle haben wir allerdings die Adhäsionen des Netzes und des Wurmfortsatzes freigelegt und nachher den ganzen Wurmfortsatz in die Bauchhöhle reponiert, ohne dass dadurch nachträglich Komplikationen entstanden wären; nichtsdestoweniger mahnt uns der eben erwähnte Fall zur Vorsicht. Seither entfernen wir den Appendix stets in solchen Fällen.

Wenn wir das Gesagte zusammenfassen, können wir folgende praktische Grundprincipien aufstellen: Der in den Bruch gelangte freie, gesunde Wurmfortsatz ist ohne Gefahr in die Bauchhöhle reponibel. Wenn der Appendix die Symptome einer chronischen Entzündung zeigt oder einen ausgesprochenen Fremdkörper enthält, so ist seine Entfernung anzuraten. Der in die Bruchwand eingebettete oder mit ihr adhärente Appendix ist auch in dem Falle, wenn er sonst intakt ist, unbedingt zu entfernen. Die vom Wurmfortsatze ausgehenden extrasacculären Entzündungen sind zu versehen; nach deren Heilung ist die Eröffnung des Bruchsackes und die Exstirpation des Wurmfortsatzes indiciert. Bei intrasacculären Komplikationen ist mit der Befreiung der Strangulation und der Ausräumung des entzündeten Herdes gleichzeitig die Exstirpation des Appendix angezeigt, wenn nötig, sogar mittelst Herniolaparotomie. Ob das Versehen der Hernie überhaupt gründlich, oder bis zu welchem Grade geschehen kann, hängt immer von der Natur der einzelnen Fälle ab.

Litteratur.

Brieger, Arch. f. klin. Chir. 1892. Bd. 60. — Brunner, Diese Beiträge. 1889. Bd. 4. — Hoffmann, Deutsche Zeitschr. f. Chir. Bd. 45. — Tacke, Diese Beiträge. 1901. Bd. 29. — Wassiljew, Arch. f. klin. Chir. 1901. Bd. 73. — Bajardi, Lo sperimentale. 1895. — Remedi, Centralbl. f. Chir. Bd. 19. — Honsell, Diese Beiträge. 1903. Bd. 37. — Sprengel, Deutsche Zeitschr. f. Chir. 1904. Bd. 72. — Schöne, Diese Beiträge. 1903. Bd. 39. — Körte, Deutsche med. Wochenschr. 1901. — Barth, Deutsche Zeitschr. f. Chir. 1902. Bd. 63. — Rose, Deutsche Zeitschr. f. Chir. 1892. Bd. 35. — Polya, Budapesti orv. újság. 1904.

XXVI.

AUS DER

BUDAPESTER CHIRURGISCHEN KLINIK

DIREKTOR: HOFRAT PROF. DR. E. RÉCZEY.

Ueber das Myelom.

Von

Dr. T. v. Verebély,
Assistent der Klinik.

(Hierzu Taf. XV.)

Neuen Geschwulstbegriffen in der Litteratur Bürgerrecht zu verschaffen, kann nur dann gelingen, wenn die aus der grossen Gruppe der Neoplasmen abzusondernde neue Gattung den zur Zeit acceptierten, wir möchten sagen modernen pathologischen Principien entsprechend, abgegrenzt ist. Diesbezüglich herrscht gegenwärtig in der Pathologie entschieden eine zweifache Richtung vor; während nämlich als Basis der Klassifikation fast allgemein die Histogenese dient, bildet bei der Beurteilung einzelner Fälle zweifelsohne die mikroskopische Morphologie das Leitprincip. Dies bedeutet so viel, dass die theoretische Konstruktion des Geschwulstbegriffes auf histogenetischer Grundlage geschieht, die Klassifikation einer gegebenen Geschwulst jedoch nach denjenigen Merkmalen bewerkstelligt wird, welche dem theoretischen Begriffe entsprechen. Mit dem Begriffe des Carcinoms ist z. B. heutzutage derjenige des epithelialen Ursprunges eng verknüpft; eine Geschwulst jedoch ist nicht deshalb Carcinom, weil es in jedem Falle nachgewiesen werden kann, dass die betreffende Wucherung wirklich vom Epithel herstammt, sondern weil die natürlichen Folgen des epithelialen Ursprunges gewisse

Merkmale sind, welche in den einzelnen Fällen erkennbar sind. Von beiden Principien bezeichnet Marchand mit vollem Rechte die Histogenese als wissenschaftlicheres und als von grundlegender Wichtigkeit; Hansemann hingegen betont gerade vom Standpunkte des praktischen Lebens nicht ohne Grund den morphologischen Charakter. Dass jedoch Lubarsch und mit ihm andere bei der Benennung der Geschwulst letzteres als Ausgangspunkt betrachten, bedeutet unserer Meinung nach einen entschiedenen Rückfall. Wenn es gelingt, in einer Geschwulst den histologischen Ursprung derselben über jeden Zweifel festzustellen, dann bestimmt immer die Histogenese und nicht die zufällig angenommenen morphologischen Eigenschaften den Namen der Geschwulst; so nennen wir z. B. eine adenomatöse Geschwulst, von der es sich herausstellt, dass sie von Epithelzellen abstammt, nicht nach Lubarsch's Vorschlag Adenoma endotheliale, sondern Endothelioma adenomatosum. Es ist wahrscheinlich, dass beide zu einer nebensächlichen Bezeichnung werden, sobald die Einteilung eine ätiologische wird, wenngleich es sich heute noch schwer sagen lässt, ob diese Einteilung zur Aufstellung neuer Benennungen, oder zur Zusammenziehung der jetzigen führen wird.

Die histogenetisch-morphologische Auffassung und der provisorische Wert der Einteilung lassen beide Bestrebungen der praktischen Onkologie als berechtigt erscheinen. Die eine besteht darin, dass sie bei der morphologischen Bestimmung der theoretisch konstruierten Geschwulstformen künstliche Grenzen schafft dort, wo in der Natur bloss Uebergänge sind; hingegen vielleicht auch heterogene Processe in eine Gruppe reiht. Dies gilt ebenso für einzelne Geschwulstgattungen, wie auch für das Verhältnis der Geschwülste zu anderen Processen. Die Litteratur der von den Leberzellen ausgehenden Neubildungen, welche zum Teil entschieden kompensierenden Charakter an sich tragen, ist in dieser Hinsicht am lehrreichsten; die theoretisch konstruierbaren Gruppen des Nodulus hyperplasticus und hypertrophicus, des Adenoms, Adenocarcinoms und Carcinoms sind praktisch so wenig verwertbar, dass ein Teil der Autoren sämtliche derartige Geschwülste in der Leber für Adenome hält, während andere schon bei Hypertrophien, welche von entschieden kompensatorischem Charakter sind, von Carcinom sprechen. Das Keloid und die hypertrophische Narbe, die Periostitis productiva circumscripta und das Osteom, das Lipom des Halses und die Verfettung (Madelung), das Desmoid der Bauchwand und das Fibrosarkom, das

Adenoma parotidis und Carcinoma basocellulare sind alle Beispiele der Unbestimmtheit. Die andere Richtung besteht darin, dass sich gegenüber der übertriebenen Genauigkeit der modernen pathohistologischen Benennungen in der Praxis zur Zeit ein gewisser gesunder Konservatismus bemerkbar macht. Obwohl die neueren Kenntnisse den Begriff der uralten Namen vielfach umgestalteten, hilft dennoch die Pathologie, indem sie nicht neue Namen konstruiert, sondern die in der Praxis eingebürgerten mit neuen Attributen versieht. Es unterliegt z. B. keinem Zweifel, dass zur Bezeichnung der von Krompecher beschriebenen Epithelgeschwülste theoretisch die Benennung Basalioma (Nékam) am richtigsten ist; in die Praxis jedoch ging diese nicht über, sondern das dem Adenom, bezw. Carcinom beigefügte „basocellulare" (Krompecher).

Wir finden diesen Kampf eigentlich bei allen Geschwulstarten, nur dass bei der einen Gruppe die Schwierigkeiten der theoretischen Ausarbeitung grösser sind als bei der anderen; ohne Zweifel gehörten die Geschwülste des in weiterem Sinne genommenen Lymphgewebes zu den am schwersten analysierbaren und können auch heute noch zu diesen gerechnet werden. Von diesen Geschwülsten klassificierte zuletzt Kaufmann die progressiven Veränderungen der Lymphdrüsen und erobert sich seine Einteilung, welche sowohl die Histogenese wie die Anforderungen des praktischen Lebens berücksichtigt, immer grösseres Gebiet; die unter dem Namen Lymphom zusammengefassten leukämischen, aleukämischen und malignen Geschwülste bilden, wenngleich sie Uebergänge aufweisen, gut umgrenzte und heutzutage auch schon in der klinischen Praxis eingebürgerte Unterabteilungen. Sich unter den vom Knochenmarke ausgehenden Geschwülsten zu orientieren, ist auch zur Zeit noch sehr schwierig, was auch schon die einfache Anführung der gebräuchlichen Benennungen beweist: Myeloma multiplex (Rustitzky), Sarcoma multiplex ossium (Buch), Pseudoleucaemia myelogenes (Runeberg), Osteomyelitis maligna (Grawitz), Ostitis sarcomatosa (Hammer), Endothelioma intravasculare (Marckwald), Lymphosarcoma multiplex ossium (Wieland), Myelosarcoma (Schmaus), Lymphadenia ossium (Nothnagel), Erythroblastoma (Ribbert), Plasmoma malignum (Hoffmann).

Als Erklärung hiefür dient die physiologische Funktion und anatomische Formation des Knochenmarkes. Ueber erstere wissen wir bisher so viel, dass das Knochenmark in naher Beziehung zur Knochenbildung und Blutbildung steht (osteoplastisches und hämo-

poetisches Organ) und deshalb einerseits an den Erkrankungen der Knochen aktiven Anteil (Osteomalacia, Rhachitis, Ostitis deformans) nimmt, andererseits bei Veränderungen des Blutes beteiligt ist; bei beiden wie es scheint entweder primär, indem die Knochen-, bezw. Blutveränderung eine Folge der Erkrankung des Knochenmarkes ist, oder sekundär, indem der Process im Knochenmarke als eine kompensierende, ersetzende, vikariierende Veränderung aufzufassen ist. Dementsprechend ist auch seine anatomische Konstruktion kompliciert; im Ganzen genommen ist es eigentlich kein scharf begrenztes, in eine Kapsel geschlossenes Organ, wie die Leber, Niere oder Milz, sondern ein Lymphgewebe, welches die Hohlräume eines vielfach durchlöcherten Organsystems ausfüllt und welches durch diese Oeffnungen auch physiologisch als Begleiter der Blutgefässe (perivaskuläre Lymphräume) vielfach mit dem allgemeinen Lymphapparate des Organismus zusammenhängt. Sein feines Bindegewebsgerüst ist ungemein reichlich vaskularisiert und enthält viel Fett; der in dasselbe eingebettete Lymphapparat besteht aus den verschiedensten Zellen (Myelocyten, Zellen mit Riesenkernen, Leukocyten, Erythrocyten, Erythroblasten).

All diese Schwierigkeiten tauchten auf, als wir mit einem auf unserer chirurgischen Klinik vorgekommenen Falle abrechnen mussten, welcher, abgesehen von dem verhältnismässig geringen Grade der anatomischen Veränderung, von klinischem, besonders aber von chirurgischem Standpunkte eine interessante Form dieser seltenen Knochenveränderung war.

A. Gr., 52 J., Gutsbesitzer, bemerkte vor 6 Monaten in der Mitte des Thorax eine kleine Verwölbung, welche allmählich wuchs, aber keine Unannehmlichkeiten verursachte. Seit 3 Monaten zeigten sich Atembeschwerden. Keine Lues. Seit Kindheit öfter schwere Tonsillitiden. Tuberkulös nicht belastet.

Kräftiger, sehr gut genährter Mann mit etwas cyanotischer Gesichtsfarbe. Beiläufig in der Mitte des Sternum, in der Höhe der 3.—5. Rippe eine flach ausgebreitete, nicht scharf begrenzte, apfelgrosse, höckerige, schmerzlose, nicht pulsierende Geschwulst, die gleichmässig hart anzufühlen, mit normaler, verschiebbarer Haut bedeckt und auf ihrer Basis nicht bewegbar ist. Ueber der Geschwulst dumpfer Perkussionsschall. Herzfunktion normal. Bei stärkerer Körperbewegung stenotisches Atmen. Geringe Albuminurie. Introitus laryngis, Epiglottis und Stimmbänder frei. 1,5 cm innerhalb der Stimmbänder in der Gegend der Cart. cricoidea verengt sich das Lumen bis auf Federkieldicke; die Schleimhaut normal und intakt.

Nach einer endolaryngealen Probeexcision tritt Dyspnoë und Bluthusten auf; 2 Stunden später bekommt Pat. einen Erstickungsanfall und verliert bei starker Cyanose das Bewusstsein. Intubation; später Tracheotomia superior; nach halbstündiger künstlicher Atmung erholt sich der Kranke.

Pat. hustete seitdem sehr viel und der ausgeworfene Eiter blieb beständig blutig. 4 Tage nach der Operation Bronchitis. Die Atembeschwerden steigern sich, Herzschwäche nimmt zu; Tod nach 15 Tagen.

Sektionsbefund (Prof. O. Pertik): In der Gegend des Brustbeines wölbt sich eine beiläufig kindsfaustgrosse, höckerige, feste Geschwulst vor, welche vom 2. bis zum 4. Rippenknorpel reicht, 6,5 cm lang ist und durch eine Querfurche in einen grösseren oberen und kleinen unteren Teil zerfällt. An der Schnittfläche des Sternum sieht man, dass die Geschwulst zum grössten Teile von der mächtigen Auftreibung des ganzen Brustbeines herrührt; dasselbe ist in der Gegend des Manubrium 2 cm, beim Corpus 4 cm breit und gegen den Proc. xyphoideus hin allmählich schmäler. Die auseinandergedrängte Rindensubstanz des Knochens ist äussert dünn, stellenweise fehlt sie ganz. Das Mark ist durchscheinend, fester, saftreich, dunkelrot. Vom Sternum erhebt sich brustwärts eine abgeflachte, abschüssige kindsfaustgrosse Geschwulst unter die Haut, in deren Subcutis sie eindringt; ihre Schnittfläche ist kompakt, graurot, gleichmässig und hängt durch die früher erwähnten Lücken der dünnen Knochenrinde mit dem die Markhöhle ausfüllenden Gewebe zusammen. An der inneren Fläche des Sternum befinden sich in handbreiter Ausdehnung, oberhalb des Periosts erbsengrosse, feste Geschwülste, welche die längs der Gefässe hervorquellenden Fortsätze der inneren Gewebe sind und im nachbarlichen Bindegewebe ohne scharfe Grenze aufhören. Das Mediastinum ist übrigens frei, von mässigem Fettgehalt. In der Platte des Ringknorpels eine haselnussgrosse Geschwulst, welche den Ringknorpel eigentümlich aufbläht und oberhalb welcher an der vorderen Fläche unmittelbar über der Tracheotomie wurde die Schleimhaut in erbsengrosser Ausdehnung exulceriert; dieser granulierende Epitheldefekt liegt 12 mm unterhalb des Stimmbandes, woselbst das Lumen so verengt ist, dass eine Knopfsonde kaum durchgeführt werden kann. Die Geschwulst des Ringknorpels ist ziemlich weich, graurot, saftreich und von feinen Knochenbalken durchsetzt, an der Peripherie unter dem Perichondrium in seiner ganzen Ausdehnung von einem dünnen Segmente des Knorpels bedeckt. In beiden Blättern des Schildknorpels befindet sich in der Mitte des Knorpels ein kleiner Ossifikationsherd. Lungen beiderseits frei, nicht retrahiert, luftkissenartig, ihre Schnittfläche überall glatt, blassrot. Luftwege dunkel bläulich-rot, mit reichlichem, zähem, rötlichem Schleime bedeckt. Herz in beiden Hälften ziemlich verdickt; Muskulatur braunrot, etwas zerreissbar. Klappen dünn, häutig. An der Innenfläche der Aorta einige Hyalinplaques und fettige Flecken. Milz mittelgross; ihre Kapsel

etwas faltig, ihre Schnittfläche glatt, blass, ziemlich fest, in ihrer Substanz ein gut ausgeprägtes Balkenwerk. Leber etwas kleiner, ihre Substanz zerreisslich, gelblichrot, ihre Zeichnung verwischt; die Gallenwege frei. Schleimhaut des Magens und Darmtraktes geschwellt, schiefergrau mit klebrigem Schleime bedeckt. Nieren etwas grösser, ihre Kapsel kann ziemlich leicht abgezogen werden, ihre Substanz fest, ihre Schnittfläche bläulich-rot, schön gezeichnet. Schleimhaut der Blase blass. Prostata etwas vergrössert, fest, ein wenig höckerig.

Knochenbefund: An der 5., 7., 8. und 9. linken und an der 3., 4. und 7. rechten Rippe spindelförmige Verdickungen, welche jener am Brustbeine beschriebenen ähnlich sind; der Knochen an der Schnittfläche gleichsam aufgetrieben, von dunkelrotem Marke ausgefüllt, während die periostale Rinde grösstenteils verdünnt ist. Im Periosteum stecknadelkopf- bis erbsengrosse Knollen, welche den Oeffnungen der durchbrechenden Gefässe entsprechen und sich hie und da in die Substanz der Interkostalmuskeln verbreiten. Am Rande der Verdickungen ist die Begrenzung des neugebildeten Gewebes dem roten Marke gegenüber verwischt. Im Körper des 9. und 10. Wirbels transformierte sich ein Teil Spongiosa zu dunkelrotem Geschwulstgewebe, in dessen Gebiete die Knochenbalken gänzlich fehlen. Im Fettmarke der Röhrenknochen, so auch im Schädelgehäuse nirgends eine Veränderung.

Im flüssigen Herzblute ist das Zahlenverhältnis der weissen und roten Blutzellen weder absolut noch relativ auffälliger verändert. Auf 5 000 000 rote Blutzellen entfallen 7000 weisse, welches Verhältnis vom normalen nicht abweicht.

Der aus der Blase genommene Urin, welcher von macerierten Epithelzellen sehr trüb ist und sich daher zu genauerer Untersuchung nicht eignet, enthält Albumose.

Diagnose: Tumor diffuses myelogenes sterni; metastases vertebrarum, costarum et cartilaginis cricoideae ossificatae. Tracheotomia facta, haemorrhagia ex aspiratione pulmonum. Degeneratio parenchymatosa myocardii et hepatis. Bronchitis catarrhalis chronica; ossificatio cartilaginis thyreoideae; emphysema chronicum. Hypertrophia ventriculi cordis dextri minoris gradus. Cyanosis renum.

Mikroskopische Untersuchung: Die Geschwulst der Rippen ebenso wie jene des Ringknorpels besteht aus der homogenen Masse einer einzigen Zellgattung und aus dem sich in derselben verzweigenden Gefässsysteme. Ein Bindegewebsgerüste oder eine interstitielle Substanz zwischen den Zellen ist nicht vorhanden, deshalb weisen diese auch keine strangartige oder alveolare Anordnung auf. Nur dort, wo das Netz der zwischen den Geschwulstzellen verlaufenden Gefässe sehr dicht ist und wo die Zweige in die Schnittfläche fallen, erscheint die Geschwulst etwas gegliedert. Wo zwei Gefässzweige sich einander nähern, umschliessen sie eine kleinere oder grössere Insel von Geschwulstzellen; wo zwei Ge-

fässschlingen parallel verlaufen, wird ein Zellenstrang von der Geschwulst abgeschnitten; doch all dies ist nur eine scheinbare, an der Schnittfläche zu Stande gekommene Begrenzung. Die Zellen sind in der ganzen Geschwulst gleichmässig. Ihre Form ist dort, wo sie frei liegen, rund, bei dicht gedrängt liegenden Zellen jedoch polygon, manchmal gestreckt, walzenförmig. Ihre Kontur ist scharf gezeichnet, nur hie und da sieht man am Zellrande Zerbröckelung, scholligen Zerfall; eine gesonderte Zellmembran kann nicht gefärbt werden. Ihre Grösse entspricht bei voller Entwicklung dem 3 fachen der gewöhnlichen Myelocyten, von dieser Grenze nach abwärts sind sie verschieden bis zur Grösse der Myelocyten, von welchen sie, wie wir sehen werden, an den Grenzen der Geschwulst nicht zu unterscheiden sind. Ihr Protoplasma umgiebt ringförmig den fast immer excentrisch gelegenen Kern und kann folgendermassen charakterisiert werden. Seine Färbbarkeit, besonders mit polychromem Methylenblau ist sehr prägnant, nach Van Gieson färbt es sich bräunlich-gelb; bei der Färbung mit Methylenblau fällt die dunkle bläulich-lila Nuance auf. Die Färbung ist keine homogene, eher schollig, was bei stärkerer Vergrösserung als eigentümlich schaumige, vakuoläre Struktur erscheint. Die Verteilung der Protoplasma ist keine gleichmässige, da die grösste Masse derselben an den Rändern der Zelle und an dem dem Kerne gegenüber gelegenen Pole angehäuft ist, so dass um den Kern ein ungefärbter Hof zurückbleibt; seine Färbbarkeit nimmt vom Rande gegen diesen Hof zu immer mehr ab. Der Kern ist rund, manchmal etwas oval und besitzt eine deutliche Kernmembran und ein chromatisches Maschenwerk; die derben Schollen desselben sind, besonders in den entwickelten grossen Zellen bald rund, bald pyramidenförmig und schmiegen sich grösstenteils an die Innenfläche (6—8) der Kernhülle an; nur ein kleiner Teil (1—2) liegt frei im Innern des Kernes; zwischen denselben sind feine Körnchen zu sehen. In den kleineren Zellen tritt an Stelle der scholligen Beschaffenheit des Kernes eher eine gleichmässige Färbung. Auf jedes Gesichtsfeld kommt je ein in verschiedenen Stadien indirekter Teilung befindlicher Kern, und 3—4 Formen der Knospung aufweisende, eingeschnürte Kerne. Die Zellen sind fast ausschliesslich einkernig, hie und da befinden sich in einer 2 bis 3 den früheren ähnlichen Kerne; die Kerne benachbarter Zellen befinden sich oft an der einander zugewendeten, abgeflachten Oberfläche der Zellen, und wölben jene oft vor. Die Gefässe sind aus grösseren Stämmen abzweigende feinere Kapillargefässe, die überall mit Endothel ausgekleidet sind und sich hie und da zu wirklichen Bluträumen erweitern. An dem Endothelrohre der feinsten Zweige befinden sich dicht aneinander gedrängt die Geschwulstzellen, während in den grösseren das Endothel von einem schmäleren oder breiteren Bindegewebsringe umgeben wird. Die Zwischenzellsubstanz des perivaskulären Bindegewebes ist ebenso hyalin-schollig, wie dies bei den später zu erwähnenden periostalen Balken zu sehen ist;

hie und da liegen zwischen den Hyalinsträngen Leukocyten in geringer Zahl, ohne dass man von perivaskulärer Infiltration sprechen könnte.

Diese gleichmässige Masse der Geschwulst wird durch zwei Umstände abwechslungsreicher gestaltet. Die Geschwulstzellen werden nämlich hie und da vom frei auftretenden Blute auseinandergedrängt. Das Blut umgiebt eine kleinere Gruppe der Geschwulstzellen bald in schmalen Streifen, bald liegt es in der Mitte grösserer Zellmassen und bildet, die Zellen auseinanderdrängend, eine Bluthöhle (Caverne), deren Wand aus regellos aneinander gelagerten, doch nie endothelartigen Geschwulstzellen besteht. Wenn mehrere Bluthöhlen an solchen Stellen entstanden, wo die Kapillargefässe des dichten Gefässnetzes erweitert sind, entsteht eine eigentümliche cavernöse Struktur. Das Blut ist in all diesen Höhlen frisch, seine Zellen enthalten überall Hämoglobin, während in der Umgebung keine Spur von Pigment zu sehen ist. Diese Extravasate treten umso massenhafter auf, je näher wir der Mitte eines Geschwulstknollens kommen; an den Randteilen fehlen sie fast ganz. Hingegen stören an diesen Stellen von Geschwulstzellen vielfach durchsetzte, in die Geschwulstsubstanz eingebettete Bindegewebsbalken die Gleichförmigkeit. Diese Balken bestehen aus spindelzelligem Bindegewebe, dessen reichliches Interstitium aus derben Fasern und eigentümlichen Hyalinschollen gebildet ist. Die Fasern weisen zweierlei Färbung auf (van Gieson); während sie sich nämlich an vielen Stellen nach Art des gewöhnlichen Hyalins gesättigt rot färben, nehmen sie anderswo, wie auch hie und da in der Wand der Gefässe, die gelbe Färbung des Muskelgewebes an; letztere sind dabei auch derber und dicker; Uebergänge zwischen beiden giebt es nicht. Zwischen den auf diese Art gefärbten Fasern sind die erwähnten Hyalinschollen zerstreut; diese sind bald runde, bald ovale, bald unregelmässig wellenförmige, vollkommen homogene, scharf kontourierte, mit den benachbarten Fasern nirgends zusammenhängende, hyalinartige Massen, deren Grösse sehr verschieden ist; sie gleichen den Schollen des gewöhnlichen, narbigen kallösen oder osteoiden Gewebes, doch weichen sie von diesen durch ihre eigentümliche Färbung ab. An einzelnen Stellen sind in der Mitte der Balken kleinere oder grössere Knochenplättchen mit ihren charakteristischen Osteoblasten und Knochenzellen zu sehen. Die so gebildeten Balken werden von ihren Rändern aus von Geschwulstzellen derart durchsetzt, dass diese, sich in Reihen anordnend, zwischen die Fasern, Schollen und Knochenplättchen eindringen, diese auseinanderzwängen, isolieren und allmählich zum Schwunde bringen; diese ihre Arbeit scheint einfache Druckatrophie zu sein, da von lakunärer Resorption, von Osteoblasten oder Halisteresis keine Spur zu entdecken ist. Die Zahl der Balken wächst gegen die Randpartien der Geschwulstknollen immer mehr an, woselbst sie mit dem Periost, beziehungsweise mit der letzteres vertretenden Bindegewebskapsel zusammenhängen. Diese Hülle ist nämlich ihrer Struktur nach eine dicke Bindegewebsmembran, welche

nach aussen allmählich in das nachbarliche narbige Bindegewebe, resp. in die Muskulatur übergeht, nach innen jedoch in das Innere der Geschwulst Fortsätze entsendet; die breiten Hyalinfasern und Schollen ihrer zellarmen Substanz entsprechen vollkommen den oben beschriebenen Balken; doch sind in diesen die Knochenplättchen viel zahlreicher und ausgebreiteter. Die Reihen der Zellen dringen in diese Membran ein, hie und da erstrecken sie sich sogar über diese hinaus in die Umgebung; diese Weiterwucherung der Zellen folgt in erster Reihe den Gefässstämmen. Am massenhaftesten ist das System der sowohl vom Periost als auch der von diesem ausgehenden Balken in der Geschwulst des Brustbeines, geringer ist es im Rippentumor, wo der Schnitt gerade den charakteristischen periostalen Callus traf, zwischen dessen knorpelig-knöchigen Plättchen, Knorpelbalken und Bindegewebssträngen die elementaren Markräume an vielen Stellen von Geschwulstzellen ausgefüllt werden; das ausgeschnittene Stückchen des Ringknorpels wurde in dieser Richtung nicht untersucht; hier füllt das Geschwulstgewebe in der Tat die Markräume des spongiösen Knochengewebes aus.

Die Uebergangsverhältnisse zwischen dem Geschwulstgewebe und dem normalen Marke können an den der Rippe entstammenden Präparaten studiert werden. Zwischen den Knochenbalken der Rippe ist die Marksubstanz sehr zellenreich; am auffallendsten sind die Myelocyten mit ihrem sich lebhaft färbenden, grossen Kerne; zwischen diesen sind zahlreiche Leukocyten und frei liegende Erythrocyten, ausserdem entfällt auf jedes Gesichtsfeld je eine Zelle mit Riesenkern, blassem Protoplasma und mit sich blass färbendem lappig-geripptem Kerne. Je näher wir dem Geschwulstgewebe kommen, desto mehr drängen die Myelocyten die übrigen Zellen in den Hintergrund und wachsen, indem sie sich vermehren, immer mehr an: ihr Protoplasma nimmt zu, färbt sich lebhaft, ihr Kern wird excentrisch und das verbreitete Chromatin schollig.

Das aus dem Kehlkopfe bei Lebzeiten exstirpierte Gewebsstückchen erweist sich als chronisch entzündete Schleimhaut, und abgesehen von der Plattenepitheltransformation der verdickten Epithelschichte, kann gar keine Veränderung, insbesondere kein Geschwulstteil, nachgewiesen werden.

Bei einem kräftigen Manne in den besten Jahren entwickeln sich schleichend im Brustbeine und im Kehlkopfe Geschwülste, welche wir auf Grund der wenig beobachteten klinischen Symptome für Gummata hielten. Da Patient infolge eines unglücklichen Zufalles zu Grunde ging, stellte es sich heraus, dass bei demselben eine sich auf das Knochenmark beschränkende mehrfache Geschwulst vorhanden war: im Brustbeine, in den Rippen, in den Wirbeln und im verknöcherten Kehlkopfknorpel. Die Geschwulst macht äusserlich den Eindruck eines ausgebreitet hypertrophischen roten Markes

mit Erweichung des Knochens und heterotopischer Wucherung durch das Periost hindurch in das benachbarte Bindegewebe und in die Muskulatur. Da die Veränderungen in den einzelnen Knochen an Grösse sehr verschieden sind, ist es wahrscheinlich, dass die primäre Affektion das Brustbein betraf und das übrige nur die Bedeutung von Metastasen hat. Und gerade der Umstand, dass sich die Neubildung, welche nur in homologen Organen und zwar im roten Marke der Rumpfknochen Metastasen bildete, auf einen zufällig ossificierten Knorpel erstreckt, verleiht dem Falle pathologisch-anatomisches, aber auch klinisch-chirurgisches Interesse. Mangel von Blutveränderung und Albumosurie ergänzen das anatomische Bild. Mikroskopisch lässt sich das neugebildete Gewebe auf Propagation einer einzigen Zellgattung zurückführen, und diese Zellen zeigen den deutlichen anatomischen Charakter der Plasmazellen (Marschalko). Während ihrer Vermehrung bringen sie durch Druck die Knochensubstanz zum Schwunde, andernteils provocieren sie seitens des auseinandergedrängten Periostes eine lebhafte Knochenneubildung; dieselbe ist unvollständig, auch in chemischer Hinsicht specifisch — wahrscheinlich infolge der speciellen Ernährungsverhältnisse und des veränderten Mechanismus der Geschwulst — und fällt später dem infiltrierenden Wachstum des Geschwulstgewebes zum Opfer.

Bei der pathologischen Beurteilung des Falles, taucht vor Allem die Bestimmung des pathologischen Wesens des Processes auf.

Wenn es gelingt, in einer derartigen Neubildung irgend eine der bekannten Ursachen des Granuloms zu finden, so dass die Beziehung desselben zur Zellproduktion entschieden nachgewiesen werden kann, dann ist nach unseren heutigen Kenntnissen der infektiöse Ursprung sicher (entzündliches Infektionsgranulom). Diesbezüglich sagt Lubarsch, dass ein Neugebilde, das bisher als Geschwulst betrachtet wurde, aufhört eine Geschwulst zu sein, sobald es gelingt, den bakteriellen Ursprung nachzuweisen. In unserem Falle fanden wir Bakterien überhaupt nicht, doch fehlten auch vollkommen die bekannten histologischen Kriterien der einzelnen Granulome.

Wenn die Zellpropagation einen bestimmten Zweck hat, d. h. wenn irgend ein Gewebsverlust, irgend eine Funktionsstörung nachweisbar ist, zu deren erfolgreichem Ersatz, oft sogar zur Hyperkompensation die betreffende Neubildung dient, dann ist nach unseren heutigen Kenntnissen die Benennung Hyperplasie, Hypertro-

phie, Regeneration die Benennung des Neoplasmas. Unsere Kenntnisse auf diesem Gebiete sind eher von theoretischer Bedeutung, und haben unsere Schlussfolgerungen oft nur a posteriori einen Wert. Demnach können wir in den myelogenen, produktiven Processen der Knochen eine gewisse Gruppierung bewerkstelligen. Als erste Gruppe können wir jene Veränderungen auffassen, wo ein primärer Erweichungsprocess der Knochensubstanz von einer entzündlichen, zum Teil vielleicht vikariierenden Wucherung des Markes begleitet wird. Wir meinen hier die Osteomalacia rubra, bei welcher sich in Begleitung von Knochenerweichung — sei diese puerperal oder senil (Osteopsathyrosis) — ausgedehnte oft wirklich geschwulstartige (Marchand) Wucherungen des roten Markes entwickeln. Die bisherigen Untersuchungen beleuchteten nicht den Zusammenhang dieser zwei Processe; nur das steht ausser Zweifel, dass bei Osteomalacie die charakteristische Erweichung des Knochengewebes, die Halisterese, mit der Degeneration des Markes nicht Schritt hält, d. h. sie tritt unabhängig von diesem auch in solchen Knochen auf, wo eine Markveränderung noch nicht nachweisbar ist (Winkler). Dem entgegen erfolgte in unserem Falle die Knochenerweichung nur auf dem Gebiete der Neubildung, unter unmittelbarer Einwirkung derselben, nur in den afficierten Knochen und nur als Druckatrophie, während die übrigen Teile des Knochensystems gar keine Veränderung aufwiesen.

In die zweite grosse Gruppe können wir jene myelogene Veränderungen zusammenfassen, welche mit ausgesprochenen Erkrankungen des Blutes in Zusammenhang stehen. Hieher gehört in erster Reihe die lymphoide Markwucherung bei akuten oder chronischen Infektionskrankheiten (Orth, Ponfick); hier ist die ausgedehnte oder cirkumskripte Markpropagation die Folge einer im Blute kreisenden Noxe, andrerseits der anatomische Ausdruck des erhöhten Ersatzes des gesteigerten Blutzerfalles. Hieher gehört ein Teil der bei Anaemia perniciosa auftretenden Markveränderungen; es ist wahr, dass ausgedehnte Vernichtung, Degeneration des Knochenmarkes, wie dies bei ausgedehntem Myelom oder bei Carcinosis medullaris vorkommt, notwendigerweise ebenfalls eine sekundäre Anämie verursacht (Winkler, Hoffmann, Sternberg), doch ist einerseits die genaue Untersuchung des Blutes, andrerseits die zeitliche Reihenfolge des Auftretens der zwei Processe (Winkler) bei den zwei Veränderungen meist wesentlich verschieden. Bei vorgerückten Fällen sind infolge der vielfachen

Beziehungen, welche zwischen Knochenmark und Blut bestehen, die Grenzen verwischt; eben deshalb ist in solchen Fällen, wo in dieser Richtung keine genaue Untersuchung bewerkstelligt wurde, nachträglich die Würdigung des pathologischen Processes kaum möglich; dies gilt z. B. für die Myelomfälle von Klebs, wie für die viel besprochene medullare Pseudoleukämie Runeberg's, von welcher es Hoffmann für wahrscheinlich hält, dass es eine auf Grund von Skorbut entstandene perniciöse Anämie sei mit sekundärer Markwucherung und vielleicht mit seniler Knochenerweichung. Hieher gehören schliesslich die Symptome seitens des Markes der unter dem Namen Leukämie und Pseudoleukämie zusammengefassten konstitutionellen Erkrankungen. Es steht ausser Zweifel, dass die Untersuchungen betreffs der Natur dieser Processe noch lange nicht abgeschlossen sind; ja gerade neuestens sehen wir, dass Ribbert unter dem Namen Lymphokystom, Ziegler unter dem Namen Lymphadenom jene progressiven lymphatischen Veränderungen wieder in eine Gruppe fassen, welche Kaufmann und mit ihm ein grosser Teil der Kliniker für ganz abweichende Krankheitsformen hält. Thatsache ist es, dass infolge einer Transformation oder einer Kombination der einzelnen Processe sehr schwer erklärbare Krankheitsbilder vorkommen; unserer Meinung nach lässt jedoch einerseits die Deutlichkeit des Blutbefundes und dessen Wichtigkeit, andrerseits der klinische Verlauf und die therapeutische Beeinflussbarkeit einstweilen die entschiedene Separierung für berechtigt erscheinen, so dass ich für meinen Teil jede solche Knochenmarkveränderung, welcher — sei es eine ausgesprochene leukämische oder pseudoleukämische Blutveränderung, sei es eine andere organische — Veränderung vorangeht oder dieselbe begleitet, welche wir als Erkrankung eines zur Zeit schon bekannten anderen Systemes aufzufassen das Recht haben, zu den hyperplastischen Processen rechne. Da in unserem Falle gar keine Blutveränderung vorhanden war, können wir den Process in diese Gruppe nicht einteilen.

Wenn wir mit dem Ausschliessen so fortfahren, dann wird unser Fall in die Klasse der autochtonen Geschwülste, der Blastome gedrängt und ist es fraglich, ob in dem morphologisch-histologischen Verhalten desselben eventuell auch solche Kriterien vorgefunden werden, welche für diese Annahme sprechen? Wir erwähnten, dass die Neubildung aus Plasmazellen besteht; auf Grund dieses Zelltypus rechnete Welch und neuerlich Bender die dem be-

schriebenen ähnlichen Falle von Wright und Hoffmann zu den Infektionsgranulomen, was selbst Hoffmann nicht für ganz ausgeschlossen hält. Dem entgegen heben wir hervor, dass die durch die Untersuchungen von Unna, Marschalko, Schottländer, Krompecher und Gusti morphologisch genau umgrenzten Plasmazellen bezüglich ihres Ursprunges und ihrer Bedeutung nur mangelhaft bekannt sind. Es ist wahrscheinlich, dass diese Zellen, wie dies auch Hoffmann ausführt, farblose Rundzellen sind, bei denen der charakteristische morphologische Typus Ausdruck der durch irgend einen Reiz gesteigerten Funktion ist, und als solcher keinen unbedingten Beweis für den entzündlichen Ursprung abgiebt; hiefür spricht auch die grosse Aehnlichkeit, welche die normalen Erythroblasten und die Zellen von Ribbert's Erythroblastom, welche ebenfalls eine bestimmte Funktion ausüben, mit den Plasmazellen haben. Es steht ausser Zweifel, dass diese Zellen, wie es auch unser Fall beweist, nicht bloss degenerative Formen sind, sondern durch Teilung von einander abstammen können und sich so entwickelnd auch zu selbstständiger Propagation fähig sind. Die Zellform allein spricht daher weder für den entzündlichen noch für den Geschwulstcharakter des Processes. Doch ist in der Volumsvergrösserung nirgends ein Zeichen chronischer Entzündung, z. B. allgemeine oder perivaskuläre Infiltration, Bindegewebsvermehrung oder Zellenpolymorphismus zu sehen; die Zellen sind überall an Grösse, Form und Struktur einander vollkommen gleich; die einzelnen kleineren Zellen, welche man hie und da zwischen den Geschwulstzellen findet, zeigen so entschieden den Typus von Myelocyten, dass bezüglich ihres Ursprunges, nämlich, dass sie Ueberreste des transformierten lymphoiden Markes sind, kein Zweifel bestehen kann. Die Volumsvergrösserung ist mit mächtiger Auftreibung der afficierten Knochen und innerhalb dieses Gebietes mit Knochenschwund verbunden. Die Neubildung wächst infiltrativ, wie dies makroskopisch in der Infiltration des lockeren mediastinalen Bindegewebes, mikroskopisch im Auseinandergedrängt- und Durchwühltwerden des neugebildeten osteoiden Knochens, der umgebenden Muskulatur und des Bindegewebes zum Ausdruck gelangt. Die Wachstumstendenz ist eine sehr intensive, wie dies die verhältnismässig zahlreiche Zellteilung und das Zusammengedrücktsein der Umgebung und der Randteile des neugebildeten Gewebes zeigt. Wenn wir all dies zusammengefasst den Process unseren heutigen Kenntnissen nach im engen Sinne des Wortes für eine

Geschwulst halten, taucht die Frage auf, ob wir es mit einem primären vielfältigen Tumor oder mit einer solitären Geschwulst und deren Metastasen zu thun haben?

Wenn wir die publicierten Fälle von diesem Standpunkte aus beurteilen, müssen wir unbedingt den Eindruck bekommen, dass der grösste Teil der Autoren derartigen Systemerkrankungen gegenüber sehr willkürlich verfährt. Schon Klebs hebt es hervor, dass das Auftreten mehrerer Geschwülste in einem homologen Organe meist hinreicht, um den Verdacht von multiplem Ursprunge wachzurufen Rusitzky selbst, der aus Recklinghausen's Schule als erster die Bezeichnung Myeloma multiplex empfahl, bezeichnet den primär mehrfachen Ursprung als charakteristisch, obwohl es sehr wahrscheinlich ist, dass gerade in seinem Falle die Geschwulst des rechten Seitenwandbeines die primäre, die übrigen aber sekundäre Metastasen waren. Hoffmann und Marchand supponieren in ihrem Falle einen primären Herd, Ribbert und Bender hingegen lassen die Frage unentschieden. Heute, wo wir wissen, dass bei der Entwicklung der Metastasen nicht bloss den zufälligen Cirkulationsverhältnissen, sondern auch den komplicierten chemischen Vorgängen der Gewebe eine bedeutende Rolle zukommt, wo wir wissen, dass Geschwülste gewisser Organe mit Vorliebe in gewissen Organen Metastasen bilden — so die Brustdrüse (Recklinghausen), die Schilddrüse (Eiselsberg, Schmidt, Limacher), die Prostata (Recklinghausen, Jullien, Kolisko) im Knochensysteme —, heute können wir auch annehmen, dass die Zellen der von einer Stelle des Knochenmarkes ausgehenden Geschwulst in den Kreislauf gelangt, nur im homologen Knochenmarke die Bedingungen ihrer weiteren Vermehrung vorfinden; ist es nicht unmöglich, dass die Entwicklung der Metastasen — wie Ribbert sich dies vorstellt — in Etappen vor sich geht, die mit der Gewebsentwicklung der Geschwulst Schritt halten.

In Anbetracht dessen, dass der Tumor des Sternum die Geschwülste der übrigen Knochen bedeutend übertrifft, dass ferner die Infiltration der Umgebung und die reaktive Knochengewebswucherung gerade im Sternum am ausgeprägtesten ist, halten wir in unserem Falle die Geschwulst des Sternum für die primäre, welche in den Wirbeln und im ossificierten Ringknorpel Metastasen bildete. Es ist wahrscheinlich, dass bei längerer Lebensdauer des Kranken, was bei seinem Allgemeinzustande durchaus nicht ausgeschlossen war, auch in anderen kurzen Knochen Metastasen zur Entwicklung

gelangt wären und so jenes mikroskopische Bild entstanden wäre, welches wir für das Myelom charakteristisch halten.

Wir können dies nicht als allgemeine Regel aufstellen, doch müssen wir entschieden hervorheben, dass in Zukunft diesbezüglich noch genaue Beobachtungen und eine unabhängige Kritik nötig ist.

Bei der Feststellung der Histogenese des neugebildeten Gewebes dienen uns die Uebergangsgebiete des Geschwulstgewebes und des normalen Markes als Wegweiser. Wir wir es im mikroskopischen Bilde und in der Epikrise nachwiesen, verwischen sich die Formunterschiede zwischen den Plasmazellen und den kleinen Myelocyten der Geschwulst an den Rändern derselben vollständig. Das normale Mark, in welchem zwischen den Myelocyten und Leukocyten die mächtigen Zellen mit Riesenkernen auffallen, zeigt gegen die Geschwulst hin insofern eine Veränderung, als die Myelocyten immer mehr ins Uebergewicht kommen und dabei einzelne von ihnen durch Vermehrung des Protoplasmas wachsen; in den wachsenden Zellen wird der Kern dadurch immer blässer, die diffus verteilte, feinkörnige chromatische Substanz ballt sich zu groben Schollen zusammen, und lagert sich hiedurch peripher; das Plasma wird eigentümlich schäumig, färbt sich stark und umgiebt den excentrisch gelegenen Kern mit einem blassen Hofe. Zwischen den so veränderten Zellen werden die übrigen Elemente des Markes immer spärlicher und in der entwickelten Geschwulst finden wir sie nur hie und da vor. Dies können wir an den Präparaten beobachten; die Erklärung jedoch, welche wir daran knüpfen, ist eine zweifache. Ein derartiger Uebergang kann nämlich auf die Weise zu Stande kommen, dass sich die Myelocyten des Markes in der Nachbarschaft der Geschwulst thatsächlich vermehren und sich dann stufenweise zu Geschwulstzellen umformen; oder aber so, dass die jungen Geschwulstzellen mit den Myelocyten identisch sind und sich erst später zu Plasmazellen herausbilden. Dort, wo die Stelle ihrer Vermehrung ist und wo sie in die Nachbarschaft hineinwachsen und diese infiltrieren, dort erscheinen sie in ihren frühen Stadien und können von den Myelocyten deshalb nicht unterschieden werden, weil auch sie selbst ursprünglich Myelocyten sind. Diese zwei Möglichkeiten entsprechen der oppositionellen, respektive infiltrativen Theorie des Geschwulstwachstums, von welchen wir, hauptsächlich nach Ribbert, letztere für richtig halten. Die Entwicklung der Geschwulst können wir uns daher so vorstellen, dass sich die Myelocyten an irgend einer Stelle des Sternum auf die Einwirkung eines unbekannten Reizes

vermehren und stufenweise umformen; von der Stelle ihrer ersten Wucherung aus infiltrieren sie die Nachbarschaft und bilden an anderen Stellen des roten Markes Metastasen, indem bei ihren Zellen die Myelocyten das frühe, die Plasmazellen das reife Stadium bilden, ohne dass letztere ihre Vermehrungsfähigkeit einbüssten.

Wenn wir nun den ihr in der Pathologie zukommenden Platz und den Namen dieser von den Myelocyten ausgehenden, diffusen Geschwulst, welche in homologen Organen Metastasen bildet und dieselben infiltriert und aus Plasmazellen besteht, bezeichnen wollen, so müssen wir uns einen kurzen Ueberblick über die Litteratur derartiger Geschwülste verschaffen. Wir wollen uns nicht auf die Kasuistik, welche in neuerer Zeit mehrmals eingehend bearbeitet wurde (Wieland, Winkler, Sternberg, Hoffmann, Abrissokoff, Jellinek), einlassen, sondern nur jene wichtigeren Gesichtspunkte bezeichnen, auf welche wir unseren Standpunkt basieren, und um welche sich die Autoren der einzelnen Fälle gruppieren lassen. Auf die mehrfachen Knochenbrüche lenkte, wie erwähnt, zuerst Rustitzky's Arbeit (1873) die Aufmerksamkeit; in seinem Falle entwickelte sich eine mehrfache, aus dem Marke ausgehende, in ihrem weiteren Wachstume auf dasselbe beschränkte, keine Metastasen bildende Knochengeschwulst, deren mit dem Knochenmarke identischen, daher nicht heteroplastischen Charakter er damit anzudeuten bestrebt war, dass er zu ihrer Bezeichnung den Namen Myeloma multiplex empfahl. Dem Wesen nach hielt er den Process für eine mehrfache Hypertrophie des Knochenmarkes, und als solche für gutartig. Zur selben Zeit publicierte Buch (1873) einen Fall, welchen — damals in seiner Art einzigen — er als mehrfache primäre Sarkomatose des Knochenmarkes bezeichnete; die Lokalisation, das histologische Bild und die klinische Erscheinung der rundzelligen, knolligen Geschwülste ist mit letzterer vollkommen identisch. Grawitz (1879) publicierte unter dem Titel „Die Osteomyelitis maligna und die sarkomatöse Erkrankung des Knochenmarkes" Fälle, wo neben ausgebreiteter lymphoider Wucherung des Markes cirkumskripte rundzellige, hie und da spindelzellige Knollen im ganzen Knochensysteme nachweisbar waren; er hält es für wahrscheinlich, dass sich seine Fälle von der einfachen lymphoiden Transformation, von der sie histologisch gar nicht abweichen, nur dem Grade nach unterscheiden. Runeberg (1883) beschrieb unter dem Namen myelogene Pseudoleukämie einen Fall, wo der anatomische Befund neben Nierenentzündung, anämischer Blutveränderung, skorbutartigen

Allgemeinerscheinungen, ausgedehnte lymphoide Markwucherung nachwies. Marchand (1886) hingegen hielt seinen Fall für eine mit Knochenschwund einhergehende allgemeine Markhyperplasie; die ungemein atrophischen Knochen waren von diffus dunkelroter, stellenweise graugesprenkelter, hie und da unter das Periost herausquellender, klein rundzelliger Gewebswucherung eingenommen; er hält den Process für ein Ansteigen der die Osteomalacia senilis begleitenden Markhyperämie, was er wieder nervösem Einflusse zuschreibt. In einem dem oben beschriebenen Falle Rustitzky's ähnlichem Falle spricht er von allgemeiner Sarkomatose des Skelets und hebt hervor, dass zwischen derartigen metastasenbildenden, lokalen myelogenen, aus kleinen Rundzellen bestehenden Sarkomen und den allgemeinen Markveränderungen (Leukämie) irgend ein Verhältnis bestehe. Nothnagel (1891) fand eine ausgedehnte, klein rundzellige Wucherung im Knochensystem, dessen Marksubstanz und Periost, von einer hie und da sich auch auf die Umgebung ausbreitenden Geschwulstmasse durchsetzt war; die Veränderung, welche sowohl seitens des Markes als seitens des Periostes von ausgedehnter Ossifikation begleitet wurde, hielt er für eine eigenartige perniciöse Knochenerkrankung und nannte sie Lymphadenia ossium; die den Process begleitende Drüsenschwellung, welche bloss follikulärer Hypertrophie entsprach, hielt er für kompensatorisch. Hammer (1894) bezeichnet mit dem Namen Ostitis primaria sarcomatosa ein Krankheitsbild, bei dem auf das ganze Knochensystem verbreitet in Begleitung einer mächtigen Eburneation, eine gleichmässige rundzellige, sarkomatöse Wucherung die Stelle des Knochenmarkes einnahm, hie und da an der harten Hirnhaut und an der Pleura Metastasen bildend; er ist übrigens geneigt für seinen Fall gerade im Gegensatze zum gewöhnlichen Sarkom die Bezeichnung Myeloma multiplex zu gebrauchen und bemerkt, dass das Myelom nicht, wie es Rustitzky behauptete, gutartig sei, sondern mit Virchow's Lymphosarkom, mit dem aus lymphoidem Gewebe sich entwickelnden Sarkom identische Bedeutung habe. Wieland (1901) versteht an der Hand von 5 Fällen unter primärem, mehrfachen Lymphosarkom der Knochen eine cirkumskripte mehrfache Knochengeschwulst. deren an normales Drüsengewebe erinnernde Knollen dem Knochenmarke gegenüber sowohl hinsichtlich der Zellform als auch der intercellularen Substanz heteroplastisch sind; die Geschwulst ist oft heterotopisch, bildet selten wirkliche Metastasen, doch ist sie oft entschieden bösartig; sie besteht aus Rundzellen, hie und da auch

aus Spindelzellen und ist vom Myelom scharf abzusondern. Hoffmann (1902) versteht unter Plasmoma malignum eine solche Abart des Myeloms, welche aus der Hypertrophie der Elemente des Knochenmarkes entsteht, Metastasen bildet, bösartig ist und aus Plasmazellen besteht; infolge letzteren Umstandes ist es sehr leicht zu erkennen. Ribbert (1904) empfiehlt den Namen Erythroblastom für gewisse, aus den Erythroblasten des Knochenmarkes stammende, mehrfache Geschwülste; er hält es für möglich, dass ein grosser Teil der Myelome aus derartigen Zellen besteht, weshalb er das Erythroblastom als specielle Knochenmarkgeschwulst dem Lymphocytom gegenüberstellt; das Wachstum der Geschwulst ist ein expansives; die Multiplicität erklärt er aus den Metastasen; als Ausgangspunkt betrachtet er die aus dem Embryonalleben zurückgebliebenen Erythroblasten.

Von all diesen Benennungen erhielt nur diejenige des Myeloma multiplex Bürgerrecht in der Pathologie; der Begriff desselben jedoch machte viele Veränderungen durch. Pertik (1888) hält das Myelom für mehrfache, lokale Hypertrophie (Hyperplasia localis multiplex) des Knochenmarkes, welche sich nur auf homoeoplastischem Boden weiter entwickelt, niemals heteroplastisch ist (einmal sah er eine Metastase in der Milz, was ihm zufolge eigentlich keine wirkliche Heteroplasie ist); die einzelnen Knollen sind isochron und eben deshalb mit mehrfachen gutartigen Geschwülsten verwandt. Er hält es für wahrscheinlich, dass der Process ein vorgerücktes Stadium der einfachen lymphoiden Transformation ist, nämlich myelogene Pseudoleukämie; für klinisch wichtig hält er das Fehlen der Blutveränderung, die Druckatrophie der festen Substanz und das mit Dämpfung einhergehende Anschwellen des Brustbeines. Aehnlich wird das Myelom von Borst (1902) interpretiert, der dasselbe einerseits auf Grund des klinischen Verlaufes, andrerseits auf Grund des auf primäre, mehrfache Knochenhypertrophie hinweisenden Sektionsbefundes zur leukämischen Lymphomatose rechnet.

Im Gegensatze zu diesem führt Zahn (1885) und nach ihm Kahler (1889) das Myelom auf eine hypertrophische Wucherung des Knochenmarkes zurück, doch hält er dasselbe seinem Wesen nach für entschieden bösartig, und zwar für ein auf das Knochenmark beschränktes Lymphosarkom, beziehungsweise für ein Lymphoma malignum (Billroth), da das mehrfache Auftreten für dasselbe charakteristisch ist, ist dies entschieden eine organische Erkrankung. Ziegler (1902) identificiert das Lymphosarkom eben-

falls mit dem Myelom, da er die myelogenen Sarkome in 4 Gruppen: Rundzellen-, Spindelzellen-, alveoläres und lymphoides Sarkom einteilend, letzteres als Myelom bezeichnet. Für charakteristisch hält er das mehrfache, knollenförmige Auftreten, besonders in den Knochen des Rumpfes, seltener in anderen Knochen, bei gleichzeitiger Atrophie, manchmal Eburneation derselben. Ebenso schreibt Schuchard (1902) und Schmaus (1904), der anstatt Myelom die Bezeichnung Myelosarkom empfiehlt. Abrissokoff hält die Bezeichnung Lymphosarkom des Knochenmarkes für die treffendste, doch acceptiert er um Verirrungen zu vermeiden auch den Namen Myelom oder Myelosarcoma primarium multiplex; hieher rechnet er sämtliche mehrfache lymphadenoide Knochengeschwülste, die nach ihm entweder knollig, oder ausgebreitet sind und sich durch Vermehrung der einen Zellengattung des Knochengewebes auf Rechnung der anderen entwickeln, und eben deshalb aus Rund-, Spindel- eventuell aus Riesenzellen bestehen; zur Feststellung der Hetero- beziehungsweise Homoeoplasie und zur Differenzierung der einzelnen Formen, hält er die Qualität der Zellen oder des Gerüstes für hinreichend, doch sieht er in der Seltenheit der Metastasen einen Beweis zur Absonderung vom Sarkom; das Verhältnis zwischen diesen Processen und den einfachen Hypertrophien ist unbekannt.

Bei Klebs (1889) und nach ihm auch bei Ellinger (1898) ist der Begriff des Myeloms ein noch allgemeinerer. Er nennt in einem Kapitel der Parablastome jene Geschwülste, welche aus an Grösse den weissen Blutzellen gleichenden Rundzellen bestehen, Lymphome im weiteren Sinne und meint, dass diese zum Teil aus dem Knochenmarke ausgehen (Myelom); Lymphom und Myelom sind daher verwandte Geschwulstgattungen. Letzteres ist übrigens entschieden bösartig, da es einerseits mehrfach auftritt, andererseits Metastasen verursacht; mikroskopisch charakterisieren es wandlose Gefässe, Zellen mit grossem Kerne und wenig Protoplasma. Das geschwulstbildende Markgewebe wird durch die Intensität seines Wachstums (Mitosen), durch die Dauerhaftigkeit seiner Zellelemente und durch das Vorhandensein intercellulärer Substanz von den entzündlichen, infektiös hypertrophischen (lymphoiden und leukämischen) Neubildungen unterschieden. Ribbert (1904) bezeichnet in ähnlichem Sinne das Myelom als dem Lymphocytom nahestehend, unter welch letzterem er die leukämischen, aleukämischen und lymphosarkomatösen Veränderungen des Drüsengewebes zusammenfasst. Das Myelom tritt als knollige, oder verbreitete mehrfache Geschwulst

nur im Knochengewebe auf, verursacht Knochenschwund und ist histologisch dem Lymphocytom ähnlich, obwohl die Bedeutung seiner Rundzellen bisher noch nicht aufgeklärt ist.

Im Allgemeinen versteht Marckwald (1895) unter Myelom mehrfache myelogene Sarkome, da er seine entschieden als Endotheliom, Angiosarkom charakterisierte Geschwulst hieher rechnet. Ebenso interpretiert Seegelken (1897) das Myelom; er konstatierte in seinem Falle mikroskopisch ein Chondrosarkom, doch hält er es für ein charakteristisches Myelom; wenn wir seine Beschreibung und die Abbildungen vergleichen, so können wir es fast sicher annehmen, dass er den Callus des heilenden Rippenbruches für den Tumor hielt, während die Geschwulst selbst jene kleinzellige Wucherung war, welche er nur nebenbei erwähnt; doch dies ändert eigentlich an seinem Standpunkte nichts. Auch Kaufmann (1902) bezeichnet das Myelom als eine Gruppe der Knochenmarksarkome und differenziert dasselbe vom Lymphosarkom und von dem durch seine Metastasen oft mehrfachen Sarkome; nach seiner Meinung besitzt das Myelom eine dem Knochenmarke ähnliche (homologe) Struktur und bildet sich infolge mächtiger, durch die Gleichförmigkeit der Zellen charakterisierter Hypertrophie (Hyperplasie); er giebt jedoch zu, dass die Abgrenzung derselben vom Sarkom sehr schwierig ist.

Während die bisher erwähnten Autoren das Myelom dem Begriffe einer bekannten Geschwulstart anzupassen oder wenigstens mit derselben eine Analogie zu suchen bemüht sind, betrachten andere das Myelom als vollständig selbständige Geschwulst und legen bei Feststellung desselben nur auf den anatomischen Charakter desselben Gewicht. So hält Winkler (1900) und nach ihm Jellinek (1904) das Myelom für ein homologes Gewächs des Knochenmarkes, welches aus höchstgradiger, auf grossem Gebiete des Knochensystems gleichzeitig auftretender Hypertrophie des Knochenmarkes stammt; der Ausgangspunkt ist immer das rote Mark der Wirbel, Rippen und Schädelknochen. Er bestrebt sich, das Myelom von osteomalakischer Hypertrophie, von Leukämie, Pseudoleukämie, vom Lymphosarkom und Knochensarkom zu unterscheiden; hinsichtlich des letzteren legt er auf Mangel der Myeloplaxen und der Knochenauftreibung, auf das auf den Knochen beschränkte Wachstum, auf die absolute Gleichförmigkeit der Zellen und auf das primär mehrfache Auftreten desselben das Hauptgewicht; das ganze Verhalten des Myeloms erinnert ihn an das Gliom. Wieland (1901) will auf die ursprüngliche anatomische Bedeutung zurückkommen, wenn er

unter Myelom solche cirkumskripte mehrfache lymphatische Markwucherungen versteht, welche histologisch vom Muttergewebe nicht abweichen und deren feinere Struktur, besonders ihre Vaskularisation charakteristisch ist, und welche Metastasen nie bilden. Es ist nicht unmöglich, dass der Process als rein hyperplastischer eine wirkliche Systemerkrankung ist und der Pseudoleukämie der Drüsen entspricht; doch jedenfalls vom mehrfachen myelogenen Lymphosarkom abweicht. Hoffmann (1902) versteht unter Myelom eine im vorgeschrittenen Alter auftretende, Metastasen bildende, bösartige Geschwulst, welche sich infolge Hyperplasie irgend eines normalen Zellelementes des Knochenmarkes entwickelt. Bender (1902) führt das Myelom auf eine Wucherung der Markzellen zurück, und nach ihm wäre dasselbe eine dem roten Marke homologe, mehrfache, in ihrem Wachstum auf das Mark beschränkte, daher keine Metastasen bildende Geschwulst; es ist charakteristisch, dass die Markzellen während ihrer Wucherung gleich bleiben, d. h. sie transformieren sich nicht zu den übrigen Zellen des Markes. Da das Verhältnis der Markzellen zu denjenigen des Bindegewebes nicht klar gelegt ist, hält er es nicht für richtig, das Myelom zu den Sarkomen zu rechnen; dies sei eine selbständige Geschwulstart. Schmidt (1902) benützt die Bezeichnung Myelom in zweifacher Bedeutung; in weiterem Sinne nennt er die knolligen Wucherungen des Markes bei Pseudoleukämie Myelom (Myeloma pseudoleucaemicum); in engerem Sinne versteht er unter selbständigem mehrfachem Myelom solche myelogene Geschwülste, welche vom eigentlichen Parenchym des Knochenmarkes, daher von den lymphatischen Elementen desselben herstammen und in ihrer Struktur dem Marke gleich und eben deshalb homolog sind; sie sind primär mehrfach und bilden keine Metastasen; manchmal bekommen sie einen sarkomartigen Charakter, sind jedoch von den aus dem Stützgewebe des Markes sich entwickelnden Sarkomen und von Endotheliomen zu unterscheiden. Saltykow (1903) hält das Myelom für eine primäre, mehrfache Knochengeschwulst, die keine Metastasen bildet und aus, den Elementen des lymphoiden Markes homologen, Rundzellen besteht.

Das bisher Erwähnte kurz zusammenfassend, können wir sagen, dass die Bedeutung des Myeloms von der ursprünglich gutartigen mehrfachen Hypertrophie ausgehend sich zum Begriffe der Pseudoleukämie, des mehrfachen Lymphosarkoms des Knochenmarkes, schliesslich der lymphatischen progressiven Processe des Knochenmarkes (Leukämie, Pseudoleukämie und Lymphosarcoma myelogenes)

erweitert, bis es endlich in den allgemeinen Begriff des Sarcoma myelogenes multiplex aufgeht. Demgegenüber figuriert es in neuerer Zeit als mehr oder weniger unbestimmt begrenzte, selbständige Geschwulstart und je enger wir deren Grenzen ziehen, um so zahlreicher stehen ihr die übrigen Gruppen myeologener Wucherungen gegenüber: Pseudoleukämie, Lymphosarkom und Sarkom.

Um ein meritorisches Urteil zu bilden, müssen wir die Frage entzwei teilen: wir müssen zuerst entscheiden, was wir unter Myelom verstehen, und dann müssen wir den onkologischen Platz desselben bestimmen.

Um die erste Frage zu beantworten, müssen wir jene Gesichtspunkte betrachten, nach welchen die obigen Unterscheidungen geschehen. In erster Linie steht hier die makroskopische Erscheinung; mit Recht betont Pertik, dass das Sarkom eher in der Epiphyse seinen Sitz hat, Knochenauftreibung verursacht, eine knochige Rinde hat, sich erweicht und Metastasen verursacht, im Gegensatze zum Myelom; dies bezieht sich jedoch auf das gewöhnliche, solitäre, myelogene Sarkom und nicht auf das „mehrfache Rundzellensarkom", für welches Wieland und Kaufmann die knollige Entwicklung für charakteristisch halten, im Gegensatze zum ausgebreiteten diffusen Wachstume des Myeloms. Davon abgesehen, dass auch bei einem ganz charakteristischen Myelom die Knollenbildung überwiegend sein kann (Bender), können wir im Allgemeinen sagen, dass die zwei Wachstumsarten meist zusammen vorkommen; in dem diffus veränderten Marke kann man meist cirkumskripte Knollen finden, und umgekehrt, zwischen den Knollen ist auch meist das Mark verändert; die Entwicklung des Knollens ist nur eine intensivere Lokalisierung der ganzen Markveränderung (Marchand, Pertik, Abrissokoff). Hinsichtlich der Heterotopicität erwähnten wir, dass die Begrenzung der Marksubstanz auch physiologisch keine scharfe ist und dass auch bei einfacher Hypertrophie ein solches subperiostales „Hervorquellen und eine perivaskuläre Wucherung", wie dies Marchand sagt, zu Stande kommen kann. Andererseits ist es Thatsache, dass gerade im Falle Rustizky's — auf diesen berufen sich die Autoren und halten die Beschränkung auf den Knochen für charakteristisch — Heterotopicität vorhanden war, da die Geschwulstknollen des Schädelgehäuses mit der harten Hirnhaut und mit dem orbitalen Fettgewebe verwachsen waren. Diesbezüglich besteht zwischen den einzelnen Fällen kein wesentlicher Unterschied, sondern ein stufenweiser Uebergang. Metastasen sind sehr selten und kommen

auch dann vor Allem in homologen Organen vor (Pertik); in dieser Hinsicht lässt sich keine Regel aufstellen, welche zwischen der Neigung zur Metastasenbildung und der mikroskopischen Struktur bestände. Das vielfältige Auftreten (Multiplicität) ist ein gemeinsamer Zug derartiger Geschwülste; doch lässt es sich schwer entscheiden, ob die Wucherung schon primär von mehreren Herden ausging, also isochron sei, oder von einem einzigen Herde stammend zur Metastasenbildung Neigung habe (Marchand, Hoffmann, Bender, Ribbert). Unser Fall spricht für letztere Möglichkeit und eben deshalb können wir es auch nicht für unmöglich halten, dass zufällig solitäre, d. h. noch sehr junge derartige Geschwülste zur Beobachtung gelangen (Périer); wir können daher das Myelom nicht unbedingt für eine mehrfache Geschwulst (Kaufmann) halten. Auf die Zellform und das Verhalten der Intercellularsubstanz legt hauptsächlich Wieland Gewicht, und unterscheidet gegenüber dem Myelom das „Sarcoma multiplex ossium". Abgesehen davon, dass er seine Geschwülste in der zweiten Publikation gerade wegen ihrer von den gewöhnlichen Sarkomen abweichenden lymphoiden Struktur schon als Lymphosarkome bezeichnet, beweisen jene Fälle, welche er als dem seinigen ähnliche aus der Litteratur zusammenstellte, durchaus nichts für seine Annahme (Abrissokoff); doch schliesslich führt Wieland in seinem eigenen, vierten Falle die Geschwulst entschieden auf Myelocyten zurück. Der Umstand, dass das Lymphsystem des Knochenmarkes aus polymorphen Zellen aufgebaut ist, und diese wahrscheinlich untereinander und mit einem gemeinsamen lymphogenen Gewebe in Zusammenhang stehen, macht es möglich, dass die Geschwülste aus sehr verschiedenen, eventuell aus Uebergangszellen (Abrissokoff) oder deren Modifikationen bestehen, obgleich ihr Ursprung identisch ist. Hiezu kommt noch, dass auch das Bindegewebegerüst der Geschwülste geringe oder hochgradigere Wucherung, Veränderung aufweisen kann, vielleicht infolge specifischer Einwirkung (Symbiose) des Geschwulstparenchyms, was das Bild noch komplicierter gestaltet. Der Einfluss des Geschwulstgewebes auf den Knochen ist ebenfalls verschieden, doch durchaus nicht specifisch (Sternberg).

Im Allgemeinen geht das Knochengewebe ausgebreiteter zu Grunde, sei es durch einfache Druckatrophie, sei es infolge lakunärer Resorption (Wieland); doch finden wir immer, besonders seitens des Periostes eine geringe Neubildung, welche, wenn auch selten

ihren höchsten Grad in völliger Eburneation erreicht (Baumgarten, Hammer); zwischen den zwei Grenzen ist der Uebergang ein allmählicher (Nothnagel, Pertik). Am schwierigsten ist es, den Wert der Blutveränderung zu beurteilen. Es steht ausser Zweifel, dass so ausgebreitete Markveränderungen, welche beim Myelom fast das ganze physiologische Mark zu Grunde richten, auf die Beschaffenheit des Blutes nicht ohne Einfluss bleiben können, hingegen ist auch das nicht ausgeschlossen, dass sich an der Hand einer aus anderer Ursache stammenden Blutveränderung ein Myelom als „Ueberhandnehmen" einer kompensierenden Markwucherung entwickelt und es lässt sich auch schliesslich annehmen, dass es sich hier um ein einfaches Zusammentreffen, eine zufällige Coincidenz handelt. Deshalb ist für die Zukunft die Blutuntersuchung im Vereine mit der genauen klinischen Beobachtung zur weiteren Aufklärung der Myelomfrage berufen; zur Zeit müssen wir sagen, dass wir von einer konstitutionellen, daher primären Blutkrankheit immer nur dann sprechen, wenn ausser der Blut- und Markveränderung auch andere Symptome einer derartigen organischen Erkrankung vorhanden sind.

Nach all dem verstehen wir unter Myelom, aus dem Lymphgewebe des Knochenmarkes ausgehende progressive Veränderungen, wenn diese nicht einfache Teilerscheinungen einer konstitutionellen Lymphgewebserkrankung sind (Anaemia perniciosa, Anaemia infectiosa, Leucaemia, Pseudoleucaemia). Da jedoch in der Praxis, wie schon erwähnt, die Histogenese mit der Gewebsmorphologie oft von gleicher Wichtigkeit ist, können wir auch sagen, dass jede solche Knochenmarkgeschwulst, welche ihrer Struktur nach dem Lymphgewebe homolog ist, ein Myelom ist. In der Theorie wollen wir also das Hauptgewicht auf die Histogenese legen, indem wir so das Myelom den aus dem Bindegewebsgerüste des Knochenmarkes ausgehenden myelogenen Geschwülsten (Fibrom, Myxom, Osteom, Chondrom, Sarkom) und dem aus der Endothelauskleidung der Markgefässe sich entwickelnden Endotheliom gegenüberstellen (Marckwald, Berger, Thevenot). Es steht ausser Zweifel, dass mangels der Aetiologie diese Bestimmung gegenüber den Markveränderungen der erwähnten Bluterkrankungen (besonders Pseudoleukämie) zur Zeit keine vollkommene ist. Doch lässt sich hoffen, dass in derartigen Fällen zukünftig eine genaue Blutuntersuchung das klinische, anatomische und histologische Bild

ergänzen wird und es gelingen wird, die Grenze auch in dieser Richtung genauer zu bestimmen. Vollkommene Klarheit können wir auch hier nur bei Kenntnis der Aetiologie erwarten. Die einzelnen Formen der auf diese Weise umgrenzten Geschwulstgattung können von den obigen Gesichtspunkten aus Unterschiede aufweisen, was wir am zweckmässigsten mittels eines neben dem Namen Myelom angebrachten Attributes bezeichnen können. Es kann das Myelom seiner anatomischen Erscheinung nach knollig oder ausgebreitet sein (Myeloma nodosum oder diffusum), sich in seiner Ausbreitung einfach auf den Knochen beschränken oder bösartig in die Nachbarschaft einbrechen (Myeloma simplex oder malignum); es kann in einem oder mehreren Knochen auf einmal auftreten (Myeloma solitarium oder multiplex); es kann den Knochen erweichen oder zur Sklerose desselben führen (Myeloma rareficiens oder sclerotisans); seine Zellen können Rundzellen, Plasmazellen, Erythroblasten oder manchmal mit Riesenzellen vermischte Myelocyten sein (Myeloma lymphocellulare oder Erythroblastoma mixtocellulare).

Wenn wir jetzt nun den Platz des Myeloms unter den Geschwülsten suchen, so müssen wir in Betracht ziehen, dass der Lymphapparat des Markes ein ebenso selbständiges, differenziertes Gewebe ist wie das ganze Lymphsystem, dessen genetische Verhältnisse dem Bindegewebe gegenüber durchaus nicht so aufgeklärt sind, dass wir dasselbe für modifiziertes Bindegewebe und so dessen Geschwülste für Bindegewebsgeschwülste halten könnten. Andrerseits weist das Markgewebe gegenüber dem übrigen Bindegewebe solch deutliche Unterschiede auf, dass die einfache Einreihung desselben in diese Gruppe nicht durchführbar ist (Ribbert). Gerade die heutige histogenetische Richtung erheischt es, dass man — so wie wir vom Binde-, Muskel- und Nervengewebe, von der Glia, dem Endothel und Epithel ausgehende Geschwülste kennen — die vom Lymphgewebe ausgehenden Geschwülste als eine besondere Gruppe gleichen Ranges annehmen. Diese haben dann (wie dies schon Klebs sagt) zwei parallele Unterabteilungen: Lymphocytom (Ribbert) als Geschwulst des Lymphgewebes und Myelom (Rustizky) als solche des Markgewebes. Letzteres verstehen wir jedoch nicht in so weitem Sinne, wie Ribbert das Lymphocytom, sondern wollen unter diesem Namen nach dem heutigen Stande unserer Kenntnisse annähernd all das vereinigen, was Kaufmann unter Lymphoma aleucaemicum und malignum von den Drüsen bemerkt. Dort, wo es möglich ist, bezeichnen wir auch beim Myelom den Mangel oder

das Vorhandensein von Heterotopie durch das Attribut: simplex, beziehungsweise malignum; für letzteres halten wir jedoch den Namen Myelosarkom nicht für richtig, da dieser gerade so wie die unrichtige Bezeichnung: Gliosarkom, Myosarkom, Neurosarkom oder Lymphosarkom zu unrichtigen Schlussfolgerungen führt. Hingegen können wir es auf dieser Basis nicht Recht heissen, wenn einzelne Autoren den Namen Myelom mit myeloider Geschwulst vertauschen (Tomaselli) und ersteren für gewisse aus der Sehnenscheide ausgehende Geschwülste gebrauchen. Das Myelom möge ein histogenetischer Begriff sein, und dann kann eine derartige Geschwulst nur von dort ausgehen, wo Knochenmark vorhanden ist.

Das pathologisch so bestimmte Myelom verläuft klinisch als einfache myelogene Geschwulst oder als mehrfacher Knochenmarktumor. Das Krankheitsbild des letzteren stellte am ausführlichsten Sternberg zusammen; auf Grund dessen Arbeit können wir die Symptome folgenderweise gruppieren:

1. Knochensymptome, von welchen folgende am wichtigsten sind:

a) Verkrümmung des Knochens, besonders an den Knochen des Rumpfes (Wirbelsäule, Brustbein) mit Steifheit und schwerer Beweglichkeit.

b) Spontane Brüche und Infraktionen, besonders an den Rippen.

c) Nachweisbare Knochengeschwulst mit eindrückbarer Erweichung des Knochens (Pergamentknistern), manchmal mit Pulsation (Rustizky). Die Geschwulst des Brustbeines, welche oft das erste Symptom einer derartigen Erkrankung ist, kann in erster Reihe mittels sternaler Dämpfung nachgewiesen werden (Pertik).

d) Am Röntgenbilde wahrnehmbare Knochendefekte (Jellinek, Bender), Knochenrarefikation.

2. Symptome seitens der Weichteile in Form nachweisbarer Geschwülste.

3. Nervöse Symptome, welche ebenfalls in mehrere Gruppen eingeteilt werden können:

a) Nervenlähmung an der Gehirnbasis mit oft transitorischem Charakter.

b) Paraplegia dolorosa (Charcot), seltener einfache Paraplegie.

c) Verschiedene Neuralgien, Ischias oder Schenkelneuralgie; manchmal interkostale Neuralgie.

d) Mangel oder Schwächung der Sehnenreflexe.

e) Schmerzen mit sehr verschiedenem meist auffallend hartnäckigem Charakter.

4. Allgemeine Symptome. welche auf eine tiefgreifende Störung im Haushalte des Organismus hinweisen und zwar:

a) Veränderung des Blutes, deren Bedeutung und Beurteilung wir früher besprachen und die meist eine einfache Anämie ist.

b) Fieber, zum Teil als Folge von Komplikationen, zum Teil als primäres Symptom des Knochenmarkschwundes (Nothnagel, Hammer); in letzterem Falle hat es einen intermittierenden Charakter.

c) Albumosurie, beziehungsweise Auftreten der Bence Jones'schen Mischung im Urin, deren Bedeutung weder vom chemischen noch vom diagnostischen Standpunkte endgiltig klargelegt ist.

Aus der Kombination der einzeln angeführten Symptome setzt sich das ungemein mannigfaltige klinische Bild der Knochenmarkgeschwülste und so auch des Myeloma multiplex zusammen. Nach Ellinger und Sternberg unterscheiden wir in der Multiplicität zwei Haupttypen (Syndrome): 1) Das Syndrom der Osteodeformation (nach Sternberg „Prominenzsymptome"); hier wird das Krankheitsbild von einer am Knochensysteme nachweisbaren Geschwulstbildung oder von einer Verkrümmung beherrscht. Da die von der Knochenveränderung verursachten sekundären Symptome nur von der Stelle des Auftretens abhängen. ist das Bild natürlich ein sehr abwechslungsreiches, wie dies auch unser Fall beweist. Die drei häufigsten Symptome: Verkrümmung. Schmerzen und Albumosurie liefern zusammen den Kahler'schen Symptomenkomplex, der für das Myelom am charakteristischsten ist. 2) Das anatomische Syndrom, bei welchem die durch den Knochenmarkschwund bedingten allgemeinen Symptome, besonders die Anämie, am meisten ins Auge fallen. Diese zwei Symptomgruppen bedeuten jedoch nur Extreme, zwischen welchen ein stufenweiser Uebergang besteht. Die Differenzierung des Myeloms von dem beschriebenen Bilde der vielfachen Knochengeschwülste und andrerseits von der grossen Gruppe idiopathischer Knochenerweichung und Deformation [Rhachitis tarda, Osteomalacia, Osteoporosis senilis, Ostitis deformans (Paget), Ostitis deformans cum tumoribus (Recklinghausen), Osteopathie systematisée (Marie)]

kann klinisch nur per exclusionem und auch so nur mit Wahrscheinlichkeit bewerkstelligt werden (Jellinek), das heisst: Myelom ist heute eine anatomische Diagnose.

Das Resultat unserer Untersuchungen lässt sich kurz in folgende Punkte zusammenfassen:

1. Die primären (myelogenen) Geschwülste des Knochenmarkes können vom Bindegewebsgerüste, den Endothelzellen und dem Lymphgewebe ausgehen (Myelom).

2. Das Myelom ist eine selbständige Geschwulstgattung und hat gleichen Rang mit den Tumoren anderer Gewebsgattungen (Myom, Gliom, Neurom, Epithelgeschwulst).

3. Zur Zeit umfasst es als zwei Grenzwerte: die myelogene Pseudoleukämie und das Lymphosarkom der Knochen, welche Benennungen überflüssig und unrichtig sind.

4. Im einheitlichen Begriffe des Myeloms kann man nach gewissen Standpunkten gruppierbare Modifikationen unterscheiden, welche ihre Erklärung in der polymorphen Struktur des Knochenmarkes haben.

5. Die klinische Erscheinung des Myeloms ist sehr mannigfaltig und noch nicht genügend ausgearbeitet.

Litteratur.

Abrissokoff, Virchow's Arch. 1903. — Baumgarten, Arbeiten aus dem path. Institute. Bd. 2—3. 1899. — Bechtod, In.-Diss. Würzburg. 1902. — Bence Jones, Philos. transactions of the royal soc. of London. I. 1898. — Bender, Deutsche Zeitschr. f. Chir. 1902. — Borrmann, Lubarsch Ergebnisse. 1902. — Borst, Geschwülste. 1902. — Buch, In.-Diss. Halle 1873. — Ellinger, In.-Diss. Königsberg 1898. — Ewald, Wiener klin. Wochenschr. 1897. — Funkenstein, In.-Diss. Strassburg 1900. — Grawitz, Virchow's Arch. Bd. 94. — Hammer, Virchow's Arch. Bd. 137. — Harbitz, Meddelelser fra Rigshospitalets pathol. anat. Inst. 1902. V. — Hoffmann, Ziegler's Beiträge. Bd. 35. — Israel, Deutsche med. Wochenschr. 1890. — Jellinek, Virchow's Arch. Bd. 177. — Jochmann-Schumm, Zeitschr. f. klin. Med. 1902. Bd. 46. — Kahler, Wien. med. Presse. 1889. — Kalischer, Deutsche med. Wochenschr. 1901. — Kaufmann, Lehrbuch. — Klebs, Allg. Path. 1889. — Kudrewetzky, Zeitschr. f. Heilk. 1892. — Lubarsch Arbeiten. Posen 1901. — Mc. Callum, Journ. of exper. med. VI. 1901. — Marckwald, Virchow's Arch. Bd. 145. — Marchand, Berl. klin. Wochenschr. 1886. — Nothnagel, Virchow's Festschrift. II. Teil. 1891. — Paltauf, Lubarsch Ergebnisse.

1896. — Pappenheim, Virchow's Arch. Bd. 169. 1902. — Pertik, Wien. med. Wochenschr. 1888 und 1890. — Ponfick, Virchow's Archiv. 1872. Bd. 56. — Raschke, Prager med. Wochenschr. 1894. — Recklinghausen, Virchow's Festschrift. I. Teil. 1891. — Ribbert, Centralbl. f. allg. Path. 1904. — Runeberg, Arch. f. klin. Med. 1883. — Rustitzky, Deutsche Zeitschr. f. Chir. 1873. — Saltykow, Virchow's Archiv. 1903. — Schmidt, Lubarsch Ergebnisse. 1902. — Schlesinger, Virchow's Arch. 1902. Bd. 169. — Scheunenberger, Virchow's Arch. 1901. Bd. 165. — Schuchardt, Kocher's Encyklopädie. 1902. — Seegelken, Deutsches Arch. f. klin. Med. 1897. — Senator, Berl. klin. Wochenschr. 1899. — Sorge, In.-Diss. Jena 1900. — Spiegelberg, In.-Diss. Freiburg 1894. — Sudhoff, In.-Diss. Erlangen 1875. — Süssmann, In.-Diss. Leipzig 1897. — Sternberg, Nothnagel Bd. VII. — Thevenot, Revue de Chir. 1900. — Tomaselli, Gazetta degli ospedali e delle cliniche. 1901. — Weber, Journ. of path. and bact. 1898. — Wieland, Virchow's Archiv. Bd. 166. — Winkler, Virchow's Arch. Bd. 161. — Zahn, Deutsche Zeitschr. f. Chir. 1885.

Erklärung der Abbildungen

auf Taf. XV.

I. Schnitt aus den seitlichen Partien der Rippengeschwulst; schwach vergrössert. a) Zellen der Geschwulst; b) spindelartiger Bindegewebsbalken; c) Knochenbalken mit Osteoblasten; d) kalkhaltiger Ueberrest eines Knochenbalkens; e) hyaliner Schollen; f) hyaliner Schollen von Geschwulstzellen zerwühlt.

II. Dasselbe stark vergrössert; a) Geschwulstzelle mit zwei Kernen; b) Geschwulstzelle mit eingekerbtem Kerne und Protoplasma; c) in Teilnng begriffene Geschwulstzelle; d) Endothelzelle; e) zwei Zellen mit aneinander liegenden Kernen.

XXVII.

AUS DEM

STÄDTISCHEN KRANKENHAUSE

ZU FRANKFURT a. M.

CHIRURG. ABTEILUNG: PROF. DR. REHN.

Ueber postoperative Bauchbrüche.

Von

Dr. **Amberger,**

Assistenzarzt.

Seitdem man Operationen am Abdomen in grösserer Zahl auszuführen begonnen hatte, war das Bestreben der Chirurgen darauf gerichtet, das Entstehen von Bauchbrüchen nach Laparotomien zu verhindern oder doch nach Möglichkeit zu beschränken, und in der That ist nichts so geeignet, dem Operateur und dem Patienten die Freude an einer sonst wohl gelungenen Operation zu vergällen, wie ein postoperativer Bauchbruch. Wir haben namentlich in der Jetztzeit, wo die Indikationen zu operativen Eingriffen an den Bauchorganen so vielfache Erweiterungen erfahren haben, die unbedingte Pflicht, diesem unangenehmen Ereignis nach Kräften vorzubeugen. Und so sehen wir denn auch, wie von zahlreichen Autoren daran gearbeitet worden ist, durch Verbesserung der Nahttechnik, durch Wahl zweckmässiger, den Nervenverlauf berücksichtigender Laparotomieschnitte, durch sorgfältigste Nachbehandlung unsere Operationsresultate nach dieser Richtung hin ständig zu verbessern. Es scheint mir deshalb keine zwecklose, wenn auch recht mühsame Arbeit, durch sorgfältige Nachuntersuchung an einem grossen Operationsmaterial zu prüfen, wieweit wir in diesem Bestreben Fort-

schritte gemacht haben, und zu versuchen, den Gründen nachzugehen, warum es trotzdem in doch verhältnismässig zahlreichen Fällen nicht gelingt, in dieser Richtung ideale Operationsresultate zu erzielen. Ist ein Bauchbruch schon für jeden ein äusserst unangenehmer und event. lebensbedrohlicher Zustand, so kommt bei der schwer arbeitenden Bevölkerung, die ja den weitaus grössten Teil des Krankenhausmateriales bildet, vor Allem auch die oft recht erhebliche verminderte Arbeits- und Erwerbsfähigkeit als wesentliches Moment hinzu. Aus diesen Gründen sind zahlreiche Bearbeitungen dieses hochwichtigen Themas wohl erwünscht und nötig, denn nur durch fortgesetzte Kontrolle und Vergleichung der Operationsresultate können wir uns Fortschritte erhoffen.

Als Momente, die für das Entstehen einer postoperativen Bauchhernie in Betracht zu ziehen sind, sind zu nennen Alter, Geschlecht und Körperbeschaffenheit des Patienten, die Grösse und Lage des Laparotomieschnitts, die Beziehungen desselben zu der Bauchmuskulatur und den Nerven, die Art der Wiedervereinigung der getrennten Bauchdecken, sowie die Frage, ob der Bauchdeckenschluss ein vollkommener war, oder ob die Kontinuität der vereinigten Bauchdecken durch Drains oder Tampons unterbrochen war, endlich der Heilungsverlauf nach der Operation. Dass alle diese Momente Einfluss auf das Entstehen einer postoperativen Hernie haben können, steht ausser allem Zweifel. Inwieweit dies bei den einzelnen der Fall ist, soll an der Hand unseres Materials untersucht werden, und ist bei der Nachuntersuchung unserer Fälle von diesen Gesichtspunkten ausgegangen worden. Bei einem Teil der nachuntersuchten Patienten ist auch darauf geachtet worden, ob das Tragen einer Bauchbinde resp. die Dauer, während deren sie getragen wurde, einen Einfluss auf die Verhütung eines Bauchbruches gehabt hat, und sind diese Fälle in einer besonderen kleinen Tabelle vereinigt. Es sind unseren Untersuchungsergebnissen natürlich nicht die Befunde bei der Entlassung zu Grunde gelegt worden, da Hernien direkt bei der Entlassung der Patienten zu den grössten Seltenheiten gehören, und wir analog dem Entstehen der anderen Hernien auch für die postoperativen ein allmähliches Zustandekommen als die Regel ansehen müssen. Aus diesem Grunde haben wir die zahlreichen Laparotomien aus dem letzten Jahre überhaupt nicht berücksichtigt, sondern uns auf die Nachuntersuchungen derjenigen beschränkt, die mindestens ein volles Jahr aus dem Krankenhaus entlassen waren. Die Zahl der Fälle, welche unseren Untersuchungen als Grundlage

dienen, beträgt 180. Es ist dies natürlich nur ein kleiner Teil der in unserem Krankenhaus ausgeführten Laparotomien, aber es ist in einer Grossstadt mit stark fluktuierender Bevölkerung ausserordentlich schwierig, die Patienten zu einer Nachuntersuchung zu bekommen, da sie meist den Wohnort oder die Wohnung gewechselt haben. Zahlreiche Patienten, auch die die Aufforderung zur Nachuntersuchung zweifellos erhalten hatten, sind trotzdem nicht erschienen, und es ist wohl anzunehmen, dass gerade unter diesen sich mehr Leute befinden, die keinerlei Beschwerden, also auch keine Bauchhernie haben, als unter den Nachuntersuchten, so dass aus diesem Grunde unsere Untersuchungsergebnisse eher etwas ungünstiger ausgefallen sein dürften, als dem Durchschnitt der Gesamtfälle entspricht.

Die Zahl der nachuntersuchten Fälle beträgt 180, ein Teil von ihnen hat eine briefliche Nachricht gegeben, der weitaus grösste Teil wurde jedoch von mir selbst, einige wenige von dem betreffenden Hausarzte untersucht, von den brieflichen Mitteilungen wurden nur die in jeder Beziehung brauchbaren verwertet.

Die 180 Fälle verteilen sich auf 160 Patienten: zahlreiche Patienten hatten mehrfache Operationsnarben, besonders diejenigen, welche wegen diffuser Peritonitis operiert worden waren; und da natürlich die Hernien, die sich in den zu Drainagezwecken angelegten Gegenincisionen entwickelt hatten, mitgezählt worden sind, hielt ich es für gerechtfertigt, auch diese Gegenincisionen mitzuzählen, sobald sie wenigstens die Grösse von ca. 4 cm überschritten. Knopflochartige Gegenincisionen mit Hautschnitten bis zu der angegebenen Grösse haben wir nicht mitgezählt, auch bei denselben Hernien nicht beobachtet.

Bei der Feststellung, ob eine Hernie vorliegt oder nicht, ergab sich eine Schwierigkeit insofern, als man oft im Zweifel darüber ist, ob eine bei Husten und Pressen auftretende, im Operationsbereiche liegende Vorwölbung der Bauchdecken als Hernie anzusehen ist oder nicht. Zu den Bauchhernien im strengeren Sinne habe ich nur diejenigen Fälle gerechnet, bei denen man eine deutliche nachweisbare Bruchpforte, einen Schlitz oder Defekt in der Fascie fühlt, analog der Definition der Hernie als einer Vorwölbung von Bauchinhalt durch einen präformierten oder sonstwie entstandenen Defekt in der Bauchwand. Die Zahl dieser wirklichen Hernien beträgt 23, also auf 180 bezogen etwa 12%. In einer nahezu ebenso grossen Zahl von Fällen dagegen fanden sich cirkumskripte Vorwölbungen an den Bauchdecken im Operationsbereiche in oder neben der Narbe, bei

denen trotz genauester Untersuchung eine Bruchpforte nicht festzustellen war. Wir gehen wohl nicht fehl, wenn wir für einen Teil dieser umschriebenen Vorwölbungen eine Schädigung der Muskulatur entweder direkt oder indirekt nach Läsion der zugehörigen Nerven annehmen, worauf später etwas näher eingegangen werden soll. Diese cirkumskripten schwachen Stellen der Bauchwand verursachen ihrem Träger in der Regel keinerlei Beschwerden — nur sehr selten sahen sich dieselben veranlasst, deswegen eine Leibbinde zu tragen —, immerhin dürfen sie bei Besprechung der Operationsresultate nicht mit Stillschweigen übergangen werden, da sich aus ihrem Vorhandensein Fingerzeige bezüglich Wahl und Richtung des Schnittes ergeben. Aus diesem Grund sollen sie im Folgenden getrennt von den eigentlichen postoperativen Bauchhernien besprochen werden.

Bezüglich der Zahlenangaben in den einzelnen Tabellen muss ich noch bemerken, dass sie vielfach nicht ganz miteinander übereinstimmen insofern, als namentlich bei brieflicher Auskunft die Fragen nicht sämtlich exakt genug beantwortet worden sind, um Verwendung finden zu können, auch liessen manchmal die Krankengeschichten im Stich bezüglich einzelner Punkte wie Schnittgrösse, Dauer der Zeit der Drainage, Ausführung der Bauchdeckennaht etc., so dass die einzelnen Tabellen jede für sich gesondert betrachtet werden müssen.

Gehen wir nun etwas näher auf die einzelnen in Betracht zu ziehenden Faktoren ein und besprechen wir zunächst den Einfluss des Geschlechts resp. des Alters auf das Entstehen von Ventralhernien. Es ist ohne Weiteres einleuchtend, dass die Verschiedenheit des Geschlechts verschiedenartige Schädigungen mit sich bringen kann, bei Männern schwere körperliche Arbeit, bei Frauen Geburt und Wochenbett, die sicherlich beim Entstehen einer Bauchhernie eine Rolle spielen können.

Eine kleine Tabelle möge die Verhältnisse illustrieren:

Tabelle I.

Männer.		Frauen.		Kinder.	
Zahl der Operation	der Hernien	Op.	H.	Op.	H.
78	12	80	6	20	5.

Demnach beträgt die Zahl der beobachteten postoperativen Bauchhernien

bei Männern 15,4%
„ Frauen 7,5%
„ Kindern . . . . . 25 %.

Die höchste Procentziffer zählen demnach die Kinder, die niedrigste die Frauen. Inwieweit in diesen Zahlen der Anteil der anderen prädisponierenden Momente, wie lange dauernde Drainage etc. zum Ausdruck kommt, möge bei der Berechnung dieser Ursache in Betracht gezogen werden. Jedenfalls gehen wir nicht fehl, wenn wir in dem um fast das doppelte höheren Procentsatz der mit Hernien behafteten Männer gegenüber den Frauen den Einfluss der im Allgemeinen doch erheblich schwereren körperlichen Anstrengung infolge von Berufsarbeit erkennen. Die enorm hohe Beteiligung der Kinder erklärt sich meines Erachtens zum Teil daraus, dass es sich bei diesen in einer grossen Zahl von Fällen um eitrige Erkrankungen handelt, die die Indikation zum operativen Eingriff gaben und die, wie wir noch sehen werden und wie allgemein betont wird, wesentlich ungünstigere Chancen bieten.

In Betreff der Körperbeschaffenheit fanden sich bei 158 Personen genauere Angaben und zwar sind:

105 als kräftig
35 als mässig kräftig
22 als schwächlich

bezeichnet. Da bei der ersten Gruppe 12 = 11,5%, bei der zweiten 4 = 12,7%, bei der dritten 2 = 9% Hernien notiert sind, lässt sich aus der Körperbeschaffenheit an und für sich, wenn es sich nicht um ausnahmsweise elende und heruntergekommene Individuen handelt, ein prädisponierendes Moment nicht ableiten.

Während Körperbeschaffenheit, Alter und Geschlecht sicherlich als nur von untergeordneter und sekundärer Bedeutung für postoperative Hernien nach Laparotomien angesehen werden können, hat man von jeher der Schnittführung, mit der wir uns jetzt zu beschäftigen haben werden, eine ausschlaggebende Bedeutung für die Verhütung derselben zuerkannt. Das Bestreben der Autoren geht dahin, für die gewissermassen typischen Operationen an der Appendix, der Gallenblase, dem Magen, Normalschnitte zu finden, die bei grösstmöglichster Uebersichtlichkeit und Bewegungsfreiheit, ein möglichst physiologisches Durchdringen der Bauchwand gewährleisten und vor Allem die Nerven schonen, die die Ernährung der zur Verhütung einer Bauchhernie an erster Stelle als Schutz in Frage kommenden Muskulatur besorgen.

L. Tait, Kehrer u. A. vermieden die mediane Laparotomie in der Linea alba und verlegten sie seitlich von derselben. Pfannenstiel gab für gynäkologische Operationen seinen suprasymphysären

Querschnitt an, Lennander empfahl seinen Schnitt durch die hintere Rectusscheide nach Verlagerung des Musculus rectus. Für die Operationen an den Gallenwegen hat neben dem Schnitt parallel dem Rippenbogenrand Mayo Robson's pararectaler Schnitt vielfach Eingang gefunden. Kocher empfiehlt in seinem bekannten Lehrbuch als Normalschnitte neben den Medianschnitten oberhalb des Nabels die querverlaufenden, unterhalb die schräg medial abwärtsziehenden. Mit Ausnahme des Pfannenstiel'schen Schnittes haben wir sämtliche genannten Laparotomieschnitte angewandt und dabei in einer grossen Anzahl der Fälle besondere Rücksicht auf die eintretenden Nerven genommen. In der folgenden Tabelle sind die Operationen nach Schnittführung und procentualer Beteiligung an der Hernienmorbidität zusammengestellt.

Tabelle II. Schnittführung.

	Zahl der Operat.	Zahl der Hern.
A. Typische Schnitte.		
1. Schnitt parallel dem Lig. Poup.	57	11 = 19,3%
2. Lennander'scher Schnitt	40	7 = 17,5%
3. Mittellinienschnitt in der Linea alba	33	3 = 9 %
4. Schnitt parallel dem Rippenbogen	12	1 = 8,5%
6. Schnitt in Linea alba oberh. des Nabels	6	0
B. Atypische Schnitte.		
1. Schnitte durch den Rectus	3	0
6. Sonstige (Gegenincisionen u. s. w.)	28	1 = 3,6%.

Es sind insgesamt hier 181 Fälle aufgeführt. Es fehlen einige wenige, bei denen sich die Schnittführung nicht mit wünschenswerter Sicherheit eruieren liess. Demzufolge fehlen auch bei der Zahl der Hernien eine, bei den cirkumskripten Bauchwandschädigungen zwei. Gehen wir etwas näher auf die einzelnen Schnitte ein. Unser Laparotomiematerial umfasst wohl sämtliche chirurgische und gynäkologische Erkrankungen der Bauchhöhle, und demzufolge sehen wir auch die verschiedensten Schnittführungen angewandt. Bei Weitem das grösste Kontingent stellen bei uns die Erkrankungen der Appendix, und wir sehen darum auch in 92 Fällen den Schnitt in der rechten Unterbauchgegend geführt, teils den alten dem Lig. Poup. parallel verlaufenden, teils den etwas modificierten Lennander'schen Schnitt. In der Mehrzahl der Fälle handelte es sich um akute, meistenteils eitrige Erkrankungen an der Appendix, die häufig mehr-

fache Gegenincisionen und mehr weniger lang dauernde Drainagen notwendig machten, deren sehr erheblicher Anteil an der Entstehung von Bauchnarbenbrüchen in einer folgenden Tabelle beleuchtet werden soll.

Nächstdem am häufigsten sind die Erkrankungen am weiblichen Genitale vertreten, meist Pyosalpingitiden, wobei ebenfalls sehr häufig drainiert wurde. Die hierbei gewählte Schnittführung ist in der Mehrzahl der Fälle (33) der in der Mittellinie etwas oberhalb des Nabels beginnende, in der grössten Ausdehnung jedoch unterhalb des Nabels verlaufende Schnitt; in einer kleineren Anzahl der Lennander'sche Schnitt. Eine weitere Tabelle wird zeigen, inwieweit sich eine Beteiligung der Länge des Schnittes an der Entstehung der Bauchbrüche nachweisen lässt, doch will ich gleich erwähnen, dass in der Regel der Schnitt ziemlich gross angelegt wird, im Interesse einer guten und raschen Orientierung sowohl, wie vor allem auch deshalb, um bei eitrigen Processen in der Bauchhöhle, die ja wie gesagt einen sehr grossen Procentsatz unseres Bauchmaterials ausmachen, die notwendigen Massnahmen, gründliches Absuchen der Bauchhöhle, exaktes Wegschwemmen des Eiters u. s. w. mit der grösstmöglichen Peinlichkeit ausführen zu können. Von dem Grundsatze eines grossen ausreichenden Schnittes abzugehen, haben wir, obwohl sich, wie später ersichtlich werden wird, ein geringfügiger Anteil der Schnittgrösse nicht ganz von der Hand weisen lässt, keinen Grund, umsoweniger als dieser Anteil, wie gesagt, klein ist und durch eine exakte Naht auf ein Minimum reduciert werden kann. So sehr man bei der Operation auch die Gefahr des späteren Bauchbruches und seine Verhütung stets vor Augen haben soll, so darf uns dies doch nicht abhalten, den Schnitt zweckmässig gross auszuführen und darf uns nicht verleiten, wegen möglicher späterer Gefahren die Operation unnötig zu verlängern, oder infolge eines zu kleinen Schnittes den Patienten einer augenblicklichen schweren Gefahr auszusetzen.

Wesentlich seltener wurde wegen Erkrankung der Gallenwege operiert und hier wurde in der Mehrzahl der nachuntersuchten Fälle (12 mal) der Schnitt parallel und etwas unterhalb des rechten Rippenbogens gewählt, auch hier fand naturgemäss Drainage oder Tamponade häufig Verwendung. Die übrigen Operationen, die eine Schnittführung im Oberbauch notwendig machten, waren solche wegen Erkrankung des Magens, Milz- und Leberverletzungen. Hier wurde 6 mal in der Linea alba, 2 mal rechts pararectal eingegangen. In 3 Fällen musste der Musculus rectus, da der ursprüngliche Mittel-

linienschnitt nicht ausreichte, in grösserer Ausdehnung eingeschnitten werden. Die übrigen atypischen Schnitte betreffen zumeist solche, die bei diffusen Peritonitiden als Gegenincisionen angelegt sind und die nur angeführt wurden, wenn sie eine Grösse von ca. 4 cm überschritten. Der früher bei uns allgemein verwandte Schnitt parallel dem Lig. Poup. resp. dem Darmbeinkamm hat, wie die Tabelle zeigt, unter 57 Fällen, bei denen er ausgeführt wurde, 11 Hernien aufzuweisen, das sind ca. 20%, drainiert wurden hiervon 27 mit 11 Hernien. Dieser Schnitt, wie ein Blick auf Figur 2 der Arbeit von Asmy (über den Einfluss der Durchtrennung motorischer Nerven u. s. w.)[1]) zeigt, liegt bezüglich des Nervenverlaufs ausserordentlich günstig. Die die Bauchmuskulatur versorgenden Nervi intercostales haben in ihren oberen Zweigen eine dem Verlauf der oberen Rippen parallele Richtung, während vom 9.—12. ein starkes Abweichen nach unten zu bemerken ist. Nerv 11 und 12 verlaufen annähernd genau parallel dem Darmbeinkamm und weiterhin dem Lig. Poup., also in der Richtung des Schnittes, der bei richtiger Ausführung zwischen Nerv 11 und 12 zu liegen kommt. Auf diese Weise wird sicher in der Mehrzahl der Fälle eine Läsion der Nerven vermieden und damit auch eine Ursache der Entstehung des Bauchbruches. Anastomosen sind hier zwischen 11. und 12. Nerv. intercostalis nicht vorhanden, so dass höchstens das eine oder andere Aestchen für die schiefen Bauchmuskeln oder den Musculus transversus in den Schnitt fällt, was aber bei möglichst stumpfem Vorgehen auch vermieden werden kann.

Der bei einem Teil der Appendix-Erkrankungen angewandte Lennander'sche Schnitt hat offenbar rasch Eingang gefunden. In einer Arbeit von Silbermark und Hirsch[2]) aus der Klinik von Mosetig wird an 41 Fällen nachgewiesen, dass keiner von den 5 Fällen, bei denen sich Hernien oder Verdünnungen der Bauchwand fanden, der Unzulänglichkeit der Methode als solcher zuzuschreiben war, vielmehr handelte es sich bei allen diesen 5 Fällen um schwere Komplikation im Wundverlauf, sämtliche Fälle waren drainiert worden. Die Ausführung des Lennander'schen Schnittes[3]) ist bekannt, man bekommt hierbei sehr schön die in den Musculus rectus eintretenden Nervenendigungen zu Gesicht und kann, wenn man zwischen zwei Nerven eingeht, und dieselben auseinander zieht,

1) Diese Beiträge. 1899. Bd. 23.

2) Deutsche Zeitschr. f. Chir. Bd. 68. 1903.

3) Lennander, Ueber den Bauchschnitt durch eine Rectusscheide etc. Centralbl. f. Chir. 1898.

sehr häufig jegliche Nervenverletzung vermeiden, also zumeist natürlich bei einfachen Verhältnissen z. B. bei einer Intervalloperation oder bei Gangrän der Appendix ohne Eiter. Ist man dagegen genötigt, aus den oben kurz angeführten Gründen eine Eröffnung der Bauchhöhle in grösserer Ausdehnung vorzunehmen, so wird man wohl kaum vermeiden können, wenigstens einen eintretenden Nerven, meistens den Intercostalis 11 zu durchschneiden, und dies ist sicher bei einer grösseren Anzahl unserer Fälle geschehen. Die Bildung von echten Bauchhernien wird dadurch wohl kaum begünstigt, wie aus unserer Tabelle hervorgeht, wohl aber können wir eine cirkumskripte Schädigung der Muskulatur der Bauchwand infolge der Nervenläsion keineswegs von der Hand weisen. Während hier bei der kurz besprochenen Anwendung der Lennander'schen Schnittführung zum Aufsuchen der Appendix das Peritoneum am lateralen Rand des Musculus rectus eröffnet wurde, wurde in einer kleinen Anzahl von Fällen, die wir hier gleich mit anschliessen dürfen, nämlich in 5 Fällen von Pyosalpinxoperationen die Bauchhöhle nach lateraler Verlagerung des losgelösten Rectus in der Mittellinie eröffnet. Hierbei war in 3 Fällen drainiert worden mit einer Hernie. Da bei der Appendicitisoperation der Lennander'sche Schnitt im Ganzen 35 mal angewandt worden war, erhalten wir als Gesamtzahl der Fälle mit Anwendung des Lennander 40, wovon 24 drainiert wurden mit im Ganzen 7 echten Hernien.

Wir sehen also, so gut die Lennander'sche Schnittführung anatomisch begründet ist, dass der von uns in einer grossen Zahl von Fällen geübte Schnitt parallel dem Lig. Poup. entsprechend dem Faserzug des Musculus obliquus externus die Konkurrenz wohl aushalten kann, denn ein Blick auf die Tabelle lehrt, dass die procentuale Beteiligung an der Hernienbildung bei beiden Schnittführungen nicht sehr differiert. Der Umstand, dass bei unserem alten Schnitt nicht immer ohne Läsion der Muskulatur namentlich des Musculus obliquus internus, weniger des transversus vorgegangen werden kann, fällt nicht allzu sehr ins Gewicht, da die Läsion der Muskulatur, wie wir an anderen Schnittmethoden sehen werden, an und für sich wohl kaum zur Hernienbildung prädisponiert, wenigstens dann nicht, wenn die Naht exakt vorgenommen wird. Andererseits aber scheint uns der Parallelschnitt recht erhebliche Vorteile bei Appendicitis vor allem bei eitrigen zu haben, besonders den, dass man den Schnitt, ohne die Gefahr der Nervenläsion irgend zu steigern, beliebig gross machen kann. Dies ist bei dem Lennander'schen Schnitt ent-

schieden nicht der Fall. Hier ist, wenn man ganz ohne Nervenverletzung auskommen will, der zur Eröffnung der Fascia transversa resp. des Peritoneums zur Verfügung stehende Raum kaum grösser als 4 cm; allerdings kann man dies noch etwas vergrössern durch stumpfes Auseinanderziehen der Schnittränder nach oben und unten, doch nur in sehr beschränktem Masse. Macht man den Schnitt grösser, so muss man mindestens einen, mitunter aber auch zwei Nerven opfern; dass dies, wenn es auch die Bildung einer echten Hernie nicht direkt begünstigt, doch nicht gleichgiltig sein kann, liegt auf der Hand. Die von den nur sehr wenig oder gar nicht anastomosierenden Nervenendigungen versorgten Myomere werden atrophisch und geben zu den später zu erwähnenden partiellen Muskelvorwölbungen Veranlassung.

Hat man also Ursache, aus dem einen oder anderen Grunde einen grossen Schnitt anzulegen, so thut man gut den Schnitt parallel dem Ligament zu wählen. Von ähnlichen Erwägungen scheint auch Lennander auszugehen, wenn er in einer ganz kürzlich erschienenen Arbeit[1]) empfiehlt, bei Peritonitiden, die vom Processus vermiformis ausgehen, kürzere oder längere Schrägschnitte zwischen dem Intercostalis 11 und 12 oder 12 und Lumbalis 1, event. auch dicht über der Crista oss. ilei oder am Lig. Poup. anzuwenden. Bei Fällen, wo man drainieren muss, kann man ja den Schrägschnitt so legen, dass sein unteres Ende unter den nach innen gezogenen Muscul. rectus zu liegen kommt. Man kann dann ja wohl annehmen, dass in solchen Fällen, wenigstens wenn die Dauer der Drainage nur eine kurze ist, der luxierte Rectus sich wieder über die Drainagestelle legt, und so wenigstens bis zu einem gewissen Grade vor dem Auftreten einer Hernie schützt, wenn auch das, wie wir sehen werden, eigentlich prädisponierende Moment, die Fascienlücke, die so leicht nach Drainage zurückbleibt, davon natürlich in keiner Weise beeinflusst werden kann. Bei langer Dauer der Drainage aber glaube ich, wird der Muskel sich nicht so leicht wieder an seine alte Stelle legen, da er dann ja wohl zu sehr gelitten haben dürfte, um sich wieder ganz genau so wie früher zu lagern.

Dass es nicht die direkte Durchtrennung der Bauchmuskulatur ist, die die Hernienbildung begünstigt, dass im Gegenteil bei exakter Vereinigung der durchtrennten Muskulatur selbst nach Drai-

1) Ueber die Behandlung der akuten Peritonitis. Deutsche Zeitschr. f. Chir. Bd. 81. H. 1.

nage, wenn sie nur nicht allzu lange dauert, jede Hernie ausbleiben kann, dafür sind ein weiterer Beweis die Erfolge, die mit dem Schnitt parallel dem Rippenbogen bei Operationen an den Gallenwegen erzielt wurden. Man hat vielfach angenommen, dass dieser Schnitt schlechte Resultate hinsichtlich postoperativer Bauchbrüche liefern müsse, denn erstens wird hierbei die gesamte schräge und quere Bauchmuskulatur zum Teil durchtrennt und auch der Rectus mehr weniger weit eingeschnitten, und dann lehrt ein Blick auf einen Atlas, dass auch die Nervenversorgung derselben bei diesem Schnitte Schaden nehmen muss, und zwar ist es hauptsächlich der Nerv. intercostalis 10, der hierbei leicht verletzt wird. Da jedoch, wie Fig. 2 der Arbeit von A s m y uns zeigt, hier ausreichend Anastomosen mit den beiden benachbarten Intercostalnerven bestehen, so ist diese Gefahr nicht allzu hoch zu bewerten. Auch die Wirkung der Drainage und eines etwa eingeführten Gazestreifens macht sich bei diesem Schnitte nicht in so deletärer Weise bemerkbar, weil hierbei die Durchtrennung der Fascie in ihrem Faserverlauf erfolgt und infolgedessen nach Entfernung der Drainage eine etwa zurückbleibende Lücke bei Kontraktionen des Musculus transversus zusammen-, nicht auseinandergezogen wird. Wir haben 12 Fälle mit diesem Schnitte nachuntersucht und unter ihnen nur eine einzige Hernie gefunden. Wenn auch die Zahl der Fälle nur eine geringe ist, so scheint sie uns doch zum Mindesten zu beweisen, dass hier von einer schlechten Methode nicht die Rede sein kann. Der einzige Fall, bei dem wir eine Hernie beobachtet haben, war ein solcher von Cholecystostomie, bei dem in einer zweiten Operation die $^3/_4$ Jahre persistierende Gallenfistel geschlossen wurde. Bei dieser zweiten Operation wurde zunächst die Fistel umschnitten, die Gallenblase, die breit adhärent war, losgelöst und dann noch ein Choledochusstein durch Choledochotomie entfernt, darnach wurde wieder durch mehrere Wochen drainiert. Dass bei einer derartig eingreifenden Operation besonders beim Umschneiden der Fistel die Kontinuität der Muskulatur und hauptsächlich der Fascie mehr als wünschenswert geschädigt wurde, ist klar, zumal ja die $^3/_4$ Jahr lang bestehende Gallenfistel an und für sich schon für das Entstehen eines Locus minoris resistentiae gesorgt hatte, sodass das Auftreten einer Hernie in diesem Falle uns nicht weiter wundern kann. Bei allen anderen Fällen aber waren die Narben von so vorzüglicher Beschaffenheit, schmal und fest, an den Drainagestellen eingezogen, dass wir nach unseren Erfahrungen diesen Schnitt, der ja eine ausgezeichnete Uebersicht giebt, nur em-

pfehlen können. Für diesen wie für die übrigen oberhalb des Nabels gelegenen Schnitte kommt als weiteres günstiges Moment gegenüber den Schnitten unterhalb des Nabels in Betracht, dass der Druck innerhalb der Bauchhöhle, der ja sicher bei der Entstehung der Bauchbrüche nächst dem Vorhandensein einer Bruchpforte die Hauptrolle spielt, hier wesentlich geringer ist als im Unterbauch.

Die übrigen Schnittführungen im Oberbauch sind bei unserem Materiale nur sehr spärlich vertreten und lassen sich kurz abthun. Es wurde zweimal pararectal, sechsmal in der Mittellinie eingegangen, in keinem Falle wurde hierbei das Auftreten einer Hernie beobachtet. In drei Fällen wurde, wie ich gleich hier erwähnen möchte, bei Milzverletzung der linke Musculus rectus quer mehrere Centimeter weit eingeschnitten, um die nötige Aktionsfreiheit zu gewinnen, auch hier wurde in keinem Falle ein Bauchbruch konstatiert. Das Material ist zu klein, um irgendwie weitergehende Schlüsse daraus zu ziehen, immerhin bestätigt es die bekannte gute Chance der Schnitte im Oberbauch und die relative Harmlosigkeit selbst weitgehender Muskeldurchtrennung.

Ueberraschend günstig gestalten sich nach unserer Tabelle die Verhältnisse bei dem so sehr in Misskredit geratenen Schnitte in der Linea alba. Unter 33 Fällen, bei denen in der Mehrzahl, nämlich in 22, drainiert worden war, haben wir nur drei Hernien gesehen. Allerdings wurde dieser Schnitt fast stets bei weiblichen Patienten angewandt, die ja, wie wir sahen, in auffallender Weise von Hernienbildung verschont bleiben, wenigstens im Vergleich zu den Männern. Aber dieser geringe Procentsatz von Hernien ca. 9% gegenüber 17,5% bei Lennander und gegenüber 19% bei dem Schnitt parallel dem Lig. Poup. ist doch sicher sehr bemerkenswert.

Man muss sich freilich hüten, aus so relativ kleinen Zahlen, wie sie uns hier bei den einzelnen Schnitten zur Verfügung stehen, allgemein giltige Schlüsse ziehen zu wollen. Das ist auch keineswegs die Absicht dieser Arbeit; aber da gerade die angeblich ungünstigen Resultate bei medianen Laparotomien zur Anwendung extra-medianer Schnitte angeregt haben, ist es, glaube ich, wohl von Interesse, dass unsere Resultate die allgemeinen Erfahrungen nicht bestätigen. Ein Procentsatz von 9% Hernien, besonders bei in der Mehrzahl drainierten Fällen, ist jedenfalls ein geringer, und da die Mehrzahl der Bauchbruchstatistiken von gynäkologischer Seite stammen und unser Material, soweit es den medianen Schnitt betrifft, zum grössten Teil gynäkologisch ist, kann es direkt mit diesen

verglichen werden. Auf einige diese Statistiken möge später vergleichweise eingegangen werden. Wenn die Linea alba genau vereinigt wird, und Prima intentio statt hat, kann sie sicher so fest zusammenheilen, wie die Fascie an irgend einer anderen Stelle, und wenn die Recti gut und stramm sind, erfüllen sie hier ihren Zweck, die Linea alba vor Ueberdehnung zu schützen so gut wie bei einer intakten Linea alba. Nur wenn Rectusdiastase besteht, ist die Gefahr einer Hernie gross, aber schliesslich auch nicht so sehr viel grösser, als bei Leuten, die, ohne operiert zu sein, an Diastase der Recti leiden. Und gerade bei Bestehen der Rectusdiastase hat man es ja völlig in der Hand, dieselbe gleichzeitig operativ zu beseitigen und so günstigere Verhältnisse zu schaffen, als vor der Operation.

Dass, tadellose Prima reunio vorausgesetzt, der Verschluss einer Oeffnung mit Fascie resp. sehnigem Material vor dem Auftreten einer Hernie fast sicher schützt, sehen wir ja oft genug bei Radikaloperationen von Schenkelbrüchen, wo doch sehr häufig der Verschluss der Bruchpforte lediglich durch Annähen des Lig. Poup. an die Fascie des Oberschenkels bewerkstelligt wird, und wo wir doch recht selten einem Recidive begegnen.

Wir glauben also nach den Ergebnissen unserer Nachuntersuchungen keinen Grund zu haben, in das Verdammungsurteil über die Laparotomie in der Mittellinie einzustimmen.

Es erübrigt noch, mit einigen Worten über die noch nicht besprochenen atypischen Schnitte im Bereich des Unterbauches zu berichten. Es sind dies die zum Zwecke ausgiebiger Drainage bei diffusen infektiösen Processen in der Bauchhöhle angelegten Gegenincisionen. Ihre Zahl ist recht erheblich, doch erwähne ich, wie bereits gesagt, nur diejenigen, welche eine gewisse Grösse von ca. 4 cm überschreiten. Sie wurden fast ausschliesslich in beiden Regiones hypogastricae angelegt, möglichst weit nach aussen, am tiefsten Punkt. Die Schnittrichtung ist hier eine von aussen oben nach unten innen verlaufende, entsprechend dem Faserverlaufe des Musc. obliquus externus und der tiefen Fascie, die ja hier ebenfalls einen schräg nach unten innen gerichteten Verlauf hat. Der Musc. obliquus externus braucht also nicht eingeschnitten zu werden, sondern man kann ihn stumpf auseinander drängen. Dagegen lassen sich Verletzungen der übrigen Muskeln nicht immer vermeiden. Nach Einführen der Drainage wird die Peritoneal-Fascienlücke, falls sie grösser als nötig ausgefallen sein sollte, was nach Thunlichkeit vermieden wird, durch eine Naht geschlossen, einige wenige Nähte

werden in die durchtrennte Muskulatur gelegt und Fascien- und Hautwunde bis auf den Spalt für die Drainage verkleinert. Da die Drainagen hier nur so lange liegen bleiben, als freie Kommunikation mit der Drainage auf der anderen Seite besteht, also meistens nur einige wenige Tage, so ist anzunehmen, dass sich der Spalt in Peritoneum und tiefer Fascie sowohl wie in der Muskulatur nicht schlechter vereinigt, als ob er primär genäht worden wäre. Daraus erklärt es sich unserer Meinung nach auch, dass wir unter ca. 28 hierher gehörigen Fällen nur eine Hernie gesehen haben.

Rekapitulieren wir kurz so finden wir:

Bei	180	Operationen	23	Hernien	= 12,8%.
Bei	57	Schnitten parallel dem Lig. Poup. .	11	Hernien	= 19,3%.
Bei	40	Operationen nach Lennander .	7	Hernien	= 17,5%.
Bei	33	Mittellinienschnitten	3	Hernien	= 9 %.
Bei	12	Schnitten parallel dem Rippenbogen	1	Hernie	= 8,5%.
Bei	11	Schnitten im Oberbauch . . .			= 0 %.
Bei	28	Gegenincisionen am Unterbauch .	1	Hernie	= 3,5%.

Nach einem Blick auf diese Zusammenstellung möchte es fast scheinen, als ob die Art der Schnittführung doch recht wesentlich mit dem Entstehen einer postoperativen Hernie in ursächlichem Zusammenhang steht, und es ist wohl möglich, dass falsche Anschauungen über den Einfluss der Schnittrichtung auf die Entstehung von Bauchbrüchen z. T. in einer oberflächlichen Zusammenstellung derartiger Zahlenreihen ihre Erklärung finden.

Wir haben jedoch bereits gesehen, dass die Hernienbildung hauptsächlich bei solchen Patienten auftritt, die längere oder kürzere Zeit drainiert gewesen sind, und es ist deshalb nötig, den Einfluss der Drainage etwas genauer zu betrachten.

Bevor wir jedoch dieses, unseres Erachtens wichtigste ätiologische Moment untersuchen, um dann ein reines Bild von dem Einfluss der Schnittführung zu bekommen, mögen doch noch kurz einige andere Umstände an der Hand unserer Tabelle beleuchtet werden, da man sie ebenfalls in ursächlichen Zusammenhang mit nach den Operationen auftretenden Bauchbrüchen gebracht resp. zu deren Verhütung ersonnen hat, ich meine die Länge des Bauchschnittes, die Art der Vereinigung der Bauchdecken und den Einfluss des Tragens einer Bauchbinde nach der Operation.

Bezüglich der Länge des Schnittes finden sich Angaben in den Krankengeschichten resp. wurde später bei der Nachuntersuchung die Ausdehnung festgestellt in 132 Fällen.

Es betrug die Länge des Schnittes:

In 27 Fällen bis 10 cm mit 3 Hernien = 11%.
In 45 Fällen bis 15 cm mit 4 Hernien = 9%.
In 60 Fällen über 15 cm mit 12 Hernien = 20%.

Es lässt sich demnach, da der Unterschied zwischen den beiden ersten Gruppen nur sehr gering ist und von Zufälligkeiten bedingt sein kann, wogegen die dritte Gruppe ungefähr die doppelte Hernienzahl aufweist aus diesen Zahlen ableiten, dass geringe Differenzen in der Grösse des Schnittes sich in der Zahl der postoperativen Hernien nicht bemerkbar machen, dass dagegen sehr grosse Schnitte zweifellos von Einfluss auf das Entstehen von Bauchbrüchen sind. Die Gründe sind so einleuchtende, dass es keinen rechten Zweck hat, denselben besonders nachzugehen. Je grösser die Angriffsfläche ist, desto leichter wird unter sonst gleichen Umständen der Bauchdruck eine Lücke finden, wo er die Intestina herauspressen kann. Wir werden später sehen, dass sich der Einfluss der Schnittlänge ausschliesslich bei drainierten Fällen bemerkbar macht, dass dagegen bei vollständiger exakter Vereinigung der Bauchdecken und prima intentio ein Einfluss der Schnittgrösse nicht ersichtlich ist.

Es erübrigt noch den Einfluss der Nahtmethode festzustellen.

Mit Recht hat man ständig daran gearbeitet, die Nahttechnik zu verbessern, um exakte Vereinigung und glatte Heilung der durchtrennten Gebilde der Bauchdecken zu erzwingen. Die ursprüngliche Spencer Wels'sche Vereinigung der Bauchdecken in einer Schicht ist wohl heute fast allgemein verlassen, und man hat sich durchweg der Etagennaht zugewandt. Die Art der Ausführung der Etagennaht ist jedoch noch recht verschieden, und während ein grosser Teil der Operateure noch an der Naht in zwei Schichten festhält, ist neuerdings mehr und mehr die allerdings etwas umständlichere und zeitraubendere Methode der Vereinigung jeder Schicht für sich in Aufnahme gekommen. Kompliziertere Methoden der Naht, wie solche beispielsweise von Kehrer, Schäffer[1]) angegeben worden sind, um die normale Faserkreuzung der Linea alba bei Mittellinienschnitt wiederherzustellen, sind wohl wegen ihrer Kompliziertheit wenig in Aufnahme gekommen.

Das ist begreiflich, aber davon, eine möglichst exakte Etagennaht auszuführen, darf uns der geringe Mehraufwand von Zeit und Mühe nicht abhalten. Da ja nach Schluss des Peritoneums die

1) Centralbl. f. Gynäkologie. 1896.

Narkose, wie es bei uns stets geschieht, abgebrochen werden kann, entsteht durch die Verlängerung der Operationsdauer keinerlei Gefahr für den Patienten, sodass man, wenn die Etagennaht thatsächlich bessere Resultate liefert, verpflichtet ist, dieselbe anzuwenden. Demgemäss haben auch wir uns in den letzten 2 Jahren principiell der mehrschichtigen Etagennaht zugewandt. Vorher bedienten wir uns einer Naht in 2 Etagen. Beim Mittellinienschnitt vereinigte die erste Nahtreihe Peritoneum und Fascie, Zwischennähte sorgten für eine genauere Adaptierung der letzteren, die zweite Nahtreihe vereinigte die Haut. Bei extra-medianen Schnitten wurde das obere Fascienblatt mit in die Hautnaht genommen. Jetzt verfahren wir so, dass wir mit der ersten Nahtreihe, die wie auch die folgenden fortlaufend ausgeführt wird, das Peritoneum vereinigen. Nur wenn die Fascia transversa sich nicht oder ungenügend isolieren lässt, wird sie ebenfalls in diese Naht genommen, sonst aber für sich vereinigt. Weitere fortlaufende Nähte vereinigen die vorderen Fascienblätter, nachdem event. durchtrennte Muskelpartien mit Catgutknopfnähten versorgt sind. Nachdem schliesslich einige Catgutknopfnähte durch die Fascia superficialis gelegt sind, wird die Hautnaht mit Knopfnähten ausgeführt. Als Nahtmaterial haben wir mit Ausnahme der Naht in Muskulatur und Fascia superficialis bisher stets Seide genommen.

Bei unserem Materiale, das ja nur einen Jahrgang der durch mehrschichtige Etagennaht versorgten Laparotomien in sich begreift, überwiegt die alte zweietagige Naht an Zahl bedeutend, und es ist für uns selbst sehr wichtig festzustellen, ob wir mit der neuen Nahtmethode thatsächlich eine Verminderung der Hernienfälle erzielt haben. Da die nach beiden Methoden genähten Fälle ungefähr den gleichen Procentsatz von Drainagen aufzuweisen haben, können wir aus unserer Tabelle direkt den Erfolg der Naht ablesen.

Es wurde zweietagig genäht 117 mal mit 19 Hernien
dreietagig genäht 37 mal mit 3 Hernien.

Also im ersten Fall 16%, im zweiten etwa 5,5% Hernien, d. h. ungefähr den dritten Teil.

Wieviel etwa von diesen Hernien in beiden Fällen abzuziehen sind, werden wir bei der Betrachtung der Hernienfälle im einzelnen sehen; schon jetzt aber können wir mit Sicherheit sagen, dass, wie es ja auch allgemein angenommen wird, die exakt ausgeführte mehrschichtige Etagennaht der nur in zwei Schichten ausgeführten unbedingt überlegen ist.

Der Vollständigkeit halber füge ich bei, dass in 4 von den nachuntersuchten Fällen die Naht nur in einer Schicht ausgeführt wurde, resp. offene Wundbehandlung statthatte. Bei zwei von denselben haben wir Hernien erlebt. Es versteht sich von selbst, dass diese Art der Bauchdeckenversorgung nur in ganz besonderen Fällen gewählt wurde.

Nur ganz kurz möchte ich die Frage berühren, ob das Tragen einer Bauchbinde nach der Operation nach Ausweis unserer Tabelle irgendwelchen Einfluss auf die Verhütung von Bauchbrüchen gehabt hat.

Es trugen von den Patienten, bei denen besonders danach gefragt wurde, eine Bauchbinde:

gar nicht	17	mit 1 Hernie
wenige Wochen	9	mit 0 Hernien
1/4—1/2 Jahr	8	mit 1 Hernie
länger	31	mit 4 Hernien.

Von den 63 Patienten, also etwa einem Drittel der Nachuntersuchten hatten 6 Hernien, das ist ebenfalls ein knappes Drittel der überhaupt Beobachteten, sodass wir die Zahlen wohl ungefähr als den Durchschnitt des Gesamtmaterials auffassen dürfen.

Diejenigen, welche gar keine Bauchbinde trugen, hatten demnach 6%, diejenigen, die sie wenig Wochen trugen 0%, dagegen diejenigen, die sie lange Zeit trugen etwa 12,5% Hernien.

Diese Zahlen sind zwar nicht gross und vor allem ist bei denjenigen Patienten, die die Bauchbinde lange Zeit trugen, zu berücksichtigen, dass sie dieselbe gerade aus dem Grunde nicht ablegten, weil sie eine etwa entstandene Hernie zurückhalten wollten, aber zum mindesten lässt sich aus unseren Zahlen ein vorteilhafter Einfluss der Bauchbinde nicht ableiten.

Die Frage, ob man eine Bauchbinde verordnen soll, ist von grosser Wichtigkeit, einmal deswegen, weil man vielfach den Bauchbinden einen direkt schädlichen Einfluss nachsagt, indem durch ihr Tragen einer Schwächung der Bauchmuskulatur, die ja zweifellos von allergrösster Bedeutung ist, direkt Vorschub geleistet werden soll, und dann auch, namentlich für ein Krankenhaus, wegen des Kostenpunkts. Eine gut sitzende Bauchbandage ist nicht leicht herzustellen und nicht billig. Sitzt sie nicht, so legen die Patienten dieselbe, sobald sie das Krankenhaus verlassen haben, ab, und die Ausgabe war unnötig. Da wir also aus unserem Material, einen günstigen Einfluss einer Bauchbinde nicht ersehen können, so glauben

wir, wird man gut thun, dieselbe wenigstens nicht principiell tragen zu lassen. Bei per primam geheilten Laparotomien, bei solchen mit kleinem Schnitt bis 15 cm, bei guter Bauchmuskulatur und bei allen Laparotomien im Oberbauch kann man die Binde, glaube ich, gut fortlassen. Bei den übrigen aber wird man dieselbe nur eine kurze Zeit etwa $^1/_4$ Jahr tragen lassen und dann durch Kräftigung der Muskulatur das Auftreten einer Bauchhernie hintanzuhalten suchen.

Bei der Besprechung der einzelnen Faktoren, die man mit dem Auftreten von Bauchbrüchen in ursächliche Verbindung zu bringen gewöhnt ist, haben wir des Oefteren Gelegenheit genommen, darauf hinzuweisen, dass sich aus unseren Tabellen nicht direkt der Einfluss dieser Massnahmen, wie Wahl der Schnittrichtung, Nahttechnik, Grösse des Laparotomieschnittes ersehen lässt, dass man vor allen Dingen vielmehr darnach zu fragen hat, bei wie vielen von diesen Fällen die Bauchhöhle sofort völlig geschlossen werden konnte und bei wie vielen die Kontinuität der wieder vereinigten Bauchdecken durch Drainage resp. Tamponade in grösserer oder geringerer Ausdehnung unterbrochen blieb.

Diese Frage, ob drainiert wurde oder nicht und wie lange, scheint uns die wichtigste und alle anderen daneben nur von sekundärer Bedeutung.

Wir werden uns bemühen, dies an der Hand anderer Zusammenstellungen nachzuweisen. Auf der folgenden Tabelle sind sämtliche nachuntersuchten Fälle in 3 Gruppen geteilt: drainierte, nicht drainierte und solche, bei denen der Heilungsverlauf durch Bauchdeckeneiterungen oder Kotfisteln kompliciert wurde. Bei dieser letzteren Gruppe war wohl ausnahmsweise primär Drainage angewendet worden, da aber zweifellos die Bauchdeckeneiterung oder die Kotfistel von grösserem Einfluss auf die Hernien war, habe ich die Drainage bei diesen Fällen nicht besonders zum Ausdruck gebracht.

	Zahl der Operationen		Zahl der Hernien	
1)	nicht drainiert und p. pr. geheilt	61	0	
2)	drainiert a) unter 8 Tagen	43	3 = 7 %	
	b) bis 14 Tagen	22	3 = 13,5%	
	c) 4 Wochen und länger	18	7 = 35 %	
		100		23
3)	Bauchdeckeneiterung, Kotfistel u. s. w.	17	10 = 56 %	

Bei unseren nicht drainierten und reaktionslos geheilten Fällen sehen wir also gar keine, bei denen dagegen, die nicht primär zur Heilung gelangten 23% Hernien — also ein ganz enormer Unterschied.

Wir sehen aber auch aus unserer Tabelle direkt, wie die Zahl der Hernien ansteigt im Verhältnis der Dauer der Drainage und zur Grösse und Schwere der Schädigung der Bauchdecken, denn bei den nur 8 Tagen drainierten Fällen sind 7%, bei den 14 Tagen drainierten 13,5%, bei den länger drainierten 35% Hernien notiert und bei den 17 Fällen, bei denen eine noch schwerere Komplikation des Wundverlaufs statthatte, haben wir sogar die enorme Zahl von 56% Hernien. Diese Zahlen illustrieren wohl ohne Weiteres den riesigen Einfluss der Drainage auf die Hernienbildung und weisen ihr den ersten Platz in der Reihe der hierbei in Betracht kommenden ursächlichen Momente an.

Wir können nach dem Ergebnis dieser Tabellen wohl sagen, gelingt es uns einen nicht drainierten Fall p. pr. zur Heilung zu bringen, so haben wir darin die fast absolut sichere Garantie, dass Patient später von einem Bauchbruch verschont bleiben wird. Ganz gleichgültig, wie gross der Schnitt war, wie er gelegen ist, ob wir zwei oder mehretagige Naht angewandt haben, und ob der Patient eine Bauchbinde getragen hat oder nicht. Die Primaheilung der exakt und vollständig vereinigten Bauchdecken ist der sicherste Schutz gegen Hernienbildung, dass ich hierbei nur die echten Hernien mit Bruchpforte im Sinn habe, habe ich bereits Eingangs betont. Bei den cirkumskripten Vorwölbungen in der Bauchwand infolge von Läsion der trophischen Nerven trifft dies natürlich nicht ganz zu.

Wir sahen, dass alle unsere echten Hernien bei drainierten Fällen oder bei solchen, die Störungen aufzuweisen hatten, zu Stande kamen. Ich lasse daher ein Verzeichnis der Hernien folgen, damit man aus demselben im Einzelnen ersehen kann, welcher Art diese Störungen waren:

I. Drainagefälle.

1) R. Darmruptur, langer Mittellinienschnitt, 2schichtige Naht, Bauchbruch ca. wallnussgross.
2) L. Peritonitis, Gegenincision, hühnereigrosse Hernie.
3) W. Appendicitis acuta, Pararectalschnitt, 19 cm Schichtnaht, Bronchitis. Bauchbruch hühnereigross.
4) W. Schnitt parallel Rippenbogen, 32 cm lang, 2schichtige Naht, apfelgrosser Bauchbruch.
5) W. App., Schrägschnitt, 2schichtige Naht, wallnussgr. Bruch.
6) A. Appendicitis acuta, pararectal, 2schicht. Naht, Hernie wallnussgr.
7) S. Appendicitis acuta, Schrägschnitt 19 cm lang, 2schicht. Naht, Hernie hühnereigross.

8) R. Appendicitis acuta, Schrägschnitt, Bronchitis, 2schicht. Naht, Hernie klein.
9) R. Pyosalpinx, langer Mittellinienschnitt, 2schicht. Naht, hühnereigrosse Hernie.
10) S. Appendicitis, pararectal, 20 cm, 2schicht. Naht, Hernie kirschgr.

II. Fadeneiterung.

11) K. Appendicitischer Abscess, pararectal. Schnitt 18 cm, 3 Wochen drainiert, an Stelle der Fadeneiterung erbsengrosse Hernie.
12) H. Appendicitis, Schrägschnitt, Drainage (unterer Winkel), kleine Gitterhernie (oberer Winkel).
13) W. Chol., 20 cm Mittellinienschnitt, drainiert, neben der Narbe kirschgrosse Hernie, Faden durchgeschnitten.
14) P. Appendicitis, pararectal. Schnitt, nicht drainiert, kleine Gitterhernie.
15) Sch. Appendicitis, pararectal. Schnitt 15 cm, nicht drainiert, haselnussgrosse Gitterhernie.
16) B. Appendicitis, Schrägschnitt 20 cm, nicht drainiert, kleine Gitterhernie an Stelle einer Fadenfistel.

III. Kotfisteln u. s. w.

17) H. Appendicitischer Abscess, Schrägschnitt 14 cm lang, Vereiterung von Haut- und Fasciennaht, langdauernde Kotfistel, hühnereigrosse Hernie.
18) K. Darmruptur, Mittellinienschnitt 16 cm lang, langdauernde Kotfistel und Bauchdeckeneiterung, Narbe 8 cm breit, in derselben wallnussgrosse Hernie.
19) K. Appendic. Abscess, Schrägschnitt 20 cm, offene Behandlung. Tamponade, Drainage, grosser Bauchbruch.
20) L. Peritonitis, pararectal. Schnitt 20 cm, Kotfistel, haselnussgrosse Hernie.
21) M. langdauernde Kotfistel, mit granulierender Wunde entlassen. Grösse der Hernie nicht angegeben.
22) St. Appendicitis, Schrägschnitt 10 cm lang, Kotfistel, kleiner Bauchbruch.

Wenn wir vorher sagten, dass es für völlig reaktionslos geheilte, nicht drainierte Fälle ziemlich gleichgültig scheine, mit welchem Schnitt u. s. w. sie operiert worden seien, so hat dies für die drainierten keine Geltung. Hier müssen wir vielmehr in den erwähnten Faktoren ein ursächliches Moment, das allerdings erst im Zusammenhang mit der Drainage Bedeutung gewinnt, erblicken.

Bei den drainierten Fällen gab uns:

Unser Schrägschnitt parallel mit dem Lig. Poup.	40%	Hernien.
Der Lennander'sche Schnitt . . .	ca. 30%	„
Der Schnitt in der Linea alba . . .	14%	„
Der Schnitt parallel dem Rippenbogen .	8½%	„
Atypische Schnitte bei Gegenincisionen .	3,5%	„

Ueberblicken wir von diesem Gesichtspunkte aus die Zahlen dieser kleinen Zusammenstellung und suchen wir uns die Ursachen zu erklären, so können wir diejenigen Schnitte, die die günstigsten Resultate liefern, kurz abtun. Bei den Gegenincisionen liegt gewöhnlich die Drainage nur wenige Tage, die Peritoneal-Fascienwunde ist klein und ebenso wie die Muskulatur in ihrer Faserrichtung durchtrennt, so dass wir hier nur ganz ausnahmsweise einmal einen Narbenbruch auftreten sehen. Aehnlich liegen die Verhältnisse, worauf ich schon kurz hinwies, beim Schnitt parallel dem Rippenbogen. Auch hier dauert die Drainage gewöhnlich nicht über 14 Tage, meistens aber kürzere Zeit, auch hier ist die Fascie in ihrem Faserverlauf getrennt, und die Durchtrennung der Muskulatur ist, da die Nervenversorgung nicht zerstört wird, nicht von grosser Bedeutung, daher die günstigen Resultate. Bei dem einzigen Fall dieser Gruppe, bei dem eine Hernie sich bildete, lagen Abweichungen von der Norm vor. Sonst aber können wir nach unseren Erfahrungen diesen Schnitt als einen ganz vorzüglichen empfehlen.

Der Lennander'sche Schnitt hat ja gegenüber unserem alten Schrägschnitt, der neben dem Mittellinienschnitt wohl am häufigsten bei Drainagefällen in Frage kommt, eine nicht unerheblich geringere Zahl von Hernien zur Folge. Wir glauben nicht fehl zu gehen, wenn wir die besseren Resultate desselben damit erklären, dass der wieder reponierte, vorher entweder lateral oder medial verlagerte Musc. rectus, wenigstens bei nur kürzere Zeit drainierten Fällen, sich vor die Fascienlücke legt und so doch wenigstens in einer Anzahl von Fällen das Zustandekommen einer postoperativen Hernie verhindert. Wir glauben, die Vorteile beider Schnittführungen, die bei unserem alten Schnitt in der grösseren Uebersichtlichkeit und der Möglichkeit, auch bei grosser Ausdehnung des Peritonealschnittes ohne Nervenläsion auszukommen, bestehen, lassen sich zweckmässig vereinigen, wenn man auch beim Schrägschnitt den Musc. rectus nach innen verlagert und den Schnitt unter demselben endigen lässt, sodass die Drainagestelle, die ja in den meisten Fällen in den unteren resp. inneren Wundwinkel zu liegen kommt, nach Entfernung des Drains denselben Schutz geniesst wie bei Lennander.

Die Richtung des Schnittes durch die tiefe Fascie und das Peritoneum aber scheinen uns beim Schrägschnitt zweckmässiger zu sein als beim Lennander'schen, wo er naturgemäss mehr oder weniger im Winkel zur Zugrichtung der Fascie zu liegen kommt. Auch aus diesem Grunde glauben wir eine Kombination beider Schnitte empfehlen zu dürfen.

Auch die Naht der Bauchdecken, so wichtig sie ist, hat doch nur sekundäre Bedeutung gegenüber dem völligen Schluss der Bauchhöhle und dem aseptischen Wundverlauf, die die Hauptbedingung zur Verhütung einer Hernie bilden, denn wir sahen in allen reaktionslos geheilten nicht drainierten Fällen die Hernienbildung ausbleiben. Das hindert uns natürlich nicht, die Wichtigkeit dieser Frage voll anzuerkennen und der Etagennaht in möglichst allen Einzelschichten den unbedingten Vorzug vor zweireihiger Naht zu geben. Dass gerade in Drainagefällen die Etagennaht sich den weniger exakten Nahtmethoden gegenüber so überlegen zeigt (2 Hernien von 19 Fällen von Etagennaht und 19 Hernien bei 66 zweischichtig genähten Fällen), liegt, wie wir annehmen, darin, dass bei der vielschichtigen Etagennaht die Schichten nicht genau in derselben Linie abschneiden und demzufolge der Drainagekanal einen schrägeren Verlauf durch die Bauchdecken nimmt, als bei der zweireihigen, wo er die eine Schicht geradlinig durchsetzt, sodass später nur die Haut vor der Drainageöffnung liegt, während im anderen Falle die einzelnen Schichten sich gewissermassen dachziegelförmig übereinander lagern und so den auch hier vorhandenen Locus minoris resistentiae erheblich in seiner Gefährlichkeit abschwächen. Ob nun diese Erklärung völlig zutrifft oder nicht, die Zahlen unserer Statistik, scheint es, machen es uns zur Pflicht, gerade bei nicht völligem Schluss der Bauchhöhle auf eine möglichst exakte Vereinigung besonderen Wert zu legen.

Auch der Grösse des Schnittes kommt eine Bedeutung hauptsächlich erst dann zu, wenn die Prima reunio ausbleibt. Aus unserer Uebersicht der einzelnen Hernien geht hervor, dass wir fast stets, wenn die postoperative Hernie nicht an der Drainagestelle, sondern irgendwo anders im Bereich der Operationswunde sich bildete, nachweisen konnten, dass Fadeneiterungen, Nahtabscesse und dergleichen im Verlauf der Heilung der Bauchwunde zu Stande gekommen war. Dass je grösser die Wunde ist, und je mehr Nahtmaterial wir versenken mussten, umsomehr auch die Gelegenheit zur Eiterung gegeben ist, hauptsächlich natürlich wieder bei Operationen wegen eitriger Erkran-

kungen, ist ohne Weiteres einleuchtend. Es handelt sich, wie das Hernienverzeichnis ausweist, bei Fadeneiterungen stets nur um kleine Hernien (Gitterhernien). Grössere bildeten sich namentlich bei umfangreicheren Bauchdeckeneiterungen, bei denen tiefe Fasciennähte entfernt werden mussten. Dass es demgemäss unser Hauptbestreben sein muss, nur absolut keimfreies Material zu verwenden und bei eitrigen Operationen zur Anlegung der Bauchdeckennaht die Hände nochmals gründlich abzuspülen, um das Nahtmaterial nicht zu inficieren, ist eine Forderung, die sich von selbst versteht.

Haben wir uns bisher nur mit den Bauchbrüchen sensu strictiori befasst, so erfordern die nach Laparotomien, wie wir sehen werden, in nicht unerheblicher Zahl auftretenden cirkumskripten schwachen Stellen der Muskulatur der Bauchwand oder der Narbe selbst, bei denen sich eine Bruchpforte nicht nachweisen lässt, bei denen demgemäss auch bei Anstrengungen der Bauchpresse durch Husten, Pressen u. s. w. Bauchinhalt aus der Bauchhöhle nicht heraustritt, eine kurze gesonderte Besprechung. Diese zweifellosen Operationsschädigungen sind weit harmloserer Natur als die eigentlichen Hernien. Sehr häufig haben die damit Behafteten keine Ahnung von dem Bestehen einer Anomalie, jedenfalls bei weitem in der Mehrzahl der Fälle keine Beschwerden davon. Dann aber, und das ist wohl das wichtigste, fehlen diesen unechten Hernien, soweit sie wenigstens neben der Narbe liegen und nicht als Bruchanlage zu betrachten sind, die grossen Gefahren, die den mit einem Bauchbruche behafteten Individuen infolge einer event. Einklemmung ihrer Hernien drohen; denn von einer Einklemmung kann doch nur dann die Rede sein, wenn Darm oder sonstiger Bauchhöhleninhalt durch eine richtige Bruchpforte hindurchtritt und dort festgehalten wird, dies ist aber nur bei einer Oeffnung in der Fascie möglich, nicht aber wenn diese als intakte Bedeckung der Baucheingeweide mit denselben bei Anstrengung der Bauchpresse sich um ein Weniges vorwölbt. Dieser durchgreifende Unterschied giebt uns, wie wir glauben, das Recht, diese Fälle nicht zu den Bauchhernien zu rechnen. Dass wir gleichwohl die Verpflichtung haben, sie nach Möglichkeit zu vermeiden, bedarf keiner besonderen Betonung, und in der Vermeidung dieser immerhin unangenehmen Operationsfolgen liegt u. E. die Hauptbedeutung anatomisch richtig gewählter Schnitte.

Betrachten wir zunächst die in der Muskulatur neben der Narbe liegenden Vorwölbungen. Es ist von vornherein anzu-

nehmen, dass hier die Frage der Drainage eine nicht entfernt so grosse Rolle spielt, wie bei der Entstehung echter Hernien. Dies beweisen auch unsere Zahlen.

Es findet sich bei den im Ganzen 9 Fällen, die hier in Betracht kommen, 4 bei drainierten, 5 bei per primam geheilten Laparotomien. Die Körperbeschaffenheit ist von keinerlei nachweisbarem Einfluss, da der Procentsatz bei schwächlichen und kräftigen Patienten nicht auffallend verschieden ist.

Dass auch hier, wie bei den echten Hernien, die Kinder etwa doppelt so stark beteiligt sind wie die Erwachsenen, während Männer und Frauen ungleich ihrem Verhalten bei Entstehung echter Bauchbrüche fast die gleiche Procentziffer zeigen, nämlich 78 Männer mit 3 schwachen Stellen, gegenüber 80 Frauen mit 4, ist leicht zu begreifen.

Die Umstände, die bei Bestehen einer Fasciendehiscenz zu Ungunsten der Männer ins Gewicht fallen, nämlich schwere körperliche Arbeit und früher Beginn derselben, können hier einen Einfluss nicht ausüben. Ist einmal der Muskel oder sein Nerv geschädigt, so wird es wenig ausmachen, ob der Betreffende schwer arbeitet oder nicht. Die Schädigung ist eben da und nicht durch Arbeiten zu beeinflussen, höchstens wie wir später sehen werden im günstigen Sinn, während beim Bestehen einer Bauchbruchpforte ähnlich wie beim Zustandekommen anderer Hernien die schwere körperliche Arbeit eine unbestrittene Rolle spielt. Dass die Kinder höher beteiligt erscheinen, hat seinen Grund wohl darin, dass bei ihnen auf kleineren Raum die Nervenendigungen näher aneinander liegen und so leichter geschädigt werden, da bei ihnen ja der Schnitt meist relativ grösser ist als bei Erwachsenen. Ausserdem dürfte bei ihnen die noch nicht völlig entwickelte Bauchmuskulatur von Einfluss sein.

Auch die Frage der etageweisen Vereinigung der Bauchdecken kann hier, wie die Betrachtung a priori zeigt, kaum in Frage kommen, während bei der Entstehung echter Hernien die möglichst exakte Vereinigung der Bauchdecken nächst der Drainage, wie wir gesehen haben, von grösster Bedeutung ist. Die Vorwölbungen, von denen wir hier reden, die infolge von Schwäche der Muskulatur bei Husten u. s. w. auftreten, liegen nicht in der Narbe, sondern neben derselben.

Erheblich wichtiger ist für die Verhütung dieser Art von Operationsfolgen die Wahl der Schnittrichtung. Wir finden sie unter

57 Schnitten parallel dem Lig. Poup. sechsmal, unter 33 Schnitten in der Linea alba dreimal, bei den übrigen Schnitten überhaupt nicht. Wie bereits erwähnt, wurde der Lennander'sche Schnitt 40 mal angewandt. Es scheint demnach dieser letztere (von den übrigen sei der Kleinheit der Zahlen wegen abgesehen) in dieser Richtung den beiden anderen nicht unerheblich überlegen zu sein, sodass man, wenn nicht andere Rücksichten die Wahl eines der beiden anderen Schnitte empfehlen, aus diesem Grunde dem Lennander'schen den Vorzug geben sollte. Indessen ist bereits erwähnt, dass diese Art der cirkumskripten Muskelvorwölbungen keine erhebliche Gefahr oder Belästigung für den Operierten darstellt, sie werden in den Aufzeichnungen als haselnuss- bis wallnussgross bezeichnet, bei zwei Patienten wölbte sich die ganze rechte Bauchseite ganz unerheblich vor, in den drei Fällen von Mittellinienschnitt war der Rectus betroffen, sonst die übrige Bauchmuskulatur, und wurden mehr der Vollständigkeit halber erwähnt.

Ebenfalls der Vollständigkeit wegen sei angeführt, dass in 8 weiteren Fällen in der Narbe selbst Vorwölbungen zu fühlen waren, die als Bruchanlage zu bezeichnen sind, da eine Lücke in der Narbe nicht nachzuweisen war. Diese Fälle waren entweder drainiert, dann zeigte sich die Vorwölbung an der Drainagestelle, oder es hatte eine schwere Bauchdeckeneiterung bestanden (ein Fall), bei letzterem handelte es sich um ein ausserordentlich elendes Kind mit tuberkulöser Peritonitis, bei dem die Fäden, wie man deutlich fühlen konnte, durchgeschnitten hatten. Ein besonderer Einfluss der Wahl des Schnittes, der Nahtmethode oder der Schnittlänge war hier nicht nachzuweisen. Die Bruchanlage kommt demnach ähnlich zu Stande, wie der ausgebildete echte Bruch, d. h. dann, wenn die prima intentio gestört ist, namentlich wenn man drainieren musste und dann an der Drainagestelle statt der normalen Gewebe Narbengewebe in grösserer Ausdehnung sich gebildet hat. —

Resumieren wir kurz, so kommen wir auf Grund unserer Untersuchungsergebnisse zu dem Schlusse: der hauptsächlichste Schutz gegen das Auftreten einer Bauchhernie bei einem Laparotomierten ist die prima intentio der völlig geschlossenen, exakt in Etagen vereinigten Bauchwunde. In solchen Fällen haben wir keine Hernie gesehen und wird man solche wohl nur ganz ausnahmsweise zu Gesicht bekommen. Die Massregeln, mit denen wir eine reaktionslose Heilung einer aseptischen Laparotomiewunde nahezu sicher erzwingen können, müssen

auf das Peinlichste gehandhabt werden. Gelingt es uns nicht, eine fehlerfreie Heilung zu erzielen, so steigt die Gefahr einer Hernie bedeutend. Jeder noch so kleine Defekt in der tiefen Fascie durch das Durchschneiden eines Fadens oder das Herauseitern eines solchen, kann unter dem ständigen Druck des Bauchinhaltes zu einer Bruchpforte werden. Die Gefahr wird um so grösser, je ausgedehnter die Eiterung ist; wenn die Fascie sich in Fetzen abstösst, die Muskulatur zu Grunde geht und grosse Defekte der Bauchwand per granulationem oft nach wochenlangem Bestande der Eiterung zur Heilung gelangen, steigt die Gefahr einer Hernienbildung bis zu fast 60%.

Glücklicherweise erleben wir solch schwere Eiterung der Bauchdecken ja nur in seltenen Fällen, sonst müssten wir zu dem Entschlusse gelangen, bei eitrigen Processen in der Bauchhöhle lieber von vornherein auf den Schluss derselben zu verzichten und sekundär zu nähen, wie es wohl auch teilweise geschieht. Wir nähen auch in solchen Fällen primär so exakt wie möglich. Im Ganzen haben wir 16 Fälle von Baucheiterungen und Kotfisteln gesehen mit 9 Hernien und 3 Bruchanlagen. Praktisch noch wichtiger, weil häufiger vorkommend als die schwere Bauchdeckeneiterung, ist die Drainage. Unsere Laparotomien sind ja noch nicht zur Hälfte aseptische, in ungefähr zwei Drittel der Fälle mussten wir wenigstens drainieren, und da haben wir ja gesehen, wie die Gefahr einer postoperativen Hernie durch die Drainage und mit der Länge derselben wächst. Wir haben auch gesehen, wie erst bei drainierten Fällen die anderen ursächlichen Momente an Bedeutung gewinnen, wie die Grösse und Lage des Schnittes die grössere oder geringere Exaktheit der Bauchdeckennaht hier erst völlig zur Wirkung gelangen und haben wir die Bedeutung dieser Momente hauptsächlich bei den Drainagefällen gefunden.

Die Drainage lässt sich ja nun sicher nicht vermeiden, aber doch vielleicht etwas beschränken, wenigstens bezüglich der Dauer der Anwendung. Sobald es irgend angängig ist, müssen wir die Drainage fortlassen. Ich möchte sagen, solange die Wunde in der tiefen Fascie noch besteht und die Elastizität derselben noch ein Zusammenfedern der Fascienränder erlaubt. Wir sehen ja, wenn wir eine Drainage etwa nach 3—4 Tagen entfernen müssen, um sie zu wechseln, wie die Ränder des Schnittes zusammenklappen, sodass es oft nicht gelingt eine neue Drainage selbst eine dünnere einzuführen. Also während der ersten Woche hat sicher die Wunde

auch in der Tiefe die Fähigkeit sich gut aneinander zu legen und zu verheilen und diese Dauer der Drainagezeit sollte, wenn möglich, nicht überschritten werden.

Sind wir aber gezwungen, länger zu drainieren, vor allem länger als 14 Tage (hierbei sind über 35% Hernien verzeichnet), so müssen wir uns die Frage vorlegen, ob wir nicht gut daran tun, die Drainagestelle, die ja zweifellos in solchen Fällen als Bruchanlage anzusehen ist, wie eine Hernie zu betrachten und zu behandeln.

Ich glaube, man wird in solchen Fällen gut tun, die Drainagestelle nach der Heilung zu umschneiden, die Bauchdecken in ihren einzelnen Schichen wund zu machen, vor Allem die tiefe Fascie frei zu legen und alle Schichten genau zu vernähen. Der Eingriff ist klein und kann wohl ohne Narkose gemacht werden, und wenn er ausgeführt ist, hat der Patient dieselben Chancen, wie ein per primam geheilter, d. h. er wird aller Wahrscheinlichkeit nach keine Hernie bekommen. Allerdings wird dadurch der Krankenhausaufenthalt wesentlich verlängert, aber ich glaube, die Sicherheit des Resultates rechtfertigt diese Verlängerung. Unter allen Umständen aber sollte die Sekundärnaht gemacht werden bei allen Fällen, bei denen Kotfisteln und weitergehende Bauchdeckeneiterungen bestanden haben, denn wenn von 16 solcher Patienten 9 eine Hernie und 3 eine Anlage zu einer solchen bekommen, so ist ein derartiger Wundverlauf geradezu eine Garantie für das Entstehen einer postoperativen Hernie. Wir haben ferner gesehen, dass wir bei drainierten Fällen besonders exakt nähen müssen, dass wir sehen sollen, die Drainagestellen durch übergelegte Muskeln zu schützen und dass wir Schnitte wählen sollen, die uns gestatten, die Incision in der tiefen Fascie in deren Verlauf herzustellen. Bei eitrigen Operationen am Unterbauch glauben wir, haben nach unseren Resultaten die drei am meisten geübten Schnittführungen, der Schrägschnitt parallel dem Lig. Poup., der in der Mittellinie und der Lennander'sche keine allzu grossen Differenzen bezüglich postoperativer Hernienbildung; ja der Mittellinienschnitt hat für uns durch die geringe Zahl der Hernien geradezu eine Ehrenrettung erfahren. Die etwas grössere Zahl von Hernien nach unserem alten Schrägschnitt kommt z. T. daher, dass gerade hierbei sich die grössten Schnitte finden und die Schnittgrösse ist ja als ursächliches Moment für die Hernienbildung nach der Drainage nicht bestritten. Wenn wir bei diesem Schnitt nicht über 15 cm hinausgehen und, wie bereits kurz ausgeführt, ihn unter dem rechten Rectus endigen lassen, wird seine Prognose

vielleicht noch etwas zu verbessern sein.

Für Operationen aber, die voraussichtlich völlig aseptisch verlaufen und bei denen man mit einem kleinen Peritonealschnitt auszukommen hofft, glauben auch wir den Lennander'schen Schnitt bestens empfehlen zu können.

Die als prognostisch günstig geltenden Schnitte im Oberbauch haben auch wir als solche nach unseren Erhebungen anzuerkennen, namentlich auch den, wie uns scheint mit Unrecht verlassenen, Schnitt parallel dem Rippenbogen.

Einer recht hervorragenden Massregel zur Verhütung eines postoperativen Bauchbruches ist bis jetzt noch nicht gedacht worden, da sie im Gegensatz zu den besprochenen Punkten erst nach der Operation zur Wirkung kommt, ich meine die Kräftigung der Bauchmuskulatur durch methodische Uebung. Wir empfehlen unseren Operierten, namentlich Kindern und jüngeren Leuten, bei denen man hoffen kann, dass sie den Rat auch befolgen, Uebungen durch Freiturnen, Rumpfbeugen, Radfahren und Schwimmen selbstverständlich erst nach Ablauf ungefähr $^1/_4$ Jahres. Dieser Gesichtspunkt spricht nebenbei gesagt gegen das längere Tragen einer Bauchbinde, denn Leute mit Bauchbinden neigen nicht zu körperlichen Uebungen. Von wie gutem Erfolg dieselben namentlich bei Kindern, bei denen wir ja auch sonst Hernien öfters zurückgehen sehen, begleitet sind, sehen wir aus 4 Fällen, bei denen bereits ausgebildete relativ grosse Hernien völlig verschwunden sind, während bei einem weiteren Patienten, einem besonders wilden bei Spielen und Turnen eifrigen Jungen, eine vorher hühnereigrosse Hernie auf Haselnussgrösse zurückgegangen ist und wohl noch ganz verschwinden wird. Einige weitere Patienten, junge Männer, bei denen ich keine Spur von Bauchbruch konstatieren konnte, gaben an, früher Vorwölbungen im Operationsbereiche gehabt zu haben, doch will ich es dahingestellt sein lassen, ob es sich bei ihnen um echte Hernien gehandelt hat. —

Zum Schlusse möchte ich noch kurz vergleichsweise die Resultate anderer Nachuntersucher anführen, um zu sehen, ob bezüglich der Operationserfolge Fortschritte zu verzeichnen sind oder nicht. Es ist dies nicht leicht, da diese Arbeiten vielfach von anderen Gesichtspunkten ausgegangen sind, namentlich ist die Zahl der drainierten Fälle, worauf ja bei dieser Arbeit das Hauptgewicht gelegt wurde, nicht mit wünschenswerter Genauigkeit zu ersehen.

Winter[1]) hat unter 522 Fällen 23—30% Bauchbrüche: nach

1) Verhandlungen des Gynäkologenkongresses 1896.

Einführung einer neuen Nahtmethode, die er zu ihrer Verhütung ersonnen hat, und die im Wesentlichen in isolierter Peritoneal- und isolierter Fasciennaht besteht, hat er unter 72 per primam geheilten Fällen nur noch 6—8% Hernien beobachtet.

Wir haben bei unserem Gesamtmaterial von 181 Fällen 13,3% Hernien und zwar bei zweietagiger Naht 16%, bei Naht aller Schichten für sich 5,5%.

In der sehr ausführlichen Arbeit von Abel[1]), aus der leider der Einfluss der Drainage, trotzdem Abel ihn besonders betont, ebenfalls nicht genau zu erkennen ist, sind die einzelnen Faktoren gesondert angeführt. Demnach hatte Abel bei Primaheilung je nach der mehr oder weniger exakten Nahtmethode 8,9—29% Hernien. Bei Wundeiterungen bei denselben Methoden 31—68%. Aus weiteren Tabellen geht hervor, dass mit der Dauer der Eiterung ein Ansteigen des Procentsatzes der Bauchbrüche parallel geht, und zwar von 14% bei 14tägiger Dauer bis auf 80% bei 4wöchentlicher.

Wenn wir mit diesen Zahlen unsere im Vorhergehenden niedergelegten Operationsresultate vergleichen, so finden wir bei uns eine recht erheblich geringere Zahl von postoperativen Bauchbrüchen. Am Auffallendsten zeigt sich der Unterschied bei den primär geheilten Fällen, wo wir überhaupt keine Hernien haben, wenn man nicht die Fälle von cirkumskripter Vorwölbung ohne Bruchpforte hierher rechnen wollte, wozu jedoch ein Grund u. E. nicht vorliegt. Da unsere Fälle zum weitaus grössten Teil jünger sind als die citierten Arbeiten, so scheint uns der Nutzen derselben recht einleuchtend. Denn ob wir nun in zwei oder mehr Etagen nähten, stets wurde, worauf ja auch die erwähnten Autoren den grössten Wert legten, auf eine genaue und lückenlose Adaptierung von Peritoneum und Fascie besonders sorgfältig geachtet.

Wenn wir auch bei unseren drainierten Fällen und denjenigen, die mit schwerer Eiterung kompliciert waren, zu etwas günstigeren Zahlen gelangten (im Ganzen bei Drainagenfällen u. s. w. 25% steigend von 6% bei kurz drainierten bis 35% bei lang drainierten, und 56% bei schweren Bauchdeckeneiterungen), so wollen wir hierauf als zum Teil vielleicht durch Zufälligkeiten bedingt, keinen allzu grossen Wert legen, immerhin sind die Unterschiede recht erheblich. Bei uns beträgt das Minimum 6, das Maximum 56%, bei Abel 31 und 80%, und wir glauben auch hierin einen deutlichen Fort-

1) Ueber Bauchnaht und Bauchnarbenbrüche. Archiv f. Gynäkologie. 1898.

schritt konstatieren zu dürfen.

In der Beschränkung der Drainagedauer, im Fernhalten jeder Schädlichkeit, die zu Bauchdeckeneiterung führen kann — also exakte Blutstillung, peinlichste Asepsis — sehen wir die Möglichkeit gegeben, auch die Hernienfälle noch weiter zu vermindern. Vor Allem aber glauben wir nochmals betonen zu müssen, dass wir bei lang dauernder Drainage, vor Allem bei lang andauernder Eiterung von einer weitgehenden Anwendung der Sekundärnaht uns weitere Erfolge bezüglich der Verhütung der Bauchbrüche versprechen dürfen.

XXVIII.

AUS DER

HEIDELBERGER CHIRURGISCHEN KLINIK

DIREKTOR: GEH. RAT PROF. DR. CZERNY, EXC.

Die chirurgische Bedeutung des Icterus.

Zugleich ein Beitrag zur Pathologie und Chirurgie der tiefen Gallenwege.

Von

Dr. **Ludwig Arnsperger,**

Privatdocent und Assistenzarzt für die chirurgische Ambulanz.

Die Gelbsucht hat von alters her das grösste Interesse sowohl der theoretischen Forscher, als der praktischen Mediciner erweckt. Klinische Erfahrung und experimentelle Forschung haben versucht das Krankheitsbild bis in seine Einzelheiten zu ergründen, und doch sind auch heute noch ungelöste Fragen, unerklärte Thatsachen auf diesem Gebiete der Pathologie in Menge vorhanden. Kein Wunder, dass sich im Laufe der Jahre die Ansichten über Entstehung und Bedeutung des Icterus so vielfach gewandelt haben.

Früher war der Icterus eine Domäne der inneren Medicin, experimentellen Pathologie und pathologischen Anatomie. Seit der grossartigen Entwicklung der Chirurgie der Leber und Gallenwege nach Langenbuch's grundlegendem Werk, hat der Icterus auch für den Chirurgen grösste Bedeutung gewonnen. Ja, die durch die operative Autopsie in vivo gewonnenen Kenntnisse haben die Lehre von der Entstehung des Icterus und ihrer diagnostischen Bedeutung wesentlich umgestaltet. Ich erinnere nur an Riedel's Entdeckung

des entzündlichen Icterus gegenüber der früher rein mechanischen Auffassung und an die Erkenntnis der Wichtigkeit der Cholecystitis und Cholangitis für die Gallensteinerkrankung, eine Lehre, die besonders von Naunyn und seinen Schülern begründet und ausgebaut wurde. So wurde die Chirurgie der Gallenwege ausgebaut, bis zu den Veröffentlichungen von Körte, Kehr u. A., auf die ich auch bezüglich der Litteratur verweise.

Da der Icterus keine Krankheit sui generis ist, sondern als Symptom bei den verschiedensten Grundleiden auftreten kann, erweckte er früher vorwiegend diagnostisches Interesse. Allerdings werden wir später sehen, dass auch heute noch Fälle existieren, in denen wir die Ursache des ikterischen Symptomenkomplexes nicht sicherstellen können und uns mit mehr oder weniger theoretischen Annahmen begnügen müssen.

Seitdem wir aber häufig genötigt sind, bei bestehendem Icterus Operationen auszuführen, haben wir gelernt, dass dem Icterus auch keine geringe Bedeutung für die Prognose des Krankheitsverlaufes beizulegen ist. Infolge der hochgradigen Veränderungen, welche die Stoffwechselthätigkeit des Körpers, die Zusammensetzung des Blutes beim Icterus erleiden und der Wirkungen, die die resorbierten Gallenbestandteile auf Nerven- und Gefässsystem ausüben, ist die Prognose jedes operativen Eingriffes bei bestehendem Icterus getrübt; vor allem ist von den Chirurgen mit Recht die Gefahr der hämorrhagischen Diathese und der Herzschwäche hervorgehoben worden. Es lag daher nahe, einen vorgeschrittenen Icterus als absolute Kontraindikation gegen einen operativen Eingriff zu betrachten. Dieser Standpunkt ist heutzutage dank den Fortschritten der operativen Technik als überwunden anzusehen. Im Gegenteil wir sehen in dem durch keine internen Mittel zu beeinflussenden Icterus eine Hauptindikation der Operation, besonders bei dem chronischen Choledochusverschluss durch Gallensteine. Da aber häufig die sichere Differentialdiagnose, ob es sich um einen Steinverschluss oder um Kompression durch einen malignen Tumor oder eine chronische Pancreatitis u. s. w. handelt, nicht zu stellen ist, so werden eben immer wieder auch die schwersten Icterusfälle bei Carcinomen der Gallenwege oder des Pankreas zur Operation kommen und gerade diese sind es, bei denen die verhängnisvollen Komplikationen der hämorrhagischen Diathese oder Herzschwäche besonders häufig auftreten.

Diese Komplikationen, insbesondere die hämorrhagische Dia-

these gehen aber nun keineswegs parallel der Intensität oder Dauer des Icterus wie unten näher zu erörtern sein wird, sondern wir sehen manchmal einen Kranken nach jahrelangem Icterus die schwerste Operation gut überstehen und einen anderen mit erst kurze Zeit bestehendem Icterus schon nach dem kleinen Eingriff der Anlegung einer Gallenfistel an hämorrhagischer Diathese zu Grunde gehen.

Es stellte sich uns demnach die Frage: Können wir durch irgend welche Untersuchungen mit Hilfe der heutigen verfeinerten Diagnostik diese schweren, von den leichteren Icterusfällen unterscheiden und dadurch die Prognose eines operativen Eingriffes difrenzieren?

Ich werde versuchen, in folgender Arbeit eine Zusammenstellung der darauf hinzielenden Versuche und unter Berücksichtigung eigener Erfahrungen und Zugrundelegung des grossen Materiales der Heidelberger chirurgischen Klinik eine Kritik derselben zu geben. Eine Uebersicht über Operationen bei Icterus und besonders an den tiefen Gallenwegen, die seit der letzten umfassenden Veröffentlichung (Merk) an der hiesigen Klinik ausgeführt wurden, Fälle, die besonders für die Klinik der Cholelithiasis hohes Interesse bieten, wird die Arbeit beschliessen.

Zum Verständnis der folgenden Ausführungen empfiehlt es sich, einen Ueberblick über die jetzigen Anschauungen über die Pathogenese des Icterus vorauszusenden.

Die Ursachen des Icterus können ausserordentlich mannigfaltiger Natur sein. Stadelmann [1]) sagt, dass es wohl kaum eine Krankheit gäbe, in deren Verlauf Icterus, wenn auch nur als Komplikation nicht einmal beobachtet wäre.

Immerhin können wir doch grosse Gruppen in der Pathogenese des Icterus unterscheiden.

Im Allgemeinen entsteht jeder Icterus durch eine Gallenresorption in der Leber. Er ist also stets hepatogen. Die früher vielfach diskutierte Frage, ob es neben dem hepatogenen Icterus auch einen hämatogenen gebe, darf durch die Versuche von Minkowsky, Stern, Naunyn als entschieden betrachtet werden. Es gelang nicht, bei entleberten Vögeln Icterus zu erzeugen.

Als einzige Ausnahme könnte man wohl den Icterus neonatorum anführen, für den Quincke und Frank in neuerer Zeit die Resorption des infolge Mangels der Darmfäulnis nicht reduzierten

1) Stadelmann, Der Icterus. 1891.

Bilirubins aus dem Dickdarm verantwortlich machten. Aber diese Hypothese, so einleuchtend sie auf den ersten Blick erscheint, kann noch nicht als bewiesen angesehen werden. Minkowsky, der die neueste zusammenfassende Arbeit auf diesem Gebiete veröffentlicht hat, teilt die Ursachen des nach seiner Ansicht stets hepatogenen Icterus in folgende Gruppen:

1) Hindernisse in den Gallenwegen, welche den Abfluss der Galle hemmen. (Stauungsicterus, Icterus per stasin.)

2) Funktionsstörungen der Leberzellen, welche die Absonderung der Gallenbestandteile nach einer fehlerhaften Richtung zur Folge haben. (Diffusionsicterus, Icterus per parapedesin.)

Er glaubt, dass in den meisten Fällen sich im späteren Verlaufe beide Icterusformen kombinieren und nur im Beginne das eine oder andere Moment für die Entstehung des Icterus ausschlaggebend sei.

Zur ersten Gruppe gehören demnach: jede Wegsamkeitsstörung der Gallengänge, sei es durch Verlegung des Lumens oder Kompression von aussen.

Zur zweiten Gruppe zählt er den Icterus bei Störungen der Blutcirkulation in der Leber, bei Störungen der Innervation der Leber und bei der Einwirkung von Giften und giftigen Bakterienprodukten.

Es ist ohne weiteres einleuchtend, dass für den Chirurgen in erster Linie die Pathogenese der ersten Gruppe in Betracht kommt. Denn nur bei Hindernissen des Gallenabflusses wird die chirurgische Therapie von Erfolg begleitet sein können.

Aus praktischen Gründen nehme ich die Besprechung des Icterus infolge Störung der Leberfunktion, also der 2. Gruppe Minkowsky's voraus.

Ueber die Genese des Icterus bei fehlendem mechanischem Hindernis in den Gallenwegen existieren viele verschiedenartige Anschauungen. Ebstein sah auch bei Wegsamkeit der grossen Gallengänge eine Verstopfung der feinen intrahepatischen Gallengänge durch katarrhalisches Exsudat; es handelt sich also in diesen Fällen um eine desquamative Cholangioitis, der hierdurch hervorgerufene Icterus dürfte also noch zum Stauungsicterus zu zählen sein.

Frerichs erklärt den Icterus ohne mechanisches Hindernis aus einer Spannungsdifferenz des Inhaltes der Leberzellen und Blutgefässe — sei es infolge der gestörten Entleerung der Gallenwege,

wodurch der Druck von Seiten des Zellinhaltes vermehrt, sei es durch Störungen in der Blutzufuhr, wodurch der Seitendruck des Blutes vermindert würde.

Liebermeister bezeichnete solche Fälle als Diffusions- oder akathektischen Icterus, dessen Zustandekommen er einer Diffusion der von den degenerierten Leberzellen nicht mehr fest gehaltenen Galle in das Blut und die Lymphe zuschrieb. Also hier schon tritt die Ansicht der gestörten Leberfunktion als Grundursache hervor.

Pick schlug für solche Fälle den Namen „Paracholie" vor, der wohl am besten das Krankheitsbild als Funktionsstörung charakterisiert und auch in der klinischen Ausdrucksweise am meisten gebraucht wird.

Minkowsky nennt diese Art des Icterus einen „Icterus per parapedesin", ein Ausdruck, der seine Anschauung von der Genese desselben noch prägnanter fasst. Er sieht die Ursache dieses Icterus in einer Alteration der Funktion der Leberzelle selbst und zwar der besonderen Eigenschaften der Leberzelle, vermöge deren sie im Stande ist, gewisse Stoffe nach den Gallenwegen, andere nach den Blutgefässen oder Lymphwegen zu leiten, also den Gallenfarbstoff und die Gallensäuren nach den Gallenwegen, Zucker und Harnstoff z. B. nach dem Blute hin auszuscheiden. Diese Eigenschaft der Leberzelle sei an die normale Ernährung und Funktion der Leberzelle gebunden; bei Störungen dieser Funktion könne auch ohne mechanische Behinderung des Gallenabflusses ein Uebertritt von Gallenbestandteilen in das Blut eintreten.

Es ist ohne weiteres verständlich, dass wir diesen Icterus infolge Funktionsstörung der Leberzellen bei verschiedenartigen Zuständen begegnen können.

Wie schon oben erwähnt, rechnet Minkowsky zu dieser Gruppe den Icterus: 1) bei Störungen der Blutcirkulation in der Leber infolge von Herzkrankheiten, Pfortader-Thrombose u. s. w., 2) bei Störungen der Innervation der Leber, wie z. B. bei dem Icterus nach psychischen Erregungen (Ictère émotif.), 3) bei Einwirkung von Giften (Phosphor, Arsenwasserstoff, Toluylendiamin u. a. und giftigen Bakterienprodukten, die mit verdorbenen Nahrungsmitteln von aussen eingeführt (Ptomainen) oder bei Infektionskrankheiten (Pneumonie, Septicämie, Febris recurrens, biliöses Typhoid, Gelbfieber, Syphilis u. a.) im Organismus gebildet werden. (Toxinen.)

In wieweit zu dieser Gruppe des Icterus noch der menstruelle Icterus (L. Metzger), und der Graviditätsicterus (Brauer, v. d. Velden) in Beziehung stehen, ist noch nicht entschieden.

Die Fälle von Icterus infolge von Funktionsstörungen der Leberzellen werden naturgemäss der chirurgischen Therapie unzugänglich sein. Sie können höchstens dann gebessert werden, wenn sie sich mit einem mechanischen Stauungsicterus kombinieren oder wie bei der bakteriellen Cholangitis und Cholangiolitis, mit Erkrankungen der Gallenwege in engem genetischem Zusammenhange stehen. Sie haben demnach im Wesentlichen nur diagnostisches Interesse.

Diese diagnostischen Schwierigkeiten, die Unterscheidung gegenüber Erkrankungen der ersten Gruppe zu treffen, können ausserordentlich gross sein. Das Bestehen eines mechanischen Hindernisses, Choledochusstein, Pankreascarcinom, chronische Pancreatitis lässt sich auch bei völlig negativem, objektivem Befund niemals mit Sicherheit ausschliessen. Deshalb werden stets bei grossem Material einige der auf Funktionsstörungen der Leberzellen beruhenden Icterusfälle zur Operation kommen. Dass es sich hierbei wohl stets um schwersten Icterus handelt, ist leicht verständlich; diese Fälle sind daher gerade Paradigmata für die prognostisch schlechte Bedeutung des Icterus.

Zwei derartige Fälle kamen im letzten Jahre kurz hintereinander in der hiesigen Klinik zur Operation und Autopsie. Ein weiterer kam zur Beobachtung, wurde aber auf Grund der Untersuchung als funktioneller Icterus diagnosticiert und die Operation abgelehnt.

1. Luetische Lebercirrhose. Paracholie. Icterus gravis. Cholecystostomie. †. Hämorrhagische Diathese.

1905. Nr. 1450. K. K., 30j. Schiffersfrau von Speyer. Pat. stammt aus gesunder Familie, hatte als Kind ein Geschwür am Halse, sonst gesund. Kurz nach der Heirat Brennen beim Urinieren, Urin trübe, Schmerzen in den Lendengegenden, nach 3 Wochen Heilung. Seit 8—9 Jahren entzündliche Augen. Am 6. VI. 04 trat sie in Behandlung der hiesigen Augenklinik wegen Keratitis duplex nach Trachom. Zugleich wurde damals ein sarkomähnlicher kirschgrosser Tumor am linken Thränennasengang entfernt; am 3. II. 05 fand sich ein ähnlicher Tumor an derselben Stelle. Verdacht auf Lues. Auf Jodkali in 3 Wochen Verschwinden des Tumors. Seit Februar 1905 Gelbsucht ohne Koliken mit mässigen Magenschmerzen.

Aufnahme am 20. VI. 05: Gut genährte Frau, hochgradiger allgemeiner Icterus. Beiderseits ausgesprochene Keratitis parenchymatosa; sonst keine Zeichen von Lues. Leber hart, vergrössert, mit stumpfem Rande, höckerig, ohne gröbere Unebenheiten; Gallenblase nicht fühlbar, aber Gallenblasengegend druckempfindlich. Milz deutlich vergrössert, palpabel; 19 : 11. Urin: trüb, sauer, enthält Gallenfarbstoff, kein Eiweiss. Stuhlgang völlig acholisch.

Klinische Diagnose: Luetische Lebercirrhose? Choledochusstein?

23. VI. 05. Operation (Dr. Völcker): Morph. Chlorof. Narkose. Mesorectalschnitt. Leber stark vergrössert, auf der Kapsel stellenweise weissliche Auflagerungen. Die Gallenblase ohne Adhäsionen, völlig kollabiert, enthält keinen Stein, nur eine Spur Galle. Nirgends findet sich ein Hindernis für den Gallenabfluss; es handelt sich also wohl um eine parenchymatöse Erkrankung der Leber (Lues?). Cholecystostomie. Tamponade. Durchgreifende Bauchdeckenseidennähte.

Abends schwerer Collaps; auf Kochsalzinfusion, Excitantien Besserung; am nächsten Tage leidliches Befinden, Leib weich, Puls noch sehr klein. — 25. VI. morgens neuer Collaps. Trotz Kochsalzinfusionen, Excitantien Exitus 25. VI. im Collaps.

Sektion (Dr. Gross): Blutung in die freie Bauchhöhle. Hepatitis parenchymatosa; Drüsenschwellung an der Porta hepatis, allgemeiner hochgradiger Icterus. Trübung der Nieren, Narbe in der linken Niere. Hypostase im rechten Unterlappen, Keratitis parenchymatosa.

Mikroskopisch: in der Leber parenchymatöse Entzündung und herdförmige Rundzelleninfiltrate, in Niere interstitielle Prozesse.

Dieser Fall ist wohl zweifellos als eine auf luetischer Basis entstandene Funktionsstörung der Leberzellen aufzufassen mit ausgesprochener Oligocholie, bezw. Paracholie. Bemerkenswert ist dabei die zweifellos hochgradige hämorrhagische Diathese, welche trotz des so einfachen operativen Eingriffes und bei sonst gutem Ernährungszustand so rasch den Exitus herbeiführte.

Der zweite Fall von Icterus infolge Paracholie ohne mechanisches Hindernis ist folgender:

2. Paracholie, Icterus gravis Cholecystostomie. Exitus. Hämorrhagische Diathese.

1905. Nr. 1477. E. H., 41j. Schmied aus Neustadt. Mutter starb an Magenleiden, war angeblich auch leberkrank, sonst Familienanamnese ohne Belang; mehrere gesunde Kinder. Geschlechtskrankheiten, Alkohol- und Nikotinabusus werden negiert. Das jetzige Leiden begann November 1903 mit starkem Durchfall und Erkältung. Angeblich infolge von Aerger trat plötzlich Gelbsucht auf; dabei bestand grosse Mattigkeit, Appetitlosigkeit, keine Schmerzen, auf Karlsbader Salz Besserung; im

Januar 1904 Icterus verschwunden. 14 Tage später erneutes intensives Auftreten von Gelbsucht mit denselben Erscheinungen. Dauer bis Herbst 1904; dann Besserung, doch war der Icterus niemals ganz verschwunden. Der Stuhlgang wieder etwas gefärbt. Im Februar 1905 erneuter, sehr intensiver Icterus, ohne Schmerzen. Der Stuhlgang war meist verstopft, von wechselnder Intensität der Färbung. Mai 1905 vierwöchentliche Kur in Karlsbad; dort wenig Besserung, infolge der Schwitzbäder starke Mattigkeit. Jetzt wird Pat. zu eventueller Operation von seinem Hausarzt der Klinik zugewiesen.

22. VI. 05. Aufnahme. Stark abgemagerter Mann, hochgradiger allgemeiner Icterus. Haut fast bronzefarben. Untere Lungengrenzen hochstehend, mässige Hypostase. Abdomen hochgradig gleichmässig halbkugelig aufgetrieben. Ascites. Leberdämpfung reicht von der 4. Rippe bis 1 Querfinger unter den Rippenbogen. Milz ebenfalls vergrössert, palpabel. Nirgends Druckempfindlichkeit. Urin enthält reichlich Gallenfarbstoff, kein Albumen, kein Urobilin. Stuhl völlig acholisch. Fieber bis 39°. Klinische Diagnose: Bantische Krankheit? Lebercirrhose? Druck eines Tumors auf das Pfortadersystem?

Nach längerer klinischer Beobachtung entschliesst man sich aus Rücksicht auf den unveränderten Icterus und das Fieber zur Probelaparotomie.

8. VII. 05. Operation (Exc. Czerny): Rechtsseitiger Extramedianschnitt, dem sekundär noch ein Querschnitt hinzugefügt wurde. Vom Netz ist ein fingerdicker Zipfel nach oben geschlagen und an der Wurzel des Ligamentum teres im Leberhilus fixiert; derselbe musste durchschnitten werden, um zu der stark erweiterten Gallenblase zu gelangen. Gleich bei Eröffnung der Bauchhöhle entleerten sich mehrere Liter gelben Ascites. Die Leber ist blaurot verfärbt, stark vergrössert, glatt. Die Gallenblase kleinbirnengross, gespannt. Der Choledochus etwa daumendick. Aus der Gallenblase wird durch Punktion schleimiges, fast klares Serum entleert, erst nach längerem Warten kamen gefärbter Inhalt und mehrere kleine, schwarzgefärbte Steinchen zum Vorschein, die fühlbar aus dem Hepaticus in den Cysticus hineingedrängt worden waren; im Choledochus sind keine Steine fühlbar. Die Eröffnung des Choledochus wurde unterlassen, wegen zweifellos vorhandener hämorrhagischer Diathese, welche namentlich an Blutung aus der Gallenblasenschleimhaut und anderen Schnittflächen zur Geltung kam. Da die Gallenblase sich nur schwer an die Bauchwand ziehen liess, wurde ein dickes Drainrohr wasserdicht in dieselbe eingenäht und diese dann mit 2 Nähten in den Winkel des Querschnittes suspendiert. Der subhepatische Raum wurde mit 2 Gazestreifen austamponiert und die Bauchwunde mit tiefgreifenden Seidennähten, von denen 4—5 das grosse Netz mitfassten, geschlossen. Die Palpation des Pankreaskopfes ergab leichte Induration, aber keinen Tumor.

Postoperative Diagnose: Paracholie, Gallenascites. Möglicherweise ein Hindernis an der Einmündung des Choledochus in das Duodenum unbekannter Natur.

Nach der Operation fällt das Fieber sofort ab; am 3. Tage post op. geht der Puls in die Höhe; Abdomen aufgetrieben. Bei Lockerung des Tampons entleert sich blutiger Ascites. Kochsalzinfusion, Gelatine. Am nächsten Tage Nähte entfernt, reichlich Blut im Abdomen. 11. VII. 05. Exitus im Collaps.

Sektion (Dr. Kuliga): Hochgradiger Icterus sämtlicher Organe, Dilatation der Gallenwege mit Ausnahme der Ausmündung des Ductus choledochus, die narbig verengt, aber durchgängig ist. Milztumor, Trübung der Nieren. Blutkoagula in der freien Bauchhöhle, im Mesocolon transversum und in den Gallenwegen.

Mikroskopisch: Hochgradiger Icterus. Nekrosen in der Leber, geringe Cirrhose und Gallengangswucherung, in Niere: Icterus, Gallencylinder und Pigmentzellen in den Harnkanälchen. Milztumor: Stauungsmilz.

Die Deutung dieses Falles bereitet nicht geringe Schwierigkeiten. Die Anwesenheit von kleinen Steinchen im Ductus hepaticus, welche bei der Operation in die Gallenblase gedrückt werden konnten, erwecken zunächst den Anschein, als ob das ganze Krankheitsbild auf einen Stein in der Papilla vateri zurückzuführen wäre, der bei der Operation oder später irgendwie in den Darm gedrückt worden wäre und als dessen Residuen sich bei der Sektion noch die Narbe am Ende des Ductus choledochus und die hochgradige Dilatation der Gallenwege vorgefunden hätten. So einfach liegt meines Erachtens der Fall nicht. Verschiedene Gründe sprechen gegen diese Annahme. Bei der Sektion fand sich wohl eine Verengerung des Endes des Choledochus, die sich aber mehr als eine Narbe früherer Steinusuren, nicht aber als Bett eines bis 3 Tage vor dem Exitus dort befindlichen Steines darstellte. Wäre der Stein schon früher abgegangen, was mit den anatomischen Verhältnissen besser stimmen würde, so müsste der Icterus doch nachgelassen haben. Auch die Ausdehnung und starke Spannung der Gallenblase bei Durchgängigkeit des Cysticus spricht gegen die Annahme eines obturierenden Choledochussteines, da nach dem Courvoisier'schen Gesetze wir bei Steinverschluss die Gallenblase fast immer geschrumpft finden.

Das Bestehen eines malignen Tumors ist aus dem pathologisch-anatomischen Befunde auszuschliessen.

Wir müssen also als Ursache des fortdauernden Icterus eine funktionelle Anomalie der Leberzellen auch in diesem Falle an-

nehmen. Für diese Annahme spricht die Genese des Falles, der mit den typischen Symptomen des Icterus catarrhalis begann und niemals den Symptomenkomplex eines Choledochussteines darbot. Die ungezwungenste Erklärung dürfte also folgende sein:

Wir haben es hier mit einem der von Minkowsky, Ebstein beschriebenen Uebergänge von Icterus catarrhalis im Icterus gravis zu thun. Wahrscheinlich hatte der längere Zeit den Choledochus verstopfende Schleimpfropf (oder Stein?) allmählich zu der Dilatation der Gallenwege und einer derartigen Schädigung des Leberparenchyms geführt, dass auch nach Freiwerden der Passage der Icterus nicht verschwand, sondern mit Milztumor, parenchymatöser Nephritis als Icterus gravis weiter bestand und durch hämorrhagische Diathese im Anschluss an die Operation den Exitus herbeiführte. Für Banti'sche Krankheit oder Lues fanden sich bei der Obduktion keinerlei Anhaltspunkte.

Diese beiden Fälle illustrieren die Schwierigkeit der Differentialdiagnose zwischen den mechanischen und funktionellen Icterusformen auf das Beste. Ist es schon bei der Autopsie schwierig, sich über die Pathogenese des Icterus klar zu werden, so wird es eben im Leben meist unmöglich sein, eine sichere Diagnose zu stellen.

Eine Wahrscheinlichkeitsdiagnose ist es auch, die uns bei folgendem Falle bewog, die Operation abzulehnen.

3. Icterus gravis. Hepatitis. Milztumor, vielleicht primäre Cholelithiasis. Nicht operiert.

1905. Nr. 2697. N. L., 35j. Kaufmannsfrau. Pat. stammt aus gesunder Familie, war früher gesund. 4 Partus, die zwei letzten: Aborte. Seit 8—9 Jahren häufiges Auftreten von Gelbsucht; der erste Anfall im Anschluss an das Wochenbett; dabei bestanden niemals typische Koliken, nur geringes schmerzhaftes Druckgefühl in der Lebergegend. Der Icterus dauerte anfangs einige Wochen, manchmal aber mehrere Monate. Den ganzen letzten Winter bestand Icterus und jetzt ist sie seit über 5 Monaten gelb. Dabei war der Stuhlgang von wechselnder Färbung, selten ganz weiss; der Urin meist sehr dunkel. Therapeutisch wurden die verschiedenartigsten Kuren versucht: Oelkuren, Chologen, Badekuren in Neuenahr und Karlsbad; auch Jodkali gebrauchte sie längere Zeit. In Karlsbad bekam sie diesen Sommer nach 6wöchentlicher Kur plötzlich Schmerzen in der Milzgegend. Auf der Rückreise musste sie 14 Tage im Münchner Krankenhause bleiben (Prof. v. Bauer), dort wurde ein starker Milztumor festgestellt. Nach der Rückkehr trat im September 1905 hohes remittierendes Fieber auf, eine Punktion der linken Pleura ergab wenig seröses Exsudat. Zur Zeit bestehen subfebrile Temperaturen abends. Allgemein-

befinden und Appetit sind gut, nur ist Pat. im Laufe der letzten Jahre stark abgemagert. Alkohol abusus und venerische Infektion werden völlig negiert.

12. XII. 05. Aufnahme. Magere, ziemlich stark ikterische, aber nicht eigentlich kachektische Frau; dabei erhebliche Anämie. Drüsenschwellungen in der rechten Cubitalgegend und beiden Leistengegenden. Lunge und Herz ohne besonderen Befund. Leber ziemlich stark vergrössert, besonders der rechte Lappen, an dessen medialem Rande in der Gallenblasengegend mässige Druckschmerzhaftigkeit besteht. Leberrand scharf, ohne Höcker. Grosser Milztumor. Kein Ascites. Rechte Niere fühlbar. Urin sehr dunkel, kein Eiweiss, kein Zucker. Kein Gallenfarbstoff! dagegen sehr viel Urobilin. Blut auffallend schwach gefärbt, dünnflüssig. Gerinnungszeit ca. $8^1/_2$ Minuten, rote Blutkörperchen 2 500 000, starke Poikilocytose, weisse Blutkörperchen 5300. Hämoglobingehalt 40—45%. Stuhlgang auf leichte Abführmittel gut gefärbt.

Klin. Diagnose: Icterus gravis infolge Funktionsstörung der Leber? Hepatitis (luetica), Milztumor, vielleicht primäre Cholelithiasis.

Da zur Zeit im Urin kein Gallenfarbstoff nachweisbar und der Stuhlgang cholisch ist, somit wohl keine Gallenstauung besteht, wird aus Rücksicht auf die hochgradigen Blutveränderungen die Operation zunächst verschoben. Therapie: leichte Abführmittel, Bäder. Mitte Februar 1906 Entlassung. Stuhlgang gut gefärbt, Icterus fast verschwunden. Urobilin noch nachweisbar.

Dieser Fall bot einerseits der Diagnose erhebliche Schwierigkeiten, andererseits musste über Berechtigung und Prognose eines eventuellen operativen Eingriffes entschieden werden. Was die Diagnose betrifft, so spricht gegen die Annahme eines Choledochussteines das Fehlen typischer Gallensteinkoliken, das lange Bestehen des Icterus ohne schwere Allgemeinerscheinungen; die Färbung der Faeces liesse sich damit vereinigen, auffallend bliebe das Fehlen von Bilirubin im Urin trotz dauerndem Icterus, der starke Urobilingehalt des Urins. Die Annahme eines anderweitigen Verschlusses der Gallenwege z. B. durch chronische Pancreatitis wird hinfällig, da eben kein Gallenabschluss vom Darm besteht. Am wahrscheinlichsten bleibt daher die Annahme einer Erkrankung der Leber mit Paracholie ohne erhebliche Störung des Gallenabflusses; damit lassen sich auch Milztumor und Blutveränderungen am besten in Einklang bringen. Ob diese Lebererkrankung das Residuum eines früher vorhandenen Choledochussteines ist, oder ob sie als Folge einer chronischen Infektion oder Intoxikation angesprochen werden muss, ist wohl schwer zu entscheiden. Für eine luetische Natur waren die

Cubitaldrüsenschwellung und die Aborte zu verwerten, dagegen spricht die Anamnese und der erfolglose Gebrauch von Jodkali.

Wenn wir also diesen Icterus als einen funktionellen auffassen, so hat natürlich ein operativer Eingriff keine Aussicht auf Erfolg; derselbe hätte nur Berechtigung, wenn wir eine Cholelithiasis als primäres Leiden annehmen könnten oder wenigstens eine wirkliche Gallenstauung bestände. Auch dann wäre aber die Prognose einer Operation in diesem Falle sehr zweifelhaft, da bei den hochgradigen Blutveränderungen der Eintritt einer postoperativen hämorrhagischen Diathese zu befürchten wäre.

Anders ist es bei dem auf toxisch-infektiöser Grundlage entstandenen Icterus, den Minkowsky auch zur zweiten Gruppe, den Gelbsuchtsformen infolge funktioneller Störungen der Leberzellen zählt, bei dem aber sicher häufig auch mechanische Momente mitspielen.

Einen hierher gehörigen Fall von Pylephlebitis nach Appendicitis führe ich hier an, bei dem der Icterus wohl kombinierter Natur war, teils infolge mechanischen Druckes des pylephlebitischen Abscesses und der periportalen Drüsenschwellungen, teils infolge funktioneller Läsion der Leberzellen durch Störung der Blutcirkulation, hervorgerufen durch die Pfortaderthrombose, und durch den Einfluss der Bakterientoxine.

4. Pylephlebitischer Abscess nach Appendicitis necroticans. Icterus. 1) Cholecystostomie. Gallenfistel. 2) Hepaticusdrainage. Heilung nach mehrfachen Nachblutungen.

1904. Nr. 1333. W. W., 24j. Landwirt. Im März 1904 erkrankte er plötzlich auf dem Felde bei der Arbeit mit heftigen Leibschmerzen. Später trat heftiges Erbrechen von Galle auf. Er soll damals schon gelb gewesen sein, wie der am anderen Tage gerufene Arzt konstatierte. Die Schmerzen liessen allmählich nach, er lag 4 Wochen zu Bett. Stuhlgang bald grau, bald gefärbt. Nach 4 Wochen Operation in Mainz, wohin Pat. vom Arzte mit der Diagnose Gallensteine geschickt wurde. Er war damals noch gelb. Es soll nach seinen Angaben eine Blinddarmoperation ausgeführt worden sein; die drainierte Wunde nachher noch lange geeitert haben. Der Icterus verschwand. Am 6. VI. 04 erkrankte er plötzlich wieder mit Leibschmerzen rechts und am Nabel, Erbrechen und Icterus. Aufnahme 16. VI. 04. Kräftiger Mann. Mittelstarker Icterus ohne Hautjucken. Leberdämpfung überragt den Rippenbogen um 2 Querfinger, in Gallenblasengegend etwas vermehrte Resistenz, kein Tumor, kein Druckschmerz, 10 cm lange, im unteren Teil etwas ektatische Narbe von

einem pararektalen Schrägschnitt. Die ganze Umgebung derselben sehr empfindlich, prall gespannt.

Klin. Diagnose: Choledochusstein? Cholangitis chronica nach Perityphlitis.

26. VI. 04. 1) Operation (Exc. Czerny): Chlorof. Sauerstoffnarkose. Mesorectalschnitt. Leber vergrössert, hyperämisch, Gallenblase prall gefüllt, enthält dunkelgrüne, etwas eingedickte Galle, keine Steine. Die tieferen Gallengänge waren durch dicke, stark blutende Schwarten unter sich und mit dem Duodenum verwachsen. Pankreaskopf und Körper sehr derb und hart, sodass die Diagnose zunächst auf chronische Pancreatitis mit Verschluss des Choledochus lautete und eine Cholecystenterostomie in Aussicht genommen wurde. Zunächst wurde aber noch die Ileocoecalgegend revidiert. Bei Ablösung der festen Netz- und Darmadhäsionen profuse Blutung durch Umstechungen und Uebernähungen gestillt. Eine exakte Untersuchung hätte einen neuen Schnitt erfordert, wird unterlassen. Bei neuerlicher Untersuchung der Adhäsionen am Choledochus, die nicht mehr bluteten, entleerte sich aus dem Ligamentum hepatoduodenale ca. 1/2 Esslöffel dicker, gelber, geruchloser Eiter und nekrotisierte Gewebsfetzen. Aus der Eiterhöhle lebhafte venöse Blutung. Tamponade. Cholecystostomie. Durchgreifende Bauchseidennähte. Postoperative Diagnose: Metastatischer Abscess in der Porta hepatis nach primärer nekrotisierender Appendicitis; chronische Pancreatitis; Verlegung des Ductus choledochus.

Sofort sehr reichliche Gallenresektion aus dem Röhrchen und in den Verband, fieberfreier Verlauf. Icterus nimmt allmählich ab, aber Stuhl bleibt völlig acholisch. Leib immer etwas meteoristisch, in der 2. Woche Nahtabscesse ohne Fieber. Wegen der anhaltenden Gallenfistel bei totaler Acholie des Stuhles wird die Vornahme einer Cholecystenterostomie beschlossen.

29. VII. 04. II. Operation (Exc. Czerny): Ausschabung der Fistel und mühsame Isolierung der Gallenblase. Die Galle kommt nicht aus dieser, sondern aus einer Choledochusfistel an der Einmündungsstelle des Cysticus. Orientierung durch die sehr derben, stark blutenden Adhäsionen sehr erschwert. Der Hepaticus nach oben stark erweitert, der Choledochus nach unten verengt, werden sondiert und mit der Gallensteinzange dilatiert, dann gegen den Hepaticus und in die Gallenblase je ein Röhrchen eingenäht. Tamponade. Tiefgreifende Bauchdeckenseidennähte.

Verlauf völlig fieberfrei, zunächst glatt; mässiger Gallenfluss. Am 12. Tage post operationem bei Entfernung des tiefen Tampons profuse venöse Blutung, die auf neue Tamponade steht. Die Blutung wiederholt sich bei jedem Versuch der Entfernung des Tampons; einmal tritt nach der neuen Tamponade ein Schüttelfrost und Fieber bis 40° auf, das sofort wieder abfällt. Erst im September gelingt es, durch allmähliches

Vorziehen des Tampons, täglich um 1—2 cm und Anlegung eines Druckverbandes den Tampon ohne Blutung am 28. IX. zu entfernen. Nun schliesst sich die Wunde rasch.

10. X. 04. Entlassung in gutem Zustande, kein Icterus, Stuhlgang gefärbt, Wunde geschlossen. Pat. noch etwas anämisch. — Vorstellung Juli 1905: sieht blühend aus, hat sehr zugenommen, keine Beschwerden, kann alles arbeiten.

Der Fall bietet, auch abgesehen von der Genese des Icterus, grosses klinisches Interesse. Es ist ein typisches Bild der als Folge einer akuten meist gangränösen Appendicitis auftretenden Pylephlebitis, die wieder sekundär zu Leberabscessen, subphrenischen Abscessen führen kann. Gerster [1]) hat von dieser oft verhängnisvollen Komplikation der Appendicitis 2 Fälle beschrieben, die er diagnosticierte und mit Erfolg operierte, wobei er sogar die Thromben aus der Pfortader entfernte. —

Der Icterus infolge mechanischer Behinderung des Gallenabflusses ist seit der Entwickelung der Chirurgie der Gallenwege Gegenstand chirurgischer Therapie gewesen. Sobald man erkannt hatte, welche schädlichen Folgen für den Gesamtorganismus allein durch das längere Bestehen eines Icterus hervorgerufen werden, hat man durch operative Eingriffe die Beseitigung des Icterus erstrebt. Drei Wege standen dazu frei, welche noch heute je nach Lage der Fälle begangen werden müssen: Beseitigung des Hindernisses, Umgehung des Hindernisses oder Anlegung einer Gallenfistel. Nur bei Carcinomen, die durch Uebergreifen auf die Leber oder die portalen Lymphdrüsen den Icterus verursachen, sind wir häufig ausser Stande eine dieser 3 Indikationen zu erfüllen.

Die weitaus grösste Mehrzahl der Fälle von mechanischem Icterus sind auf Gallensteine zurückzuführen.

Riedel hat uns gezeigt, dass der Icterus bei der Gallensteinkrankheit verschiedene Genese haben kann. Er unterscheidet einen entzündlichen und einen reell lithogenen Icterus. Der erstere tritt auf bei Entzündungen der steinhaltigen Gallenblase oder bei Cysticusstein, ohne dass sich Steine in den tieferen Gallenwegen befinden. Er entsteht durch eine Fortsetzung der Entzündung und Schleimhautschwellung auf die grossen Gallengänge und von da auf die intrahepatischen Gallengänge. Er ist also durch eine Cholan-

1) 24. Jahresversamml. d. American. Surgical Association. 1903.

gitis ascendens bedingt und wohl meistens kombinierter Natur. Dass es nicht der direkte Druck des Cysticussteines auf den Choledochus ist, der den Icterus hervorruft, geht nach Riedel daraus hervor, dass wir den entzündlichen Icterus auch auftreten sehen, wenn die Gallenblase mit dem Cysticusstein exstirpiert ist und sich etwa von der Cysticusligatur aus ein entzündlicher Process ausbreitet. In unserer Kasuistik finden sich Fälle mit enormen Cysticussteinen ohne Icterus, andererseits wieder Fälle ohne Steine mit einfacher Cholecystitis, die deutlichen Icterus zeigten. Die Genese des entzündlichen Icterus durch fortgesetzte ascendierende Cholangitis ist daher wohl sichergestellt.

Als Beispiele für diesen entzündlichen Icterus, der meist kein sehr hochgradiger ist und nach der Operation rasch verschwindet, führe ich folgende zwei Krankengeschichten an:

5. Cholelithiasis. Steine in der Gallenblase und auf der Wanderschaft in das Duodenum perforierend. Entzündlicher Icterus. Cysticostomie. Heilung.

1903. Nr. 1983. K. K., 56j. Fabrikarbeitersfrau. Seit vielen Jahren Schmerzen in der rechten Leibseite und im Rücken, seit einem Jahr Verschlimmerung, Erbrechen. Seit 4 Wochen Icterus. 19. IX. Aufnahme. Leichter Icterus. Leber nicht vergrössert. Gallenblase nicht fühlbar.

22. IX. Operation (Dr. Simon): Mesorectalschnitt. Gallenblase prall mit Steinen gefüllt mit Netz und Duodenum verwachsen. Bei der Ablösung reisst die Gallenblase ein. Es entleeren sich 8—10 Steine. Es zeigt sich, dass diese Steine in einer divertikelartigen Ausstülpung der Gallenblase liegen, die eine breite Verbindung mit dem Duodenum eingegangen hat. In der Tiefe ein nussgrosser Stein, nach dessen Extraktion man direkt ins Duodenum kommt. Aus dem Cysticus entleert sich Galle und noch ein erbsengrosser Stein. Drainage des Cysticus. Tamponade der Duodenalöffnung. Etagennaht der Bauchwunde.

Verlauf fieberfrei, ohne wesentliche Störung. — 15. X. 03 mit kleiner wenig secernierender Fistel entlassen. — Nachricht vom 8. XI. 05. Sehr gutes Befinden. Narbe fest, keine Anfälle mehr, nur dumpfes Druckgefühl an der Narbe, zeitweise Fieber. Hausarbeit ist möglich.

Typischer Fall von entzündlichem Icterus bei schweren Veränderungen in der Gallenblase und beginnender Perforation der Steine in das Duodenum. Ob die jetzt bestehenden zeitweisen Fieberattacken überhaupt noch mit dem alten Leiden zusammenhängen, etwa auf intermittierende Cholangitiden zu beziehen sind, bleibe dahingestellt.

6. Cholelithiasis. Steine in der Gallenblase. Entzündlicher Icterus. Cholecystostomie. Heilung.

1903. Nr. 2232. E. H., 38j. Gastwirtsfrau. Seit Februar 1901 heftige Schmerzen in der rechten Oberbauchgegend mit Obstipation. Dauer der Anfälle 8—10 Tage, auch in der Zwischenzeit Magenbeschwerden. Letzter Anfall vor drei Wochen, seit 5 Tagen Icterus. 29. Oktober 03. Aufnahme. Deutlicher Icterus, leichter Meteorismus, starke Empfindlichkeit in der Gallenblasengegend.

2. XI. Operation (Prof. Petersen): Mesorectalschnitt. Gallenblase leicht verwachsen, enthält schleimige Galle und zahlreiche Steine. In den tiefen Wegen kein Stein zu fühlen. Cholecystostomie.

Verlauf ohne Störung, ohne Fieber. Icterus verschwindet, obwohl wenig Galle abläuft. 21. XI. Entlassung mit geschlossener Wunde in gutem Allgemeinbefinden. — Bei Nachforschung November 1905 wurde keine Nachricht erhalten.

Deutlicher entzündlicher Icterus, trotz der geringen Veränderungen in der Gallenblase. Immerhin darf man sich auch in Fällen von ausgesprochener Cholecystitis mit Icterus nicht zu rasch mit der Annahme eines entzündlichen Icterus zufrieden geben, sondern muss den Choledochus genau absuchen, eventuell drainieren, was ja auch auf die bestehende Cholangitis nur günstig wirken kann.

Wir verfügen leider über mehrere Fälle, die als entzündlicher Icterus aufgefasst wurden und bei denen erst die Sektion das Bestehen eines Choledochussteines nachwies. Zwei dieser Krankengeschichten führe ich des Vergleiches halber schon hier an. In beiden Fällen bestand schwere eitrige Cholecystitis mit stürmischen Allgemeinerscheinungen, man konnte also wohl versucht sein, den Icterus als entzündlich anzusprechen.

7. Cholelithiasis. Entzündlicher Icterus? Pericholecystitis. Abscessincision. Fortschreitende Cholangitis und Peritonitis. Exit. eitrige Peritonitis, subphrenischer Abscess; übersehener Choledochusstein.

1903. Nr. 855. B. K., 55j. Zementarbeitersfrau. Seit 13 Jahren mehrfache Gallensteinkoliken mit Icterus. Seit einigen Tagen heftiger Anfall mit Empfindlichkeit des ganzen Leibes. 15. IV. 03 Aufnahme. Guter Ernährungszustand, leichter Icterus. Abdomen ziemlich aufgetrieben, gespannt, überall druckempfindlich, besonders in der Gallenblasengegend. Leber etwas vergrössert. In der Gallenblasengegend eine undeutliche Resistenz. Klin. Diagnose: Cholelithiasis. Pericholecystitis mit peritonealer Reizung.

17. IV. Operation (Dr. Simon): Pararectalschnitt, der durch einen Querschnitt erweitert wurde. Starke Netzadhäsionen, bei deren Trennung sich galliges Exsudat entleert. Gallenblase ist nicht zu finden, nirgends etwas von Steinen zu fühlen. Ausgedehnte Tamponade, offene Behandlung. — Nach der Operation dauerndes Fieber, reichliche Sekretion. Icterus nimmt zu. Druckempfindlichkeit des Leibes und hohe Pulsfrequenz bleiben bestehen. 21. IV. Exitus. — Sektion: Eitrig-fibrinöse Peritonitis mit starken Verklebungen. Linksseitiger subphrenischer Abscess, Hydrops der Gallenblase, hochgradig erweiterter Cysticus, Hepaticus und Choledochus. Haselnussgrosser Gallenstein im Choledochus. Perforation nicht nachweisbar. Chronische interstitielle Nephritis.

In diesem Falle war infolge der pericholecystitischen Abscessbildung und der Adhäsionen die Orientierung so schwierig, dass der obturierende Choledochusstein übersehen wurde und sogar nicht einmal die hydropische Gallenblase gefunden werden konnte. Der Icterus war also wohl reell lithogen, nicht entzündlicher Natur.

8. Cholelithiasis. Cholecystitis. Entzündlicher Icterus. Cholecystostomie. Heilung, später stellt sich übersehener Choledochusstein heraus.

1901. Nr. 1894. R. K., 34j. Taglöhnersfrau. Aufnahme 8. IX. 01. Seit 6 Wochen leichte Beschwerden in der Gallenblasengegend, seit 6 Tagen stärkere Schmerzanfälle, jetzt Erbrechen, Verhaltung von Stuhl und Winden.

Status: Schwerkranker Zustand, allgemeiner Icterus. Zunge trocken. Puls 135. Leber hoch gedrängt. In Gallenblasengegend diffuse empfindliche Resistenz. Fieber 39,9°. Klin. Diagnose: Cholelithiasis. Cholecystitis acuta mit peritonealer Reizung. Zunächst Eisbeutel. Einläufe, die acholischen Stuhl bewirken.

Operation 18. IX. 01: Gallenblase wenig adhärent, mit eitrigem Schleim und Steinen prall gefüllt. 25 Steine in der Gallenblase und im Anfangsteil des Cysticus, Choledochus frei. Cholecystostomie. Tamponade. Die kleine Gallenblase kann nicht völlig suspendiert werden. — Verlauf fieberfrei. Galle läuft sofort und bei der Entlassung scheint die Gallenfistel noch bestanden zu haben. 14. X. 01 entlassen. Später kam die Pat. zu Hause unter Icterus und Schüttelfrösten zum Exitus 2. XII. 01. Sektion (Dr. Fischler): Eingekeilter Choledochusstein 5 cm oberhalb der Einmündung in den Darm. Cholangitis suppurativa diffusa. Erweiterung der Gallengänge.

Uebersehener Choledochusstein, also wohl doch reell lithogener Icterus, der wohl schon bei der Operation bestand, denn die Gallenblasensteine und das geringe trübe Exsudat in der Gallenblasse erklärten nicht den schweren Krankheitszustand, den Icterus und die Acholie der Stühle.

Ebenso darf man aber auch nach der andern Seite nicht zu weit gehen und jeden Anfall von Schmerzen, Fieber oder Icterus, der nach der anscheinend radikalen Operation auftritt, als Folgen eines übersehenen Choledochussteines auffassen. Ich führe einen derartigen Fall an, bei dem eine akut einsetzende diffusse Cholangitis ganz das Bild eines übersehenen Choledochussteines hervorbrachte.

9. Cholelithiasis. Icterus. Stein im Cysticus. 1) Cholecystostomie. Gallenfistel, Cholangitis. 2) Choledochotomie. Hepaticusdrainage. Cholecystectomie. Heilung.

1903. Nr. 727. B. L., 28j. Arbeiterfrau. Seit 6—7 Jahren Gallensteinkoliken, manchmal mit Icterus. 15. III. 05 Aufnahme. Guter Ernährungszustand, leichter Icterus, Magen etwas tiefstehend, Leber nicht vergrössert, in der Gallenblasengegend Schmerzhaftigkeit, nussgrosser Tumor. Klin. Diagnose: Cholelithiasis, Cysticusstein.

16. III. Operation (Dr. Arnsperger): Mesorectalschnitt. Rechter Leberlappen vergrössert, Gallenblase birnförmig, mässig gefüllt, enthält dunkelgrüne Galle und einige Gallensteinbröckel. Im Cysticus haselnussgrosser Ventilstein, der sich in die Gallenblase schieben und extrahieren lässt, sonst keine Steine fühlbar, Cholecystostomie in typischer Weise. Der entfernte Stein ist maulbeerförmig, wohl ein Solitärstein.

Anfangs mässiges Fieber, Bronchitis, Empfindlichkeit an der Wunde. In der 2. Woche Besserung, gutes Allgemeinbefinden. Gallenfluss anfangs nur mässig, aber dauernd. 14. IV. plötzlich hohes Fieber, Schmerzen an der Narbe, leichter Icterus, aus der Fistel entleert sich eitriger Schleim. Klin. Diagnose: Cholangitis, Choledochusstein? 15. IV. II. Operation (Dr. Kaposi): Umschneidung der Narbe, Auslösung der Gallenblase, die noch sehr ausgedehnt ist und schleimig trübe Galle enthält. Cholecystektomie. Incision des erweiterten Choledochus, der trübe eitrige Galle enthält, kein Stein. Hepaticusdrainage. Tamponade. Durchgreifende Bauchnähte. Verlauf weiterhin glatt und fieberfrei, Gallenfluss mässig. Icterus verschwindet, 15. V. in gutem Befinden entlassen.

Dieser Fall ist ein Beispiel dafür, dass neue Anfälle von Schmerzen, Icterus und Fieber nach früheren Operationen nicht immer auf zurückgelassene Steine, sondern manchmal nur auf eine akute schwere Cholangitis zu beziehen sind. Die 2. Operation war hier ersichtlich lebensrettend.

Der reell lithogene Icterus entsteht durch Steinverschluss des Ductus choledochus oder hepaticus. Die typischsten Fälle sehen wir bei Einkeilung eines Steines in der Papilla Vateri. Es kann aber auch bei beweglichem, relativ kleinem Choledochus-

stein völlige Acholie des Stuhles auftreten. Andererseits können mehrere und sogar recht grosse Steine im Choledochus verweilen, ohne dass eine Spur von Icterus auftritt. Jedenfalls spielt auch bei diesen Vorgängen das Hinzutreten einer entzündlichen Schleimhautschwellung oder Sekreteindickung eine nicht zu unterschätzende Rolle.

Das klinische Bild des zeitweilig oder dauernd obturierenden Choledochussteines ist meistens ein sehr typisches.

In der Regel sind jahrelange Anfälle mit oder ohne Icterus vorausgegangen, die allmählich durch die chronische Entzündung zu Schrumpfung der Gallenblase, und Verwachsungen mit der Umgebung geführt haben. Nach einem besonders heftigen Schmerzanfall tritt nun rasch wachsender Icterus auf. Dieser kann dauernd bestehen und an Intensität zunehmen, häufiger aber treten Remissionen ein, schwach gefärbter Stuhlgang wechselt mit völliger Acholie ab, sodass ein zeitweiser Ventilverschluss angenommen werden muss. Die Veränderungen in der Gallenblase werden naturgemäss umso hochgradiger sein, je mehr erfolglose (Riedel) Anfälle, bei denen der Stein den Cysticus nicht passierte, dem erfolgreichen zum Uebertritt in den Choledochus führenden Anfalle vorausgingen und je mehr Anfälle dann noch durch das Verweilen des Steines im Choledochus ausgelöst wurden. Gerade dieser Wechsel der Intensität des Icterus, zusammen mit dem Fehlen einer Vergrösserung der Gallenblase ist differentialdiagnostisch für Steinverschluss des Choledochus charakteristisch. Der objektive Befund in diesen Fällen ist abgesehen von dem mehr oder weniger hochgradigen Icterus meist recht gering. Höchstens besteht eine mässige Vergrösserung der Leber, eine geringe Druckempfindlichkeit in der Gallenblasengegend und im Epigastrium. Auf die Bedeutung eines Druckschmerzes an der vorderen Fläche der Lendenwirbelsäule hat Riedel aufmerksam gemacht; er sieht ihn für charakteristisch für einen im intraduodenalen Abschnitt des Choledochus steckenden Stein an.

Bei der Operation findet man dann den Choledochus und Hepaticus hochgradig dilatiert, die Gallenblase geschrumpft unter Adhäsionen vergraben, den Cysticus in der Regel obliteriert. Die Gallenblase enthält meistens noch Steine oder Steingrus, häufig etwas eingedickten Eiter, sehr selten Galle.

10. Cholelithiasis. Icterus. Steine in Gallenblase, Cysticus und Choledochus. I. Op. Cholecystostomie, Choledochotomie. Hepaticusdrainage. Gallenfistel. Uebersehene Choledochussteine. II. Op. Choledochotomie. Choledochoenterostomie. Heilung mit Duodenalfistel.

1904. Nr. 1438. 2011. F. R., 46j. Kaufmannsfrau. Zwei Verwandte litten an Gallenstein. Seit 10 Jahren Druckgefühl und zeitweise Schmerzen in der Gallenblasengegend, seit 2 Jahren heftige Gallensteinkoliken. Icterus erst bei den letzten Anfällen. Oelkur, Karlsbader Kur ohne Erfolg. Letzter Anfall vor einer Woche, seitdem Icterus. 1. VII. 04 Aufnahme. Elende, abgemagerte Frau, hochgradiger Icterus. In der Gallenblasengegend kleiner, harter, empfindlicher Tumor fühlbar. Rechte Niere tiefstehend.

5. VII. Operation (Geh.-Rat Czerny): Mesorectalschnitt, Gallenblase mit Colon und Duodenum verwachsen, enthält 12—15 bohnen- bis vogelkirschengrosse Steine. An der Innenfläche ulceriert. An der Unterfläche eine gelb infiltrierte Stelle wie eine vernarbte Perforation. Im Cysticus zwei Steine. Choledochus stark erweitert, enthält drei Steine. Choledochotomie. Extraktion der Steine. Hepaticusdrainage. Cholecystostomie. Nach Resektion der Kuppe der Gallenblase. — Verlauf: Bis zum Aufstehen am 21. Tag ist Katheterismus nötig. Wundverlauf ohne Störung. Icterus nimmt ab, Stuhl zeitweise gefärbt. Dauernde Gallenfistel. Allgemeinbefinden bessert sich nicht. 24. VIII. 04 mit Gallenfistel entlassen in ziemlich elendem Zustand.

Wiedereintritt 22. IX. Starke Gallenfistel, Schmerzen, schlechter Allgemeinzustand. 23. IX. 02 Operation (Geh.-Rat Czerny): Schnitt in der alten Narbe mit Umschneidung der Fistel. Bei der Lösung der Adhäsionen wird ein goldgelbe Galle enthaltender Hohlraum eröffnet, der der stark erweiterte Choledochus war. Aus diesem werden noch drei Steine, offenbar früher zurückgelassen, entfernt. Dann wird das nahe gelegene Duodenum incidiert und eine Choledochoenterostomie mit Naht angelegt. Tamponade. Bauchnaht mit tiefgreifenden Seidennähten. Nach der Operation grosse Unruhe, Schwäche, starke Schmerzen, am 8. Tag Auftreten einer Kotfistel, anscheinend Duodenalfistel mit stark ätzendem Ausfluss. Daher am 12. Tage Uebernähung der Darmfistel (Geh.-Rat Czerny). Bei der Freilegung wird eine verwachsene Jejunumschlinge eröffnet und wieder vernäht. Schon am 2. Tag neue Darmfistel, die bis zur Entlassung besteht. Durch Tamponade, Heftpflaster kann die Fistel für kurze Zeit verschlossen werden. 24. XI. mit noch secernierender, kaum stecknadelkopfgrosser Darmfistel entlassen, Gallensteinbeschwerden und Icterus völlig verschwunden, Appetit und Allgemeinzustand wesentlich gebessert. — Mitteilung Oktober 1905: Befinden wesentlich gebessert, keine Gallensteinbeschwerden mehr, Darmfistel besteht noch immer aber sehr gering.

Dieser Fall zeigt die grossen Schwierigkeiten der radikalen Entfernung aller Steine bei verschleppten Fällen von Gallengangssteinen, bei denen die Adhäsionen die Uebersicht ausserordentlich erschweren können. Bei der ersten Operation wurden drei Choledochussteine übersehen, bei der zweiten Operation wurden wohl alle Steine entfernt, der Sicherheit halber aber noch eine Anastomose zwischen Choledochus und Duodenum angelegt, die leider eine hartnäckige Duodenalfistel zur Folge hatte. Trotzdem ist das Dauerresultat ein recht gutes.

11. Cholelithiasis. Icterus. Steine in Gallenblase. 1) Cholecystostomie, Gallenfistel. 2) Uebersehener Choledochusstein, Choledochotomie mit Naht, Cholecystenterostomie, Heilung nach peritonealer Reizung.

1902. Nr. 1034. S. E., 28j. Taglöhnersfrau. Seit 10 Jahren heftige Gallensteinkoliken, nie Icterus. Seit 14 Tagen letzter Schmerzanfall, etwas länger dauernd, leichter Icterus. 12. V. Aufnahme. Leichter Icterus. Guter Ernährungszustand. Gallenblase palpabel, druckempfindlich. Beide Nieren fühlbar. Klin. Diagn.: Cholelithiasis, Hydrops der Gallenblase, Cysticusstein.

15. V. Operation (Dr. Kaposi): Pararectalschnitt, Leber tiefstehend, Gallenblase frei von Adhäsionen, birnenförmig mit Steinen und klarem Schleim gefüllt. In den tiefen Gängen keine Steine. Cholecystostomie. Durchgreifende Bauchseidennähte. — Anfangs reichlicher Gallenfluss. Stuhlgang gefärbt. Gallensekretion bleibt bestehen, trotz Tamponade, Aetzung und Ausspülung. Nach 3 Wochen Stuhlgang vollkommen entfärbt, dauernde Gallenfistel.

Daher 2. Operation 13. VI. (Geh.Rat Czerny): Schnitt in der alten Narbe, Umschneidung der Fistel, Gallenblase in flächenhafter Verwachsung eingebettet, im untersten Abschnitt des Choledochus kirschkerngrosser Stein. Choledochotomie. Extraktion des Steines; die $^1/_2$ cm lange Choledochuswunde wird durch 3 Knopfnähte geschlossen, dann wird die Oeffnung der Gallenblase angefrischt und die vordere Wand des geöffneten Duodenum mit zweireihiger Naht eingenäht. Tamponade. Schluss der Bauchwunde mit tiefgreifenden Seidennähten. — In den ersten Tagen Fieber. Starker Meteorismus, kleiner Puls, Erbrechen. Bei der Eröffnung der Wunde wenig Exsudat. Tamponade. Kochsalzinfusion retten die Patientin. Vom 12. Tag ab fieberfrei. Rasche Erholung. Stuhlgang gefärbt. 14. VII. in gutem Befinden mit fast geschlossener Wunde entlassen. — Mitteilung vom 7. XI. 05 (Dr. Lentze): Allgemeinbefinden sehr gut. Keine Gallensteinbeschwerden mehr. Nur häufig Leibschmerzen. Stuhlgang im Ganzen regelmässig, braun, manchmal Diarrhoe. Objektiv: mässiger Bauchbruch.

Auch hier war ein bei der ersten Operation übersehener Choledochusstein die Ursache der Gallenfistel. Die Cholecystenterostomie wurde nach der Extraktion des Steines zur Sicherheit hinzugefügt. Besser wäre wohl eine Hepaticusdrainage statt der Vernähung des Choledochus gemacht worden, denn von dieser Naht aus ging wohl die peritoneale Reizung. Die noch bestehenden geringen Beschwerden sind wohl auf den Bauchbruch und die nach der Peritonitis zurückgebliebenen Darmadhäsionen zu beziehen, die Gallensteine sind vermutlich radikal entfernt. —

Zur zweiten Gruppe der Icterusfälle infolge eines mechanischen Hindernisses vereinige ich aus klinischen Gründen alle Fälle, bei denen keine Steine aber auch keine maligne Erkrankung vorlag. Es gehören also hierher sowohl Fälle von mechanischer Verlegung des Lumens der Gallengänge durch entzündliches Exsudat ohne Steinbildung, oder durch Spulwürmer, oder durch narbige Strikturen, als auch Fälle von Kompression der Gallenwege durch chronische Entzündungen im Pankreaskopf oder in der Umgebung der Gallengänge bei Ulcus ventriculi oder duodeni, durch Wanderniere oder Aneurysmen der Arteria hepatica.

Von einfachen Cholecystitiden ohne Steinbildung führe ich zwei typische Fälle an; in beiden Fällen ist der begleitende Icterus naturgemäss als Ausdruck einer Fortpflanzung des entzündlichen Processes auf die tiefen Gallengänge und die Leber anzusehen. Er gab mit die Indikation zum operativen Eingriff ab.

12. Cholecystitis acuta. Entzündlicher Icterus. Cholecystostomie. Heilung.

1905. Nr. 2284. M. B., 31 j. Arbeiterin. Seit einem Jahre leichtes Druckgefühl in der Oberbauchgegend, besonders nach der Nahrungsaufnahme. Seit März zeitweise Erbrechen von Galle. Seit einigen Wochen leichter Icterus. Vor 14 Tagen plötzlich heftige stechende Schmerzen in der Gallenblasengegend. Rasche Zunahme des Icterus. Fieber bestand nicht. 16. X. 05. Aufnahme. Guter Ernährungszustand. Leichter Icterus. Stuhlgang gefärbt. In der Gallenblasengegend starke Druckempfindlichkeit und Muskelspannung. Undeutliche birnförmige Resistenz. Klin. Diagn.: Cholelithiasis, Choledochusstein.

18. X. 05. Operation (Dr. Kaposi): Pararectalschnitt. Gallenblase vergrössert, entzündet, leichte Adhäsionen. Gallenblase enthält eine meconiumartige zähe, rötlich-braune Masse. Weder im Cysticus noch in den

tiefen Gallenwegen, die sehr klar freizulegen sind, sind Steine nachweisbar. Typische Cholecystostomie. Tamponade. Durchgreifende Bauchseidennaht. Postoperative Diagnose: Cholecystitis haemorrhagica fibrinosa. Verlauf ohne Störung. Gallenfluss mässig, Galle schon vom 2. Tag ab von normaler Farbe und Konsistenz. 13. XI. 05 mit geschlossener Wunde ohne Beschwerden entlassen.

13. Cholecystitis chronica. Entzündlicher Icterus. Cholecystostomie. Heilung.

1902. Nr. 264. E. R., 26j. Landwirtstochter. Seit Juni 1901 heftige Anfälle von Schmerzen in der Gallenblasengegend mit Erbrechen und Icterus, angeblich mit Abgang von Steinen, auch in der schmerzfreien Zeit Druckgefühl in der Lebergegend. 14. 1. 02. Aufnahme. Leichter Icterus. In der Gallenblasengegend kleiner, derber, birnförmiger, druckempfindlicher Tumor. Klin. Diagn.: Cholelithiasis. Hydrops der Gallenblase, Cysticusstein.

24. I. Operation (Dr. Simon): Pararectalschnitt. Gallenblase stark verwachsen, enthält eine eigentümliche lehmige Masse von gelber Farbe, keine eigentlichen Steine, auch in den tiefen Gängen keine Steine. Cholecystostomie. Verlauf: glatte Heilung ohne Störung. Bei der Entlassung Icterus verschwunden. — Mitteilung 8. XI. 05. Ausgezeichnetes Befinden. Narbe fest, nie wieder Anfälle oder Icterus. Stuhlgang seit der Operation regelmässig. Alle Arbeit möglich.

In beiden Fällen fanden sich keine Steine, sondern in der Gallenblase ein mehr oder weniger dickflüssiges Exsudat. Es liegt der Gedanke nahe, dass wir in diesen Exsudaten die Vorstufe von Gallensteinbildung also den primären steinbildenden Katarrh erblicken dürfen. Klinisch werden diese recidivierenden Cholecystitiden ohne Steinbildung von der echten Gallensteinkrankheit kaum zu trennen sein.

Entsprechend der Auffassung dieser Processe als Frühformen der Gallensteinkrankheit ist auch die Prognose des chirurgischen Eingriffes eine durchaus günstige. In solchen Fällen ist auch die Cystektomie nicht nötig, sondern man kann sich auf die Suspension und Drainage der Gallenblase beschränken, da durch diese eine Stagnation des Inhaltes und damit die Möglichkeit des steinbildenden Katarrhs ebenso sicher vermieden wird.

Die Verstopfung des Ductus choledochus durch Ascariden ist mehrfach beobachtet. Meist kommt es in diesen Fällen zu schweren Cholangitiden und Leberabscessen, in denen dann die Würmer gefunden werden. B. Leick konnte 18 Fälle von Leberabscessen durch Ascariden zusammenstellen. S. Saltykow beschreibt 2 derartige Fälle. O. Vierordt stellt in

seiner Monographie über die Ascaridenerkrankung der Leber und der Bauchspeicheldrüse 34 sichergestellte Fälle von Ascaridiasis der Leber und Gallenwege zusammen; Icterus braucht nicht zu bestehen, er ist nur in 11 Fällen erwähnt. In dem von Vierordt beschriebenen Falle von ganz enorm ausgebreiteter Ascaridiasis der Leber, bei dem die Gallengänge bis an die Peripherie der Leber mit unzähligen kleinen Würmern vollgestopft waren, fehlte der Icterus völlig. Manchmal ist er als Frühsymptom der Frkrankung erwähnt und kommt nach Vierordt dann so zu Stande, dass bei der Passage des Choledochus durch den Wurm Gallenstauung eintritt, nach Eintritt desselben in einen der kleineren Gallengänge aber der allgemeine Gallenfluss wieder unbehindert bleibt. In Vierordt's Fall fanden sich auch 2 Ascariden im Ductus pancreaticus und hatten zu einer Nekrose des Pankreasschwanzes geführt. Kürzlich fanden wir in der hiesigen Klinik bei einem Fall in der Gallenblase einen macerierten Ascaris.

Bei dem von Vierordt veröffentlichten Fall wurde ein chirurgischer Eingriff ausgeführt und zwar wurde zweizeitig operiert, zunächst nur die Leber an die Bauchwand angenäht und erst sekundär durch Punktion und Incision nach Abscessen gefahndet, ohne Erfolg. Die Sektion stellte die enorme Ausdehnung der Erkrankung fest. Bei diesen Fällen hat überhaupt ein chirurgischer Eingriff nur dann Aussicht auf Erfolg, wenn ein grösserer Leberabscess klinisch nachgewiesen werden kann.

Die Fälle von Icterus infolge von Verengerung der tiefen Gallengänge durch Narben oder Adhäsionen, wie sie meist als Residuen einer alten Cholelithiasis auch nach Abgang der Steine sich finden oder durch benachbarte entzündliche Processe bei Ulcus ventriculi oder duodeni entstehen, sind relativ selten. Manchmal steckt hinter dem Krankheitsbilde doch noch ein übersehener Choledochusstein. Die Art des operativen Eingriffes zur Beseitigung des Icterus ist je nach der Lage des Falles verschieden. In manchen Fällen kommt man mit der einfachen Lösung der Verwachsungen mit oder ohne temporäre Drainage der Gallenwege aus. In andern Fällen bedarf es einer Anastomose zwischen Gallenwegen und Darm, deren Anlegung erheblichen Schwierigkeiten begegnet, wenn die Gallenblase klein oder der Cysticus obliteriert ist. Kehr machte in einem Falle von Ulcus duodeni mit Duodenalstenose und Stenosierung der Gallenwege durch derbe Verwachsung eine Hepato-Cholangio-Entero-

stomie. Der augenblickliche Erfolg war günstig, 8 Tage nach der Operation hatte die Patientin gefärbte Stühle, starb aber 4 Wochen später zu Hause, eine Sektion wurde nicht vorgenommen und es konnte daher nicht nachgewiesen werden, ob die neue Fistel wirklich funktioniert hat oder ob durch die momentane Entlastung der Leber die Passage des Choledochus wieder frei geworden war. Enderlen, Hirschberg bezweifeln die Möglichkeit einer dauernden Lebergallengangsdarmfistel auf Grund von Tierversuchen, bei denen sich stets eine rasche Verheilung der Leberwunde ergab. Hirschberg schlägt daher für diese Fälle die einfache temporäre Lebergallengangsfistel vor. In einem Falle unserer Klinik war es möglich, den durch narbige Verwachsungen stenosierten und geknickten Choledochus durch Längsincision und quere Naht zu erweitern, also eine Choledochoplastik auszuführen. Moynihan führte in neuester Zeit bei Striktur des Ductus choledochus infolge von Gallensteinen dieselbe Operation aus.

14. Ausgedehnte Verwachsungen mit Stenosierung des Choledochus nach früherer Cholelithiasis. Kein Icterus. Choledochoplastik. Cholecystostomie. Heilung nach peritonealer Reizung.

1904. Nr. 479. M. H., 42j. Bergmannsfrau. Vor 12 Jahren Lungenentzündung. Seit 1896 Icterus, Schmerzen in der Gallenblasengegend. Seitdem mehrfache Anfälle mit Icterus. Einmal soll ein kirschkerngrosser Stein abgegangen sein. 17. II. 04 Aufnahme. Cachektisch aussehende Frau, kein Icterus. Leichte Dämpfung über beiden Lungenspitzen. Leber nicht vergrössert. Gallenblase nicht palpabel.

17. II. 04. Operation (Prof. Petersen): Pararectalschnitt. Gallenblase ausgedehnt, wenig verwachsen. Der Choledochus ist durch breite flächenförmige Verwachsung in mehrfachen Windungen dicht an die Gallenblase herangezogen. Nach Lösung dieser Verwachsung liess sich der Choledochus strecken und es entleerte sich sofort die vorher prall gespannte Gallenblase. Die Gallenblase wird punktiert, incidiert, enthält gelbe Galle, keinen Stein. Choledochotomie. Gegenüber der Incisionsstelle springt eine quer verlaufende Falte offenbar einer der beschriebenen Windungen entsprechend sehr stark stenosierend in das Lumen vor. Die Sondierung nach oben und unten ergiebt keinen Stein. Es wird jetzt die etwa 1 cm lange Längsincision des Choledochus mit 4 Catgutnähten in querer Richtung vereinigt. Tamponade und Cholecystostomie in üblicher Weise. Anatomische Diagnose: Flächenförmige Adhäsionen zwischen Gallenblase, Cysticus und Choledochus, Knickung und Stenosierung des Choledochus, Choledochoplastik. Cholecystostomie. — Am Abend des 2. Tages geringes Fieber, in der Nacht plötzlicher Collaps, sofortige Eröff-

nung der Wunde, feuchter Verband, Kochsalzinfusion. Danach Erholung, allmähliches Nachlassen der peritonealen Reizung. Längere Gallensekretion aus der Gegend des Choledochus. 23. III. 04 Entlassung. Icterus und Schmerzen völlig verschwunden. Allgemeinbefinden sehr gebessert, Wunde fast geschlossen. — Mitteilung vom 15. XII. 05 (Dr. Schmidt, Merschweiler): Befinden besser als früher, doch besteht noch ein Druckgefühl in der rechten Seite gegen den Rücken zu; ziemlich starker Bauchbruch, trotz Leibbinde. Stuhlgang verstopft, stets braun, möglicherweise auf andere Verhältnisse (Retroversio uteri) zurückzuführen. Kann nur leichte Arbeiten verrichten. Icterus bestand nie mehr.

In diesem Falle hat es sich wohl um die Residuen eines früher abgegangenen Gallensteines gehandelt. Auch die noch bestehenden Beschwerden sind wohl den Adhäsionen und dem Bauchbruche zur Last zu legen. Da wir stets ausgedehnt tamponieren, ist die neue Bildung von Adhäsionen nicht zu vermeiden, besonders wenn, wie in diesem Falle, nach der Operation peritoneale Reizung, wohl ausgehend von der Choledochusnaht, bestand. Die unten mitgeteilten Krankengeschichten beweisen aber, dass in der überwiegenden Mehrzahl der Fälle die durch die Tamponade hervorgerufenen Adhäsionen den Patienten später keinerlei Beschwerden machen.

In einem anderen Falle, der nach einer Cholecystostomie wegen Steinen in der Gallenblase eine Gallenfistel behielt und mit der Diagnose „übersehener Choledochusstein" zur Operation kam, fand sich eine wohl von einem früheren Stein herrührende Stenose der Choledochusmündung und wurde mit gutem Erfolge eine Choledochoenterostomie ausgeführt (vgl. auch unter Fall 18).

15. Cholelithiasis. Entzündlicher Icterus. Steine in Gallenblase. Pericholecystitis. Cholecystostomie. Gallenfistel, daher 2. Operation: Choledochoenterostomie mit Naht. Heilung. Choledochusmündung verengt, kein Stein.

1901. Nr. 661. 1150. K. B., 33j. Bäckersfrau. Seit 5 Jahren nach der letzten Geburt Schmerzen und Druckgefühl im Epigastrium. Jan. 1901 erster heftiger Gallensteinkolikanfall mit Icterus. Seitdem noch zwei schwere Anfälle. 19. III. 01 Aufnahme. Abgemagerte Frau, leichter Icterus. Leber nicht vergrössert. Gallenblase nicht palpabel. 27. III. wegen der starken Bauchmuskelspannung Untersuchung in Narkose. Faustgrosser augenscheinlich der Gallenblase angehöriger derber Tumor fühlbar. Klin. Diagn.: Cholelithiasis. Empyem der Gallenblase.

28. III. Operation (Prof. Marwedel): Pararectalschnitt. Zungenförmiger Leberlappen mit starker Verwachsung, besonders mit dem Duo-

denum. Zwischen der Gallenblase und Leber ein Abscess, der mit der Gallenblase kommuniciert. In der Gallenblase mehrere zerbröckelnde Steine. Gallenblasenwandung stark verdickt, Schleimhaut ulceriert und nekrotisiert. Nach Sondierung des Cysticus gelingt es, ein Drainrohr soweit in den Cysticus vorzuschieben, dass sich schleimige Galle entleert. Gallenblase und Abscesshöhle werden austamponiert und die Bauchwunde mit tiefgreifenden Nähten geschlossen. — Nach der Operation subjektive Besserung. Wundverlauf ohne Störung. Gallenfluss vom ersten Tage ab ziemlich reichlich. 26. IV. mit Gallenfistel entlassen. Gutes Allgemeinbefinden.

Wiedereintritt 29. V. Seit einigen Wochen profuse Gallenfistel. Stuhlgang acholisch. Tamponade erfolglos. Klin. Diagn.: Choledochusstein.

8. VI. Operation (Prof. Marwedel): Schnitt in der alten Narbe. Lösung der Adhäsion. Cysticus geschrumpft, Choledochus fingerdick erweitert. An seiner Einmündungsstelle in das Duodenum stark verengt, daher Choledochoenterostomie mit Naht. Tamponade. Durchgreifende Bauchnaht. Verlauf ungestört. Galle kam keine aus der Wunde. Wundheilung per secundam. Der Stuhlgang Anfangs acholisch, wird bald gefärbt, erfolgt spontan. 12. VII. 04 in gutem Allgemeinbefinden mit fast geschlossener Wunde entlassen. — Mitteilung vom 12. XI. 05: Keine Anfälle mehr, kein Icterus, nur immer ein dumpfes Druckgefühl auf dem Magen. Kann fast alles arbeiten. Narbe fest, trägt noch Leibbinde. Stuhlgang meist regelmässig, manchmal verstopft, stets braun gefärbt; im Uebrigen bestehen nervöse und klimakterische Beschwerden.

Der Verlauf spricht dafür, dass es sich doch um einen an der Papilla Vateri sitzenden Choledochusstein gehandelt hat, der später abging und eine Stenose der Choledochusmündung hinterliess. Wahrscheinlich wäre die Lage durch eine primäre Exstirpation der so schwer veränderten Gallenblase übersichtlicher geworden. Die Choledochoenterostomie scheint dauernd gut zu funktionieren.

Weiterhin kann die Vergrösserung des Pankreaskopfes bei der chronischen indurativen Pancreatitis zu Gallenstauung und Icterus Anlass geben. An anderer Stelle habe ich ausführlich berichtet, dass in manchen Fällen von chronischer Pancreatitis nicht nur Icterus, sondern auch kolikartige Anfälle vorkommen, welche den Gallensteinanfällen völlig gleichen. Die Diagnose kann in solchen Fällen natürlich erst durch die Operation gestellt werden. Als auslösendes Moment für die Schmerzanfälle kommen wahrscheinlich intermittierende cholangitische Infektionen in der stagnierenden Galle in Betracht.

Die chirurgische Therapie dieser Erkrankungen ist sehr aus-

sichtsreich. Da bei diesen Gallenstauungen infolge Kompression des Ductus choledochus die Gallenblase dem Courvoisier'schen Gesetz entsprechend meist ausgedehnt und gallenhaltig, der Cysticus wegsam ist, kann man mit gutem Erfolge eine Cholecystenterostomie machen. Meistens genügt aber auch die temporäre Anlegung einer Gallenfistel durch Cholecystostomie oder Hepaticusdrainage um eine Abschwellung des Pankreaskopfes und damit eine Wiederherstellung der Durchgängigkeit des Ductus choledochus herbeizuführen. Die beiden als Beispiele folgenden Krankengeschichten sind bereits veröffentlicht [1]).

16. Chron. Pancreatitis. Icterus. Lebercirrhose. Cholecystenterostomie, keine Steine. Heilung.

1901. Nr. 1180. 1287. L. R., 58j. Landwirt. Früher Typhus, Gelenkrheumatismus und Herzbeschwerden. Vor 2 Jahren plötzlich eintretender Icterus ohne Verdauungsstörung, ohne Schmerzen. Starke Abmagerung. Viele Kuren, Karlsbader Kur, Oelkur, Kneippkur ohne Erfolg. 3. VI. 01 Aufnahme. Hochgradiger Icterus. Starke Abmagerung. Leber stark vergrössert grosse Gallenblase fühlbar.

4. VI. 01 Operation (Geh.Rat Czerny): Mesorectalschnitt. Leber hart, cirrhotisch, galliger Ascites. Gallenblase prall gefüllt mit schwarzer Galle, zähen Gerinnseln und etwas Grus. Keine Steine, auch im prall gefüllten Choledochus kein Stein. Pankreaskopf derb, chronisch entzündet, daraufhin Cholecystenterostomie mit kleinem Murphyknopf, erschwert durch Zerreisslichkeit und Hyperämie der Gallenblase und des Duodenums. Einige Verstärkungsnähte. Tamponade. Schluss der Bauchwunde mit tiefgreifenden Seidennähten. Anfangs Meteorismus, auf Oeleinläufe am 5. Tag Stuhlgang, vom 11.—13. Tag Brechreiz, Appetitlosigkeit, am 13. Tag Knopf ab. Weiterhin gute Rekonvalescenz, Wundheilung ohne Störung. Icterus nimmt ab. Stühle werden gefärbt. 13. VII. Entlassung in gutem Allgemeinbefinden. — 8. I. 02 Mitteilung des Pat., dass er bis Mitte November 1901 völlig beschwerdefrei war und an Gewicht zunahm. Seit dieser Zeit bestehen Schmerzen in der Milzgegend, Appetitlosigkeit. Ueber den weiteren Verlauf teilte Herr Dr. Deis in Durlach mir freundlichst folgendes mit: Der Pat. starb im August 1902. Die Sektion ergab cirrhotische Processe in Leber und Pankreas, sowie eine starke Dilatation des Magens mit zahlreichen Ulcerationen. Die Cholecystenterostomie war tadellos ausgeheilt und hatte bis zum Tode ausreichend funktioniert. Die Sektion bestätigte also die bei der Operation gestellte Diagnose.

17. Chronische Pancreatitis, Icterus. Choledochotomie. Hepaticusdrainage. Heilung.

1) L. Arnsperger, Ueber die mit Gallensteinsymptomen verlaufende chronische Pancreatitis. Diese Beiträge Bd. 43.

1904. Nr. 822. L. W., 29j. Cigarrenarbeitersfrau. Früher viel Magenkrämpfe mit galligem Erbrechen, zeitweise Icterus; seit Weihnachten 1903 heftige Schmerzanfälle in der rechten Seite des Epigastriums in den Rücken ausstrahlend mit Erbrechen und Icterus; seit 22. III. Behandlung in der medicinischen Klinik, dort mehrere typische Kolikanfälle. 14. IV. 04 Aufnahme. Leichter Icterus, hochgradige Abmagerung. Leber nicht vergrössert, Gallenblase nicht zu fühlen. Im Epigastrium Druckempfindlichkeit. Stuhlgang schwach gefärbt. Klin. Diagnose: Cholelithiasis, wahrscheinlich Choledochusstein. Enteroptose. Während der Beobachtung Schmerzanfall, Icterus stärker.

16. IV. 04 Operation (Dr. Simon): Mesorectalschnitt. Gallenblase wenig verwachsen, prall gespannt, enthält dunkle Galle, keine Steine. Choledochus erweitert. Choledochotomie. Keine Steine. Sondierung in das Duodenum gelingt erst nach Ueberwindung eines elastischen Widerstandes, der durch den vergrösserten, derben, chronisch entzündeten Pankreaskopf bedingt wird. Hepaticusdrainage. Tamponade. Etagennaht der Bauchdecken. — Heilung erfolgt völlig glatt und überraschend schnell; am 15. Tag Wunde schon geschlossen! 11. V. Entlassung in bestem Befinden, Icterus verschwunden, Stuhlgang gefärbt. — Vorstellung 8. XII. 05: Gutes Befinden; vor 6 Wochen Schmerzanfall an der alten Stelle, aber schwächer als früher, ohne Icterus. Im Uebrigen nur dumpfe Schmerzen im Kreuz, daher nicht alle Arbeit möglich, nur Fabrikarbeit. Narbe fest; Stuhlgang verstopft, braun gefärbt. Vor 1/2 Jahr Partus ohne Beschwerden. Objektiv besteht nirgends Druckempfindlichkeit, im Epigastrium ist das Pankreas deutlich als derber, harter, quer verlaufender Strang zu fühlen.

Hier füge ich einen sehr lehrreichen Fall an, bei dem sich bei der Operation zwar auch keine Steine, sondern eine chronische Pancreatitis fand, den ich aber aus verschiedenen Gründen doch als eine primäre Cholelithiasis auffasse.

18. Stenose des Choledochus nach Cholelithiasis. Icterus gravis. Pancreatitis chronica. Hepaticusdrainage. Cholecystostomie. Heilung.

1901. Nr. 1286. E. Sch., 35j. Arbeitersfrau. Seit 4 Jahren Schmerzanfälle in der Gallenblasengegend mit Erbrechen und Fieber. In letzter Zeit häufiger. Seit 1/2 Jahr Icterus. 24. VI. 01 Aufnahme. Schwächliche Frau mit hochgradigem Icterus. Leber nicht vergrössert. Gallenblasengegend schmerzhaft, undeutliche Resistenz. Pat. giebt an, dass vor 14 Tagen ein wallnussgrosser Stein mit dem Stuhl abgegangen sei. Der Icterus soll sich danach nicht verändert haben.

27. VI. 01 Operation (Dr. Nehrkorn): Mesorectalschnitt. Leber ziemlich vergrössert, dagegen Gallenblase ganz klein, geschrumpft mit

verdickter Wandung, stark verwachsen, enthält wenig helle fadenziehende Galle, keinen Stein. Choledochus erweitert, wird incidiert, enthält ebenfalls keinen Stein. Der Pankreaskopf ist kleinapfelgross, derb, deutlich sah man die einzelnen verdickten Läppchen. Die Choledochusmündung war verengt, wird mit Sonde und Steinlöffel dilatiert. Drainage des Choledochus und der Gallenblase, da aber nicht suspendiert werden konnte. Tamponade. Durchgreifende Bauchnaht. — Verlauf völlig glatt. Der Stuhlgang wird gefärbt. Am 27. VII. 01 entlassen mit geschlossener Wunde, völlig beschwerdefrei.

In diesem Falle wurde durch den Befund einer kleinen geschrumpften Gallenblase die anamnestische Angabe, dass ein Stein abgegangen sei, gestützt. Zweifellos war der längere Zeit an der Choledochusmündung sitzende Stein die primäre Ursache des Icterus und verursachte auch die chronische Pancreatitis, die nun ihrerseits wieder auch nach Abgang des Steines durch Kompression des Ductus choledochus das Verschwinden des Icterus verhinderte. Es bestand also ein Circulus vitiosus, der die Operation dringend indicierte.

Diesen Fällen von Icterus bei chronischer indurativer Pancreatitis lasse ich einen weiteren folgen, bei dem weder Operation noch die auswärts vorgenommene Sektion völliges Licht in die Genese des Icterus brachte. Immerhin ist nach dem Befund und dem ganzen Verlaufe anzunehmen, dass es sich doch um einen hauptsächlich mechanischen, nicht einfach funktionellen Icterus handelte.

19. Icterus; unbekannte Aetiologie. Keine Steine. Cholecystenterostomie mit Knopf. Heilung.

(Chron. Pancreatitis? Pankreascarcinom? Uebersehener Choledochusstein?)

1902. Nr. 1335. E. R., 45 j. Landwirtsfrau. Seit Dezember 1901 häufig Magendrücken, später Druckgefühl in der Lebergegend, galliges Erbrechen, heftige Magenkrämpfe. Icterus dauernd, seit Januar 1902. Vom 27. Mai bis 20. Juni Behandlung in der medicinischen Klinik ohne Erfolg. 20. VI. 02. Aufnahme. Hochgradiger Icterus. Stuhlgang acholisch. Gallenblase gut palpabel, empfindlich, Leber stark vergrössert. Im Urin Spur Albumen. Klin. Diagn.: Cholelithiasis, Choledochusstein.

23. VI. Operation (Geh.Rat Czerny): Mesorectalschnitt. Leber vergrössert, runzelig, mit erweiterten Gallengängen auf der Oberfläche. Gallenblase sehr gross, wenig verwachsen. Choledochus stark erweitert, ohne Steine. Gallenblase enthält 1/2 l zähe schwarzgrüne Galle, wird ausgewaschen und sodann mit kleinstem Heidelberger Knopf eine Cholecystenterostomie zwischen Gallenblase und Duodenum angelegt. Zwei Verstärkungsnähte, Tamponade, durchgreifende Bauchseidennähte. —

Verlauf fieberlos, langsame Abnahme der Gelbsucht. Zwei kleine Nahtabscesse an der Wunde, sonst Wundheilung glatt. Knopf am 24. Tag ab. 26. VII. Entlassung mit geschlossener Wunde. Guter Allgemeinzustand, Stuhlgang gefärbt. Icterus verschwunden. — Mitteilung von Dr. Merz, Aglasterhausen. 15. XII. 05: Pat. gestorben am 20. Oktober 1902; Anfangs nach der Entlassung war sie leidlich wohl; dann traten geringe Schmerzen, später Schüttelfröste mit Erbrechen und Fieber bis 40,5° auf. Icterus bestand nicht mehr. Die vorgenommene Sektion ergab ausgedehnte Verwachsungen der Leber.

Die Diagnose ist weder durch die Operation noch auch durch die kurze Mitteilung über die Sektion klargestellt. Gegen das Bestehen eines übersehenen Choledochussteines spricht die ausgedehnte mit Galle gefüllte Gallenblase, wie sie nach Courvoisier in der Regel nur bei Verschluss des Ductus choledochus durch Tumor vorkommt. Die dem Exitus vorangehenden heftigen Schüttelfröste mit Erbrechen und geringen Schmerzen deuten jedenfalls auf eine diffuse Cholangitis hin; diese hat möglicherweise von der Cholecystenterostomie, die bis zum Tode genügend funktionierte, ihren Ausgang genommen.

Als eigentliche primäre Erkrankung kann danach am wahrscheinlichsten noch eine chronische Pancreatitis bezw. ein Pankreascarcinom vermutet werden.

Auch eine tiefstehende rechtsseitige Wanderniere kann durch direkte Kompression des Duodenums und der grossen Gallengänge Icterus veranlassen und daher, analog der chronischen Pancreatitis, typische Kolikanfälle hervorrufen. Häufig ist aber besonders bei Frauen, die viel geboren haben, im ganzen eine Senkung der Eingeweide vorhanden und auch die Leber tiefstehend, was ebenfalls zu Knickungen der Gallenwege und Gallenstauungen Veranlassung geben kann.

Marwedel hat darauf hingewiesen, dass sich eine rechtsseitige Wanderniere sehr häufig mit der Gallensteinkrankheit kombiniert. Beide Erkrankungen sind dann wohl auf dieselben Ursachen, Korsett, Schnüren der Röcke mit Behinderung der Zwerchfellatmung, häufige Graviditäten zurückzuführen. Vielleicht ist manchmal aber auch die Nierensenkung das primäre, und führt durch Kompression der Gallenwege zur Steinbildung. In solchen Fällen kann die Differentialdiagnose, welches der Leiden im Vordergrund steht, nicht ganz leicht sein. Ist Icterus vorhanden, so wird doch das Hauptaugenmerk auf die Cholelithiasis zu richten sein.

Marwedel gab an der Hand von 4 Fällen ein Verfahren an, das er als Transfixation der Niere bezeichnet und bei dem nach Vollendung der Gallensteinoperation in derselben Sitzung von dem Laparotomieschnitt aus die reponierte Niere am unteren Pol mit geraden Nadeln durchstochen, diese durch die hintere Bauchwand unterhalb der 12. Rippe durchgeführt und die Silkwormfäden über eine Gazerolle geknüpft werden.

Schliesslich wären noch die seltenen Fälle zu erwähnen, in denen ein Aneurysma der Arteria hepatica, oder Aneurysmen der Bauchaorta oder Coeliaca, sich als Ursache des Icterus erweist. Kehr hat als erster in einem solchen Falle die Unterbindung der Arteria hepatica ausgeführt und keinen Nachteil für den Patienten beobachtet. Unter unserem Material befindet sich kein derartiger Fall. —

Als dritte Gruppe von Erkrankungen, die zu mechanischem Icterus führen, bleiben noch die malignen Neubildungen der Leber, Gallenwege, des Duodenums und des Pankreas zu besprechen. Der Natur dieser Erkrankungen entsprechend setzt dieser Icterus allmählich und schmerzlos ein und ist dauernd und progressiv. Wir beobachten daher in diesen Fällen gerade die schwersten Formen des Icterus mit allen ihren zum Exitus führenden Komplikationen. Wir können dabei zwei Gruppen unterscheiden: Bei malignem Tumor der Leber, Gallenblase und des Cysticus führt der lokale Tumor in der Regel zunächst nicht zu Icterus, das Einsetzen des letzteren bedeutet in diesen Fällen ein Fortschreiten der Erkrankung auf Nachbargebilde; demgegenüber ist bei dem malignen Tumor des Pankreaskopfes, der Papilla Vateri und des Choledochus der Icterus direkte Folge des Wachstums der primären Geschwulst.

Die malignen Tumoren der Leber führen nur in der Minderzahl der Fälle zu Icterus, dann meist auch rasch zu Ascites und schwerer Kachexie. In der Regel fehlt aber der Icterus, auch bei den sekundären Carcinomen, bei denen die Leber, wie in einem kürzlich in hiesiger Klinik beobachteten Fall, von über hundert bis apfelgrossen metastatischen Krebsknoten durchsetzt und enorm vergrössert sein kann, ohne dass eine Spur von Icterus besteht. Es tritt wohl nur dann Icterus auf, wenn die Porta hepatis durch den Druck des Tumors komprimiert wird. Auch die Funktion des umgebenden Leberparenchyms leidet anscheinend nicht erheblich; in dem oben erwähnten Falle (vgl. unten) fanden sich keine

Zeichen von Leberinsufficienz (alimentäre Lävulosurie. Strauss).

Die Carcinome der Gallenblase verlaufen im Beginne ihrer Entwicklung ohne Icterus und brauchen auch bei grösserer Ausdehnung und Uebergreifen auf die benachbarten Teile der Leber nicht zu Icterus zu führen. Trotzdem sind sie in späteren Stadien häufig von Icterus begleitet, der verschiedene Genese haben kann. Entweder handelt es sich um einen reinen Stauungsicterus durch Kompression des Hepaticus, durch portale carcinomatöse Lymphdrüsen oder der Icterus ist durch fortschreitende Cholangitis bedingt, ausgehend von dem häufig bei dem Carcinom bestehenden Empyem der Gallenblase. Da das Carcinom in der Regel auf dem Boden von Gallensteinen entsteht, können natürlich auch Choledochussteine bestehen und den Icterus verursachen.

Häufig ist der Icterus dasjenige Symptom, das die Patienten zum Arzte und zur Operation führt. Mehrfach wurde erst bei der Operation die Natur des Grundleidens erkannt und vorher die Diagnose auf Cholelithiasis und Choledochusstein gestellt.

Was die Möglichkeit der radikalen Entfernung und Dauerheilung betrifft, so wird die an sich schon wenig günstige Prognose der Carcinome der Gallenblase, durch das Bestehen von Icterus wesentlich verschlechtert. Die Therapie wird sich in diesen Fällen wohl stets nur auf palliative Operationen, Entfernung der Steine aus der Gallenblase, wenn möglich Ableitung der Galle beschränken müssen.

20. Carcinom der Gallenblase und Leber. Icterus. Cholelithiasis. Cholecystektomie mit Resectio hepatis. Exitus. Eitrige Peritonitis.

1901. Nr. 1385. E. F., 46 j. Landwirtsfrau. Vor 4 Wochen Schmerzanfälle in der Magengegend und unter dem rechten Rippenbogen mit Erbrechen. Vorher angeblich gesund, dann Stuhlverstopfung, seit 3 Tagen Icterus mit Schüttelfrösten und hohem Fieber. 24. VI. 01 Aufnahme. Schwerkranker Zustand; hohes Fieber. Icterus mässigen Grades, Stuhlgang entfärbt. Leber vergrössert, in der Gallenblasengegend starke Druckempfindlichkeit.

29. VI. 01. Operation (Geh.Rat Czerny): Mesorectalschnitt. Leber stark vergrössert. In der Umgebung der derben, höckerigen Gallenblase drei zusammenhängende bohnengrosse Carcinomknoten. Gallenblase enthält nur wenig eitrigen Schleim. Daher Exstirpation der Gallenblase. Starke Blutung aus der Arteria cystica. Die verdächtigen Leberstellen wurden mit dem Thermokauter entfernt. Die Blutung durch drei tiefgreifende Catgutnähte gestillt. Choledochus stark erweitert, aber kein

Stein zu fühlen. Tamponade. Schluss der Bauchwunde durch tiefgreifende Nähte. Die exstirpierte Gallenblase ist 11 cm lang, auf der Leberseite von einem hühnereigrossen durchbrochenen Carcinom eingenommen, enthält 5 kleine Steine. — Verlauf anfangs günstig. Vom 2. Tag ab hohes Fieber, starker Gallenfluss, zunehmender Meteorismus. Exitus am 3. VII. Sektion: eitrige Peritonitis von der Wunde ausgehend mit galliger Imbibition des ganzen Wundgebietes von der Leberwunde aus. Zurückgebliebenes Carcinom am Cysticusstumpf. Der Ductus choledochus, cysticus, hepaticus mit Gallensteinen angefüllt und erweitert.

Der Icterus ist in diesem Falle wohl nur auf die Choledochussteine und die Cholangitis zu beziehen. Bemerkenswert ist, dass so viele Gallengangssteine durch die Palpation nicht nachweisbar waren.

21. Carcinom der Gallenblase. Icterus. Cholelithiasis. Cholecystostomie. Exitus an Cachexie.

1902. Nr. 746. S. R., 57j. Schmiedswitwe. Früher stets gesund. Seit einigen Wochen Gallensteinkoliken mit Icterus und Schüttelfrösten. 26. III. 02 Aufnahme. Schwerkrank aussehende Frau, mittelstarker Icterus. Leib aufgetrieben. Leber vergrössert. Gallenblase faustgross, schmerzhaft.

28. III. Operation (Prof. Petersen): Pararectalschnitt. Starke Adhäsionen, reichlicher Ascites, Gallenblase sehr gross mit morscher Wandung, enthält Eiter und 25 Steine. Wegen des elenden Zustandes der Patientin wurde jeder weitere Eingriff unterlassen und ausgiebig tamponiert und drainiert. Verlauf: starke eitrige Sekretion aus der Wunde, nach Entfernung der Nähte Prolaps von Darmschlingen, zunehmender Verfall. 9. IV. 02. Exitus. Sektion: Grosses Carcinom der Gallenblase mit Uebergreifen auf die Leber, Vereiterung, Durchbruch nach Colon und Duodenum. Gallensteine. Icterus. Bronchopneumonien.

Die Cysticuscarcinome sind dem klinischen Bild nach an die Seite der Gallenblasencarcinome zu setzen. Auch sie machen in erster Linie Hydrops oder Empyem der Gallenblase, erst sekundär bei Fortschreiten der Erkrankung Icterus, der in diesen Fällen auch durch direkte Fortsetzung der carcinomatösen Infiltration auf die tiefen Gallengänge bedingt sein kann. Auch bei ihnen ist durch das Auftreten von Icterus die Prognose eines operativen Eingriffes wenig günstig.

Mehrfach fanden sich bei Carcinomen der Gallenblase oder des Cysticus, die selbst nicht sehr ausgedehnt waren, grosse derbe Metastasen in und neben dem Pankreaskopf, wodurch die grossen Gefässe und der Ductus choledochus komprimiert wurden.

22. Carcinom der Gallenblase mit Metastasen. Icterus gravis. Cholecystostomie. Exitus.

1902. Nr. 1059. N. B., 30 j. Arbeiter. Seit Februar 1902 Magenschmerzen unbestimmter Natur, langsam zunehmender Icterus, keine ausgesprochenen Kolikanfälle. Allmähliche Abmagerung, Zunahme des Icterus. Störung des Stuhlgangs. Vor 3 Wochen Nachts Anfall heftiger Atemnot. 17. V. 02 Aufnahme. Elender, abgemagerter Patient, hochgradiger Icterus. Irregularität des Pulses. Leber stark vergrössert, derb, in Gallenblasengegend schmerzlose Resistenz. Geringer Ascites. Oedeme der Beine und des Scrotums. Milz nicht vergrössert. In medicinischer Klinik seit 10. V. ohne Erfolg behandelt. Seit gestern hohes Fieber.

17. V. 02 Operation (Dr. Simon): Mesorectalschnitt. 3—4 Liter galligen Ascites. Gallenblase geschrumpft, Kuppe in Tumormasse umgewandelt, Gallengänge durch portale Drüsen komprimiert. Pankreaskopf in eine zweifaustgrosse Tumormasse umgewandelt; zur Ableitung der Galle wurde Cholecystostomie ohne Suspension der Gallenblase vorgenommen. Tamponade. Durchgreifende Bauchseidennähte. — Anfangs Erholung, dann rascher Verfall, Schmerzen. Aus dem Drainrohr entleert sich keine Galle; 19. V. 02 Exitus im Collaps. Sektion (Dr. Gierke): Maligner Tumor (ausgehend von Pankreas oder Gallenblase?). Hauptmasse des Tumors am Pankreaskopf, den Ductus choledochus und cysticus komprimierend. Umwachsung der Vena cava und Aorta abdominalis. Tumor der Gallenblasenwand. Metastasen auf Peritoneum, Pleuren, in den Lungen und hinteren Mediastinaldrüsen. Hämorrhagisches Peritonealexsudat. Hämorrhagische Pleuritis beiderseits. Myodegeneratio cordis, Milztumor, parenchymatöse Hepatitis und Nephritis. Subperikardiale Hämorrhagien. — Die mikroskopische Untersuchung ergab einen Gallertkrebs, der mit Wahrscheinlichkeit von der Gallenblase seinen Ausgang genommen hatte.

Besonders bemerkenswert erscheint in diesem Falle das jugendliche Alter des Kranken, der rasche Verlauf und das Fehlen von Gallensteinen. (Wenigstens sind solche weder im Operations- noch Sektionsprotokoll erwähnt.)

23. Carcinom des Cysticus mit Metastasen in Leber und Pankreskopf und Drüsen. Icterus gravis. Cholelithiasis. Cholecystektomie. Choledochoenterostomie. Gastroenterostomia posterior. Exit. hämorrhagische Diathese.

1903. Nr. 439. K. S., 54 j. Schiffersfrau. Tuberkulös belastet, vor 16 Jahren erste Erscheinung von Gallensteinkoliken. In letzter Zeit zunehmender Icterus. 9. II. 03 Aufnahme. Kachektische, abgemagerte Pat. hochgradiger Icterus, Drüsenschwellung in der rechten Oberschlüsselbeingrube, in der Gallenblasengegend faustgrosser praller Tumor, im Epigastrium hasel-

nussgrosser beweglicher Tumor. Klin. Diagn.: Carcinoma ventriculi mit Lebermetastasen.

12. II. 03. Operation (Geh.Rat Czerny): Mesorectalschnitt. Gallenblase gänseeigross, prall gespannt, enthält Eiter und mehrere Steine. Die Ampulle der Gallenblase durch schwartige Adhäsionen mit Choledochus und Duodenum verwachsen, auf Carcinom verdächtig, daher Cholecystektomie. Im Pankreaskopf ein eigrosser, derb höckeriger Tumor. Daher Anastomose des erweiterten Choledochus mit dem Duodenum durch Naht. Da der Magen tief stand und erweitert war, noch hintere Gastroenterostomie mit stärkstem Murphyknopf. Tamponade. Durchgreifende Bauchnähte. Die exstirpierte Gallenblase zeigt an der unteren Fläche eine thalergrosse, derbe Infiltration, die am Ductus cysticus ulceriert ist und bis gegen den Choledochus zu reicht. Pat. erholt sich nicht von der eingreifenden Operation. Mehrfach Gelatineinjektion. Hohe Pulsfrequenz. 14. II. plötzlicher Collaps; wegen Verdacht auf Blutung Oeffnung der Bauchhöhle, Ausräumung von 1½ l galligem Blut. Tamponade. Am 14. II. Exit. Sektion: Carcinom neben dem Pankreaskopf mit Kompression der Aorta, Vena cava, Vena portae und des Ductus choledochus. In der Geschwulst eingebettet Vena lienalis, Arteria mesenterica inferior. Metastatisches Carcinom der Leber und Milz. Icterus. Choledochoenterostomie mit Naht. Sufficient. Exstirpation der Gallenblase, Gastroenterostomie. Mikroskopisch primäres Cysticuscarcinom mit Metastasen in der Leber und Pankreaskopf.

24. Carcinom des Cysticus. Icterus gravis. Cholelithiasis. Cholecystektomie. Hepaticusdrainage. Heilung. Entlassung ohne Icterus, in schwerer Cachexie.

1905. Nr. 1451. S. K., 62j. Fabrikarbeitersfrau. Seit 8 Wochen Schmerzen in der Lebergegend, Abmagerung. Seit 5 Wochen Icterus. 19. VI. Aufnahme. Hochgradiger Icterus. Cachexie. In der Gallenblasengegend faustgrosser derber glatter Tumor, wenig empfindlich. Stuhlgang fast völlig acholisch.

23. VI. Operation (Geh.Rat Czerny): Mesorectalschnitt. Gallenblase über gänseeigross, prall gespannt, mit verdickter Wandung, enthält Eiter. Am Cysticus eine derbe Härte gegen Choledochus fortgesetzt, in der Ampulle ein kirschgrosser Stein. Cholecystektomie, wobei der Choledochus eröffnet wurde. Er war nach oben verschlossen. Aus dem Ligamentum hepatoduodenale werden mehrere Drüsen entfernt. Eine kleine Oeffnung an der Vena portae wird wandständig unterbunden. Hepaticusdrainage. Bauchnaht. — Anfangs gute Erholung, später lokale Peritonitis. Vom 7. Tage ab starker Gallenfluss, Stuhlgang wird gefärbt, dabei Verschlechterung des Allgemeinbefindens, weiterer Verfall, Delirien. 22. VII. Entlassung auf Wunsch, wesentlich gebessert. Icterus völlig verschwunden, immer noch starke Cachexie. — Mikroskopische Diagnose: Carcinom ausgehend vom Ductus cysticus.

Dieser Fall ist deswegen bemerkenswert, weil die Passage des Choledochus, der bei der Operation proximal durch Tumormassen verschlossen schien, sich völlig wiederherstellte.

Die Carcinome des Ductus choledochus oder hepaticus sind seltene Tumoren; sie führen schon frühzeitig zu schwerem Icterus, an dem die Kranken zu Grunde gehen, ehe noch der Tumor stark gewachsen ist oder Metastasen gemacht hat.

Da diese Fälle infolge des frühzeitig einsetzenden Icterus meist auch frühe zum Arzt und eventuell zur Operation kommen, liegen hier die Chancen für die Möglichkeit einer Radikaloperation ziemlich günstig, während andererseits eben durch das Bestehen des hochgradigen Icterus die Prognose wesentlich getrübt wird. Kehr hat in jüngster Zeit einen erfolgreich radikal operierten Fall von Choledochuscysticus-Carcinom veröffentlicht. Mayo resecierte den Ductus choledochus wegen narbiger Obliteration und pflanzte mit gutem Erfolg den Hepaticusquerschnitt in das Duodenum ein. Unsere Klinik verfügt aus den letzten Jahren über zwei Fälle, von denen einer durch die Sektion bestätigt ist. In beiden Fällen wurden nur Palliativoperationen ausgeführt.

25. Carcinom des Ductus choledochus. Icterus gravis. Cholecystostomie. Exitus. Hämorrhagische Diathese.

1904. Nr. 2320. C. St., 45j. Kaufmann. Früher gesund, seit August 1904 Magenbeschwerden, seit September Icterus ohne Schmerzen. Seitdem bestehend. 9. XI. 04 Aufnahme. Hochgradiger Icterus, starke Cachexie, Leber etwas vergrössert, Gallenblase faustgross, prall gefüllt, nicht schmerzhaft. Stuhlgang völlig acholisch. Klin. Diagn.: Choledochusverschluss durch Tumor.

10. XI. 04. Operation (Geh.Rat Czerny): Mesorectalschnitt. Gallenblase enorm ausgedehnt, enthält blasse Galle, erhebliche Blutung bei Lösung der Adhäsionen, in den tiefen Gallenwegen bei oberflächlicher Palpation weder Stein noch Tumor nachweisbar. Cholecystostomie. Verlauf: anfänglich fieberfrei, mässiger Gallenfluss, aber stets sehr schwacher Puls. Vom 3. Tag ab Delirien; Unruhe, akute Parotitis links. Icterus geht nicht zurück. Rascher Verfall. — 23. XI. 04 Exitus im Collaps. Sektion: Stenosierendes Carcinom des Ductus choledochus unterhalb der Mündung des Ductus cysticus ohne Metastasen. Blutung in die Bauchhöhle. Mikroskopisch: Gallertcarcinom.

26. Carcinom des Ductus choledochus. Icterus gravis. Cholecystostomie. Exitus. Hämorrhagische Diathese.

1901. Nr. 606. F. B., 40j. Kaufmannswitwe. Seit 6 Wochen Schmerzen in der Magengegend, in den Rücken ausstrahlend. Icterus, Stuhlgang acholisch. 11. III. 01 Aufnahme. Hochgradiger Icterus, Magen etwas tiefstehend. Leber vergrössert, Gallenblase apfelgross, derb, druckempfindlich. Klin. Diagn.: Cholelithiasis, Cholecystitis.

12. III. 01 Operation (Geh. Rat Czerny): Mesorectalschnitt. ½ l galliger Ascites, Gallenblase birngross, enthält hämorrhagische Galle, keine Steine. In der Umgebung des Choledochus derbe Stränge gegen das Duodenum und gegen den Leberhilus zu verlaufend. Drainage der Gallenblase, da bei dem Verschluss des Cysticus eine Anastomose zwecklos gewesen wäre. Durchgreifende Bauchnaht. Verlauf: In den ersten Tagen entleerte sich aus dem Drainrohr stark blutige Galle. 17. III. stärkere Blutung aus der Wunde, Zunahme des Icterus und der Schwäche. 23. III. Exitus. Sektion: verweigert. Anatomische Diagnose: Wahrscheinlich Carcinom des Ductus choledochus mit Drüsenmetastasen.

Es ist verständlich, dass gerade diese zum schwersten Stauungsicterus führenden Fälle den Gefahren der hämorrhagischen Diathese besonders ausgesetzt sind.

Die Carcinome der Papilla Vateri nehmen unter den Duodenalcarcinomen eine Sonderstellung ein; ihr klinisches Bild stellt sie den Choledochuscarcinomen zur Seite.

Vier derartige Fälle kamen uns in den letzten Jahren zu Gesicht. In zwei Fällen wurde die transduodenale Radikaloperation versucht, und einmal $1^1/_2$, einmal 4 cm des Choledochus reseciert. Die Einpflanzung erfolgte mit Naht. Der eine Fall ist besonders bemerkenswert dadurch, dass auch Pankreas reseciert werden musste und wahrscheinlich auch der Ductus Wirsungianus mit zum Opfer fiel. Die Pankreaswunde wurde gesondert in das Duodenum eingenäht. Der Exitus erfolgte durch parenchymatöse Blutung aus dieser Stelle. Zweifellos kann hier die Technik noch wesentlich verbessert werden.

27. Carcinom der Papilla Vateri. Icterus gravis: transduodenale Resectio papillae Vateri. Cholecystostomie. Exitus nach 5 Tagen. Dehiscenz der Darmnaht.

1901. Nr. 940. J. E., 66j. Beamter. Im Jahre 1897 Nierenblutungen mit Steinabgang. Beginn des jetzigen Leidens vor einem halben Jahre mit Schüttelfrösten, Glycosurie, Icterus. Die Glycosurie verlor sich nach 4 Wochen, der Icterus nahm beständig zu. Schmerzen bestanden niemals. Seit einigen Wochen hohes Fieber mit Schüttelfrösten. 2. V. 01 Aufnahme. Hochgradiger Icterus, septischer Zustand, starke Abmagerung. Leber stark vergrössert, Gallenblase fühlbar, etwas Ascites. Hohes Fieber. Klin. Diagn.: Biliäre Cirrhose der Leber, Gallenstauung durch Choledochus-

verschluss, Cholangitis.

3. V. 01. Operation (Geh.Rat Czerny): 15 cm langer Querschnitt am unteren Leberrand, wenig galliger Ascites, Gallenblase stark ausgedehnt, enthält erbsensuppenähnliche schleimig eitrige Flüssigkeit. Gallengänge stark erweitert. Der Papilla Vateri entsprechend fühlte man einen walzenförmigen, dattelgrossen, harten Tumor, der etwas beweglich war. Zunächst Versuch der Ablösung des Pankreaskopfes von dem Duodenum, dann Incision des Duodenums durch Längsschnitt, der Tumor ist ulceriert, reicht ca. 1—2 cm in den Choledochus hinauf. Er wird vorgezogen, die Schleimhaut cirkulär umschnitten und der Tumor in drei Portionen excidiert. Aus dem Choledochus entleerte sich eitrige Galle, die Mündung desselben wurde cirkulär durch Knopfnähte in das Duodenum eingepflanzt, das Duodenum durch doppelreihige Naht geschlossen, dann die Cholecystostomie in üblicher Weise ausgeführt. Dauer der Operation 1½ St. Zum Schluss Kochsalzinfusion 1500 gr. Nach der Operation Abfall des Fiebers, kein Schüttelfrost mehr, aber trockene Zunge, septischer Zustand. Aus dem Drainrohr der Gallenblase entleerte sich anfangs nur eitriger Schleim, später wenig Galle. Die Wunde zeigte etwas galliges Sekret, geringe Eiterung, trotzdem zunehmende Schwäche. — 8. V. Exitus. Sektion: Carcinom der Papilla Vateri, total excidiert. Zahlreiche kleine Lebermetastasen. Dehiscenz der duodenalen Naht und der Einpflanzungsstelle des Ductus choledochus in das Duodenum, eitrige Infiltration des retroperitonealen Gewebes. Exsudative Peritonitis, Pleuritis und Pericarditis, biliäre Lebercirrhose, septischer Milztumor, Abscesse in der linken Niere.

28. Carcinom der Papilla Vateri. Icterus gravis. Cholelithiasis. Stein in der Gallenblase. Transduodenale Resectio papillae Vateri et pancreatis. Hepaticusdrainage. Exitus. Nachblutung aus der Pankreaswunde.

1904. Nr. 2088. E. Z., 43j. Schiffersfrau. Früher gesund, seit 6 Wochen zunehmender Icterus ohne eigentliche Schmerzen. Abmagerung. 5. X. 04 Aufnahme. Hochgradiger Icterus, leidlicher Ernährungszustand. Leber vergrössert. Gallenblase hühnereigross fühlbar, wenig schmerzhaft. Klin. Diagnose: Carcinom der Gallenblase? Obturierender Cholodochusstein? Cholämie.

6. X. 04. Operation (Dr. Voelcker): Mesorectalschnitt. Gallenblase stark ausgedehnt, enthält klare schleimige Flüssigkeit, wenig gallig gefärbt und einen Stein von Hühnereigrösse. Auf der Leberkapsel weissliche Flecken, Carcinommetastasen? Im Duodenum ist bei genauer Abtastung der Papilla Vateri entsprechend, ein wallnussgrosser Knoten fühlbar, der als Carcinom imponierte. Zur Sicherheit Incision des erweiterten Choledochus, der trübe schleimige Flüssigkeit enthält. Darauf Incision des Duodenums in querer Richtung, nun sah man die Papille als wall-

nussgrossen Tumor in das Duodenum vorspringen, aus der Mündung ragen Tumormassen heraus. Nach Verlängerung des Duodenalschnittes wird die Schleimhaut um den Tumor elliptisch umschnitten und der Tumor scharf von der Umgebung losgelöst, zuletzt der Choledochus quer durchtrennt, sodass ca. 4 cm von ihm wegfielen. Die Wundversorgung wurde so ausgeführt, dass zunächst die Wundstelle des Pankreas, dann der Choledochus in das Duodenum eingepflanzt, sodann die Duodenalwunde durch zweireihige Naht geschlossen wurde, dann Hepaticusdrainage, zweireihige Naht der Gallenblase. Tamponade. Schluss der Bauchwunde mit tiefgreifenden Seidennähten. Der exstirpierte Tumor hat noch 1,5 cm normal aussehenden Choledochus, von dort ab beginnt er zuerst narbig divertikelartig sich zu verengern, dann kommen weiche lappige Tumormassen, welche seine Wand durchsetzen und bis zur Duodenalschleimhaut reichen. Anfangs gutes Befinden, nur starke Schmerzen. Allmählich wird der Puls kleiner, in der Nacht hämorrhagisches Erbrechen, sodann beständiges Blutbrechen trotz Kochsalzinfusion, Excitantien, rascher Verfall. 8. X. 04 Exitus. Sektion: Stenose des Duodenums an der Nahtstelle mit Dilatation des Magens, Blutungen in das Duodenum, anscheinend aus der Pankreaswunde, Blut im Dick- und Dünndarm. Carcinom anscheinend radikal entfernt. Keine Metastasen. Mikroskopisch: Adenocarcinom.

In zwei weiteren Fällen wurde die Stenose durch Cholecystenterostomie bezw. Choledochoenterostomie umgangen. Alle diese Fälle kamen bald nach der Operation zum Exitus.

29. Carcinom der Papilla Vateri. Icterus gravis. Paracholie. Choledochoenterostomie mit Naht. Cholecystektomie. Exitus. Hämorrhagische Diathese.

1903. Nr. 1443. O. Sch., 55 j. Ingenieur. Früher stets gesund, vom Februar 1903 an rasch zunehmender Icterus ohne Schmerzen. Karlsbader Kur erfolglos. Abmagerung. 2. VII. 03 Aufnahme. Hochgradiger Icterus. Abmagerung. Leber stark vergrössert. Gallenblase birnförmig, sehr stark erweitert, nicht schmerzhaft. Milztumor, kein sicherer Ascites. Klin. Diagnose: Chronischer Choledochusverschluss durch Tumor.

8. VII. 03 Operation (Geh.Rat Czerny): Pararectalschnitt. Gallenblase enorm dilatiert, enthält fast $^3/_4$ l klaren Schleim, Choledochus daumendick erweitert, enthält ebenfalls schleimig serösen Inhalt ohne Galle. An der Papilla Vateri fühlt man eine Härte, auch der Pankreaskopf ist hart und verdickt. Incision des Duodenums zeigt an der Papilla Vateri ein kleines ulceriertes Carcinom, Radikaloperation wegen der Metastase im Pankreaskopf unmöglich, daher Anastomose der Oeffnung des Choledochus mit der Oeffnung im Duodenum durch Naht. Tamponade. Exstirpation der Gallenblase. Durchgreifende Bauchnaht. Verlauf: gallige Sekretion aus der Wunde, daher Entfernung einiger Nähte. Tamponade. Allmählich zunehmende Schwäche, starke Schmerzen, aus der Bauch-

wunde entleert sich reichliches Blut. 9. VII. 03 Exitus in zunehmender Schwäche. Sektion: stenosierendes Carcinom der Papilla Vateri in den Pankreaskopf übergehend ohne Metastasen. Hämorrhagisches Exsudat in der Bauchhöhle. Dilatation der Gallenwege, Choledochoenterostomie.

30. Carcinom der Papilla Vateri. Icterus gravis. Cholecystenterostomie. Exitus 13 Tage nach der Operation an Cachexie.

1901. Nr. 539. L. B., 56j. Kaufmann. Vor 30 Jahren luetische Infektion. Seit 1¼ Jahren Icterus in wechselnder Stärke. Karlsbader Kur ohne Erfolg, niemals Schmerzen. 2. III. 01 Aufnahme. Kräftiger Mann, hochgradiger Icterus, Leber vergrössert, Gallenblase nicht palpabel, Stuhlgang fast völlig acholisch. Klin. Diagnose: Choledochusstein? Tumor?

6. III. Operation (Geh.Rat Czerny): Mesorectalschnitt, Leber stark vergrössert, Gallenblase gross, dünnwandig, enthält dünne grünliche Galle, Pankreaskopf derb, eigross, daneben einige Drüsen. Da der Abfluss der Galle behindert war, wurde eine Cholecystenterostomie ausgeführt mit kleinem Heidelberger Knopf. Dieselbe war schwierig, da sich das Duodenum infolge Adhäsionen nicht vorziehen liess, daher Uebernähung der Anastomose mit Netz. Tamponade. Schluss der Bauchwunde mit tiefgreifenden Seidennähten. — Verlauf anfangs günstig. Puls und Temperatur normal. Sekretion aus der Wunde mässig. — 15. III. Allgemeinbefinden wesentlich schlechter, Apathie, Zunge trocken, Puls klein. Stuhlgang auf Einlauf gefärbt. — 18. III. plötzlich Temperatursteigerung. Puls 130, daher Eröffnung der schon verklebten Wunde. Tamponade, feuchter Verband. Wiederholte Darmblutung. — 18. III. trotz Kochsalzinfusion, Excitantien, Exitus. — Sektion: Stenose an der Papilla Vateri, Dilatation der Gallenwege, zahlreiche kleine Steine in der Gallenblase und den Gallengängen der Leber. Blutungen in den Darm. Anastomose sufficient. Adenom der Magenwand. Mikr.: Scirrhöses Carcinom der Papilla Vateri.

Bei den zu Icterus führenden Pankreascarcinomen kommt nur die Anastomosenbildung in Frage. Es ist aber auch in allen diesen Fällen, da die Differentialdiagnose gegen chronische Pancreatitis oft unmöglich sein kann, nicht erlaubt, sich auf die Probelaparotomie zu beschränken, wenn nicht die carcinomatöse Natur des Processes durch Leber- oder Drüsenmetastasen ausser allem Zweifel steht.

31. Carcinoma pancreatis. Icterus. Cholecystenterostomie. Heilung. Nach ½ Jahr zu Hause gestorben.

1903. Nr. 2087. M. K., 53j. Arbeitersfrau. Seit Sommer 1903 Schmerzanfälle in der Lebergegend, seit September zunehmender Icterus. 6. X. 03 Aufnahme. Mässiger Ernährungszustand, ziemlich starker Icterus. Leber vergrössert, Gallenblase apfelgross, druckempfindlich. Im Epigastrium

Resistenz. Klin. Diagn.: Gallensteine. Choledochusstein, Carcinom?

8. X. 03 Operation (Prof. Petersen): Pararectalschnitt. Gallenblase stark ausgedehnt, wenig verwachsen, enthält dicke, schwärzliche Galle. Im Pankreaskopf derber, höckeriger Tumor, nirgends ein Stein. Daher Cholecystenterostomie mit kleinstem Murphyknopf, da das Duodenum in der Tiefe fixiert ist, wird eine hochliegende Jejunumschlinge zur Anastomose benützt. Tamponade. Etagennaht der Bauchdecken. — Verlauf völlig glatt und fieberlos. Icterus verschwindet allmählich, Stuhlgang sofort gefärbt. Der Murphyknopf ging nicht ab, war aber bei der Entlassung durch Röntenphotographie nirgends mehr nachweisbar. Das Allgemeinbefinden hat sich so sehr gehoben, dass es sich wohl doch nur um eine chronische Pancreatitis gehandelt hat. — 31. X. in gutem Befinden entlassen. — 12. XII. 03 Mitteilung des Arztes, dauerndes Wohlbefinden. — 24. VI. 04 Mitteilung des Arztes (Dr. Bauer in Eppingen), dass Pat. am 28. III. 04 starb. Seit Mitte Februar heftige Schmerzen, Icterus, Erbrechen, seit März Knoten in der Leber fühlbar, die rasch wuchsen. — 28. III. Exitus, unter grosser Cachexie. Sektion verweigert.

Dieser Fall zeigt die Schwierigkeit der Differentialdiagnose gegen chronische Pancreatitis, die eben oft nur aus dem Verlaufe gestellt werden kann.

Die prognostische Bedeutung des Icterus ist je nach den Ursachen desselben naturgemäss eine verschiedene. Absolut genommen wird allerdings die Prognose eines operativen Eingriffes durch bestehenden Icterus stets verschlechtert. Der einfache Icterus catarrhalis, sei er nun durch Katarrh des Endteiles des Ductus choledochus ausgehend von einem Gastroduodenalkatarrh oder durch desquamative Entzündung der intrahepatischen kleineren Gallenwege bedingt giebt im Allgemeinen eine günstige Prognose; indessen ist auch hier, besonders in der Gravidität ein Uebergang zum Icterus gravis beobachtet. Ebenfalls günstig ist meistens die Prognose des entzündlichen Icterus ohne mechanische Behinderung des Gallenabflusses, der entweder nach Abklingen der entzündlichen Cholecystitis und Cholangitis, also des Gallensteinanfalles oder nach operativer Entfernung oder Drainage des entzündeten Organes in der Regel rasch zurückgeht.

Schlechter ist die Prognose bei dem Icterus infolge mechanischer Behinderung des Gallenabflusses. Hier wird es darauf ankommen, ob das Hindernis ein absolutes ist und ob die Passage, sei es durch Natur oder Kunst frühzeitig wieder hergestellt wird.

Am schlechtesten ist die Prognose bei dem Icterus infolge maligner Neubildung oder infolge von Funk-

tionsstörung der Leberzellen. Dieser letztere kann zu jedem mechanischen Icterus hinzutreten und ist dadurch gekennzeichnet, dass auch nach Ableitung der Galle durch eine Gallenfistel der Icterus nicht zurückgeht, sondern in der Regel bald die allgemeinen Symptome der Leberinsufficienz eintreten.

Diese Symptome der Leberinsufficienz, der Hepatargie (Quincke), die völlig ohne Icterus verlaufen kann, sind streng zu trennen von der Ueberladung des Körpers mit Gallenbestandteilen bei Icterus gravis, der Cholämie im strengen Sinne des Wortes. Der klinische Begriff der Cholämie stellt eine infolge schweren Icterus eingetretene Leberinsufficienz dar.

Wir haben demnach die Leberinsufficienz und die Folgen des Icterus, d. h. der Resorption von Gallenbestandteilen gesondert zu besprechen. Um den Begriff der Leberinsufficienz zu präcisieren, ist es nötig, kurz auf die mannigfaltige normale Funktion der Leber einzugehen.

Nach Bunge hat die Leber mit der Niere zusammen die Aufgabe, für die konstante Zusammensetzung des Blutes zu sorgen; die Niere durch Entfernung des Fremden und Ueberschüssigen, die Leber durch Revision der in das Blut eintretenden Substanzen. Deshalb ist die Leber zwischen das Darmvenensystem, das einen Teil der noch unverarbeiteten durch die Nahrung dem Körper zugeführten Stoffe enthält, und das Centralorgan des Blutkreislaufes eingeschaltet.

Eine Hauptaufgabe der Leber besteht in der Regulation des Zuckergehaltes des Blutes, einerseits durch Bildung des Glycogens aus Eiweiss, Kohlehydraten und vielleicht auch Fetten und Aufspeicherung desselben, andererseits durch Bildung einer begrenzten Menge Zucker aus dem Glycogen und Abgabe desselben an das Blut.

Eine zweite Aufgabe der Leber ist die Verarbeitung der Spaltungsprodukte des Eiweisses, insbesondere die Bildung von Harnstoff — bei Vögeln Harnsäure — aus dem Ammoniak, die Entgiftung der im Darmkanal entstehenden giftigen aromatischen Substanzen durch Paarung mit schwefelsauren Alkalien zu ungiftigen Aetherschwefelsäuren.

Eine weitere Aufgabe der Leber ist die Entgiftung mancher von aussen dem Körper zugeführten Gifte, insbesondere der

Metallgifte und Alcaloide (Roger).

Schliesslich ist noch die Gallenbildung in der Leber als eine Hauptfunktion des Organes zu erwähnen. Die wichtigsten Bestandteile der Galle sind der Gallenfarbstoff, die Gallensäuren und das Cholesterin. Der Gallenfarbstoff ist das Bilirubin, welches wie Stadelmann sicher nachgewiesen hat, durch Thätigkeit der Leber aus dem Blutfarbstoffe dem Hämoglobin durch Abspaltung des Eisens gebildet wird, und sein Oxydationsprodukt Biliverdin. Stadelmann konnte durch subkutane oder intraperitoneale Injektion von Hämoglobinlösung bei Hunden die Gallenfarbstoffproduktion für die Dauer von 24 Stunden beträchtlich erhöhen, in einem Falle sogar um 61% gegenüber der Norm. Er wies nach, dass bei jedem Auftreten von freiem Hämoglobin im Blute, sei es durch Auflösung der roten Blutkörperchen, sei es durch experimentelle Injektion von Hämoglobin in das Blut, eine gesteigerte Gallenfarbstoffbildung Pleiochromie der Galle erfolgt, die sogar zu einem Uebertritt von Gallenfarbstoff in den Harn und zu dem Auftreten von Icterus führen kann, ohne dass ein mechanisches Hindernis für die Entleerung der Galle besteht. Stadelmann nimmt aber auch für diesen Icterus, der besonders bei manchen Intoxikationen, Arsenwasserstoff, Toluylendiamin, eine Rolle spielt, eine mechanische Genese an.

Die Gallensäuren, Glycocholsäure und Taurocholsäure, Paarungen des Glycocolls und Taurins mit der Cholalsäure, werden ebenfalls durch Thätigkeit der Leberzellen gebildet und sind in der Galle an Alkalien gebunden. Die Bildung von Gallensäuren in der Leber geht der Bildung von Gallenfarbstoff keineswegs parallel. Stadelmann hat nachgewiesen, dass bei der durch Injektion von Hämoglobinlösungen verursachten hochgradigen Gallenfarbstoffbildung die Bildung der Gallensäuren stark abnimmt. Es ist demnach das Verhältnis dieser beiden Gallenbestandteile zu einander und zu der gesamten Galle, besonders unter pathologischen Verhältnissen kein konstantes.

Das Cholesterin stammt nach Ansicht der meisten Forscher nicht nur aus der Leber, sondern zum Teil aus den Gallenwegen. Es wird durch die gallensauren Salze in Lösung gehalten.

Die übrigen Bestandteile der Galle können als weniger wichtig übergangen werden. Zu bemerken ist noch, dass der Sekretionsdruck der Galle nur 200 mm Wasser beträgt, sodass also schon geringe Hindernisse eine Stauung des Sekretes hervorrufen können.

Aus dieser Zusammenstellung der wichtigsten bekannten Funktionen der Leber ergiebt sich bereits, welch schwerwiegenden Einfluss auf den Stoffwechsel und die Lebensthätigkeit des Organismus eine Störung der Leberfunktion ausüben muss. Das völlige Erlöschen derselben, die Leberinsufficienz, wird naturgemäss ohne Ausnahme den Tod zur Folge haben.

Die Störung der den Zuckerstoffwechsel regulierenden Leberthätigkeit hat einen Uebergang von Zucker in den Harn zur Folge, sobald grössere Zuckermengen in den Körper eingeführt werden. Besonders kann, wie Strauss nachgewiesen hat, die Lävulose nicht mehr im Organismus in Traubenzucker umgewandelt und verbraucht werden, sodass bei grösseren Darreichungen eine alimentäre Lävulosurie auftritt. Dieses Symptom scheint eine gewisse Bedeutung als Symptom einer gestörten Leberfunktion zu besitzen. Das Erscheinen von Traubenzucker im Urin, der echte Diabetes mellitus scheint weniger von einer Schädigung der Leber als des Pankreas abzuhängen, wie die Versuche v. Mering's und Minkowsky's mit Pankreasexstirpation an Hunden ergeben haben.

Die gestörte Verarbeitung der Spaltungsprodukte der Eiweisskörper, des Ammoniaks und der aromatischen Substanzen zeigt sich darin, dass im Urin die Harnstoffausscheidung vermindert, die Ammoniakausscheidung gesteigert ist und in schweren Fällen Leucin und Tyrosin, also ungenügend zerlegte Spaltungsprodukte des Eiweisses im Urin erscheinen. R. Schmidt fand im ikterischen Urin eine vermehrte Ausscheidung von neutralem Schwefel, welche er auf eine intensivere Resorption von Taurocholsäure aus dem Gallensäurevorrat der in der Leber gestauten Galle bezieht, nicht auf eine vermehrte Bildung von Gallensäure. Auch die gesteigerte Toxizität des Urins kann als Symptom der Schädigung der entgiftenden Funktionen der Leber aufgefasst werden.

Die Störung der Gallensekretion kann in qualitativer und quantitativer Weise zum Ausdruck kommen. Wie schon oben erwähnt, kommen Zustände vor, in denen die Zusammensetzung der Galle hochgradig verändert ist, z. B. die überwiegende Mehrausscheidung von Gallenfarbstoff im Gegensatz zu den Gallensäuren, die Pleiochromie, wie sie bei Einverleibung gewisser Blutkörperchen lösender Gifte von Stadelmann nachgewiesen ist; oder es kann die Menge der ausgeschiedenen Galle sinken, eine

Hypocholie oder Oligocholie eintreten, wie dies auch bei länger dauernder Gallenstauung der Fall ist, ja die Gallensekretion kann völlig sistieren, es kann zur Acholie (Frerichs) kommen.

Ob die Urobilinurie und überhaupt die Bildung von Urobilin anstatt Bilirubin als Ausdruck einer gestörten Leberfunktion anzusehen ist, ist noch nicht sicher entschieden.

Die klinischen Symptome der gestörten Leberfunktion sind abgesehen von dem mehr oder weniger starken Icterus nicht sehr prägnant; allgemeine Mattigkeit, Kopfschmerzen, Dyspepsie sind möglicherweise darauf zurückzuführen. Bei schwererer Leberinsufficienz treten hochgradige Störungen des Centralnervensystems in den Vordergrund. Es treten Kopfschmerzen auf, Uebelkeit und Erbrechen, Benommenheit, die sich bis zum tiefen Coma steigern kann, auch Delirien und Krampfzustände können eintreten. Weiterhin entwickelt sich eine hämorrhagische Diathese und Erscheinungen von Insufficienz des Herzens, Irregularität und Beschleunigung des Pulses, Collapszustände treten auf. Unter diesen Erscheinungen erfolgt dann der Tod.

Diese Symptome von Leberinsufficienz, zu einem bestehenden Icterus hinzutretend, bilden den klinischen Begriff der Cholämie, während wir anatomisch streng genommen eigentlich jeden Icterus mit Uebertritt von Gallenbestandteilen in das Blut als Cholämie bezeichnen müssen. Es ist daher für den vorhinbezeichneten Symptomenkomplex der Ausdruck Icterus gravis passender. Dieser Icterus gravis entwickelt sich häufig im Anschluss an operative Eingriffe, und besonders die Symptome der hämorrhagischen Diathese und der Schädigung des Herzmuskels können den Erfolg sonst gut gelungener Operationen gefährden.

Von den oben besprochenen Erscheinungen der gestörten Leberfunktion und der Leberinsufficienz streng zu trennen sind die Erscheinungen der Cholämie im anatomischen Sinne, des Uebertritts von Gallenbestandteilen in das Blut, das Krankheitsbild, wie es bei dem einfachen Stauungsicterus am klarsten zu Tage tritt.

Die verschiedenen Gallenbestandteile entfalten, in das Blut resorbiert, verschiedene Wirkung. Dieselben sind auch prognostisch verschieden zu bewerten. Wir müssen also die Symptome des Icterus. je nachdem sie von den verschiedenen Gallenbestandteilen verursacht sind, zu trennen suchen.

Die Resorption von Gallenfarbstoff in das Blut macht als Kardinalsymptome die Trias von Gelbfärbung der Haut und Schleimhäute, des Auftretens von Gallenfarbstoff im Urin und der Entfärbung der Fäces. Die übrigen Veränderungen der Fäces sind ebenfalls auf den Mangel des Einflusses der Galle auf die Verdauung zurückzuführen. Durch das Fehlen der Galle leidet die Fettverdauung Not, sodass bis zu 78% des genossenen Fettes in die Fäces übergehen (v. Voit). Die Fäces werden sehr stinkend, da unter normalen Verhältnissen die in den Darm ergossene Galle die faulige Zersetzung des Darminhaltes einschränkt; die Kotentleerung erfolgt träge, z. T. infolge der Härte der Fäces, z. T. infolge des Fehlens der Peristaltik anregenden Wirkung der Galle.

Die Resorption der gallensauren Salze erzeugt Symptome einer Schädigung des Nerven- und Muskelsystems, sowie des Herzens und der Nieren. Auf erstere werden von Minkowsky zurückgeführt das Hautjucken, Sehstörungen, besonders die Xanthopsie, Kopfschmerzen, allgemeine Mattigkeit, Muskelschwäche und psychische Verstimmung. Die Wirkung auf das Herz äussert sich in einer Pulsverlangsamung, die bis zu 40 in der Minute sinken kann, und z. T. durch direkte Wirkung auf den Herzmuskel, z. T. durch Reizung der Hemmungsfasern des Vagus zu Stande kommt. Dieser Pulsverlangsamung geht bei experimenteller Injektion von gallensauren Salzen in das Herz eine kurz dauernde Vermehrung der Herzschläge voraus (Landois).

Die Veränderung in den Nieren, welche wir bei Icterus häufig antreffen, sind Cylinderbildung in den gewundenen Harnkanälchen, welche auch ohne das Auftreten von Eiweiss im Harne nachgewiesen werden können (Nothnagel). Ob diese Nierenveränderungen auf einen direkten Einfluss der gallensauren Salze zu beziehen oder bereits als Vorstufen einer toxischen Nephritis anzusehen sind, ist nicht entschieden. In späteren Stadien des Icterus, besonders bei Icterus gravis finden sich häufig schwere parenchymatöse Nierenentzündungen mit Albuminurie. Diese letztere kann in manchen Fällen das erste Symptom eines Erlöschens der Widerstandskräfte des Organismus gegen die im Blute kreisenden Gallebestandteile und ihre toxischen Wirkungen darstellen; infolgedessen wird bei Patienten mit Albuminurie und Harncylindern die Prognose eines operativen Eingriffes stets mit Vorsicht zu stellen sein.

Noch wichtiger ist die Wirkung der gallensauren Salze auf das Blut, insbesondere die Fähigkeit die roten Blutkör-

perchen aufzulösen, welche von Hühnefeld entdeckt, von Rywosch genauer untersucht wurde. Minkowsky bezweifelt allerdings, ob die Gallensäurenanhäufung im Blute jemals bei Icterus einen solchen Grad erreicht wie er im Experiment zur Erzielung der deletären Wirkungen notwendig ist.

Die Resorption des Cholesterins scheint von keinerlei schweren Folgen auf den Organismus begleitet zu sein.

Es liegt nun die Frage nahe, ob es Fälle giebt, in denen nur die Resorption eines Gallenbestandteiles, des Farbstoffes oder der Säuren zum Ausdruck kommt oder wenigstens im klinischen Bild überwiegt. Dies kommt sicher vor.

Wir vermissen häufig beim Icterus mit mittelstarker oder sogar starker Gelbfärbung der Haut und Schleimhäute völlig sowohl das Hautjucken als die Pulsverlangsamung, also die Symptome, welche wir soeben als Ausdruck einer Wirkung der resorbierten Gallensäuren angesprochen haben. Es kann diese Erscheinung verschiedene Gründe haben: einmal kann die Menge der gebildeten Gallensäuren der Menge des Farbstoffes gegenüber absolut vermindert sein, was auch bei der Resorption zum Ausdruck kommen muss. Dies ist, wie Stadelmann gezeigt hat, der Fall bei pathologischer Steigerung der Gallenfarbstoffbildung durch im Blute kreisendes freies Hämoglobin (vgl. oben).

Zweitens können die in normaler Menge gebildeten und resorbierten gallensauren Salze rasch durch den Organismus zerstört und entgiftet werden. Diese Funktion erfüllt im normalen Organismus wahrscheinlich die Leber selbst, bis zu einem gewissen Grade auch die Niere. Bei funktioneller Schädigung dieser Organe wird diese Kompensation der Resorption der gallensauren Salze ausbleiben und die schweren klinischen Erscheinungen, die Wirkungen auf das Herz und das Blut in den Vordergrund treten.

In zwei Fällen konnten wir aber auch umgekehrt Hautjucken und Pulsverlangsamung bei Gallensteinerkrankung ohne bestehenden Icterus beobachten. In dem einen Falle bestand daneben noch eine zweifellose hämorrhagische Diathese. In beiden Fällen war der Gallenabfluss nach dem Darm nicht gehindert, der Stuhlgang gefärbt.

32. Cholelithiasis. Steine in der Gallenblase. Empyem der Gallenblase. Hämorrhagische Diathese. Cholecystektomie. Heilung.

1905. Nr. 2235. E. E., 47 j. Beamtenfrau. Früher schweres Wochenbett-

fieber. Seit 6 Jahren Schmerzanfälle in der Gallenblasengegend mit Erbrechen und Icterus, in letzter Zeit häufiger. Starkes Hautjucken, mehrfach Blutungen unter die Haut bei der geringsten Verletzung. 9. X. 05 Aufnahme. Guter Ernährungszustand, keinen Icterus, multiple Hautblutungen. Herztöne sehr leise, aber regelmässig, Leber vergrössert, Gallenblasengegend sehr empfindlich, Gallenblase nicht fühlbar. Stuhlgang gut gefärbt. Es besteht starkes Hautjucken. Klin. Diagn.: Cholelithiasis. Empyem der Gallenblase. Während der Beobachtung typischer Gallensteinanfall. Vorbereitung wegen der hämorrhagischen Diathese mit Calcium chloratum.

12. X. Operation (Geh.Rat Czerny): Anfangs Collaps durch Chloroform, später Aethernarkose, dann Chloroformsauerstoffnarkose. Mesorectalschnitt. Leber vergrössert. Gallenblase sehr klein, brüchig, enthält mehrere Steine und dünnen Eiter, in einem Divertikel nach der Leber zu noch mehrere Steine. Choledochus ziemlich weit ohne Steine. Cholecystektomie durch Verwachsungen und Blutung der Arteria cystica sehr erschwert. Tamponade. Schluss der Bauchwunde mit tiefgreifenden Seidennähten. — Verlauf völlig fieberfrei. Das Herausziehen des Tampons, der sehr fest sitzt, macht grosse Schwierigkeit. Bei jedem Verbandwechsel schwerer Collaps, Herzklopfen, Atemnot, sonst Verlauf ohne Störung. Am 16. Tag Pneumonie des rechten Unterlappens, nach 3 Tagen vorübergehend. 11. XI. Entlassung in gutem Befinden. — Mitteilung vom 25. I. 06: Keine Gallensteinbeschwerden mehr, aber längeres Krankenlager durch das Herzleiden. Jetzt Wohlbefinden.

Wir finden also in diesem Fall ohne Icterus und Cholurie die auffällige Symptomentrias: Hautjucken, Herzbeschwerden und hämorrhagische Diathese. Bezüglich der sehr merkwürdigen nervösen Herzschwächeanfälle verweise ich auf den folgenden Abschnitt.

Der zweite Fall von Hautjucken ohne Icterus findet sich bei Petersen[1]).

Cholecystostomie. Cysticotomie. Heilung. Später Perityphlitis.

J. S., 46j. Mann. Seit Mai 1891 Schmerzanfälle in Magengegend mit Erbrechen, zuletzt mit leichtem Icterus. 27. XI. 95 Aufnahme. Undeutliche Resistenz in der Gallenblasengegend, Stenose des Colon und des Pylorus. Klin. Diagnose: Cholelithiasis. Cholecystitis (Carcinom?). Verwachsungen mit Colon und Pylorus. — 8. XII. 95 Operation (Geh. Rat Czerny): Mesorectalschnitt. Gallenblase prall gespannt, stark verwachsen, enthällt wasserklaren Schleim, 3 Steine. Der letzte durch Cysticotomie entfernt. Naht des Cysticus, Cholecystostomie, Heilung, längere

1) Beiträge zur Pathologie und Therapie der Gallensteinkrankheit. Diese Beiträge Bd. 23. Nr. 43.

Gallenfistel. Starkes Hautjucken ohne Icterus. 15. II. Narbe geheilt. Dezember 1897 Perityphlitisoperation, keine Gallensteinbeschwerden mehr. Narbe etwas ektatisch.

Ob diese Fälle als eine isolierte Gallensäurenwirkung vielleicht infolge einer funktionellen Läsion der Leber aufzufassen sind, lasse ich dahingestellt.

Sehr häufig finden wir, wie in dem vorliegenden Fall Nr. 32 die Kombination von Gallensteinleiden mit Erkrankungen des Herzens, vorzugsweise myocarditischen Processen und funktionellen Herzerkrankungen. Mehrfach war die innige Beziehung der Herzerkrankung mit dem Gallensteinleiden unverkennbar, ja in einigen Fällen wurde durch die Operation der Gallensteine auch das Herzleiden günstig beeinflusst. Es ist schwer zu entscheiden, ob dieser Einfluss der Gallensteinkrankheit auf das Herz, der zu einer dauernden Schädigung des Herzens führt, wie bei der Pulsverlangsamung bei Icterus ein toxischer, durch die resorbierten gallensauren Salze bedingter, oder ein reflektorischer von der dauernden Reizung des Peritoneums herrührender ist. Diese letztere Auffassung wird gestützt durch unsere physiologischen Kenntnisse über die Wechselbeziehungen zwischen Peritoneum und Herz.

Bei länger bestehender Gallenstauung entwickeln sich in der Leber typische Veränderungen. Zunächst kann durch die Rückstauung der Galle eine Ablagerung von Pigment in den Leberzellen und eine Dilatation der intrahepatischen Gallengänge eintreten; dann aber bildet sich bald eine Hypertrophie des interacinösen Bindegewebes aus, eine biliäre Cirrhose, welche mit einer Vergrösserung der Leber einhergeht. Die Oberfläche der Leber wird sodann granuliert, uneben, der Rand stumpf und derb. Häufig ist diese interstitielle Hepatitis von einer ausgedehnten Neubildung von Gallengängen begleitet. Früher oder später treten zu diesen interstitiellen Processen auch parenchymatöse Degenerationen der Leberzellen selbst. Bei dieser Form der Lebercirrhose fehlt der Ascites in der Regel, auch der Milztumor tritt erst im späteren Stadium auf. Eine beginnende biliäre Lebercirrhose mit noch rein interstitiellen Processen kann sich zweifellos nach der Operation und Ableitung der Galle wieder zurückbilden (Fall Nr. 60). Häufiger allerdings sehen wir im Anschluss an die Operation die Symptome des Icterus gravis, der klinischen Cholämie, hämorrhagische Diathese und Herzschwäche eintreten. In diesen Fällen bestand sicher schon eine tiefere parenchymatöse und funktionelle Läsion der Leber.

Wie aber können wir diesen schweren Icterusfolgen begegnen? Wie können wir erkennen, ob in einem Falle von Icterus solche Ereignisse nach der Operation eintreten werden oder nicht?

Die landläufige Beurteilung des Icterus nach seiner Dauer und nach der Intensität der Hautverfärbung giebt jedenfalls keinen sicheren Anhaltspunkt für die Prognose des chirurgischen Eingriffes.

Wir sehen oft nach relativ kurzem Bestehen des Icterus schwerste hämorrhagische Diathese auftreten; auf der andern Seite machen oft Leute, die jahrelang an Icterus gelitten haben, ja deren Icterus infolge von Schädigung des Lebergewebes und Oligocholie bereits zurückgegangen war, nach der Operation des Choledochussteines eine glatte Heilung und auffallend rasche Rekonvalescenz durch (Fälle Nr. 63, 66, 68 siehe unten). Der Kern der Sache muss also anderswo liegen. Das Massgebende ist wohl nicht die Dauer und Intensität des Icterus, sondern der Zustand des Körpers, der von der Krankheit befallen wird. Ein kräftiger, durch keinerlei chronische Vergiftungen geschwächter Organismus wird einen länger dauernden Icterus leichter durchmachen, ein durch Alkoholismus, chronische Nephritis oder Myocarditis geschwächter Körper wird schon einem kurz dauernden und wenig intensiven Icterus gegenüber versagen. Es kommt also auf das Mass von verfügbaren Schutzkräften gegen die Intoxikation des Körpers an.

Deshalb sehen wir z. B. im Verhältnis ikterische Frauen Operationen weit besser ertragen als Männer, deren Widerstandskraft in der Regel durch eine chronische Intoxikation geschwächt ist.

Es ist also nicht die Dauer und Intensität des Icterus, d. h. der Ablagerung des Gallenfarbstoffes das Wesentliche, sondern der Grad der Vergiftung des Körpers mit den toxischen Bestandteilen der resorbierten Galle. Es sind dies wohl hauptsächlich die Gallensäuren. So lange eine gute Funktion des Stoffwechsels in Leber und Nieren eine völlige Entgiftung dieser resorbierten Gallensäuren ermöglicht, können alle schweren Intoxikationserscheinungen fehlen; ein operativer Eingriff wird gut ertragen werden können.

Der schwere, sozusagen unkompensierte Icterus wäre daher hauptsächlich als Gallensäurevergiftung aufzufassen und in dieser Hinsicht anderen für die Prognose eines operativen Eingriffes ebenfalls höchst ungünstigen Säurevergiftungen, wie dem

Diabetes, an die Seite zu stellen.

Schittenhelm fand bei destruierenden Leberkrankheiten, besonders Cirrhose, eine Steigerung der Ammoniakausfuhr im Urin und eine Vermehrung des relativen Verhältnisses der Ammoniakausscheidung zur Gesamtstickstoffausscheidung, welches bei normalem Stoffwechsel ziemlich konstant bleibt, und durch veränderte Eiweisszufuhr gar nicht, durch vermehrte Fettzufuhr zu Gunsten des Ammoniaks beeinflusst wird. Er fand diese Steigerung der Ammoniakausfuhr durch Fettzufuhr bei Leberkrankheiten entschieden ausgesprochener als beim normalen Organismus, daraus schliesst Schittenhelm auf eine Säuerung des Organismus. Er setzt diese in Parallele zu der von Czerny und Keller nachgewiesenen Säuerung des Organismus bei dem chronischen Darmkatarrh der Kinder. Durch abwechselnde Verfütterung von fettarmer und fettreicher Nahrung und Kontrolle der Ammoniakausscheidung konnten sie die bei der Spaltung der Fette entstehenden Fettsäuren und deren Abbauprodukte als Ursache dieser Acidosis erkennen.

Inwieweit nun bei dem Icterus gravis die Säuerung durch ungenügende Verarbeitung der resorbierten Gallensäuren oder die Säuerung durch Störung der Stoffwechsel regulierenden Leberfunktion im Vordergrund steht, wird sich im Einzelnen kaum entscheiden lassen.

Jedenfalls wird eine Acidosis, eine Säurevergiftung des Organismus resultieren, als deren Ausdruck wir neben der gesteigerten Ammoniakausscheidung im Urin auch eine verminderte Alkalescenz des Blutes (Landau) vorfinden und die speciell die Prognose eines operativen Eingriffes ungünstig beeinflusst.

Von diesen Ueberlegungen und Thatsachen gehen die Versuche aus, durch klinische Untersuchung der Veränderungen der Körperflüssigkeiten diagnostische Anhaltspunkte für die Schwere eines Icterus und das Vorhandensein einer schweren Funktionsstörung der Leber zu gewinnen.

Es kommen dafür Veränderungen des Urins und des Blutes in Betracht.

Klinisch am meisten geübt wird ja schon die Untersuchung des Urins auf Gallenfarbstoff. Wir haben aber oben schon erwähnt, dass auch der quantitative Ausfall dieser Probe keinen Schluss auf die Schwere des Icterus gestattet. Wir fanden mehrfach einen sehr hohen Farbstoffgehalt des Urins bei einem Icterus, der nach operativer Beseitigung des Hindernisses in

wenigen Tagen verschwand. Dagegen kann in diagnostischer Beziehung der Nachweis eines geringen Gallenfarbstoffgehaltes des Urins bei fehlendem Icterus der Haut für die Annahme einer Cholelithiasis und besonders eines Choledochussteines von Bedeutung sein.

Wichtiger ist der negative Ausfall der Probe bei bestehendem Icterus der Haut und Schleimhäute; in diesen Fällen besteht auch meist keine Acholie der Stühle. Es handelt sich also wohl stets um keinen Stauungsicterus, sondern eine Funktionsstörung der Leber. Die Prognose dieser Fälle ist schlecht; ein operativer Eingriff wird, da ja kein Hindernis für den Gallenabfluss besteht, kaum günstig, in den meisten Fällen direkt ungünstig wirken. Manchmal schliesst sich ein derartiger Icterus an einen länger bestehenden echten Stauungsicterus an.

In diesen Fällen von Icterus ohne Gallenfarbstoffausscheidung im Urin findet sich im Urin in der Regel Urobilin. Man könnte also von Urobilinicterus im Sinne Gerhardt's sprechen; doch nehmen Minkowsky, Stadelmann u. A. an, dass auch in diesen Fällen die Gelbfärbung der Haut stets durch Ablagerung von Bilirubin hervorgerufen sei.

Das stärkere Auftreten von Urobilin, das schon im normalen Urin von Jaffé nachgewiesen wurde, fand sich besonders bei der Resorption von Blutextravasaten und wurde von mehreren Autoren, Bergmann, Dick für die Diagnose erheblicher innerer Blutungen verwertet. Diese Urobilinurie erkennt Stadelmann an, hält aber das Vorkommen eines Urobilinicterus nicht für erwiesen. Quincke hält den Urobilinicterus für einen Gallenfarbstofficterus geringeren Grades und spricht ihm eine selbständige Bedeutung völlig ab. Demgegenüber nehmen wir den Standpunkt ein, dass es doch zweifellos Fälle giebt, bei denen im Sinne Gerhardt's deutlicher Icterus der Haut und Schleimhäute besteht und der Urin keinen Gallenfarbstoff, wohl aber Urobilin enthält. Wir verweisen auf unseren oben mitgeteilten Fall 3. Die Genese dieser Icterusform ist nicht klar; indessen entspricht unseren heutigen Anschauungen die Annahme einer funktionellen Störung der Leberthätigkeit am meisten.

Die Untersuchung des Urins auf Gallensäuren geschieht mit der Pettenkofer'schen Probe, die auf der Bildung von Furfurol beruht, das mit Gallensäuren sich schön rot färbt. Da wir einen Teil der schweren Erscheinungen und Folgen des Icterus auf die Resorption der gallensauren Salze zurückgeführt

haben, so wäre ein genauer quantitativer Nachweis gewiss wünschenswert. Die einfache Pettenkofer'sche Probe hat uns nun keine befriedigenden Resultate ergeben. Ebstein betont auch, dass zu einigermassen genauen Prüfungen die Gallensäuren aus dem Urin isoliert werden müssen. Jedenfalls muss aus dem Urin das Eiweiß entfernt werden. Nach Landois geben Cholesterin, Stearin- und Oelsäure, sowie Phenol und Brenzkatechin ähnliche Reaktionen, sodass die Pettenkofer'sche Probe nur bei völliger Isolierung der gallensauren Salze Anspruch auf Sicherheit machen kann. Damit scheidet diese Probe, als zu kompliciert, aus der Reihe der klinischen Untersuchungsmethoden am Krankenbett aus, kann insbesondere im Allgemeinen für den Chirurgen zur Bewertung der Prognose eines Icterusfalles leider nicht in Betracht kommen.

Wir kommen nun zur Betrachtung der Proben, die nicht zum Nachweis resorbierter Gallenbestandteile, sondern zur Feststellung des Auftretens bezw. der Vermehrung von Stoffen im Urin dienen sollen, denen wir eine Beziehung zu einer Störung der Funktionsthätigkeit der Leber zuschreiben dürfen.

H. Strauss hat zuerst auf die alimentäre Lävulosurie aufmerksam gemacht, welche er in vielen Fällen von Lebererkrankungen nachweisen konnte. Er fand die Probe positiv bei Leberkranken in ca. 90%; bei nicht leberkranken Patienten in ca. 10% der Fälle; er schloss daraus, „dass wir in der Lävulose ein Mittel besitzen, um eine bestimmte Funktion der Leber in besserer Weise als früher zu prüfen". Chajes konnte diese Befunde völlig bestätigen, während Landsberg, der mehrfach bei gesunden Menschen positiven Ausfall der Probe fand, keinen Schluss auf eine Lebererkrankung daraus ziehen will. Samberger dagegen fand bei 11 Fällen von syphilitischem Icterus, bei denen sich auch Urobilin im Urin fand, in jedem Falle einen positiven Ausfall der Probe. H. Schröder versuchte die Probe bei Graviden und Wöchnerinnen, ausgehend von dem Befund von Leberveränderungen bei der Eclampsie, mit negativem Erfolg; von 95 Schwangeren zeigten 17, von 6 Kreissenden 3, von 18 Wöchnerinnen 8, darunter von 9 Eclamptischen nur 1, einen positiven Ausfall der Reaktion. Auf Anregung von Strauss suchte Sachs der Frage der alimentären Lävulosurie bei Lebererkrankungen experimentell näher zu treten. Er fand bei entleberten Fröschen das Auftreten von Lävulose parallel der Menge des exstirpierten Leberteiles. Die Assimilation der übrigen Zuckerarten, Dextrose, Galaktose, Arabinose

blieb ungestört.

Die von Strauss angegebene Methodik ist folgende: morgens nüchtern werden 100 gr Lävulose in ca. 500 Wasser gelöst gegeben; der in den nächsten 4 Stunden gelassene Urin wird gesammelt und mit Gärungsprobe, Reduktionsprobe und Polarisation auf Lävulose untersucht.

Die in der hiesigen Klinik genau nach dieser Vorschrift ausgeführten Untersuchungen hatten nun sämtlich ein negatives Resultat. Es handelte sich dabei um mehrere metastatische Carcinome der Leber bei primären Magen- und Darmcarcinomen, um mehrere Fälle von Cholelithiasis mit und ohne Icterus und hämorrhagische Diathese, besonders um einen Fall von Carcinom der Gallenblase mit Lebermetastasen und schwerstem Icterus; schliesslich um einen ausgesprochenen, später durch die Sektion sichergestellten Fall von Lebercirrhose mit hochgradigem, stets wiederkehrendem Ascites. Es ist mir nicht gelungen, herauszufinden, woran es lag, dass kein positives Resultat, besonders bei dem letzterwähnten Falle von diffuser schwerer Lebererkrankung, erzielt wurde. Es lag vielleicht an der verwandten Lävulose (Schering). Bei den übrigen Kranken kann man einwenden, dass die Schädigung des Lebergewebes durch einzelne Carcinomknoten nicht hochgradig genug war, um die Funktion des ganzen Organes genügend zu beeinträchtigen und dass der gesunde Rest genügte, um die Assimilation der Lävulose in genügender Weise zu bewirken. Soweit sich also aus den Versuchen, die dann nicht weiter fortgesetzt wurden, sagen lässt, scheint auch die alimentäre Lävulosurie bei der Differenzierung der Prognose des Icterus zu versagen. Die durch schweren Icterus hervorgerufene Schädigung scheint nicht zu genügen, um den Zuckerstoffwechsel in der Leber in deutlicher Weise zu beeinflussen.

Weiterhin wäre die Untersuchung der Ammoniakausscheidung durch den Urin und ihr relatives Verhältnis zur Gesamtstickstoffausscheidung zu erwähnen. Schittenhelm fand, dass bei destruierenden Leberkrankheiten die Ammoniakausfuhr gesteigert wird und dementsprechend auch das relative Verhältnis der Ammoniakausfuhr zur Gesamtstickstoffausscheidung vermehrt ist. Durch vermehrte Fettzufuhr wird diese Verschiebung des Stickstoffwechsels schon bei Gesunden angedeutet, bei Leberkrankheiten fand sie Schittenhelm sehr ausgesprochen; er schliesst daraus, wie oben erwähnt, auf eine Säuerung des Organismus bei Leberinsufficienz, eine Annahme, die auch durch andere Beobachtungen, ver-

minderte Alkalescenz des Blutes (Landau) gestützt wird.

Eine Vermehrung der Ausscheidung von neutralem Schwefel im ikterischen Urin fand R. Schmidt; er sieht den Ausdruck einer intensiveren Resorption von Taurocholsäure aus der gestauten Galle darin. Ueber die Bedeutung dieser letzten beiden Reaktionen stehen mir keine klinischen Erfahrungen zu Gebote.

Zu erwähnen wäre noch die von manchen Autoren beobachtete Veränderung der Methylenblauausscheidung durch den Urin bei Leberkrankheiten.

Die Kryoskopie des Urins bei Leberinsufficienz, deren Wert in neuerer Zeit besonders von Ajello, de Meis und Parascandolo geprüft wurde, wird zusammen mit der Kryoskopie des Blutes unten besprochen werden.

Die Uebersicht über diese mehr oder weniger komplicierten Methoden der Urinuntersuchung, die uns eigentlich in der Diagnostik der drohenden Leberinsufficienz und der Wertung der Prognose eines bestehenden Icterus noch nicht viel weiter gebracht haben, möchte ich nicht schliessen, ohne nochmals auf die Wichtigkeit der schon gewohnten gebräuchlichen chemischen und mikroskopischen Untersuchung des Urins auf Eiweiss und Cylinder hinzuweisen. Besonders die Albuminurie kann in Fällen von Icterus gravis das erste und einzige besorgniserregende Allgemeinsymptom sein, das ein Erlöschen der Widerstandskräfte des Körpers anzeigt und zur Vorsicht in der Stellung der Prognose eines operativen Eingriffes mahnt.

Wir wenden uns sodann zu den Untersuchungsmethoden des Blutes. Auch hier können die gewohnten Methoden der Blutuntersuchung im Trockenpräparat, die Blutkörperchenzählung und die Hämoglobinbestimmung in vielen Fällen wichtige Ergebnisse für die Stellung der Prognose haben. Finden wir eine starke Verminderung des Hämoglobingehaltes, eine Verminderung der Zahl der roten Blutkörperchen, zugleich mit morphologischen Veränderungen derselben, Poikilocytose, so werden wir auch bei relativ geringem und kurz bestehendem Icterus die Prognose eines operativen Eingriffes weniger günstig stellen. Meistens findet sich in diesen Fällen auch ein Milztumor oder andere, oben besprochene Zeichen eines Icterus gravis.

Auf die Wichtigkeit des Nachweises des Gallenfarbstoffes im Blutserum haben in neuerer Zeit besonders Gilbert, Herscher und Tuffier hingewiesen. Sie konnten die Anwesenheit von Gallenfarbstoff im Blutserum schon makro-

skopisch an der grünschwarzen Färbung desselben, sehr leicht aber chemisch durch Anstellung der Gmelin'schen Probe erkennen. Das Auftreten von Gallenfarbstoff im Serum geht weder dem Auftreten von Icterus noch der Cholurie parallel; sie konnten daher ausser den ausgesprochenen Fällen, bei denen sich alle drei Symptome fanden, einen Ictère acholurique, bei dem die Cholurie fehlte, und eine Cholémie anictérique, bei der nur das Serum Gallenfarbstoff enthielt, unterscheiden. Es gelang Gilbert, Herscher und Posternak auch quantitativ den Bilirubingehalt des Serums zu bestimmen, eine Methode, die sie Cholémimétrie nannten.

Es ist klar, dass dieser Nachweis von Gallenfarbstoff im Blutserum wesentlich diagnostisches Interesse darbietet. Es gelingt durch diese Untersuchung die oft sehr schwierige Differentialdiagnose zwischen der larvierten Cholelithiasis und Affektionen der Nachbarorgane, Magengeschwür und Magenkrebs, Nierenstein wesentlich sicherer zu stellen. Insbesondere betonen Gilbert und Herscher den schon makroskopischen Unterschied der Farbe des Serums bei Magencarcinomen und larvierter Steinbildung in der Gallenblase. Ersteres ist entfärbt, letzteres dunkler gefärbt. Auch zur Feststellung einer neben einer einfachen Gallensteinerkrankung der Gallenblase und des Cysticus ohne Icterus etwa bestehenden intrahepatischen Cholangitis kann die Probe verwendet werden und in solchen Fällen natürlich auch auf die Prognose eines operativen Eingriffes von Einfluss sein. Gilbert und Herscher fanden auch in einem bestimmten Stadium der chronischen interstitiellen Nephritis einen relativ hohen Gallenfarbstoffgehalt des Serums bei einer gelblich-blassen Hautfarbe.

Die Cholémimétrie darf daher neben den anderen Untersuchungsmethoden des Blutes in allen Fällen von Affektionen der Leber und Gallenwege als ein wichtiger Fortschritt der Diagnostik bezeichnet werden.

Die Untersuchung des Blutserums auf Gallensäuren ist bisher wenig geübt; sie begegnet denselben technischen Schwierigkeiten wie der Nachweis der Gallensäuren im Urin, nur dass die Ausschaltung des Eiweisses als Fehlerquelle hier unbedingt eine feinere Isolierung der gallensauren Salze erfordert. Auch dürfte diese Untersuchung ebenso wie die Cholémimétrie wesentlich diagnostisches Interesse beanspruchen.

Wichtiger für die Prognose erscheint die Feststellung einer Verminderung der Alkalescenz des Blutes. Landau hat bei experimentell erzeugter Cholämie eine Verminderung der

Alkalescenz des Blutes nachweisen können; er konnte feststellen, dass besonders das kohlensaure Alkali im Blute abnimmt, und zog daraus den Schluss, dass es sich bei der Cholämie um eine Säureintoxikation des Körpers handle, eine Annahme, die durch den Nachweis einer Steigerung der Ammoniakausscheidung im Urin wesentlich gestützt wird.

In neuerer Zeit haben G. Ajello, V. de Meis und C. Parascandolo Versuche angestellt über den Wert der Kryoskopie zur Erkennung der Leberinsufficienz, sie nahmen an Kaninchen und Hunden isolierte und kombinierte Ligaturen der Vena portae und des Ductus choledochus vor, sowohl rasch als langsam mit und ohne Einimpfung von Eitererregern in die gestaute Galle. Bei plötzlicher Unterbindung der Vena portae sahen sie eine Erniedrigung des Blutgefrierpunktes bis — 0,68 und eine starke Erhöhung des Harngefrierpunktes bis — 0,91, während der normale Blutgefrierpunkt um — 0,54 und — 0,56 und der normale Harngefrierpunkt um — 2,02 und — 2,10 schwankte. Aehnliche Resultate hatten sie auch bei den in verschiedener Weise variierten Versuchen, am wenigsten deutlich bei dem durch fortgesetzte subkutane Eiterinjektion erzeugten Amyloid von Leber, Niere und Milz, am ausgesprochensten bei der subakuten und chronischen Phosphorvergiftung, der Vergiftung mit Amylalkohol und Buttersäure. Sie sehen daher den Index der renalen Insufficienz zugleich als Ausdruck für den Grad der Leberinsufficienz an und glauben, „dass der Leberkranke so lange am Leben bleibt, als die Niere ihre funktionelle Integrität behält".

Diese Auffassung deckt sich völlig mit unseren oben ausgesprochenen Ansichten über den Icterus gravis, als eine Erlahmung der Widerstandskräfte des Organismus gegen die Vergiftung mit den resorbierten Gallenbestandteilen. Leider konnte ich klinische Versuche mit der Kryoskopie bei Icterischen noch nicht anstellen, da mir die Arbeit erst in letzter Zeit zu Gesicht kam.

Einen für die Prognose des chirurgischen Eingriffes bei Ikterischen theoretisch bedeutungsvollen Punkt stellt die Untersuchung der Gerinnungsfähigkeit des Blutes dar. Durch die klinische Erfahrung der Chirurgen ist das Bestehen einer hämorrhagischen Diathese bei Leberaffektionen, insbesondere schwerem Icterus sichergestellt worden; ein Blick

auf unsere Krankengeschichten zeigt, dass dieser hämorrhagischen Diathese der grösste Teil der Todesfälle nach chirurgischen Eingriffen am Gallensystem zur Last zu legen sind. Ueber das Wesen der hämorrhagischen Diathese bei Icterus ist aber volle Klarheit bis jetzt ebensowenig gebracht, wie über ihre Entstehung bei andern Krankheiten, die sie entweder begleitet, wie die Sepsis, Anämie und Leukämie, oder deren Hauptsymptom sie darstellt, wie der Scorbut, die Hämophilie, der Morbus maculosus Werlhofii und die Purpura hämorrhagica.

Im Wesentlichen sind es zwei Momente, die für die Entstehung der hämorrhagischen Diathese verantwortlich gemacht wurden: einmal die abnorme Zerreisslichkeit der Gefässe, welche auf eine Erkrankung der Gefässwände, und die verminderte Gerinnbarkeit des Blutes, welche auf eine Aenderung der physikalischen und chemischen Zusammensetzung des Blutes selbst bezogen wurde. Beide Momente sind nicht bewiesen. Litten, der die neueste zusammenfassende Arbeit über die hämorrhagische Diathese im engeren Sinne, Scorbut, Hämophilie und Purpura veröffentlicht hat, konnte bei zahlreichen Untersuchungen der Retinalgefässe bei Retinalblutungen auch mit den stärksten Vergrösserungen an feinen Schnittserien mikroskopisch nicht die geringste Veränderung an den zum Herd der Blutung führenden Gefässen konstatieren, und wir werden sogleich sehen, wie verschiedene Angaben wir bei den Autoren über die Gerinnungszeit des Blutes bei den hämorrhagischen Diathesen finden.

Und doch erklären die beiden Momente zusammen am besten die auffallende Erscheinung der unstillbaren Blutung, besonders aus flächenhaften Wunden, bei denen keine grösseren, sondern nur allerkleinste Gefässchen verletzt wurden, wie beim Lösen der Adhäsionen in der Bauchhöhle. Diese parenchymatöse Blutung, deren Ausgangspunkte wir bei der Sektion makroskopisch nicht feststellen können, und die der Chirurg am meisten fürchtet, können wir nur durch eine mangelnde Kontraktilität der kleinsten Gefässe und eine verlangsamte Gerinnung des Blutes erklären.

Die Angaben über die normale Dauer der extravasculären Gerinnung differieren schon stark. Tuffier, Dépage rechnen eine Gerinnungszeit von 10—20 Minuten noch als normal, während nach Türk, Keen nur Zeiten von 3—7, höchstens 10 Minuten als normal zu betrachten sind; auch Murphy und Gould fanden in der Regel eine Gerinnungszeit zwi-

schen 3 und 6 Minuten. Nach meinen Versuchen an gesunden Menschen möchte ich ebenfalls eine Gerinnungszeit zwischen 3 und 10 Minuten als normal bezeichnen. Dépage macht mit Recht darauf aufmerksam, wie gross die Fehlerquellen bei den bisher noch recht unvollkommenen Methoden der Messung der Blutgerinnungszeit sind. Es ist nicht gleichgültig, ob man den Blutstropfen aus der Fingerbeere oder aus einem grösseren Blutgefäss durch Einstich gewinnt; ersterer gerinnt viel schneller, weil die Berührung mit der dicken Gewebsschicht, die er passiert, die Bildung von Fibrinferment beschleunigt. Ebenso ist die Temperatur von Einfluss, Wärme beschleunigt, Kälte verzögert die Gerinnung. Auch ist die Kraft und Geschwindigkeit des Austrittes des Bluttropfens an die Luft in Betracht zu ziehen; ein langsam austretender gerinnt naturgemäss rascher. So kann es kommen, dass man bei demselben Menschen mit denselben Methoden verschiedene Resultate erzielt.

Als Methoden der Untersuchung der Blutgerinnung kommen im Wesentlichen drei in Frage. Das einfachste von Besançon und Labbé empfohlene Verfahren ist folgendes: auf drei exakt gereinigte Objektträger oder Deckgläser lässt man aus dem Einstich an der Fingerbeere oder dem Ohrläppchen je einen Blutstropfen fallen. Zur Vermeidung einer zu raschen Verdunstung empfiehlt sich die Anwendung einer Glasglocke. Die Gerinnung ist vollendet, wenn der Tropfen bei Neigung der Gläser seine halbkugelige Gestalt nicht mehr ändert. Dabei ist zu bemerken, dass nur höchst selten die drei Tropfen, deren Austritt aus dem Blutgefäss doch nur um Sekunden differierte, eine gleiche Gerinnungszeit zeigten.

Die zweite Methode stammt von Wright; er gab einen Apparat an, der aus mehreren kalibrierten Kapillaren bestand, in welche das Blut aufgesogen wurde. Durch Hineinblasen wurde die Beweglichkeit der Blutsäule geprüft und die Gerinnung als vollendet betrachtet, wenn sich die Blutsäule nicht mehr bewegen liess.

Einen andern Apparat gaben Brodie und Russell an; derselbe wurde von Pratt durch Beseitigung des Wasserbades vereinfacht. Dieser Apparat erlaubt durch das Mikroskop einen Blutstropfen zu beobachten, der durch einen ihn tangential treffenden Luftstrom in Rotation versetzt ist. Als Ende der Blutgerinnung wurde das Aufhören der Rotation der Blutkörperchen angesehen. Murphy und Gould empfehlen den Brodie-Russell'schen Apparat warm und erhielten bei seiner Verwendung sehr gleich-

mässige Resultate. Der Einbürgerung des Apparats steht aber immer noch seine Kompliciertheit entgegen. Ich verwandte meistens die einfache Tropfenmethode.

Wenn schon die Anschauungen über die normale Dauer der Blutgerinnung stark differieren, so ist es verständlich, dass über die untere Grenze der pathologischen Verlangsamung der Blutgerinnung eine Einigung noch nicht besteht. Dépage hält mit Tuffier eine Verlängerung der Gerinnungszeit auf 20—45 Minuten für pathologisch, will aber erst bei einer Verlangsamung auf mehrere Stunden daraus bindende Schlüsse ziehen. Er spricht von Verlangsamungen bis zu einer Stunde z. B. bei der Pneumonie, von 2 bis 10 Stunden (!) bei der Hämophilie.

Keen hält eine Verlängerung auf 10—12 Minuten noch nicht für bedenklich, alles was darüber hinausgeht, aber für entschieden gefährlich. Er erwähnt einen Todesfall an hämorrhagischer Diathese, dessen Blutgerinnungszeit im Mittel $10^1/_2$ Minuten betrug. Im Durchschnitt betrug die Gerinnungszeit bei Anwesenheit von Icterus 8 Min. 11 Sek., ohne Icterus, 5 Min. 24 Sek. Immerhin ist der Unterschied so gering, dass er klinisch für eine prognostische Bewertung des Icterus kaum in Betracht kommen kann. Höchstens kann eine besonders auffallende Abweichung von der Norm prognostisch verwendet werden.

Dem entsprechen auch unsere Erfahrungen. Abgesehen von den vorhin erwähnten Schwankungen der Resultate im einzelnen Falle haben wir eine auffällige konstante Verlangsamung der Gerinnung bei Ikterischen nicht finden können. Zahlen über 20 Minuten kamen mir nicht vor.

Müssen wir also sagen, dass uns die Messung der Blutgerinnungszeit in der Erkennung einer bestehenden hämorrhagischen Diathese noch nicht viel weiter gebracht hat, so hat es doch nicht an Versuchen gefehlt, durch prophylaktische Darreichung innerer Mittel einen Einfluss auf die Gerinnungsfähigkeit des Blutes auszuüben. Boggs sah bei seinen Experimenten an Kaninchen eine erhebliche Herabsetzung der Gerinnungszeit des Blutes durch Darreichung milchsauren Kalkes, während seine Versuche mit Gelatineinjektion kein eindeutiges Resultat lieferten. Demgegenüber konnte Kaposi durch Versuche an mit Hirudin behandelten Kaninchen eine starke Wirkung der sterilisierten Gelatine nachweisen.

Keen empfiehlt den prophylaktischen Gebrauch von Thyreoidextrakt und führt folgende Fälle Taylor's zum Beweise von dessen Wirksamkeit an:

Frau, 38 J., Bluterin. Gerinnungszeit 11½ Min., erhielt in Vorbereitung zu einer Nephrorrhaphie eine Reihe von Monaten Thyreoidextrakt, in Perioden von der Dauer einer Woche. Am Ende der Zeit betrug die Gerinnungszeit 2 Min. 6 Sek. Die Operation verlief glücklich mit auffallend geringem Blutverlust.

Knabe, 18 J., Bluter, wurde wegen einer Nekrose der Fibula operiert; die Wunde blutete häufig und heilte nicht. Nach Darreichung von Thyreoidextrakt im Verlauf einer Woche hörten die Blutungen auf, die Wunde heilte.

Frau, 45 J. Vor 3 Jahren starke Blutung beim Ausziehen eines Zahnes; Darreichung von Thyreoidextrakt, nach 3 Tagen Extraktion zweier Zähne mit sehr geringer Blutung.

Litten berichtet in seiner Schrift über die hämorrhagischen Diathesen über verschiedene prophylaktische Massnahmen; ich führe daraus nur folgende Beobachtung an: Broock versuchte bei einer Frau, die aus einer Bluterfamilie stammte und zwei ausgetragene Kinder mit ausgeprägter Hämophilie geboren hatte, da sie bei jeder Geburt sehr schwere Blutungen gehabt hatte, vor der bevorstehenden dritten Geburt abermalige Blutungen zu vermeiden. Er leitete eine Behandlung ein, die einerseits eine Kräftigung des Gesamtorganismus bezweckte (Luftkur in Verbindung mit Eisen, Chinin und Arsen), andererseits die Gerinnbarkeit des Blutes steigern sollte (Calciumchlorid). Der Verlauf der Geburt entsprach den Erwartungen. Der Blutverlust war minimal und auch das Kind zeigte keine Erscheinungen von Hämophilie und war kräftiger als die vorher geborenen Kinder.

Körte empfiehlt ebenfalls die prophylaktische Injektion von Chlorcalcium bei Ikterischen, besonders wenn sich im Stuhlgang Blut nachweisen lässt.

Zusammenfassend können wir den Schluss ziehen, dass es zwar noch nicht gelungen ist, durch die verschiedenen Untersuchungsmethoden des Blutes und Urins sichere und zahlenmässige Anhaltspunkte für die Stellung der Prognose bei bestehendem Icterus, insbesondere für die Indikation oder Kontraindikation eines operativen Eingriffes zu gewinnen, dass wir aber doch sehr wohl

uns auf Grund dieser Untersuchungen und unter Berücksichtigung des übrigen Symptomenkomplexes ein allgemeines Bild von der Schwere des Icterus im einzelnen Falle machen können.

Wenn wir diese Uebersicht über die diagnostische und prognostische Bedeutung des Icterus für die Aussichten der Therapie des Icterus verwerten, so müssen wir betonen, dass nicht alle Fälle von Icterus für eine operative Behandlung geeignet sind. Ungünstig sind die Fälle von funktionellem Icterus ohne Behinderung des Gallenabflusses, sowie alle Fälle, bei denen wir aus den Untersuchungen des Urines und des Blutes den Verdacht auf Eintritt einer hämorrhagischen Diathese, eines Icterus gravis, gewonnen haben.

Einer operativen Therapie günstig sind dagegen alle Fälle von mechanischer Behinderung des Gallenabflusses, wenn nicht ein malignes Grundleiden besteht. Dagegen bilden weder beginnende biliäre Lebercirrhose, noch Fieber, Schüttelfröste oder Milztumor, Albuminurie absolute Kontraindikationen. Zweckmässig erscheint allerdings für solche Fälle eine prophylaktische Behandlung mit Injektionen von Chlorcalcium (Körte) oder Gelatine.

Wir wenden uns nun zu den Operationen an den tiefen Gallenwegen, die in den letzten Jahren in der chirurgischen Klinik vorgenommen wurden. Es handelt sich dabei um alle Fälle aus den Jahren 1901—1904, bei denen entweder Icterus bestand, oder ein Eingriff am Choledochus vorgenommen wurde. Es werden also neben den Fällen, in denen beides zutrifft, Fälle aufgeführt, in denen bei bestehendem Icterus nur eine Drainage oder Exstirpation der Gallenblase ausgeführt wurde und solche Fälle, bei denen Choledochussteine ohne Icterus bestanden und die Choledochotomie erforderten. Die Carcinome der Gallenwege, die für eine Bewertung der Dauerresultate nicht in Betracht kommen, habe ich übergangen und mich auf die im Text mitgeteilten Beispiele beschränkt.

A. **Icterus ohne Gallensteine** (ausgenommen Carcinome):
Fälle 1—4, 12—19 oben mitgeteilt; darunter Fälle von Choledochoplastik, Cholecystenterostomie, Choledochoenterostomie u. s. w.

B. **Icterus bei Carcinomen der Gallenwege:**
Fälle 20—31 oben mitgeteilt, darunter Fälle von Resektion der Papilla Vateri, Choledochoenterostomie u. s. w.

C. **Icterus bei Gallensteinen:**
1. Steine in Gallenblase und Cysticus mit Icte-

rus oder mit Choledochotomie: Fälle 33—36, 5, 6, 8, 9.

2. Steine im Choledochus:
   a) Operation ohne Hepaticusdrainage: Fälle 37—39, 7. 1 Exit. (Nr. 7).
   b) Hepaticusdrainage: z. T. mit Spaltung und Tamponade der Gallenblase, z. T. ohne Erwähnung der Versorgung der Gallenblase (darunter sicher mehrere Ektomien) Fälle 40—50. 2 Exit. (Nr. 48, 49).
   c) Hepaticusdrainage und Cholecystostomie: Fälle 51—73, 10, 11. 5 Exit. (55, 58, 62, 67, 72).
   d) Hepaticusdrainage und Cholecystektomie: Fälle 74—94. 3 Exit. (74, 93, 94).
   e) Transduodenale Choledochotomie: Fälle 95, 96.

Die Resultate dieser Operationen an den tiefen Gallenwegen stellen nun natürlich nicht die gesamte Gallensteinchirurgie der Czerny'schen Klinik dar, sondern nur ein Kapitel derselben, das schwierigste und an Opfern reichste. Wir dürfen nicht vergessen, dass der noch immer recht hohen Mortalität dieser oft unter den ungünstigsten Verhältnissen (Icterus gravis, Cholangitis) ausgeführten Operationen, lange Reihen einfacher Cholecystostomien, Cholecystektomien oder Cysticotomien ohne Exitus gegenüberstehen, bei denen die Krankheit die tiefen Gallenwege noch verschont hatte und bei denen in der Regel im freien Intervall operiert werden konnte. Die Resultate dieser einfachen Operationen, über die in den alljährlichen Jahresberichten schon kurz berichtet wurde, stellen sich denjenigen von Kehr, Körte u. A., völlig an die Seite; sie sollen ebenfalls in kurzer Zeit wieder zusammenfassend mitgeteilt werden.

Ich fasse die Resultate der Operationen an den tiefen Gallenwegen zusammen ohne Zuzählung der von Petersen und Merk früher veröffentlichten Fälle der Heidelberger Klinik, weil ich glaube, dass die früher operierten Fälle noch in die Zeit der ersten Entwickelung der Chirurgie der tiefen Gallenwege fallen. Der Beginn der Krankengeschichten 1901 fällt ungefähr zusammen mit dem Zeitpunkt der Einführung der Choledochotomie mit nachfolgender Hepaticus- bezw. Choledochusdrainage als Methode der Wahl bei Choledochussteinen. Die Versorgung der Gallenblase wurde dabei bis in die letzte Zeit ver-

schieden gehandhabt; indessen scheint, wie Körte hervorhebt, in der Hepaticusdrainage und Cholecystektomie sowohl die beste Uebersichtlichkeit des Operationsgebietes als auch die sicherste Vermeidung des Uebersehens von Steinen gewährleistet zu sein.

Die Anastomosenbildung wurde in den letzten Jahren bei Steinverschluss des Choledochus nur wenig mehr ausgeführt; es wurde vielmehr stets versucht, den Stein, wenn nötig durch transduodenale Choledochotomie, zu entfernen. Bei anderweitiger Behinderung des Abflusses der Galle, sei es durch Narbenstenose des Choledochus, chronische Pancreatitis oder Carcinom, haben wir mehrfach gute Resultate gehabt (s. oben).

Unter 8 Fällen von Gallenblasen-Cysticussteinen, bei denen Icterus bestand oder eine Choledochotomie ausgeführt wurde, hatten wir keinen Todesfall. Bei 63 Fällen von Choledochussteinen kamen 11 Todesfälle vor; also 15,5% aller 71 Fälle.

4 Fälle starben an hämorrhagischer Diathese (Nr. 48, 55, 62, 74), 1 Fall an fortschreitender Peritonitis bei pericholecystitischem Abscess; dabei fand sich ein übersehener Choledochusstein (Nr. 7). Uebersehene Choledochussteine mit fortdauerndem Icterus bildeten die Todesursache in 2 Fällen (Nr. 49, 67), an Pneumonie und eitriger Bronchitis starben 2 Fälle (Nr. 58, 52), letzterer 4 Wochen nach der Operation; an Myodegeneratio cordis nach schwerstem Icterus ebenfalls 2 Fälle (Nr. 93, 94).

Vergleichen wir diese Resultate mit denen anderer Chirurgen, so fanden aus der hiesigen Klinik Petersen unter 19 Choledochotomien und Hepaticotomien 4 Todesfälle, also 21%; Merk unter 16 Choledochotomien 2 Todesfälle, also 12,5%, indessen sind hier wohl eine Reihe von Operationen bei Icterus unter den Cysticotomien notiert, die eine unverhältnismässig hohe Mortalität von 18% aufweisen.

Kehr berechnet für die Choledochotomie mit Hepaticusdrainage eine Mortalität von 5%, er hatte unter seinen letzten 50 Hepaticusdrainagen keinen Todesfall. Allerdings rechnet er die Operationen, bei denen noch Eingriffe am Magen, Darm, Leber oder Pankreas vorgenommen wurden, und die 17% Mortalität aufwiesen, sowie diejenigen, bei denen eine eitrige Cholangitis bestand, gesondert, während wir diese Fälle, die natürlich schwerere Eingriffe bedeuteten, nicht abgetrennt haben. Ich erwähne nur Gastroenterostomie bei Fall 67, Darmnähte bei Fall 49, 93; eitrige Cho-

langitis bei Fall 7. Immerhin wird wohl immer die Statistik eines einzelnen Operateurs, der sich specialistisch mit der Gallensteinchirurgie beschäftigt hat, etwas besser sein, als die einer grossen Klinik mit verschiedenen Operateuren, bei der die Gallensteinchirurgie nur einen kleinen Teil des Arbeitsgebietes darstellt.

Körte hatte unter 148 Choledochotomien zur Entfernung von Steinen oder zur Sekretableitung bei Steinen in Gallenblase und Cysticus 15 Todesfälle, also ca. 10%. Dabei ist aber zu berücksichtigen, dass Körte in der Regel bei der Cystektomie, auch wenn die Erkrankung auf Gallenblase oder Cysticus beschränkt ist, die Choledochotomie und Hepaticusdrainage ausführt. Das verschiebt natürlich die Mortalitätsberechnung ganz bedeutend.

W. J. Mayo und C. H. Mayo hatten bei 137 Operationen am Choledochus bei benignen Fällen $11^1/_2$% Mortalität, doch starben nur 7% unmittelbar an der Operation. Die im Gegensatz zu den Operationen an der Gallenblase und am Cysticus — die Verfasser hatten bei der Cystostomie $2^1/_2$%, bei der Cystektomie 4% Mortalität — hohe Mortalität der Eingriffs am Choledochus beziehen sie ebenfalls auf den Icterus und die meist bestehende Cholangitis, sowie die hämorrhagische Diathese.

Stieda, der in jüngster Zeit die Garrè'sche Statistik veröffentlichte, zählt bei Gallensteinen unter 33 idealen Choledochotomien mit nachfolgender Naht 3 Todesfälle, unter Hepaticusdrainagen 1 Todesfall, 1 Todesfall bei einer Hepaticoduodenostomie; im Ganzen 13,1% Mortalität. Er tritt mit Haasler für die Naht des Choledochus ohne Drainage ein, wie er auch die einfache ideale Cholecystotomie der Drainage vorzieht. Allerdings verlangt er eine exakte doppelreihige Seidennaht der Gallenwege. Sicherer erscheint mir doch die Drainage, da wir nie ganz sicher sind, ob die stagnierende Galle nicht inficiert war. Stieda's Behauptung, dass die Drainage die Heilungsdauer wesentlich verzögere, trifft nicht zu. Ein Blick auf unsere Krankengeschichten zeigt, dass unsere Patienten, bei denen stets drainiert und ausgedehnt tamponiert wurde, in der Regel am Ende der 4. Woche mit geschlossener Wunde entlassen wurden.

Kehr, Körte und Poppert, dessen Statistik von Brüning veröffentlicht wurde, verwerfen ebenfalls die Naht des Choledochus und empfehlen in jedem Falle von Choledochotomie die Hepaticusdrainage anzuschliessen.

Unsere Dauerresultate sind im Ganzen sehr günstig:

zwar liegen nicht von allen so doch von der Mehrzahl der Operierten Nachrichten vor. In 38 Fällen traten keine Anfälle von Gallensteinschmerzen mehr auf; die meisten Patienten sind völlig gesund und arbeitsfähig, einzelne leiden an anderen vom Gallensystem unabhängigen Beschwerden (Retroflexio uteri, klimakterische Beschwerden, Nervenleiden). 6 Patienten klagten noch über ein Druckgefühl an der Narbe ohne eigentliche Schmerzanfälle; dieses ist wohl auf Adhäsionen zu beziehen und findet sich bei den Patienten mit postoperativem Bauchbruch besonders ausgesprochen. Bauchbrüche bestehen noch bei 9 Patienten. Bei 11 Patienten traten wieder mehr oder weniger typische und häufige Anfälle auf, darunter bei 5 Patienten mit Icterus. 1 Kranke starb 1 Jahr nach der Operation an Perforationsperitonitis, nachdem sie vorher beschwerdefrei war; doch geht aus der Mitteilung des Arztes nicht mit Sicherheit hervor, ob die Peritonitis vom Gallensystem oder nicht etwa vom Wurmfortsatz ausgegangen ist. Von den 10 Patienten, die noch zeitweise Anfälle hatten, starben 2 unter den Symptomen des Choledochussteines.

Ein echtes Steinrecidiv wurde von uns nicht beobachtet, vielmehr kann es sich in allen Fällen nur um zurückgelassene, übersehene Steine handeln. Wie häufig dieses Uebersehen eines Choledochussteines vorkommt, geht aus unseren Krankengeschichten hervor. In 8 Fällen, also ca. 10% der Operationen wurde der übersehene Stein, entweder bei der Sektion oder bei einer 2. Operation nachgewiesen; bei 2 weiteren Fällen sind die noch bestehenden Beschwerden wahrscheinlich so zu deuten. Bei 1 Patientin gingen nach wiederholten Koliken mit Icterus 3 Choledochussteine ab; seitdem ist sie gesund.

Diese Zahlen illustrieren deutlich die grossen Schwierigkeiten, bei vorgeschrittenen Fällen von Gallengangssteinen wirklich alle Steine zu entfernen. Zwei Fälle waren bei der Operation als entzündlicher Icterus aufgefasst worden; in beiden deckte erst die Sektion den übersehenen Stein auf. Es ist deshalb dringend geboten, bei Icterus stets den Choledochus genau abzusuchen, und lieber einmal unnötigerweise zu incidieren und zu drainieren. Besonders leicht können natürlich Choledochussteine übersehen werden, wenn sie keinen Icterus machen. Dann kann die Diagnose höchstens, wie neuerdings wieder Ehret betont hat, aus intermittierenden Fieberattacken mit oder ohne Schüttelfröste gestellt werden.

Unter unseren Fällen fanden sich 11mal Choledochus-

ein Anfall mit Schmerzen und Icterus. Untersuchung in der chirurgischen Klinik (Dr. Simon). Karlsbader Salz, darauf Besserung. Seitdem Wohlbefinden. Narbe fest. Stuhlgang regelmässig, braun.

Der Fall ist klassisch für die unechten Recidive der Gallensteinkrankheit. Der bei der 2. Operation 10 Monate nach der 1. Operation gefundene, erbsengrosse Stein in der Gallenblase ist sicher zurückgelassen gewesen; vielleicht ist aber auch ein Choledochusstein übersehen worden, woraus die plötzlichen Temperatursteigerungen in der Genesung, sowie der neue Anfall mit Icterus zu erklären wären.

35. Cholelithiasis. Steine in Gallenblase. Entzündlicher Icterus. Cholecystostomie. Heilung mit Gallenfistel.

1903. Nr. 1262. M. E., 65j. Ingenieur. Seit 1889 schwere Gallensteinkoliken mit Icterus. Letzter Anfall vor 4 Wochen, seitdem leichter Icterus. 6. VI. 03 Aufnahme. Geringe Abmagerung. Leichter Icterus. Leber tiefstehend, Gallenblase eigross, grob höckerig, etwas empfindlich. Klin. Diagn.: Cholelithiasis, Stein in der Gallenblase, Pericholecystititis, wahrscheinlich Choledochusstein. — 11. VI. Operation (Geh.Rat Czerny): Sehr fettreiche Bauchdecken, Pararectalschnitt, Gallenblase gross, dickwandig, ziemlich stark verwachsen, enthält schleimiges Sekret und sehr viele Steine. Nach der Extraktion entleert sich aus dem Cysticus klare Galle, in den tiefen Gängen keine Steine zu fühlen. Typische Cholecystostomie. Durchgreifende Bauchnähte. Verlauf: Anfangs sehr starke Schmerzen. Kein Fieber. Gallenfluss sehr mässig, aber dauernd. — 4. VII. Entlassung. Allgemeinbefinden vorzüglich, kleine Gallenfistel. Mitteilung von Dr. Flach, Aschaffenburg, 15. II. 06: Befinden vorzüglich, Wunde geschlossen, Narbe fest.

36. Cholelithiasis. Steine in der Gallenblase. Cholecystitis acuta, ohne Icterus. Cholecystektomie. Hepaticusdrainage. Heilung.

1903. Nr. 1624. M. V., 40j. Kaufmannsfrau. Vor 5 Jahren Prolapsoperation. Seit 8 Jahren zeitweise Magenschmerzen, Obstipation. Vor 3 Tagen plötzliche Leibschmerzen, vorwiegend in der rechten Seite und Gallenblasengegend. Aufstossen, Erbrechen, Fieber. Zunächst Behandlung als Blinddarmentzündung oder Gallensteinkolik mit Eisblase, Morphium. 25. VII. 03 Aufnahme. Fieberhafter Zustand. Kein Icterus. Mässiger Meteorismus. Spannung der Bauchdecken. Rechte Bauchseite ausserordentlich schmerzhaft, relative Dämpfung in der Blinddarmgegend bis in die r. Seite. Diagnose: Perityphlitis acuta. Zunächst Eisblase. 27. VII. Blinddarmgegend weniger druckempfindlich, Resistenz mehr in der Gallenblasengegend fühlbar. Abnahme des Fiebers. In den nächsten Tagen wieder leichte Verschlimmerung. Mehr Schmerzen. — 10. VIII. Operation

(Prof. Petersen): Pararectalschnitt. Leber tiefstehend. Gallenblase enorm vergrössert, prall gespannt. Leichte Adhäsion. Bei der Auslösung Einriss der Wandung. Entleerung von Eiter und kleinen Steinen. An dieser Stelle der Wandung findet sich eine ausgedehnte Nekrose mit einer bereits verklebten Perforationsöffnung. Ausgiebige Incision der Gallenblase nach Punktion entleert über 200 ccm schleimigen Eiter und 88 mittelgrosse Steine. Sodann typische Cholecystektomie. Drainage des Hepaticus. Tamponade. Verkleinerung der Hautwunde. — Sofort subjektive Besserung. Stuhlgang Anfangs acholisch, wird bald gefärbt, aus dem Choledochusrohr reichlicher Gallenfluss, in der 2. Woche versiegend. 3. IX. 03 Entlassung mit fast ganz geschlossener Wunde. — Mitteilung vom 8. XI. Ausgezeichnetes Befinden. Keine Gallensteinbeschwerden mehr, nur altes Gebärmutterleiden. Narbe fest, Stuhlgang regelmässig, braun.

Dieser Fall zeigt, wie schwierig die Differentialdiagnose zwischen akuter Appendicitis und akuter Cholecystitis sein kann, aber auch, wie aussichtsreich die operative Therapie der letzteren ist. Dass die Operation indiciert war, beweist die drohende Perforation der Gallenblase. Die radikale Entfernung des entzündeten Organes und die Ableitung der inficierten Galle durch Hepaticusdrainage war wohl hier die richtige Methode. Auf die Frage der Cholecystektomie oder Cholecystostomie bei der akuten Cholecystitis kann hier nicht näher eingegangen werden; ich bemerke nur, dass die Czerny'sche Klinik in letzter Zeit den Vorschlägen Körte's und Riedel's folgend die Ektomie bevorzugt und gute Resultate hat.

2. Steine im Choledochus.

a) Operationen ohne Hepaticusdrainage.

37. Cholelithiasis. Steine in Gallenblase und Cysticus. 1. Operation Cholecystostomie; Gallenfistel, Icterus. Uebersehener Choledochusstein. 2. Operation Choledochotomie, Naht des Choledochus, Cysticusdrainage. Heilung.

1901. Nr. 171. K. M., 49 j. Goldarbeitersfrau. Früher Typhus, Lungenentzündung, Rippenfellentzündung. Seit 10 Jahren Schmerzanfälle in der Lebergegend mit Icterus. Aufnahme 7. I. 01. Starke Druckempfindlichkeit der r. Oberbauchgegend unter der Leber, faustgrosse Gallenblase fühlbar. Kein Icterus. — 10. I. Operation (Geh.Rat Czerny): Mesorectalschnitt. Gallenblase stark verwachsen, enthält grüngelben Eiter, viele Gallensteine. Ein Stein im Cysticus. Untersuchung der tiefen Gallengänge durch Verwachsung erschwert. Cholecystostomie. Anfangs viel Schmerzen, dann starker Gallenfluss, allmählich abnehmend; mit kleiner Fistel entlassen.

Wiedereintritt 9. IV. 01. Nach der Entlassung brach die Fistel wie-

der auf, es entleerte sich viel Galle. Seit 4. IV. Schmerzen, Fieber, galliges Erbrechen. Aufnahme 9. IV. Leichter Icterus. Schmerzhaftigkeit der r. Oberbauchgegend, mässiges Fieber, Stuhlgang acholisch. Im Urin Eiweis. Klin. Diagnose: Choledochusstein, Cholangitis. — 13. IV. Operation (Prof. Marwedel): Spaltung der alten Narbe, starke Verwachsung. Im Choledochus am Uebergang in den Hepaticus Stein zu fühlen. Incision. Extraktion des Steines. Auskratzung der Gallenblasenbauchwandfistel. Erweiterung derselben, Einlegung eines dicken Drainrohres durch die Gallenblase in den Cysticus. Verschluss der Choledochuswunde mit Catgutknopfnähten in zwei Etagen. Tamponade. Schluss der Bauchwunde. Verlauf: zunächst reichlicher Gallenfluss, der in der 3. Woche versiegt. 25. V. mit fester Narbe entlassen. Es besteht noch leichte Druckempfindlichkeit an der Narbe. Allgemeinbefinden noch mässig. — Mitteilung vom 18. XII. 05 (Dr. Reichmann, Enzberg): Ausgezeichnetes Befinden, kann alles arbeiten. Keine Anfälle mehr. Narbe fest. Stuhlgang regelmässig, braun gefärbt.

Bei der ersten Operation bestand kein Icterus, auch war durch Verwachsungen die genaue Abstastung der tiefen Gallengänge erschwert; es konnte daher der Stein übersehen werden. Vielleicht sass er damals noch im Endteil des Cysticus und rückte erst später in den Choledochus, denn es ist im Verlaufe nach der ersten Operation notiert: Anfangs viel Schmerzen, dann starker Gallenfluss. Die Technik der zweiten Operation würden wir heute wohl ändern; wir würden zweifellos eine Hepaticusdrainage und eventuell eine Cholecystektomie vorgenommen haben. Das Dauerresultat könnte übrigens nicht glänzender sein.

38. Cholelithiasis. Icterus. Steine in Gallenblase und an der Einmündungsstelle des Cysticus in den Choledochus. Extraktion von der Gallenblase aus. Cholecystostomie. Heilung.

1901. Nr. 780. L. A., 51 j. Kaufmannsfrau. Mutter litt an Gallensteinen. Seit 6 Jahren typische Galleinsteinanfälle, meistens mit Icterus. Letzter Anfall seit 6 Wochen mit starkem galligem und blutigem Erbrechen. Starker Icterus. Karlsbader- und Oelkur erfolglos. 11. IV. 01 Aufnahme. Ziemlich starkes Fettpolster, mittelstarker Icterus, Stuhlgang acholisch. In der Gallenblasengegend undeutliche Resistenz und Druckempfindlichkeit. Klin. Diagn.: Cholelithiasis, Choledochusstein. — 15. IV. Operation (Prof. Marwedel): Pararectalschnitt. Leber tiefstehend. Gallenblase nur wenig vergrössert, aber stark gespannt. Ausgedehnt verwachsen. Sie enthält ziemlich dicken Schleim und 20 erbsen- bis bohnengrosse sowie ca. 90 kleinere Steine. Der grösste steckte an der Uebergangsstelle von Cysticus zum Choledochus, wird von der Gallenblase aus extrahiert. Chole-

dochus stark erweitert, enthält keinen Stein mehr, Drainage der Gallenblase in typischer Weise. Durchgreifende Bauchnaht. — Anfangs starkes Erbrechen. Heftige Schmerzen. Gallenfluss vom 1. Tag ab. Icterus nimmt vom 6. Tag an ab. Stuhlgang gefärbt. Wundverlauf glatt. 14. V. 01 mit geschlossener Fistel entlassen. Die Erweiterung des Choledochus unterhalb des Verschlusssteins stammte wahrscheinlich von einem früheren schon abgegangenen Stein. — Mitteilung vom 11. XI. 05 (Dr. Hoger, Friesenheim): Allgemeinbefinden gut. Keine Gallensteinbeschwerden mehr, nur dumpfes Druckgefühl in der Gallenblasengegend. Kopfgrosser Bauchbruch der ganzen rechten Leibseite. Trägt Leibbinde. Stuhlgang verstopft, braun. Kann alles arbeiten.

Ob die Erweiterung des Choledochus von einem weiteren Stein herstammte oder vielleicht auf einer Pancreatitis beruht, lässt sich wohl kaum sicher sagen; sicherer wäre bei dem Icterus und der Acholie der Stühle wohl eine Choledochotomie gewesen, die bei der Erweiterung desselben wohl kaum Schwierigkeiten geboten hätte.

39. Cholelithiasis. Icterus. Steine in Gallenblase, Cysticus und Hepaticus. Cholecystostomie. Heilung nach hämorrhagischer Diathese? Jetzt noch Beschwerden: übersehener Choledochusstein?

1903. Nr. 440. E. Sch., 60j. Fabrikarbeiterin. Seit 4—5 Wochen leichte Schmerzen in der rechten Seite, seit 14 Tagen Icterus, wenig Erbrechen. 9. II. 03 Aufnahme. Leichter Icterus, Leber etwas vergrössert, starker Meteorismus und Bauchmuskelspannung. In der Gallenblasengegend bewegliche druckempfindliche Geschwulst. Stuhl gefärbt. Klin. Diagn.: Cholelithiasis. Steine in Gallenblase und Choledochus? — 13. II. Operation (Dr. Nehrkorn): Pararectalschnitt. Gallenblase von Gänseeigrösse, leicht verwachsen, enthält klaren Schleim und ca. 20 Steine. Ein taubeneigrosser Stein im Cysticus und ein haselnussgrosser Stein im Hepaticus liessen sich in die Gallenblase vordrängen. Cholecystostomie. Etagennaht der Bauchdecken. — Mittags schwerer Collaps, Fieber, Pulsbeschleunigung. Beim Vorziehen der Tampons entleert sich etwas hämorrhagisch bräunliches Sekret, kein frisches Blut. Spontan etwas diarrhoischer mit Blut gemischter Stuhl. Darmblutung? Subkutan Gelatine. In den nächsten Tagen Besserung. Mässiger Gallenfluss. — 20. II. akute Parotitis rechts. Wundheilung weiterhin glatt und fieberlos. — 7. III. 03 mit geschlossener Fistel in gutem Allgemeinbefinden entlassen. — Mitteilung vom 7. XI. 07 (Dr. Hack, Rohrbach): Befriedigendes Befinden. Emphysema pulmonum; seit der Operation 2—3 typische Schmerzanfälle, einige Stunden dauernd: vor $1^1/_2$ Jahren 3wöchentlicher Icterus. Stuhlgang unregelmässig, meist verstopft, zeitweise entfärbt. Abführmittel nötig. Narbe fest, kein Bruch.

Zweifellos besteht ein übersehener Choledochusstein; sicher wäre in diesem Falle eine Choledochotomie zweckmässig gewesen und hätte das Absuchen des Ganges erleichtert. Die hämorrhagische Diathese bei erst kurz bestehendem Icterus ist hervorzuheben.

b) Hepaticusdrainagen (z. T. mit Spaltung und Tamponade der Gallenblase, z. T. ohne Erwähnung der Versorgung der Gallenblase, darunter sicher mehrere Ektomien).

40. Cholelithiasis. Choledochusstein ohne Icterus. Choledochotomie. Choledochusdrainage. Heilung.

1902. Nr. 2162. A. v. G., 21j. Offiziersfrau. 1899 Typhus, seitdem leidend. Schmerzen in der r. Leibseite. Mehrfache heftige Gallensteinkoliken mit Icterus, Erbrechen und Schüttelfrösten; nach Karlsbader Kur Verschlechterung. 9. X. Aufnahme. Gutes Allgemeinbefinden, kein Icterus. Während der Vorbereitung Kolikanfall. Gallenblase palpabel. — 15. X. Operation (Geh.Rat Czerny): Mesorectalschnitt. Gallenblase klein, geschrumpft, fest mit dem Duodenum verwachsen; Abschindung des Duodenums wird übernäht; aus dem Cysticus fliesst schmutzige, grünlichbraune Galle; im Choledochus beweglicher kirschgrosser Stein ($2^1/_2 : 1^1/_2$ cm). Choledochotomie. Extraktion des Steins; darnach fliesst goldgelbe Galle. Drainage und Naht des Choledochus. Tamponade. Tiefgreifende Bauchdeckenseidennähte. — Verlauf fieberfrei, ungestört. 11. XI. mit fester Narbe und Bandage in gutem Allgemeinbefinden entlassen.

41. Cholelithiasis. Choledochusstein. Choledochotomie. Hepaticusdrainage. Ohne Icterus. Heilung.

1901. Nr. 1429. F. M., 68j. Privatiere. Im Jahre 1875 und 1885 je einen 3wöchentlichen Anfall von Icterus ohne Schmerzen. 1895 erster Schmerzanfall ohne Icterus, weitere 1898 und 1900. 1901 jeden Monat Schmerzanfälle mit leichtem Icterus und Acholie des Stuhles. Seit Mai 1901 Fieber bis 39° und Schüttelfröste. 29. V. 01 Aufnahme. Gallenblase nicht palpabel, kein Icterus. Klin. Diagn.: Choledochusstein. Gallenblase geschrumpft. — 2. VII. Operation (Geh.Rat Czerny): Leber klein geschrumpft, in der Gallenblasengegend mit Duodenum verwachsen; bei Lösung der Adhäsionen Eröffnung der kleinen Gallenblase. Choledochus stark erweitert, enthält hellgelbe klare Galle. Choledochotomie. Es findet sich in der Nähe der Papilla vateri ein weicher zerbröckelnder Cholesterinstein, der sich aber erst nach Erweiterung der Incision des Choledochus exprimieren lässt. Drainage und Naht des Choledochus. Tamponade. Etagennaht der Bauchdecken. — Verlauf völlig fieberfrei und glatt. Die Gallensekretion sistiert nach Lösung des Röhrchens am 14. Tag. 22. VII. Entlassung mit kleiner granulierender Wunde. Heilung.

42. Cholelithiasis. Icterus. Steine in Gallenblase und Choledochus. Choledochotomie. Hepaticusdrai-

nage. Heilung.

1901. Nr. 629. F. B., 55j. Ratschreiber. Seit 8 Jahren Magenleiden, seit 6 Wochen heftiger Schmerzanfall, Gelbsucht. Aufnahme 14. III. Starker Icterus. Leber vergrössert, bes. r. Lappen. Gallenblasengegend druckempfindlich. Klin. Diagn.: Cholelithiasis. Choledochusstein. 18. III. Operation (Dr. Simon): Pararectalschnitt, zungenförmiger r. Leberlappen, Gallenblase geschrumpft, Lösung der Adhäsionen. Choledochus erweitert. Incision, Extraktion eines taubeneigrossen Steins von maulbeerartiger Oberfläche. In der Gallenblase ein kleiner beweglicher Stein. Drainage des Choledochus, Vernähung der Gallenblase, Tamponade und Drainage. Bauchnaht. — Verlauf ohne Komplikation. Icterus nimmt ab, mit nahezu geschlossener Fistel 13. IV. in guter Rekonvalescenz entlassen. — Mitteilung von Dr. Schuhmacher, Eberbach, 7. III. 06: Vorzügliches Befinden. Keine Gallensteinbeschwerden mehr.

43. Cholelithiasis. Choledochusstein mit Icterus. Choledochotomie. Hepaticusdrainage. Heilung.

1902. Nr. 756. M. S., 43j. Bergmannsfrau. Vor 8 Monaten schwerfieberhafte Erkrankung, daher Decubitus. Seit 2 Monaten heftige Schmerzanfälle mit Icterus, letzter Anfall vor 14 Tagen, seitdem leichter Icterus. 28. III. 02 Aufnahme. Leichter Icterus. Leber vergrössert, tiefstehend. Gallenblase nicht palpabel. Klin. Diagnose: Choledochusstein. Gallenblase geschrumpft. — 2. IV. Operation (Dr. Simon): Mesorectalschnitt. Galliger Ascites. Leber vergrössert. Leicht granuliert. Adhäsionen. Gallenblase geschrumpft, ohne Stein. Choledochus erweitert, enthält goldgelbe Galle, im Duodenalteil des Choledochus ein Solitärstein, der in einem Divertikel gelegen mit vieler Mühe exprimiert wird. Drainage und Verkleinerung der Incision des Choledochus. Tamponade. Bauchnaht. Der Stein ist vollständig rund, ohne Facetten, kleinkirschkerngross. — Verlauf ohne Fieber. Icterus verschwindet rasch. Stuhlgang färbt sich. 14. IV. 02 mit geschlossener Wunde entlassen. Ausgezeichnete Erholung. — Mitteilung vom 26. XII. 05: Sehr gutes Befinden. Kann alles arbeiten; einmal geringe Schmerzen in der rechten Seite, sonst keinerlei Beschwerden. Narbe fest. Stuhlgang regelmässig. Die Decubituswunde ist noch nicht völlig geheilt.

Dieser Fall ist durch die rasche Erholung und die dauernde Heilung trotz der schon bestehenden Leberveränderung und des galligen Ascites sehr bemerkenswert.

44. Cholelithiasis. Icterus. Choledochus-Cysticusstein. Choledochotomie. Hepaticusdrainage. Spaltung der Gallenblase und des Cysticus. Heilung.

1903. Nr. 1279. H. M., 40j. Friseursfrau. Vor 4 Jahren Typhus, seitdem mehrfache schwere Gallensteinkoliken mit Erbrechen und Icterus. Vor 4 Monaten im Anschluss an das Wochenbett (12. Kind) schwerer Anfall mit

Icterus und Fieber, seitdem krank, auch auf der medicinischen Klinik ohne Erfolg behandelt. 9. VI. 03 Aufnahme, im akuten Anfall, Fieber 39°. Icterus. Rechte Oberbauchgegend sehr empfindlich. Leber vergrössert. — 11. VI. Operation (Prof. Petersen): Pararectalschnitt. Gallenblase dattelgross, enthält Schleim. Haselnussgrosser Stein im Cysticus wird mit Cystikotomie extrahiert; am Uebergang des Cysticus in den Choledochus 2. haselnussgrosser Stein. Choledochotomie, Extraktion, darauf fliesst goldgelbe Galle. Hepaticusdrainage. Spaltung der Gallenblase bis in den Cysticus. Tamponade. Etagennaht der Bauchdecken. — Verlauf fieberfrei; Anfangs reichlicher Gallenfluss. Vom 14. Tag ab cholische Stühle. 7. VII. mit kleiner Gallenfistel entlassen. — Mitteilung 18. XII. 05. Dr. Zimmermann, Friedrichsfeld, Vorstellung 19. XII. 05. Gutes Aussehen und Allgemeinbefinden. Grosser Bauchbruch unterhalb der Narbe. 2 Schmerzanfälle in der Gegend des Magens und an der Narbe. Icterus sehr stark mit Fieber und Schüttelfrost. Stuhlgang stark verstopft, nur auf Abführmittel, stets braun gefärbt; kann nur leichte Arbeit verrichten. Druckschmerz besteht nirgends.

Die noch bestehenden Beschwerden sind nicht leicht zu deuten, ob es sich lediglich um Verwachsungen, Bauchbruchbeschwerden und zeitweilige Cholangitis handelt, oder ob doch noch Steine zurückgeblieben sind, ist mit Sicherheit nicht zu sagen. Jedenfalls wäre eine Operation und Vernähung des Bauchbruchs indiciert.

45. Cholelithiasis. Icterus gravis. Steine in Gallenblase und Choledochus. Choledochotomie. Hepaticusdrainage. Spaltung der Gallenblase und des Cysticus. Nachblutung. 2. Laparotomie. Heilung mit Schleimfistel.

1904. Nr. 187. A. Sch., 29j. Mädchen. Früher Magenschmerzen, vor 1 Jahr erster Anfall ohne Icterus. Okt. 1903 zweiter, vor 9 Wochen dritter schwerer Anfall, seitdem dauernd Icterus; seit Einsetzen des Icterus haben die Schmerzen aufgehört. 5. I. Aufnahme. Hochgradiger Icterus: Leber nicht vergrössert. Gallenblase nicht fühlbar. — 11. I. Operation (Prof. Petersen): Pararectalschnitt, später noch Querschnitt nach links. Gallenblase verwachsen, enthält trüben Eiter und 2 kirschgrosse Steine; in der Tiefe starke Adhäsionen. Im duodenalen Abschnitt des Choledochus fühlt man einen Stein. Choledochotomie, Extraktion in Stückchen. Hepaticusdrainage ohne Verkleinerung der Choledochuswunde. Tamponade der bis in den Cysticus gespaltenen Gallenblase. Etagennaht des Querschnittes, Längsschnitt grösstenteils offen gelassen. Alle Galle fliesst in den Verband. Am 6. Tag Entfernung des tiefen Tampons, darauf schwere Nachblutung. 2. Laparotomie. 1/2 Liter Blut im Abdomen. Quelle der Blutung sind kleine Gefässe der Gallenblasenwandung. Umstechung. Tamponade. Kochsalzinfusionen, Analeptica. Erholung. Heilung. Icterus verschwindet, Stühle werden gallig. 16. II. mit kleiner Fistel entlassen.

2. Aufnahme: 1904. No. 2380. Schleimfistel in der Narbe. Pat. verweigert die Operation. — Mitteilung vom 17. XII. 05: Gutes Allgemeinbefinden. Bauchbruch an der Narbe. Trägt Leibbinde. Schleimfistel in der Narbe, jede Woche ein Schmerzanfall in der Gegend der Narbe. Stuhlgang regelmässig, braun; kann gut arbeiten. Nie Icterus.

Auch in diesem Falle trat eine Nachblutung beim Lösen des tiefen Tampons ein; sie ist indessen neben der hämorrhagischen Diathese auch auf die ungenügende Versorgung der gespaltenen Gallenblase zu beziehen. Durch energisches Eingreifen konnte die Patientin noch gerettet werden. Die noch bestehende Schleimfistel und die allwöchentlichen Schmerzanfälle deuten darauf hin, dass in Gallenblase oder Cysticus ein Stein zurückgeblieben ist. Der Choledochus ist vermutlich frei. Es erscheint dringend indiciert, der Patientin durch eine Cholecystektomie, die zweckmässiger schon primär gemacht worden wäre, Heilung zu bringen und dabei zugleich den Bauchbruch zu beseitigen. Dazu konnte sich die Patientin bisher aber nicht entschliessen.

46. Cholelithiasis. Icterus gravis. Steine in Gallenblase und Choledochus, Choledochotomie. Hepaticusdrainage. Heilung.

1904. Nr. 795. E. W., 34 j. Schuhmachersfrau. Seit 1/2 Jahre schmerzloser Icterus, erst in letzter Zeit stechende Schmerzen in der Lebergegend. Abmagerung. Aufnahme 11. IV. 04. Abgemagerte, stark icterische Frau. Leber vergrössert, tiefstehend. Gallenblase nicht palpabel. Puls stark verlangsamt. Klin. Diagn.: Cholelithiasis. Choledochusstein? — 14. IV. Operation (Dr. Simon): Mesorectalschnitt. Leber stark vergrössert. Gallenblase klein, verwachsen, enthält weiche Pigmentsteine und Steinschmiere. Choledochotomie an der Einmündung des Ductus cysticus. Obturierender Hepaticusstein wird von hier entfernt. Darauf entleert sich viel dunkle Galle. Hepaticusdrainage. Tamponade. Verlauf: Reichlicher Gallenfluss, sonst ohne Besonderheiten. 16. V. Entlassung mit kleiner Fistel ohne Gallensekretion. Allgemeinbefinden sehr gebessert. — Mitteilung vom 19. XII. 05. Sehr gutes Befinden. Keine Anfälle mehr. Narbe fest, Stuhlgang regelmässig, kann alles arbeiten, nur in der letzten Zeit zunehmende Abmagerung.

Auffallend ist das schmerzlose Entstehen des Icterus, sowie der Sitz des Steins im Hepaticus, weiter die rasche Erholung nach 1/2jährigem Bestehen des Icterus.

47. Cholelithiasis. Icterus gravis. Steine in Gallenblase, Cysticus und Choledochus. Choledochotomie. Hepaticusdrainage. Heilung.

1904. Nr. 1378. M. H., 25j. Bäckersfrau. Früher augenleidend; seit Jan. 1904 Gallensteinkoliken mit Icterus, Schüttelfrösten und Fieber, seit 6. VI. auf der medicinischen Klinik. Icterus seit Februar. 22. VI. Aufnahme. Magere, icterische Frau. Leber vergrössert. Gallenblasengegend empfindlich. Klin. Diagn.: Cholelithiasis, Empyem der Gallenblase. Choledochusstein. — 24. VI. Operation (Dr. Nehrkorn): Pararectalschnitt. Gallenblase klein, geschrumpft, in Adhäsionen eingebacken, enthält krümmelige, zerbröckelnde Steine, im Cysticus und Choledochus noch 5—6 Steine. Cysticotomie. Choledochotomie. Drainage des Choledochus. Tamponade. Bauchnaht. — Verlauf fieberfrei, ohne Störung, bis zum 16. Tag reichlicher Gallenfluss, dann Abnahme, 19. VII. mit kleiner granulierender Wunde entlassen. Ausgezeichnete Erholung. — Mitteilung vom 16. XII. 05: Sehr gutes Befinden. Keinerlei Beschwerden mehr, kann alles arbeiten. Narbe fest; Stuhlgang regelmässig, braun.

Bemerkenswert ist die rasche Erholung trotz des seit 4 Monaten bestehenden Icterus.

48. Cholelithiasis. Icterus gravis. Stein im Choledochus. Choledochusdrainage. Exitus. Nachblutung. Hämorrhagische Diathese.

1904. Nr. 1733. E. F., 36j. Bäckersfrau. 1900 im Wochenbett zum ersten Male Schmerzen in der Gallenblasengegend und Icterus. Icterus besteht seit 1901; seither noch 12 Anfälle. Abmagerung, früher 2 mal Wochenbettfieber; letzter Anfall vor 5 Wochen. 15. VIII. Aufnahme: Schwächliche, ikterische Frau. Leber stark vergrössert, schmerzhaft; Gallenblase nicht zu fühlen. — 17. VIII. Operation (Dr. Engelken): Starke Verwachsungen, Choledochus stark erweitert. Choledochotomie. Extraktion eines haselnussgrossen Steines. Von der Gallenblase nichts zu finden. Drainage des Choledochus. Tamponade. Bauchnaht. — Galle fliesst am 2. Tage. Icterus bleibt bestehen. Kein Fieber. Am 6. Tage Tampons vorgezogen. Am 11. Tage, 27. VIII. Tampons entfernt; schwere Nachblutung. 2. Laparotomie. Ausräumung der Blutcoagula und eines Abscesses an der Leber. Quelle der Blutung nicht zu finden. Tamponade. Exitus 27. VIII. nach wenigen Minuten. Sektion: Biliäre Lebercirrhose, Choledochus und Hepaticus erweitert. Gallenblase und Cysticus geschrumpft. Icterus. Parenchymatöse Blutung in die Bauchhöhle. Gravidität. Mens. II.

In diesem Falle erfolgte nach vorher günstigem Verlaufe die tödliche Nachblutung erst am 11. Tage beim Entfernen des tiefen Tampons. Der Icterus bestand schon seit 3 Jahren und ging nach der Operation trotz Ableitung der Galle nicht zurück. Eine früher vorgenommene Operation hätte die Kranke wohl gerettet.

49. Cholelithiasis. Steine in Gallenblase, Cysticus und Choledochus. Hepaticusdrainage. Peritonitis, Duodenalfistel. Exitus. Obturierender Choledochusstein zurückgeblieben.

1904. Nr. 1777. R. H., 40j. Gastwirtsfrau. Seit 10 Jahren Magenkrämpfe, seit 6 Jahren Gallensteinanfälle mit Icterus; vor 8 Tagen schwerer Anfall mit starkem Icterus. 19. VIII. Aufnahme. Korpulente Frau. Allgemeiner Icterus. Irregulärer Puls. Leber vergrössert; Gallenblasengegend druckempfindich. Klin. Diagn.: Icterus gravis. Choledochusstein. — 20. VIII. Operation (Dr. Simon): Pararectalschnitt. Unter Adhäsionen findet sich die wallnussgrosse Gallenblase mit Steinen und Gries: mehrere Steine im Cysticus. Zwei haselnussgrosse Steine im Choledochus, durch Choledochotomie entfernt; einzelne kleine Steine im rechten Hepaticus. Hepaticusdrainage. Tamponade. Etagennaht. Narkose sehr erschwert. Verlauf: Grosse Schmerzen, Unruhe. Galle fliesst gut. Icterus bleibt bestehen. 4. IX. Duodenalfistel. Aufplatzen der ganzen Wunde. 19. IX. Versuch der Sekundärnaht, danach schwerer Collaps, mehrfaches hämorrhagisches Erbrechen. — 17. IX. Exitus in grösster Prostration. Sektion: Zurückgebliebener obturierender Choledochusstein oberhalb der Papille. Duodenalfistel. Lokale Peritonitis. Myodegeneratio cordis.

Dieser Fall zeigt wieder, wie schwierig die radikale Entfernung aller Steine bei verschleppten Fällen von Choledochussteinen sein kann. Zweifellos hat hier der übersehene obturierende Choledochusstein das Fortbestehen der Schmerzen, die Unruhe, damit das Aufplatzen der Wunde und schliesslich den Exitus verursacht. Zum ungünstigen Ausgang beigetragen hat aber wohl auch die hochgradige Erkrankung des Herzens, wie wir sie so häufig bei Gallensteinen finden und die Funktionsstörung der Leber, die sich daraus schliessen lässt, dass der schwere Icterus trotz Ableitung der Galle und genügendem Gallenfluss bestehen blieb.

50. Cholelithiasis. Steine in Gallenblase und Choledochus ohne Icterus. 1) Choledochotomie. Hepaticusdrainage. Tamponade der Gallenblase. Heilung. Schleimfistel. 2) Cholecystektomie. Uebersehene Gallenblasen- und Cysticussteine. Heilung.

1902. Nr. 1336. 2210. B. K., 32j. Gärtnersfrau. Seit einem Jahr Magenbeschwerden. Seit 1/4 Jahr typische Kolikanfälle ohne Icterus. 21. VI. Aufnahme. Kein Icterus. Leber etwas vergrössert. Gallenblase palpabel. Druckempfindlich. Zucker im Urin 2%. Auf Zucker-Diät verschwindend. Klin. Diagn.: Cholelithiasis. Steine in der Gallenblase. — 23. VI. Operation (Dr. Nehrkorn): Mesorectalschnitt. Gallenblase klein, derb, unter festen Adhäsionen vergraben. Enthält dünnen Eiter, einige Steine. Zwei Steine im

Cysticus-Choledochuswinkel. Choledochotomie. Extraktion der Steine. Hepaticusdrainage. Teilweise Resektion der Gallenblase, Tamponade des Gallenblasenrestes. Schluss der Bauchwunde. Anfangs geringes Fieber. Vorziehen der Tampons. Vom 9. Tage ab fieberfreier Verlauf. Choledochusrohr am 10. Tage entfernt. Danach allmähliche Abnahme der Galle. 19. VII. Entlassung mit fast völlig geschlossener Wunde.

Wiedereintritt 15. X. Dauernde Schleimfistel in der Narbe. 16. X. 2. Operation (Dr. Nehrkorn): Exstirpation der haselnussgrossen stark verwachsenen Gallenblase, die ebenso wie der Cysticus noch mehrere bis erbsengrosse Steine enthält. Abbindung und Uebernähung des Cysticusstumpfes. Tamponade. Tiefgreifende Bauchnaht. Verlauf ohne Komplikationen, mit geschlossener Wunde 6. XI. entlassen. — Vorstellung: 8. XI. 05 gutes Aussehen. Befinden viel besser als vor der Operation, aber noch zeitweise Schmerzen in der alten Stelle mit Druckgefühl; vor 4 Wochen auch Fieber und Frost; Stuhlgang verstopft, aber braun; erfolgt nur auf Brustpulver. Objektiv: Hühnereigrosser Bauchbruch im oberen Teile der Narbe. Empfindliche rechtsseitige Wanderniere, in der Gegend des Choledochus im Epigastrium undeutliche Resistenz? Leichte Arbeit im Haus ist gut möglich.

Dieser Fall ist aus mehreren Gründen interessant. Zunächst ist das Fehlen von Icterus trotz der Choledochussteine und trotz des Empyems der Gallenblase, bei dem doch sicher die Möglichkeit einer Cholangitis vorlag, zu betonen. Zweitens zeigt dieser Fall auf das Deutlichste die Unzulänglichkeit der einfachen Drainage der Gallenblase, wenn bereits schwerere chronische Entzündungserscheinungen derselben bestehen. Trotzdem in diesem Fall die tiefen Steine im Choledochus richtig erkannt wurden, wurden in Gallenblase und Cysticus mehrere bis erbsengrosse Steine übersehen. Hier wäre sicher die primäre Cholecystektomie am Platze gewesen, besonders da jeder Icterus und damit die Gefahr der Blutung fehlte.

Die noch bestehenden Beschwerden sind wohl zum Teil auf den Bauchbruch und die postoperativen Adhäsionen, zum Teil auf die erhebliche Wanderniere zu beziehen. Dass noch Steine zurückgeblieben sein sollten, ist wohl kaum anzunehmen.

c) Hepaticusdrainage und Cholecystostomie:

51. Cholelithiasis. Icterus. Steine in der Gallenblase. Cholecystostomie. Choledochotomie, Hindernis am Ende des Choledochus. Hepaticusdrainage. Icterus und Beschwerden nicht behoben. Wahrscheinlich übersehener obturierender Choledochusstein.

1902. Nr. 202. 295. H. M., 49j. Müller. Vor 5 Jahren Beginn der Krankheit mit Gelbsucht. Druckgefühl im Leib. Erbrechen. Mehrfache Kuren in

Neuenahr und Karlsbad. Vom 8. I. bis 13. I. kurze Beobachtung. Verordnung des Durand'schen Mittels. 20. I. Wiedereintritt. In den letzten Tagen Verschlechterung. 3 heftige Schmerzanfälle. Starke Gelbsucht. Mässige Druckempfindlichkeit der Gallenblasengegend. Klin. Diagn.: Choledochusstein, Cholecystitis. — 24. I. Operation (Geh.Rat Czerny): Mesorectalschnitt. Ziemlich lebhafte Blutung. Gallenblase an dem freien Ende verdickt und ampullenartig mit Steinen ausgefüllt. Enthält gelblichen Eiter und mehrere Steine. Choledochus stark erweitert. Incision. Pankreaskopf etwas verdickt. Sondierung bis in das Duodenum nicht möglich. Eine Cholecystenterostomie schien zu eingreifend, daher Drainage des Hepaticus. Cholecystostomie. Bauchnaht. Anatom. Diagn.: Cholecystitis purulenta und Choletithiasis. Narbige Stenose am Cysticus, wahrscheinlich auch in der Plica Vateri. — Am zweiten Abend Temp. 38,3. Lockerung der Tamponade. Dann glatter Verlauf. Ziemlich reichliche Gallenentleerung. Choledochusrohr am 9. Tage, Gallenblasenrohr, aus dem keine Galle lief, am 12. Tage entfernt. Stuhlgang von der zweiten Woche an gefärbt. Abnahme des Icterus. 20. II. Entlassung. Immer noch etwas Icterus. Nach einigen Tagen Bericht des Arztes über zunehmenden Icterus und neue fieberhafte Schmerzanfälle.

52. Cholelithiasis. Icterus. Steine in Gallenblase und Choledochus. Choledochotomie, Hepaticusdrainage, Cholecystostomie. Heilung.

1903. Nr. 1287. M. M., 55j. Privatiere. Seit 2 Jahren Schmerzen in der Lebergegend. Seit März ds. Js. leichter Icterus. Schmerzen. 9. VI. Aufnahme. In der Gallenblasengegend diffuse empfindliche Resistenz. Leichter Icterus. Klin. Diagn.: Cholelithiasis. Hydrops der Gallenblase, Carcinom? — 12. VI. Operation (Geh.Rat Czerny): Mesorectalschnitt. Gallenblase stark verwachsen, verdickt, enthält 20 erbsen- bis haselnussgrosse Steine und trüben Schleim. Ein Stein im Choledochus. Choledochotomie. Extraktion. Hepaticusdrainage. Cholecystostomie. Tamponade. Tiefgreifende Bauchnaht. Verlauf fieberfrei. Galle aus beiden Rohren, aus der Gallenblase wenig. Icterus lässt nach, Stuhlgang gefärbt. 14. VII. mit fester Narbe und guter Rekonvalescenz entlassen. — Mitteilung 13. II. 06 von Dr. Vierheller, Gross-Zimmern: Ein Jahr nach der Operation noch 4—5 schwere Kolikanfälle mit Icterus und Fieber. Februar 1905 gingen 3 Gallensteine ab; seitdem ausgezeichnetes Befinden. Also übersehene Choledochussteine!

53. Cholelithiasis. Choledochusstein mit Icterus. Choledochotomie. Choledochusdrainage und Cholecystostomie. Heilung.

1902. Nr. 799. M. M., 26j. Bergmannsfrau. Seit 3 Jahren Gallensteinkoliken, die letzten mit Icterus, seitdem dauernd krank. 5. IV. 02 Aufnahme. Leichter Icterus, seit 3 Wochen bestehend, Leber nicht vergrössert.

Gallenblase nicht fühlbar. Graviditas mens. IV. Klin. Diagn.: Choledochusstein. Gallenblase geschrumpft. — 10. IV. Operation (Dr. Nehrkorn): Pararectalschnitt. Adhäsionen. Gallenblase geschrumpft, mit Schleim gefüllt; im stark erweiterten Choledochus vogelkirschengrosser Stein. Choledochotomie. Extraktion des Steines. Drainage und Naht des Choledochus. Drainage der Gallenblase, Tamponade. Durchgreifende Bauchdeckenseidennaht mit einigen Catgutfasciennähten. — Verlauf fieberfrei, ohne Komplikation. 16. IV. Lösung des Choledochusrohres. 2. V. Entlassung mit kleiner granulierender Wunde. Gute Rekonvalescenz. — Mitteilung vom 18. XII. 05. Ausgezeichnetes Befinden; kann alles arbeiten. Keine Anfälle mehr. Narbe fest. 1. VII. 02, also 2 Monate nach der Entlassung Partus ohne Störung! Seitdem wurde keine Binde mehr getragen. Stulgang regelmässig.

54. Cholelithiasis. Icterus. Steine in Gallenblase und Choledochus. Choledochotomie, Hepaticusdrainage. Cholecystostomie. Heilung (nach Eintritt hämorrhagischer Diathese).

1901. Nr. 1107. F. V., 40j. Lokomotivführer. Seit 1895 Magenschmerzen, seit 1898 schwere Anfälle von Gallensteinkoliken mit Icterus. Mehrfache Kuren in Neuenahr und Karlsbad. Letzter heftiger Anfall vor 4 Monaten, seitdem mässiger Icterus. — 21. V. 01 Aufnahme. Guter Ernährungszustand. Leichter Icterus. Leber etwas vergrössert. Apfelgrosse Gallenblase fühlbar. Sehr empfindlich. Milztumor. — 24. V. Operation (Dr. Simon): Pararectalschnitt. Gallenblase klein, enthält Steine. Im Choledochus mehrere Steine. Choledochotomie. Extraktion von 4 Steinen, davon sass einer direkt oberhalb der Papilla Vateri, ein zweiter an der Teilungsstelle des Ductus hepaticus. Drainage des Hepaticus und Drainage der Gallenblase. Im Uebrigen Catgutnaht des Choledochus und der Gallenblasenwunde, Tamponade. Durchgreifende Bauchnaht mit Seide. — Anfangs starker Gallenfluss. Bis 1000 cbcm pro die. Trotzdem Abnahme des Icterus, der Stuhlgang wird allmählich gefärbt. In der dritten Woche Abnahme der Gallensekretion, aber Eintritt einer hämorrhagischen Diathese. Heftige Blutung bei jedem Verbandwechsel, durch Tamponade mit Ferripyringaze gestillt. — 31. VII. 01 mit kleiner Fistel, aus der keine Galle mehr kommt, nach Hause entlassen. Nachricht nicht zu erhalten.

Auffallend ist in diesem Falle der späte Eintritt der hämorrhagischen Diathese, die dementsprechend auch ohne schwere Folgen überwunden werden konnte.

55. Cholelithiasis. Icterus. Steine in Cysticus und Choledochus. Empyem der Gallenblase. Choledochotomie. Hepaticusdrainage. Cholecystostomie. Exit.

haemorrh. Diathese.

1902. Nr. 464. K. Z., 30j. Schmiedsfrau. Seit Oktober 1899 Schmerzanfälle in der Gallenblasengegend mit Icterus. Icterus seit Juni 1900. 14. II. 02 Aufnahme. Elender Allgemeinzustand. Hochgradiger Icterus. Leber stark vergrössert, derb. In Gallenblasengegend nussgrosse Härte fühlbar. Milz ebenfalls vergrössert. Stuhlgang wechselnd, meistens acholisch. Klin. Diagn.: Cholelithiasis in geschrumpfter Gallenblase (Tumor?). Stein im Choledochus. Cholangitis. — Operation (Geh.Rat Czerny). 16. II.: Mesorectalschnitt. Leber vergrössert, aber glatt. Gallenblase klein, hart, vollständig verwachsen mit Netz und Duodenum. Enthält galligen Eiter. Im Cysticus kirschgrosser Stein. Im Choledochus oberhalb der Einmündung des Cysticus ein Stein. Choledochotomie. Extraktion des Steines, danach entleert sich trübe, schleimige Galle. Hepaticusdrainage, Cholecystostomie. Tamponade. Tiefgreifende Bauchseidennähte. — Nach der Operation grosse Schwäche. Reichlicher Gallenfluss mit etwas Blut gemischt. Trotz Kochsalzinfusion, Excitantien wird der Puls immer schlechter. Es entsteht eine doppelseitige Pneumonie. Exitus am 21. II. 02. Sektion: Lokale Peritonitis. Kleine Nekrosen in der Leber. Myocarditis. Nephritis. Allgemeiner Icterus. Blutung in das Mesocolon und in die freie Bauchhöhle. Hypostatische Pneumonie im r. Unterlappen. Keine Steine mehr.

Der ungünstige Ausgang ist wohl hauptsächlich auf die hämorrhagische Diathese infolge des seit $1^1/_2$ Jahren bestehenden Icterus zurückzuführen. Dieser Fall hätte zweifellos durch eine frühere Operation gerettet werden können.

56. Cholelithiasis. Icterus. Steine in Gallenblase und Choledochus. Choledochotomie, Choledochusdrainage, Cholecystostomie. Heilung.

1902. Nr. 1828. S. Ch., 39j. Landwirtsfrau. Seit März 1902 mehrfache Anfälle von Gallensteinkoliken, angeblich mit Abgang von Steinen ohne Icterus. 21. VIII. Aufnahme. Leichter Icterus. In Gallenblasengegend kugeliger birngrosser schmerzhafter Tumor. Klin. Diagn. Cholelithiasis chron. mit Hydrops der Gallenblase. — 23. VIII. Operation (Dr. v. Würthenau): Pararectalschnitt. Gallenblase faustgross, enthält dunkle Galle und 24 kirschkerngrosse Gallensteine. 2 Steine im Choledochus zu fühlen. Choledochotomie. Extraktion der Steine. Choledochusdrainage. Resektion der Kuppe der Gallenblase. Cholecystostomie. — Anfangs geringe, später reichliche Sekretion aus dem Choledochusrohr bis über 1 l. pro Tag. Sonst Verlauf ohne Störung. Stuhlgang gut gefärbt. 12. IX. mit geschlossener Wunde geheilt entlassen. — Mitteilung vom 22. XI. 05: Sehr gutes Befinden. Kann alles arbeiten; keine Gallensteinbeschwerden mehr. Narbe fest. Stuhlgang regelmässig, braun; Februar 1904 Partus ohne Störung.

57. Cholelithiasis. Icterus. Steine in Gallenblase. Cysticus und Choledochus. Cholechotomie. Hepaticusdrainage. Cholecystostomie. Heilung.

1901. Nr. 1384. F. G., 38j. Schuhmachersfrau. Seit 3 Jahren heftige Gallensteinkoliken mit Gelbsucht. Abgang von angeblich 30 Steinen. Seit März 01 Anfälle alle 8 Tage. 24. VI. Aufnahme. Leichter Icterus. Leber etwas vergrössert. Gallenblase palpabel. Klin. Diagn.: Cholelithiasis. Cholecystitis. Choledochusstein. — 27. VI. Operation (Dr. Nehrkorn): Pararectalschnitt. Ausgedehnte Adhäsionen. Gallenblase wallnussgross, enthält 3 erbsengrosse Steine und zähe grünliche Galle. Ein Stein im Cysticus. Im Choledochus, der stark erweitert ist, ein haselnussgrosser Stein. Incision; ausser dem gefühlten Stein noch vier kleine Steine. Hepaticusdrainage. Cholecystostomie. Tamponade. Tiefgreifende Bauchseidennähte — Verlauf völlig fieberfrei. Gallenabfluss hauptsächlich durch das Gallenblasenrohr. Versiegen der Gallensekretion in der vierten Woche. Stuhlgang braun gefärbt. 30. VII. entlassen mit geschlossener Wunde und guter Rekonvalescenz. — Mitteilung vom 3. I. 06 Dr. Arndt, (Pirmasens): Patientin starb an den Erscheinungen einer Perforationsperitonitis, nachdem sie kurze Zeit, 2 Tage, infolge Hebens, die alten Anfälle wieder gehabt hatte, ein Jahr nach der Operation.

Also vielleicht ein zurückgelassener Stein? Immerhin ist es fraglich, ob die so rasch letal verlaufende Peritonitis wirklich von den Gallenwegen und nicht etwa vom Wurmfortsatz ausging.

58. Cholelithiasis. Steine in Gallenblase, Cysticus und Choledochus ohne Icterus. Cysticotomie, Choledochotomie. Hepaticusdrainage. Cholecystostomie. Exitus an Pneumonie am 9. Tag. Uebersehener Hepaticusstein.

1902. Nr. 198. J. B., 50j. Kesselschmied. Seit Februar 1900 mehrfache Gallensteinanfälle mit Icterus. Am 7. I. 02 Aufnahme. Kräftiger Mann, kein Icterus. Leber nicht vergrössert. Gallenblase nicht fühlbar. Wenig empfindlich. Klin. Diagn.: Cholelithiasis, Cysticusstein? — 11. I. Operation (Dr. Simon): Mesorectalschnitt. Gallenblase mit Steinen prall gefüllt, ebenso Cysticus und Choledochus. Incision des Cysticus entleert vier Steine, Incision des Choledochus ebenfalls vier Steine. Der letzte dicht oberhalb der Papille. Drainage des Choledochus, im Uebrigen Naht des Choledochus und des Cysticus, deren Wandung sehr brüchig war, Cholecystostomie. Durchgreifende Seidennähte. Operationsdauer 2 Stunden. Aethernarkose. — Schwere Bronchitis. Empfindlichkeit an der Wunde. Entfernung mehrerer Nähte. 13. I. beim Husten Prolaps einer Darmschlinge. Reposition. Entwicklung einer doppelseitigen Pneumonie. Trotz Kochsalzinfusion Excitantien. Exitus am 9. Tag. Section: Cirkumskripte Peritonitis an der Operationswunde. Schwere

Pneumonie der rechten Lunge und des linken Unterlappens. Kleiner Gallenstein im r. Hepaticus.

Das Fehlen von Icterus bei der prallen Füllung der Gallengänge mit Steinen ist höchst bemerkenswert. Bei derartig veralteten Fällen von Gallengangsteinen wird man nur schwer mit Sicherheit alle Steine entfernen können. Es blieb in diesem Fall ein kleiner Hepaticusstein zurück. Die Todesursache war wohl die Pneumonie infolge der langen Dauer der Operation und der Aethernarkose.

59. Cholelithiasis. Steine in Gallenblase und Choledochus, ohne Icterus. Choledochotomie, Hepaticusdrainage, Cholecystostomie. Heilung.

1902. Nr. 280. E. A., 27j. Bahnarbeitersfrau. Seit 4 Jahren Anfälle von Magenschmerzen. Erbrechen. Nie Icterus. Abgang von 12 Steinen. 19. I. Aufnahme. Kräftige Frau, kein Icterus. In der Gallenblasengegend diffuse schmerzhafte Resistenz. Rechte Niere tiefstehend. Klin. Diagn.: Cholelithiasis, Cholecystitis, Cysticusstein. — 22. I. Operation (Dr. Kaposi): Pararectalschnitt. Gallenblase vergrössert, verdickt, enthält trüben Schleim. 3 kirschkerngrosse Steine. Im Choledochus 2 Steine, Choledochotomie. Extraction der Steine. Hepaticusdrainage. Cholecystostomie. Tamponade. Bauchnaht. Verlauf fieberfrei, anfangs starker Gallenfluss aus dem Choledochusrohr. Entlassung am 12. II. mit kleiner Fistel ohne Gallenfluss. Stuhl gefärbt. Allgemeinbefinden sehr gut. — Mitteilung vom 15. XI. 05: Sehr gutes Befinden. Keine Beschwerden mehr, kann alles arbeiten. Narbe fest. Leichte Verstopfung. Vor 2 Jahren Lungenkatarrh.

Hervorzuheben ist das Fehlen des Icterus bei Choledochussteinen, weswegen auch die Diagnose nur auf Cysticussteine gestellt wurde.

60. Cholelithiasis. Icterus gravis. Steine in Gallenblase, Cysticus und Choledochus. Choledochotomie. Hepaticusdrainage. Cholecystostomie. Heilung.

1902. Nr. 854. 962. K. H., 56j. Schlossersfrau. Vor 18 Jahren erster Gallensteinanfall mit Icterus im Anschluss an eine Schwangerschaft. Seitdem öfter Gallensteinanfälle mit Schmerzen. Seit Ende Februar besteht Icterus. Gewichtsabnahme. Vom 15. IV. bis 19. IV. Beobachtung. Verdacht auf Tumor. Zur Beobachtung auf die innere Klinik verlegt. Wiedereintritt 1. V. Mehrfache heftige Schmerzanfälle. Leichter Icterus. Druckempfindlichkeit der Gallenblasengegend. Im Urin Spur Eiweiss. Einzelne hyaline Cylinder. — 3. V. Operation (Geh.Rat Czerny): Mesorectalschnitt. Leber cirrhotisch. Gallenblase geschrumpft, mit Steinen gefüllt. Steine auch im Cysticus, lassen sich in die Gallenblase drücken.

Incision des Choledochus. Extraktion mehrerer Steine. Choledochusdrainage. Drainage der Gallenblase, deren Suspension nicht möglich ist. Tamponade. Bauchnaht mit durchgreifenden Seidennähten. — Anfangs reichlicher Gallenfluss. Niemals Fieber. In der 3. Woche Abnahme des Gallenflusses. 4. VI. mit kleiner oberflächlicher Fistel entlassen. — Mitteilung vom 9. XI. 05: Sehr gutes Befinden. Keinerlei Beschwerden, kann alles arbeiten, Stuhlgang regelmässig, braun. Narbe fest.

Das vorzügliche Dauerresultat ist im Hinblick auf die vor der Operation schon bestehenden Leber- und Nierenveränderungen besonders hervorzuheben. Zweifellos können sich diese Zustände nach Beseitigung des primären Leidens wieder zurückbilden.

61. Cholelithiasis. Icterus. Steine in Gallenblase und Choledochus. Choledochotomie. Hepaticusdrainage. Cholecystostomie. Heilung.

1902. Nr. 893. K. D., Kaufmannsfrau. Vater der Pat. litt an Gallensteinen, starb an Leberleiden. Seit 11 Jahren leidet Pat. an heftigen Schmerzen in der r. Bauchseite. Seit einem halben Jahr Anfälle mit Icterus verbunden, seitdem dauernd leichter Icterus. 23. IV. 02. Aufnahme. Starkes Fettpolster. Leichter Icterus. Druckempfindlichkeit in der Gallenblasengegend. Leber etwas vergrössert. Gallenblase fühlbar. Klin. Diagn.: Cholelithiasis, wahrscheinlich Choledochusstein. — 26. IV. Operation (Geh.Rat Czerny): Mesorectalschnitt. Gallenblase vergrössert. Leicht verwachsen. Enthält eitrigen Schleim und 5 Steine von Kleinkirschgrösse. Im Choledochus an der Einmündung des Cysticus kirschgrosser Stein. Incision. Choledochus stark erweitert. Enthält keine Galle, sondern klaren Schleim. Drainage des Hepaticus. Cholecystostomie. Tamponade. Bauchnaht. — Nach 2 Stunden entleert sich aus dem Choledochusrohr normale Galle. Beim ersten Verbandwechsel diffuse Blutung aus der Wunde. Durch Tamponade mit Ferripyringaze gestillt. Tampons bleiben 10 Tage liegen, dann langsam entfernt. Icterus verschwindet allmählich. 17. V. Entlassung mit kleiner Fistel ohne Gallenfluss. Icterus in Spuren, noch ziemlich schwach. — Mitteilung vom 9. XI. 05: Gutes Befinden, nur dauernd Rückenschmerzen (Uterus?), starke Gewichtszunahme. Keine Gallensteinbeschwerden mehr. Narbe fest. Nabelbruch. Stuhlgang regelmässig, braun.

62. Cholelithiasis. Icterus gravis. Steine in Gallenblase und Choledochus. Choledochotomie, Hepaticusdrainage. Cholecystostomie. Exitus. Nachblutung, haemorrhagische Diathese.

1902. Nr. 1045. S. W., 46j. Kaufmannsfrau. Vor 12 Jahren Typhus. Vor 6 Jahren wegen starker vaginaler Blutung Ventrofixatio uteri. Seit 3 Jahren heftige Gallensteinkoliken mit Gelbsucht. Karlsbader Kur ohne

Erfolg. 14. V. Aufnahme. Starkes Fettpolster. Hochgradiger Icterus. Rechter Leberlappen vergrössert. Gallenblase nicht palpabel. Gallenblasengegend druckempfindlich. Klin. Diagn.: Cholelithiasis. Choledochusstein. — 16. V. Operation (Geh.Rat Czerny): Mesorectalschnitt. Starke Blutung. Gallenblase erweitert, morsch, stark verwachsen. Enthält 2 kirschgrosse Steine. Grünliche Galle. Im Choledochus ein kirschgrosser Stein. Choledochotomie schwierig, weil variköse Gefässe den Choledochus überlagern. Drainage des Choledochus. Cholecystostomie. Tamponade. Bauchnaht. — Verlauf anfangs günstig. Am 3. Tage bei der Lösung des Tampons leichte Blutung. Am 5. Tage beim Verbandwechsel wiederum Blutung. Tamponade. Am 6. Tage Abends spontane heftige Nachblutung. Eröffnung der Wunde. Das blutende Gefäss ist nicht zu finden. Exitus. 22. V. Sektion: Icterus gravis, biliäre Lebercirrhose, Cholecystostomie mit geringer Nekrose im Operationsgebiet; parenchymatöse Blutung in die Bauchhöhle; weicher Milztumor.

Die tödliche Nachblutung entstand beim Vorziehen des Tampons, möglicherweise aus den den Choledochus umgebenden Venengeflechten, die die Choledochotomie erschwerten, infolge der bestehenden hämorrhagischen Diathese.

63. Cholelithiasis. Icterus gravis. Steine in Gallenblase, Cysticus und Choledochus. Choledochotomie, Hepaticusdrainage. Cholecystostomie. Heilung.

1903. Nr. 836. B. B., 33j. Landwirtsfrau. Vor vier Jahren erste Schmerzen in der Lebergegend. VII. 02 2. Schmerzanfall mit Icterus. XI. 02 neuer Schmerzanfall mit Icterus, der bis jetzt besteht. 14. IV. Aufnahme. Erheblicher Icterus. Leber stark vergrössert, bes. der r. Lappen. Gallenblase undeutlich fühlbar, empfindlich. Stuhlgang acholisch. Klin. Diagn.: Cholelithiasis. Choledochusstein? Biliäre Lebercirrhose. Carcinom?? — 16. IV. Operation (Dr. Simon): Pararectalschnitt. Leber vergrössert. Oberfläche glatt. Gallenblase enthält drei Steine, ein im Cysticus eingekeilter wird in die Gallenblase gedrückt. Choledochus und Hepaticus mit mehreren haselnussgrossen Steinen gefüllt. Incision des Choledochus. Extraktion der Steine. Drainage des Choledochus. Cholecystostomie. — Verlauf fieberfrei, aus dem Choledochusrohr kommt reichlich Galle, aus dem Gallenblasenrohr reiner Schleim. Icterus nimmt ab. Glatte Heilung. 17. V. in gutem Allgemeinbefinden entlassen. — Mitteilung vom 13. XI. 05: Gutes Befinden, nur zeitweise Druckgefühl an der Narbe; keine Anfälle, Narbe fest. Stuhlgang regelmässig.

Dieser Fall ist besonders interessant durch das lange Bestehen des Icterus, die bereits bestehende Lebercirrhose und im Gegensatz dazu den glatten Heilungsverlauf und das dauernde Wohlbefinden. Es muss wohl angenommen werden, dass nach Beseitigung des pri-

mären Leidens die Leberveränderungen sich wieder zurückbilden können.

64. Cholelithiasis. Icterus. Steine in Gallenblase und Choledochus. Choledochotomie. Hepaticusdrainage. Cholecystostomie. Heilung.

1903. Nr. 1463. K. F., 32j. Landwirtsfrau. Vor 1/2 Jahr erste Gallensteinkolik mit Erbrechen und leichtem Icterus. Damals deutliche Geschwulst in der Gallenblasengegend. Nach 3 Wochen Heilung. Vor 4 Wochen neuer heftiger Anfall mit starkem Icterus. 6. VII. Aufnahme. Guter Ernährungszustand. Mittelstarker Icterus. Leber stark vergrössert, derb. Gallenblase ganseigross, sehr hart und druckempfindlich. Gravidität im 5. Monat. Stuhlgang völlig acholisch. Klin. Diagn.: Cholelithiasis. Empyem der Gallenblase. Choledochusstein. — 10. VII. Operation (Prof. Petersen): Pararectalschnitt, später durch queren Schnitt nach innen erweitert. Gallenblase verwachsen, enthält schleimig eitrigen Inhalt, mehrere nussgrosse Steine. Cysticus verschlossen. Choledochus erweitert, Choledochotomie. Extraktion eines länglichen zwetschgenkerngrossen Steines. Hepaticusdrainage. Cholecystostomie. Bauchnaht. Verlauf fieberfrei. Anfangs reichliche Gallensekretion. In der 3. Woche Abnahme des Icterus, Stuhlgang gefärbt. Gravidität ungestört. 3. VIII. mit kleiner Gallenfistel entlassen. — Mitteilung vom 11. XI. 05: Sehr gutes Befinden, kann alles arbeiten, zeitweise Druckgefühl in der Gegend der Narbe, aber keine Anfälle. Stuhlgang regelmässig. Narbe fest.

Bemerkenswert ist die ungestörte Fortdauer der Gravidität, trotz des starken Icterus und der eingreifenden Operation.

65. Cholelithiasis. Icterus gravis. Steine in Gallenblase, Cysticus und Choledochus. Choledochotomie. Hepaticusdrainage. Cholecystostomie. Heilung nach Pneumonie.

1903. Nr. 1707. M. S., 29j. Bierbrauersfrau. Mutter litt an Gallenstein. Früher Lungenentzündung. Vor 1 1/2 Jahren erster Gallensteinanfall, seitdem drei weitere Anfälle, letzter mit Icterus, der seither besteht, vor 14 Tagen. 8. VIII. Aufnahme. Starker Icterus. Leber etwas vergrössert. Gallenblase nicht palpabel. Gallenblasengegend druckempfindlich. Klin. Diagn.: Cholelithiasis. Choledochusstein, Cholecystitis. — 12. VIII. Operation (Prof. Petersen): Pararectalschnitt, später durch kleinen Querschnitt erweitert. Leber tiefstehend, Gallenblase klein, enthält mehrere Steine, ebenso Cysticus. Im Choledochus ein Stein, Choledochotomie. Extraktion des Steins. Hepaticusdrainage und Cholecystostomie. Tamponade. Etagennaht der Bauchdecken. — Am 3. Tag Pneumonie links, vom 5. Tag ab fieberfreier Verlauf, reichlicher Gallenfluss, von der zweiten Woche ab Stuhlgang gefärbt. 4. IX. mit kleiner Gallenfistel in gutem

Befinden entlassen. — Mitteilung vom 8. XI. 05: Sehr gutes Befinden; kann alles arbeiten. 21. I. 05 glatte Geburt eines kräftigen Knaben. Narbe fest. Stuhlgang regelmässig.

66. Cholelithiasis. Icterus gravis. Steine im Choledochus. Choledochotomie, Hepaticusdrainage. Cholecystostomie. Heilung.

1904. Nr. 415. Ch. W., 41j. Schuhmachersfrau. Seit Juli 1900 mehrfache Gallensteinanfälle. Seit Oktober 1903 Anfall mit Icterus, seitdem Icterus. 9. II. Aufnahme. Hochgradiger Icterus. Leber nicht vergrössert, Gallenblase palpabel, hart, druckempfindlich. Daneben Empfindlichkeit im Epigastrium. Nach der Aufnahme in die Klinik typischer Gallensteinanfall. Zunahme des Icterus. Klin. Diagn.: Cholelithiasis. Choledochusstein. — 12. II. Operation (Prof. Petersen): Mesorectalschnitt. Gallenblase klein und geschrumpft. Im Choledochus haselnussgrosser, eingekeilter Stein fühlbar. Choledochotomie. Extraktion des Steines. Drainage des Choledochus. Cholecystostomie. — Verlauf fieberfrei. Das Choledochusrohr lockert sich bald, das Gallenblasenrohr lässt sich erst am 22. Tag entfernen. Gallenfluss anfangs ziemlich reichlich, sistiert am 15. Tage. Icterus verschwindet. Stuhlgang gefärbt. 7. III. mit fast völlig verheilter Wunde entlassen. — Mitteilung vom 12. XI. 05: Sehr gutes Befinden, kann alles arbeiten, keine Anfälle mehr; Stuhlgang regelmässig gefärbt. Klimakterische Beschwerden.

Das schwere Krankheitsbild war nur durch den einen kleinen Stein verursacht. Besonders auffällig ist die rasche Erholung und der glatte Heilungsverlauf nach einem fast halbjährigen Bestehen des Icterus. Er beweist, dass die Schwere des Icterus der Dauer nicht parallel geht.

67. Cholelithiasis. Icterus gravis. Steine in Gallenblase und Choledochus. Vermeintliche Choledochotomie und Hepaticusdrainage. Cholecystostomie. Wegen unstillbaren Erbrechens Gastroenterostomie. Exitus. Uebersehene Steine in dem für den Choledochus gehaltenen Cysticus und im uneröffneten Choledochus.

1904. Nr. 437. E. J., 31j. Bergmannsfrau. Seit Juli 1902 heftige Gallensteinkoliken. Seit Jan. 1904 anhaltende Schmerzen mit Icterus. Abmagerung. 11. II. Aufnahme. Ziemlich elende Frau. Hochgradiger Icterus. Leber etwas vergrössert. Gallenblasengegend druckempfindlich. Stuhl nicht ganz entfärbt. Klin. Diagn.: Cholelithiasis. Choledochusstein. — 17. II. Operation (Prof. Petersen): Mesorectalschnitt. Keine Adhäsionen. Gallenblase geschrumpft, enthält einige kleine Steine. Spaltung der Gallenblase bis in den Cysticus. Incision eines für den Choledochus gehaltenen Gallengangs und Extraktion mehrerer kirschkerngrosser

Steine unter grossen Schwierigkeiten. Drainage dieses Gallengangs. Tamponade. Schluss der Bauchwunde. — Nach der Operation grosse Schwäche, heftiges Erbrechen. Mehrfache Magenspülung ohne Erleichterung. Daher 22. II. hintere Gastroenterostomie vom Medianschnitt aus mit Murphyknopf (Prof. Petersen). Auch danach keine Besserung, Erbrechen und hoher Puls bleiben bestehen. Heftigste Schmerzen. Exitus 24. II. 04. Sektion: Verschluss des Ductus cysticus und des Ductus choledochus durch Gallensteine. Drainage der Gallenblase und des Cysticus. Icterus. Bronchopneumonien. Aus dem Protokoll: Ein Drainrohr führt in die Gallenblase durch die Kuppe derselben. Das zweite Drain führt in den stark erweiterten Cysticus, der von der medianen Seite her angeschnitten ist. Der Hepaticus schon vereinigt führt hinter dem Drain vorbei und ist oben angeschnitten, sodass das Drain über die Verletzung hinwegzieht. Es lag nun noch ein Stein im Cysticus gegen den Choledochus zu und zwei Steine im uneröffneten Choledochus.

Dieser Fall illustriert deutlich die Schwierigkeit der vollkommenen Operation bei verschleppten Gallengangsteinen. Der Sektionsbefund ist nicht leicht zu deuten. Wahrscheinlich waren der Hepaticus und der erweiterte Cysticus gleichzeitig eröffnet worden und es wurde am Schluss das Drainrohr in das falsche Lumen geführt. Es bestand eine sehr tiefe spitzwinklige Einmündung des Cysticus; vielleicht wäre durch eine Exstirpation der Gallenblase das Operationsgebiet übersichtlicher geworden.

68. Cholelithiasis. Icterus. Steine in Gallenblase und Choledochus. Choledochotomie. Hepaticusdrainage. Cholecystostomie. Heilung.

1904. Nr. 645. A. M., 31j. Fabrikarbeitersfrau. Seit 8 Jahren Gallensteinanfälle mit Erbrechen. Seit August 1903 häufigere Anfälle, seit Weihnachten 1903 Icterus in wechselnder Stärke. 15. III. Aufnahme, magere, stark icterische Frau. Leber vergrössert, glatt. Undeutliche schmerzempfindliche Resistenz in der Gallenblasengegend und im Epigastrium. Klin. Diagn.: Cholelithiasis. Choledochusstein. — 17. III. Operation (Dr. Nehrkorn): Mesorectalschnitt. Leber tiefstehend, Gallenblase etwas erweitert, verdickt, verwachsen, enthält einen Stein und grünliche zähe Galle. Im Choledochus ein Stein zu fühlen. Choledochotomie. Extraktion des Steines. Choledochusdrainage. Cholecystostomie. Tamponade. Etagennaht eines hinzugefügten Querschnittes, teilweise durchgreifende Naht des Längsschnittes. — Anfangs grosse Schwäche. Kochsalzinfusion mit Gelatinelösung. Noch 4 mal je 40 ccm 10%iger Gelatine in 500 Kochsalz. Fieberfreier Verlauf, rasche Abnahme des Icterus. Gallenfluss anfangs stark. Erst in der vierten Woche Abnahme des Gallenflusses. Stuhlgang gefärbt. 25. IV. mit geschlossener Wunde in

gutem Allgemeinbefinden entlassen. — Mitteilung vom 10. XI. 05: Ausgezeichnetes Befinden. Am 24. V. 05. Partus ohne Beschwerden. Keine Anfälle. Narbe fest. Stuhlgang regelmässig braun.

Auffallend ist die rasche Erholung und das dauernde Wohlbefinden nach dreimonatlichem Icterus.

69. Cholelithiasis. Icterus. Steine in Gallenblase und Choledochus. Choledochotomie. Hepaticusdrainage. Cholecystostomie. Heilung.

1904. Nr. 1291. A. T., 53j. Buchbindersfrau. Seit 3 Jahren heftige Schmerzanfälle in der Gallenblasengegend mit Erbrechen und Icterus. Karlsbader Kur und Oelkur, worauf zahlreiche Gallensteine, darunter ein nussgrosser abgegangen sein sollen. Trotzdem weitere Anfälle, letzter am 9. VI. Seitdem Icterus. 11. VI. Aufnahme. Rüstige Frau, mittelstarker Icterus. Rechter Leberlappen vergrössert, undeutliche Resistenz in der Gallenblase. Rechte Niere palpabel. Klin. Diagn.: Cholelithiasis. Choledochusstein. — 14. VI. Operation (Dr. Nehrkorn): Mesorectalschnitt. Gallenblase enthält mehrere bis kirschkerngrosse Steine. Choledochus wird incidiert und 3 Steine extrahiert. Hepaticusdrainage. Cholecystostomie. Tamponade. Etagennaht der Bauchdecken. Verlauf fieberfrei. Rasche Lösung des Choledochusrohrs. Lösung des Gallenblasenrohrs erst am 21. Tag. Gallenfluss versiegt in der dritten Woche. 9. VII. mit kleiner Fistel entlassen. — Vorstellung am 16. XI. 05: Wohlbefinden, gutes Aussehen. Hühnereigrosser Bauchbruch im oberen Teil der Narbe. Sie hatte seit der Operation einen Anfall mit Icterus, 24 Stunden dauernd im Juli 1905. Steinabgang nicht bemerkt. Stuhlgang regelmässig, braun. Objektiv geringe Empfindlichkeiten im Epigastrium, sonst nichts Abnormes.

Wahrscheinlich hat es sich doch um einen zurückgelassenen kleinen Hepaticusstein gehandelt, der wohl rasch abging.

70. Cholelithiasis. Icterus. Steine in Gallenblase und Choledochus. Hepaticotomie und -drainage. Cholecystostomie. Heilung.

1904. Nr. 1582. A. B., 25j. Steinbrechersfrau. Seit Oktober 1903 mehrfache Schmerzanfälle ohne Icterus, als Blinddarmentzündung behandelt. Seit Mai 1904 Schmerzanfall mit Icterus, der jetzt noch anhält. Im Mai Oelkur, darauf Abgang von nahezu 100 Steinen von Erbsengrösse! Trotzdem keine Erleichterung. Icterus bleibt bestehen. 19. VII. Aufnahme. Abgemagerte Frau. Fieber. Mässiger Icterus. Leber stark vergrössert, empfindlich. Gallenblase nicht fühlbar, ganze r. Bauchseite empfindlich. Milztumor. Stuhl nicht ganz acholisch. Klin. Diagn.: Cholelithiasis. Cholangitis. Choledochusstein. — 21. VII. Operation (Geh.Rat Czerny): Pararectalschnitt. Gallenblase klein und geschrumpft, ent-

hält einige kleine bröcklige Steine, Lösung der Adhäsionen, dabei entleert sich aus dem Hepaticus Galle. An der Einmündungsstelle des Cysticus noch ein grösserer Stein. Hepaticusdrainage. Cholecystostomie. — Frühzeitige Lösung der Röhrchen. Starker Gallenfluss. In den ersten Tagen Puls klein, 120—130. Icterus geht in der zweiten Woche zurück, Fistel schliesst sich. 18. VIII. mit geschlossener Wunde geheilt entlassen. — Mitteilung vom 10. XI. 05: Sehr gutes Befinden, keine Schmerzen mehr, kann alles arbeiten, Narbe fest.

Hervorzuheben ist der Misserfolg der Oelkur, trotzdem angeblich fast 100 Steine (jedenfalls Seifenconglomerate!) abgingen.

71. Cholelithiasis. Icterus gravis. Steine in Gallenblase, Cysticus und Choledochus. Choledochotomie. Hepaticusdrainage. Cholecystostomie. Heilung.

1904. Nr. 1589. E. K., 35j. Steinbrechersfrau. Früher Lungenentzündung. Seit 6 Jahren Gallensteinkoliken mit Icterus und Fieber. Letzter Anfall vor 3 Wochen, seither Icterus. 20. VII. Aufnahme. Starker Icterus. Reichliches Fettpolster. Leber nicht vergrössert. Gallenblase nicht palpabel. Gallenblasengegend druckempfindlich. Stuhl fast ganz acholisch. Klin. Diagn.: Choledochusstein. — 25. VII. Operation (Dr. Nehrkorn): Mesorectalschnitt. Leber tiefstehend. Gallenblase gänseeigross, enthält zähe dunkelgrüne Galle und drei vogelkirschgrosse Steine. Zwei Steine im Cysticus werden von der Gallenblase aus extrahiert. Die Uebergangsstelle vom Cysticus in den Choledochus ist verdickt. Incision derselben ergiebt kleinen Abscess, um einen eingekeilten Stein im Choledochus, der den Choledochus völlig verschliesst. Hepaticusdrainage. Cholecystostomie. Niere tiefstehend. Tamponade. Etagennaht der Bauchdecken. Verlauf fieberfrei, ohne besondere Störung. Anfangs starker Gallenfluss, in der zweiten Woche abnehmend. 20. VIII. mit völlig geschlossener Wunde geheilt entlassen. — Die Anfrage vom 31. X. 05 kam als unbestellbar zurück.

72. Cholelithiasis. Steine in Gallenblase und Choledochus ohne Icterus. Choledochotomie. Hepaticusdrainage. Cholecystostomie. Exitus. Eitrige Bronchitis mit Cavernenbildung.

1904. Nr. 1635. N. A., 55j. Schreiner. Seit 2 Jahren Magenbeschwerden. Aufstossen. Uebelkeit. Vor 1 Jahr plötzliche 10 Stunden dauernde Kolik mit Icterus, Fieber, Schüttelfrost und Erbrechen. Nach 4 Tagen sollen 12 erbsen- bis bohnengrosse Steine abgegangen sein. Seither noch 6 Anfälle mit Icterus, Erbrechen und Fieber. In der anfallsfreien Zeit Druckgefühl in der Gallenblasengegend, leichtes Fieber. Stuhl immer wenig gefärbt. 27. VII. Aufnahme. Starke Abmagerung. Kein Icterus. Abdomen stark gespannt. Leber nicht vergrössert. Druckempfindlich-

keit in der Gallenblasengegend. Stuhlgang fast völlig acholisch. Im Urin Gallenfarbstoff. Klin. Diagn.: Cholelithiasis. Empyem der Gallenblase. Choledochusstein. — Operation 1. VIII. (Dr. Simon): Mesorectalschnitt. Gallenblase prall gespannt, enthält reichlich Steine und kotig-eitrigen Inhalt. Ziemlich starke Adhäsionen. Choledochus stark erweitert. Ein Stein an der Uebergangsstelle des Cysticus in den Choledochus wird nach Choledochotomie extrahiert. Gründliche Desinfektion der Gallenblase und des Cysticus. Choledochusdrainage. Cholecystostomie. Tamponade. Durchgreifende Bauchnähte. — Abendliches Fieber bis 38,6, wie vor der Operation auf Lungenaffektion (Tuberkulose?) zu beziehen. Gallenfluss lediglich aus dem Gallenblasendrain, langdauernde Sekretion gallig-kotiger Massen aus der Wunde. Allmählicher Kräfteverfall. Zunahme der Lungenerscheinungen. Husten, eiteriger Auswurf. 29. VIII. Exitus. — Sektion: Eitrige Bronchitis und Bronchopneumonie mit Cavernenbildung, Emphysem, alte Pleuritis. Kleiner Abscess neben der Gallenblase. Keine Steine mehr.

Auffallend ist in diesem Falle, dass trotz des Choledochussteines und der Dilatation des Choledochus oberhalb kein Icterus bestand. Wahrscheinlich handelte es sich bei der lange bestehenden Cholangitis um eine funktionelle Störung der Leber mit Oligocholie.

Die als Todesursache festgestellten Lungenveränderungen können vielleicht auch chronisch septischer Natur gewesen sein.

73. Cholelithiasis. Icterus gravis. Steine in Gallenblase, Cysticus. Choledochotomie. Hepaticusdrainage. Cholecystostomie. Heilung mit Gallenfistel.

1904. Nr. 1653. J. S., 56j. Kohlenhändler. Vor 6 Jahren erster Anfall von Schmerzen in der Lebergegend mit Icterus. Dann beschwerdefrei bis 28. VI. 04. Damals leichte Schmerzen, starker Icterus. 1. VII. Aufnahme. Guter Ernährungszustand. Starkes Fettpolster. Hochgradiger Icterus. Leber vergrössert. Gallenblase nicht palpabel. Klin. Diagn.: Cholelithiasis. Choledochusstein. — 9. VIII. Operation (Dr. Simon): Pararectalschnitt. Gallenblase prall mit Steinen gefüllt. Im Cysticus 2 grössere Steine, die durch die Gallenblase extrahiert werden. Tiefe Gallenwege frei von Steinen, trotzdem Incision des Choledochus. Drainage des Choledochus. Cholecystostomie. Tamponade. Etagennaht der Bauchdecken. — Verlauf fieberfrei. Gallenfluss sehr reichlich bis zu 900 cbcm. Wundverlauf ohne Störung. Icterus geht zurück. 11. IX. Entlassung in gutem Allgemeinbefinden mit kleiner Gallenfistel. — Auf Anfrage vom 31. X. 05 erfolgte keine Nachricht.

Es erscheint bemerkenswert, dass so hochgradiger andauernder Icterus ohne Choledochussteine bestand, also als entzündlicher angesprochen werden muss. Die bestehen bleibende Gallenfistel legt

allerdings den Gedanken an einen übersehenen Choledochusstein in der Nähe der Papille nahe.

d) Hepaticusdrainage und Cholecystektomie.

74. Cholelithiasis. Icterus. Choledochusstein. Empyem der Gallenblase. Choledochotomie. Hepaticusdrainage. Cholecystektomie. Exitus. Hämorrhagische Diathese.

1901. Nr. 496. G. K., 43j. Kaufmann. Seit 1894 Gallensteinkoliken, Karlsbad mit gutem Erfolg. 25. XII. 00 neuer Anfall, seitdem Icterus. Abmagerung, viel Erbrechen. 23. II. 01 Aufnahme. Starker Icterus. Schwerkranker Zustand. Empfindlichkeit in der Gallenblasengegend, dauerndes Erbrechen galliger Massen. Stuhlgang gefärbt. Klin. Diagn.: Choledochusstein. — 25. II. Operation (Geh.Rat Czerny): Mesorectalschnitt, Gallenblase stark verwachsen, enthält dicken Eiter, keine Steine. Cysticus verschlossen. Im Choledochus ein olivenartiger Stein fühlbar. Choledochotomie. Extraktion des Steines mit vieler Mühe. Drainage des proximalen und distalen Abschnitts des Choledochus. Cholecystektomie. Tamponade. Bauchnaht. — Starke Schmerzen, grosse Schwäche, ziemlich reichlicher Gallenfluss. Stuhlgang auf Einlauf gefärbt. Nahrungsaufnahme sehr schlecht. 7. III. Verband mehrfach mit Galle und dünnem Blut durchtränkt. Somnolenz, Delirien. Abnahme der Kräfte. In der Nacht plötzliche Herzschwäche. Exitus am 8. III. Sektion: keine Peritonitis, ziemlich starke Blutung an der Wunde. Hochgradige Myocarditis. Keine Steine mehr.

Der ungünstige Ausgang ist jedenfalls den Icterusfolgen, hämorrhagische Diathese und Myocarditis zur Last zu legen.

75. Cholelithiasis. Steine in Gallenblase und Cysticus ohne Icterus. Pericholecystitischer Abscess. Cholecystektomie. Hepaticusdrainage. Heilung.

1901. Nr. 1519. B. S., 48j. Fabrikarbeitersfrau. Vor 9 Jahren im Wochenbett erster Gallensteinanfall, mehrfache Anfälle seit 1900 mit Icterus. Letzter Anfall Mai 1901. 11. VI. 01 Aufnahme. Guter Ernährungszustand. Kein Icterus. Leber nicht vergrössert. Gallenblase undeutlich palpabel. Rechte Niere tiefstehend. — 15. VI. Operation (Geh.Rat Czerny): Mesorectalschnitt. Gallenblase unter Netzadhäsionen, enthält Eiter und mehrere Steine. Neben der Gallenblase ein Abscess bis gegen die Niere hin sich erstreckend. Im Cysticus ein Ventilstein. Cysticotomie. Cholecystektomie. Drainage des Choledochus. Tamponade. Schluss der Bauchwunde mit tiefgreifenden Seidennähten. — Verlauf ohne Störung, reichlicher Gallenfluss. In der 3. Woche abnehmend. 26. VII. mit geschlossener Wunde entlassen. — Mitteilung vom 7. XI. 05: Sehr gutes Befinden. Keine Beschwerden, kann alles arbeiten. Stuhlgang regelmässig. Narbe fest.

76. Cholelithiasis. Entzündlicher Icterus? Steine in Gallenblase. Empyem der Gallenblase. Cholecystektomie. Hepaticusdrainage. Heilung mit Gallenfistel und schwachem Icterus. Später Exitus. Uebersehener Choledochusstein.

1901. Nr. 1572. M. H., 52j. Landwirtsfrau. Seit 2 Jahren Magenleiden mit Erbrechen. Seit März ds. Js. Icterus ohne Schmerzen. Seit 11. VII. Behandlung in der Med. Klinik. Oelkur. Dabei starke Schmerzen. 18. VII. 01 Aufnahme. Kräftige Frau. Mittelstarker Icterus. In der Gallenblasengegend faustgrosser harter glatter nicht druckempfindlicher Tumor. Leber vergrössert mit stumpfem Rand. Klin. Diagn.: Empyem der Gallenblase. Carcinom? — 20. VII. 01 Operation (Geh.Rat Czerny): Mesorectalschnitt. Leber stark vergrössert. Hochgradige varicöse Lymphgefässe. Punktion eines solchen. Entleerung von 3 Reagensgläschen trüber, später eitriger Lymphe. Gallenblase faustgross, prall gespannt, allseitig verwachsen. Enthält gelbe Flüssigkeit von Farbe und Konsistenz einer dicken Erbsensuppe. Durch Incision wird ca. 1/2 l. dieses Inhalts entleert. Daneben zahlreiche erbsen- bis bohnengrosse Steine. Ampulle des Cysticus mit fadenziehendem schleimigem Eiter gefüllt. Schleimhaut mit papillomatösen Wucherungen besetzt. Im Choledochus Steine nicht zu fühlen. Sondierung allerdings unmöglich. Drainage des Hepaticus, ohne dass deutliche Galle abfloss. Cholecystektomie. Tamponade. Tiefgreifende Bauchseidennähte. — Anfangs leichte peritoneale Reizung. Nach Vorziehen der Tampons reichlich galliges Sekret entleert. Danach reichlicher Gallenfluss in den Verband. Das Choledochusrohr bleibt völlig trocken. Allmähliche Besserung. Abnahme des Icterus. In der dritten Woche geringe Retentionserscheinungen, Stuhlgang schwach gefärbt. 5. VIII. mit schwachem Icterus und Fistel in gutem Befinden entlassen. — Mitteilung des Ehemannes vom 10. XI. 05: Exitus. 19. II. 02. Anfangs geringe Schmerzen, stets Icterus, Stuhlgang weisslich, später Fieber, in den letzten Wochen sehr heftige Schmerzen.

Wahrscheinlich bestand doch ein obturierender Choledochusstein. Ob das Drainrohr wirklich im Hepaticus lag, ist zweifelhaft, da niemals Galle abfloss, während doch zweifellos Gallenstauung vorhanden war.

77. Cholelithiasis. Icterus. Steine in Gallenblase, Cysticus und Hepaticus. Cysticotomie, Hepaticotomie, Hepaticusdrainage, Cholecystektomie, Cysticusdrainage, Heilung.

1902. Nr. 2384. K. K., 28j. Kaufmannsfrau. Mitte Februar 1902 im letzten Wochenbett erster Anfall von Gallensteinkolik mit Fieber. April 1902 zweiter Anfall mit Icterus und Schüttelfrösten. Seit 6 Wochen Behand-

lung auf der Med. Klinik ohne Erfolg. Mehrfache Anfälle. 14. XI. 02 Aufnahme. Leichter Icterus. Guter Ernährungszustand. Leber etwas vergrössert. Gallenblase hühnereigross fühlbar. Druck schmerzhaft. Stuhlgang schwach gefärbt. Klin. Diagn.: Cholelithiasis in Gallenblase, Cysticus und Choledochus? — 7. XI. 02 Operation (Geh.Rat Czerny): Mesorectalschnitt. Gallenblase klein, derb mit Netz und Duodenum fest verwachsen. Enthält viele Steine. Im Cysticus noch zwei Steine fühlbar. Cysticotomie. Extraktion der Steine. Danach fühlte man noch oberhalb des Cysticus im Hepaticus 3 Steine, welche nach Exstirpation der Gallenblase durch besondere Incision entfernt werden. Drainage des Hepaticus und des Cysticus. Im Uebrigen Vernähung der Incision. Tamponade. Schluss der Bauchwunde mit tiefgreifenden Seidennähten. — Verlauf völlig fieberfrei. Gallenfluss Anfangs reichlich. Nimmt in der 2. Woche ab. 15. XII. gut erholt, mit geschlossener Wunde geheilt entlassen. Icterus verschwunden. — Mitteilung vom 7. XI. 05: Sehr gutes Befinden. Keine Gallensteinbeschwerden mehr; Narbe fest, Stuhlgang in Ordnung, kann alles arbeiten.

Auffallend ist der Sitz der Steine im Hepaticus ohne tieferen Choledochusstein.

78. Cholelithiasis. Icterus. Steine in Gallenblase und Choledochus. Cholecystektomie. Hepaticusdrainage. Heilung.

1903. Nr. 182, Ph. G., 51j. Beamter. Mutter an Cholelithiasis gestorben. Seit 1892 Gallensteinkoliken. Karlsbader Kur mit Erfolg. Seit 1899 neue heftige Anfälle mit Icterus. Letzter Anfall vor 4 Wochen. 5. I. 03 Aufnahme. Leichter Icterus. Guter Ernährungszustand. Gallenblase kleinapfelgross, druckempfindlich. Leber etwas vergrössert. Stuhlgang braun gefärbt. — 8. I. Operation (Geh.Rat Czerny): Mesorectalschnitt. Gallenblase geschrumpft, mit Steinen gefüllt. Stark verwachsen. Nach der Leber zu kleine Perforation an der Gallenblase. Nach Choledochotomie werden mehrere kirschkerngrosse Steine aus Choledochus und Hepaticus entleert. Der Hepaticus drainiert und die Gallenblase exstirpiert. Tamponade. Durchgreifende Bauchseidennähte. — Anfangs etwas Fieber. Leichte Bronchitis. Mässiger Gallenfluss. Nach Entfernung des Choledochusrohrs am 22. I. rasche Heilung. 7. II. 03 gut erholt mit geschlossener Wunde entlassen.

79. Cholelithiasis. Steine in Gallenblase, Cysticus und Choledochus ohne Icterus. Wanderniere. Cysticotomie. Choledochotomie. Hepaticusdrainage. Cholecystektomie, Heilung.

1903. Nr. 303. M. M., 45j. Landwirtsfrau. Vor zwei Jahren heftige Schmerzen im ganzen Leib, mehrere Wochen lang anhaltend. Stuhlgang stark verstopft. Seit 6 Wochen neue Schmerzen im ganzen Leib. 20. I. 03

Aufnahme. Kein Icterus. Ziemlich starker Meteorismus. Magen dilatiert. In der r. Oberbauchgegend beweglicher faustgrosser empfindlicher Tumor von glatter Oberfläche. Rechte Niere ebenfalls fühlbar. Die Diagnose schwankt zwischen Empyem der Gallenblase und einem Carcinom des Magens oder der Flexura hepatica. — 23. I. Operation (Geh.Rat Czerny): Mesorectalschnitt. Der grosse Tumor war die rechte Niere, welche dicht hinter der Bauchwand von Darm und Mesenterium bedeckt vorlag. Gallenblase von normaler Grösse; fest verwachsen, enthält mehrere scharfkantige Steine. Ein bohnengrosser Cysticusstein durch direkte Incision entfernt, dann Choledochotomie, Entfernung eines scharfkantigen bohnengrossen Steines, der dicht oberhalb des Duodenums sass. Hepaticusdrainage. Cholecystektomie. Tamponade. Tiefgreifende Bauchseidennähte. Verlauf: Nach der Operation Temperaturabfall, gute Erholung. Am 3. Tag rechtsseitige Pneumonie. Gallenfluss normal. Vom 7. Tage ab gute Rekonvalescenz. 16. II. mit kleiner Gallenfistel gut erholt entlassen. — Mitteilung vom 13. XI. 05 (Dr. Scheu, Bruchsal): Keine Gallensteinanfälle mehr. Stuhlgang regelmässig, braun. Viel Leibschmerzen, besonders zur Zeit der Periode, Spasmen der unteren Extremitäten und Parästhesien bis zum Knie. (Multiple Sklerose? Hysterie?) Nervenerkrankung seit der Operation schlimmer, aber schon vorher bestanden.

Bemerkenswert sind in diesem Falle die differentialdiagnostischen Schwierigkeiten, sowie das Bestehen eines tiefen Choledochussteines ohne Icterus.

80. Cholelithiasis. Icterus seit 3/4 Jahren. Nabelhernie. Empyem der Gallenblase. Stein am Uebergang des Cysticus in den Choledochus. Choledochotomie. Hepaticusdrainage. Cholecystektomie. Heilung.

1903. Nr. 436. P. Sch., 54j. Kaufmannsfrau. Mutter leberleidend, häufig Icterus. Seit mehreren Jahren Magenbeschwerden. Obstipation. Vor 3/4 Jahren Schmerzanfall mit Fieber und Icterus. Karlsbader Kur ohne wesentlichen Erfolg. Icterus bleibt bestehen. Vor 1/2 Jahr Exstirpation eines cervikalen Myoms wegen starker Blutung. Danach Besserung. 8. II. 03 Aufnahme. Mittelstarker Icterus. Kleine Hautblutung. Grosse Nabelhernie. Leber nicht vergrössert, hart, höckerig. Gallenblase nussgross, druckempfindlich. Stuhlgang acholisch. Klin. Diagn.: Chron. Choledochusverschluss, wahrscheinlich durch Stein. — 10. II. Operation (Geh.Rat Czerny): Medianschnitt mit Umschneidung des Nabelbruches. Excision des Nabelbruches, Leberoberfläche etwas höckerig. Gallenblase klein, geschrumpft, enthält dicken Eiter. Am Uebergang des Cysticus in den Choledochus hühnereigrosser Stein fühlbar. Choledochotomie. Extraktion des Steines. Danach entleert sich sehr viel eitriger Schleim aus dem Hepaticus. Hepaticusdrainage. Cholecystektomie. Tamponade. Etagennaht der Bauchwunde. Der Stein länglich eiförmig. 5 cm lang, 2 1/2—3 dick. In der

Mitte durchscheinend bernsteingelb, an den Polen pigmentiert. — Verlauf ohne Störung. Aus dem Choledochusrohr entleert sich schon am 2. Tage reichlich Galle. Icterus nimmt ab. Stuhlgang noch wenig gefärbt. 2. III. Da der Stuhlgang immer noch acholisch, wird durch die Bauchfistel eine Katheterisation des Choledochus versucht. 12. III. 03 mit geschlossener Wunde gut erholt entlassen. Stuhlgang in den letzten Tagen gefärbt. — Mitteilung 30. XII. 03: Ausgezeichnetes Befinden. Mitteilung 16. II. 06 (Bezirksarzt Dr. Schmidt, Aschaffenburg): Gutes Befinden, keine Gallensteinbeschwerden mehr. Mässiger Bauchbruch, Bandage.

Zu beachten ist die gute Dauerheilung trotz des langen Bestehens des Icterus und der Schwierigkeit der Nachbehandlung.

81. Cholelithiasis. Icterus. Steine in Gallenblase, Cysticus und Choledochus. Choledochotomie. Hepaticusdrainage. Cholecystektomie. Heilung nach peritonealer Reizung.

1903. Nr. 955. E. H., 57j. Schutzmannsfrau. Seit 4 Jahren Gallensteinkoliken, zeitweise mit Icterus, Schüttelfrost und Fieber. Seit 4 Wochen Verschlimmerung. Vor 8 Tagen heftiger Schmerzanfall, seitdem Icterus. 28. IV. 03 Aufnahme. Guter Ernährungszustand. Deutlicher Icterus. Leber vergrössert. In der Gallenblasengegend undeutliche schmerzhafte Resistenz. Im Epigastrium ebenfalls deutliche Resistenz. Magen dilatiert. Klin. Diagn.: Cholelithiasis. Cholecystitis. Choledochusstein. — 30. IV. 03 Operation (Dr. Simon): Pararectalschnitt. Gallenblase faustgross mit stark verdickter hämorrhagischer Wandung. Enthält zahlreiche Steine. Einer über Nussgrösse. Einige Steine auch noch im Cysticus. Choledochus stark erweitert. Choledochotomie. Extraktion eines haselnussgrossen an der Papilla Vateri sitzenden Steines mit grosser Mühe. Drainage des Choledochus. Cholecystektomie. Etagennaht der Bauchdecken. — Anfangs dauernd hohes Fieber. Leichte peritoneale Reizung. Vom 6. Tage ab glatter Verlauf. 23. V. mit geschlossener Wunde in gutem Allgemeinbefinden entlassen. Icterus verschwunden. Stuhlgang gefärbt. — Mitteilung vom 8. XI. 05: Gutes Befinden, leichte Arbeit möglich, keine Anfälle mehr; nur Schmerzen im Rücken bei Witterungswechsel. Narbe fest, Stuhlgang in Ordnung.

82. Cholelithiasis. Icterus. Steine in Gallenblase, Cysticus und Choledochus. Choledochotomie. Hepaticusdrainage. Cholecystektomie. Heilung.

1903. Nr. 1206. F. W., 40j. Fabrikarbeitersfrau. Vor einem Jahr während der letzten Gravidität Magenbeschwerden. Am 10. Wochenbettstage heftige Gallensteinkolik mit Fieber und Schüttelfrost. Seitdem häufige Anfälle. Letzter vor 8 Tagen. Seitdem Icterus. 30. V. 03 Leichter Icterus. Leber etwas vergrössert. Gallenblase nicht palpabel. Gallenblasengegend empfindlich. Stuhlgang normal gefärbt. Während der Vorbereitung Schmerz-

anfall. Rechte Oberbauchgegend im Ganzen druckempfindlich. Klin. Diagn.: Cholelithiasis. Cholecystitis und Pericholecystitis. — 3. VI. Operation (Dr. Nehrkorn): Pararectalschnitt. Gallenblase von normaler Grösse, prall mit Steinen gefüllt, enthält etwas trüben Schleim und 13 gelb-braune bis kleinhaselnussgrosse Steine. Einige im Cysticus und in Nischen eingebacken, können erst nach Spaltung der Gallenblase in ganzer Länge extrahiert werden. Im Choledochus ein beweglicher Stein. Choledochotomie. Extraktion des Steines. Hepaticusdrainage. Cholecystektomie. Tamponade. Tiefgreifende Bauchseidennähte. Blutung während der Operation ziemlich lebhaft. — Verlauf völlig fieberfrei. Gallenfluss Anfangs stark. Stuhlgang normal gefärbt von der dritten Woche ab. 28. VI. mit kleiner, wenig secernierender Gallenfistel gut erholt entlassen. — Mitteilung vom 13. XI. 05 (Dr. Berlet, Ludwigshafen): Gutes Befinden. Keine Gallenbeschwerden mehr; nur ab und zu allgemeine Leibschmerzen. Narbe fest; Stuhlgang regelmässig; leichte Arbeit möglich; im Jahre 1905 Partus ohne Störung.

83. Cholelithiasis. Icterus. Steine in Gallenblase und Choledochus. Empyem der Gallenblase. Choledochotomie, Hepaticusdrainage. Cholecystektomie. Heilung.

1903. Nr. 1369. E. F., 46 j. Kaufmannsfrau. Vor 4 Jahren Typhus. Seit 1/4 Jahre Gallensteinkolikanfälle mit Erbrechen und Icterus. Ostern 1903 starker Anfall mit Fieber. Oelkur, 21 Gallensteine sollen abgegangen sein. Seit 4 Wochen schwerkranker Zustand. Starker Icterus. Ziemlich starker Meteorismus mit deutlicher Peristaltik der Dünndärme und des Colons. Leber vergrössert. In Gallenblasengegend kleiner, harter Tumor zu fühlen. Im Epigastrium in der Tiefe schmerzhafte Resistenz. Stuhlgang völlig acholisch. Klin. Diagn.: Chronischer Choledochusverschluss durch Stein. Empyem der Gallenblase. — 24. VI. Operation (Geh.-Rat Czerny): Mesorectalschnitt. Leber vergrössert. Gallenblase klein, hart, mit Steinen gefüllt. Stark verwachsen, enthält dicken, grünlichen Eiter. Im Choledochus 4 Steine. Nach Choledochotomie entfernt. Cholecystektomie. Hepaticusdrainage. Tamponade. Durchgreifende Bauchnähte. — Verlauf völlig fieberfrei. Rasche Erholung, Gallenfluss mässig, nimmt in der dritten Woche ab. 16. VII. mit geschlossener Wunde entlassen. Icterus verschwunden. Stuhlgang gefärbt.

84. Cholelithiasis. Steine in Gallenblase und Choledochus ohne Icterus. Choledochotomie. Hepaticusdrainage. Cholecystektomie. Heilung.

1903. Nr. 1537. K. St., 52 j. Taglöhnersfrau. Seit 5 Jahren heftige Gallensteinattacken ohne Icterus. Seit 1901 zeitweise Icterus. Verschlimmerung. Mai 1903 Abgang einiger Steine, danach noch ein heftiger Anfall mit Gelbsucht. 14. VII. 03 Aufnahme. Guter Ernährungszustand, kein Icterus. Leber etwas vergrössert. Gallenblase nicht palpabel. Klin.

Diagn.: Cholelithiasis in Gallenblase, vielleicht Choledochusstein? — 17. VII. 03 Operation (Prof. Petersen): Pararectalschnitt. Gallenblase klein, geschrumpft, enthält viele kleine Steine. In der Tiefe starke Adhäsionen. Choledochus erweitert. Dicht oberhalb des Duodenums ein grösserer Stein, der nach Choledochotomie mit Mühe entfernt wird. Choledochusdrainage. Cholecystektomie. Tamponade. Etagennaht der Bauchwunde. — Verlauf fieberfrei, ohne Störung. Gallenfluss nimmt in der zweiten Woche ab, doch bleibt noch kleine Gallenfistel bestehen. 3. VIII. 03 mit kleiner Gallenfistel entlassen. Gutes Befinden. — Vorstellung am 13. XI. 05: Ausgezeichnetes Aussehen, kann alles arbeiten; keinerlei Beschwerden. Narbe fest; Stuhlgang regelmässig, braun.

Auffallend ist das Fehlen von Icterus bei Bestehen des Choledochussteines mit Erweiterung des Choledochus.

85. Cholelithiasis. Icterus. Steine in Gallenblase, Cysticus und Choledochus, Choledochotomie. Hepaticusdrainage. Cholecystektomie. Heilung.

1903. Nr. 1704. M. A., 39j. Kolporteursfrau. Erste Anfälle vor 9 Jahren während des sechsten Wochenbetts mit Fieber. Seitdem alljährlich 3—4 Anfälle mit Icterus und Fieber. Seit Weihnachten 1902 häufigere stärkere Anfälle. Letzter vor 14 Tagen. 7. VIII. 03 Aufnahme. Guter Ernährungszustand. Leichter Icterus. Leber wenig vergrössert. Gallenblasengegend etwas empfindlich. Rechte Niere tiefstehend, beweglich. — 12. VIII. Operation (Dr. Simon): Mesorectalschnitt. Leber tiefstehend. Gallenblase hühnereigross mit stark verdickter Wandung, enthält reichlich galligen Eiter und ca. 30 linsen- bis haselnussgrosse Steine. Einer wird tief aus dem Cysticus extrahiert. Im Choledochus ein Stein. Choledochotomie. Extraktion des Steines. Hepaticusdrainage. Cholecystektomie. — Verlauf vollkommen fieberfrei und ohne Störung. Gallenfluss anfangs reichlich, versiegt nach Entfernung des Rohres am 16. Tag. Stuhlgang gut gefärbt. 4. IX. 03 mit kleiner Fistel entlassen. — Mitteilung vom 14. XI. 05: Gutes Befinden. Keine Anfälle mehr, nur dumpfe Rückenschmerzen; kann alles arbeiten. Unbedeutender Bruch in der Mitte der Narbe. Stuhlgang regelmässig, braun.

86. Cholelithiasis. Steine in Gallenblase und Choledochus ohne Icterus. Choledochotomie. Cholecystektomie. Hepaticusdrainage. Heilung.

1903. Nr. 1981. M. H., 45j. Taglöhnersfrau. Vor 16 Jahren Unterleibsentzündung, vor 10 Jahren Blinddarmentzündung; seit 8 Wochen heftige Schmerzanfälle in der Gallenblasengegend, in den Rücken ausstrahlend; kein Icterus. 18. IX. Aufnahme. Kein Icterus, Leber vergrössert, Gallenblase hart mit Steinen gefüllt, palpabel. — 22. IX. Operation (Prof. Petersen): Pararectalschnitt, wenig Adhäsionen, Gallenblase prall mit

Steinen gefüllt, wird exstirpiert, Cysticusstumpf übernäht, im Choledochus dicht am Duodenum noch ein Stein, Choledochotomie, Extraktion des doppeltkirschkerngrossen Steins mit Facetten von bröckeliger Konsistenz. Hepaticusdrainage. Verkleinerung der Choledochuswunde, Tamponade. Durchgreifende Bauchnaht. — Verlauf ohne jede Störung. 15. X. mit kleiner granulierender Wunde entlassen. — Mitteilung vom 17. XII. 05: Sehr gutes Befinden; keine Anfälle mehr, nur Bauchbruch, trägt Leibbinde. Stuhlgang regelmässig, kann alles arbeiten.

Auffallend ist das Bestehen des tiefen Choledochussteines ohne Icterus. Bei ungenauer Untersuchung hätte dieser Stein sicher leicht übersehen werden können.

87. Cholelithiasis. Icterus. Steine in Gallenblase, Choledochus und Hepaticus. Choledochotomie. Hepaticusdrainage. Cholecystektomie. Heilung.

1903. Nr. 2250. K. S., 29j. Bergmannswitwe. Vor 3 Wochen plötzlich mit Schmerzen in der r. oberen Bauchgegend und Erbrechen erkrankt. Darauf Icterus. Seit 8 Tagen Bildung einer schmerzhaften Geschwulst in der Gallenblasengegend. 1. XI. 03 Aufnahme. Mässiger Icterus. Ziemlich starker Meteorismus. Gallenblase faustgross. Druckempfindlich. Leber etwas vergrössert. Klin. Diagn.: Cholelithiasis. Hydrops der Gallenblase. Choledochusstein? — 4. XI. Operation (Geh.Rat Czerny): Mesorektalschnitt. Gallenblase stark ausgedehnt. Verwachsen, enthält einige Steine und gallig-eitrigen Inhalt. Lösung der Verwachsungen, wobei am Colon eine abgeschundene Stelle übernäht wurde. Im Choledochus und Hepaticus mehrere bohnen- bis kirschkerngrosse Steine. Nach Choledochotomie extrahiert. Pankreaskopf auffallend derb und beweglich. Hepaticusdrainage. Cholecystektomie. Tamponade. Durchgreifende Bauchseidennähte. — Verlauf fieberfrei ohne Störungen. Gallenfluss mässig. 30. XI. mit geschlossener Wunde geheilt entlassen. — Mitteilung vom 10. XI. 05. Ziemlich gutes Befinden. Narbe fest; keine Anfälle mehr, nur leichten Druck im Magen. Leichte Arbeit möglich. Stuhlgang regelmässig.

88. Cholelithiasis. Steine in Gallenblase, Cysticus und Choledochus ohne Icterus. Choledochotomie. Hepaticusdrainage. Cholecystektomie. Heilung.

1904. Nr. 597. F. H., 44j. Taglöhnerswitwe. Vor 11 Jahren Influenza und Lungenentzündung. Im Anschluss daran zum ersten Male Magenkrämpfe. Seitdem häufige Schmerzanfälle mit Icterus. Letzter September 1903, seitdem dauernd Schmerzen. Leichter Icterus. 8. III. 04 Aufnahme. Guter Ernährungszustand, kein Icterus. Leber nicht vergrössert. Gallenblase nicht palpabel. — 11. III. Operation (Prof. Petersen): Pararectalschnitt. Gallenblase etwas vergrössert, enthält hellgelbe Galle und acht

Steine. Einige noch im Cysticus. Im Choledochus ein eingekeilter Stein fühlbar. Choledochotomie. Extraktion von drei Steinen aus dem Choledochus und aus dem Hepaticus. Im Hepaticus fühlte man noch eine Resistenz, die als Stein aufgefasst wurde. Nach ausgiebiger Spaltung findet sich dieser Stein nicht mehr, sodass er entweder unbemerkt herausgeschlupft oder in einen hohen Hepaticusgang zurückgeschlupft sein muss. Hepaticusdrainage. Cholecystektomie. Tamponade. Etagennaht der Bauchwunde. — Verlauf fieberfrei und ohne besondere Störungen. Gallenfluss bis in die dritte Woche, dann glatte Heilung. Stuhlgang gefärbt. 15. IV. mit fast geschlossener Wunde entlassen. — Mitteilung vom 9. XI. 05 (Dr. Kirsch, Speyer): Im Allgemeinen gutes Befinden. Alle 4 Wochen Schmerzanfälle an der gleichen Stelle wie früher, 1—3 Tage dauernd, ohne Icterus. Narbe fest. Stuhlgang regelmässig, braun.

Auffallend ist das Fehlen von Icterus trotz der Choledochussteine. Die jetzt noch bestehenden Anfälle deuten auf einen zurückgelassenen Stein, doch ist der Sitz desselben, in Anbetracht der Cholecystektomie, des Fehlens von Icterus, nicht leicht zu bestimmen (vielleicht in einem Hepaticus?).

89. Cholelithiasis. Alte Cholecystostomie. Gallenfistel, Choledochusstein ohne Icterus. Choledochotomie. Hepaticusdrainage. Cholecystektomie. Heilung.

1904. Nr. 946. D. H., 46 j. Privatiere. Seit einigen Jahren Gallensteinbeschwerden. Am 26. II. 03 auswärts Operation wegen Gallensteinen und Empyem der Gallenblase. Die zurückgebliebene Fistel schloss sich nach 2 Monaten. Mitte März 1904 brach die Fistel auf und entleerte Galle. In den letzten 6 Wochen hatte sie 4 Koliken mit Icterus und Erbrechen. 2. V. 04 Aufnahme. Anämische Frau. Dem r. Rippenbogen parallel 15 cm lange Narbe. In der Mitte eine kleine Fistel. In der Tiefe diffuse Resistenz. Gallenblase? Klin. Diagn.: Choledochusstein. — 6. V. 04. Operation (Geh.Rat Czerny): Pararectalschnitt unterhalb der alten Narbe. Lösung der Adhäsionen. Gallenblase stark geschrumpft. Choledochus stark erweitert, enthält dicht unterhalb der Einmündung des Cysticus einen erbsengrossen Stein. Choledochotomie. Extraktion des Steines. Hepaticusdrainage. Cholecystektomie. Tamponade. Durchgreifende Bauchnaht. — Verlauf fieberfrei ohne Störung, bis zum 13. Tag Gallenfistel, dann Schleimfistel. 26. V. mit kleiner Schleimfistel beschwerdefrei entlassen. — Mitteilung vom 20. XI. 05: Sehr gutes Befinden. Keine Beschwerden mehr, kann alles arbeiten. Narbe fest, manchmal bei der Periode Druckgefühl im Leib.

90. Cholelithiasis. Bauchbruch nach alter Cholecystostomie. Stein im Hepaticus ohne Icterus. Hepatikotomie. Hepaticusdrainage. Cholecystektomie. Radikal-

operation des Bauchbruchs. Heilung.

1904. Nr. 964. L. R., 38j. Schreinersfrau. Seit 18 Jahren Schmerzanfälle in der Gallenblasengegend, seit einem Jahr mit Icterus. IX. 03. Operation in Trier (Dr. Heddäus). Entfernung von 31 Steinen aus der Gallenblase. Seitdem zeitweise wieder Schmerzen mit leichtem Icterus. Starker Husten. Bauchbruch. 3. V. 04. Aufnahme. Gut genährte Frau, kein deutlicher Icterus. Am r. Rectusrande 15 cm lange Narbe. In der Mitte ein Bauchbruch. Sonst keinen Befund. Während der Vorbereitung Kolikanfall. Gallenblase palpabel, druckempfindlich. Klin. Diagn.: Zurückgebliebener Cysticusstein? — 6. V. 04 Operation (Geh.Rat Czerny): Elliptische Excision der alten Narbe. Adhäsionen der Leber und stark vergrösserten Gallenblase mit Colon transversum und Duodenum. Gallenblase enthält goldgelbe Galle, kein Stein. Im Hepaticus dicht oberhalb der Einmündung des Cysticus erbsengrosser Stein durch direkte Incision entfernt. Darauf entleert sich hellgelbe schleimige Galle. Hepaticusdrainage. Cholecystektomie. Radikaloperation des Bauchbruchs. — Verlauf fieberfrei und glatt. Am 12. Tage Entfernung des Choledochusrohrs, 30. V. entlassen mit geschlossener Wunde in gutem Befinden. — Mitteilung vom 10. XI. 05: Sehr gutes Befinden. Kann alles arbeiten. Stuhlgang regelmässig, braun. Einmal ein Schmerzanfall in der Gallenblasengegend (?). Narbe fest.

Der bei der ersten Operation übersehene Stein war wohl sicher sehr beweglich; er fand sich bei der Operation im Hepaticus, dabei war aber Galle in der Gallenblase, auch bestand kein Icterus.

91. Cholelithiasis. Icterus. Steine in Gallenblase, Cysticus, Choledochus und Hepaticus. Cholecystitis. Sepsis. Cholecystektomie. Hepaticusdrainage. Heilung.

1904. Nr. 1045. Ch. L., 45j. Kaufmannsfrau. Seit vielen Jahren Gallensteinkoliken, letzter Anfall vor mehreren Wochen, seitdem dauernder Icterus. Schweres Fieber. 12. V. Aufnahme. Septischer Zustand, leichte Benommenheit, starke Abmagerung, hochgradiger Icterus. Leber sehr vergrössert. Gallenblase nicht palpabel. Stuhlgang acholisch. — 14. V. Operation (Geh.Rat Czerny): Mesorektalschnitt. Leber überall verwachsen. Auf der Oberfläche dicht besetzt mit bis erbsengrossen Gallengangektasien von grünlicher bis schwärzlicher Farbe. Gallenblase geschrumpft, enthält einen Stein. Cysticus erweitert, wird bis in den Choledochus gespalten, worauf sich blass gefärbte Galle entleerte. Im Cysticus 2, im Choledochus und Hepaticus noch 3 Steine. Extraktion der Steine. Pankreaskopf derb, höckerig, zweifellos chronisch entzündet. Hepaticusdrainage. Exstirpation der Gallenblase. Tamponade. Durchgreifende Bauchnaht. — Vom Operationstage ab rasche Besserung. Sensorium wird freier, Allgemeinzustand bessert sich rasch. Wundheilung ohne Störung. 16. VI. 04 geheilt ent-

lassen. — Mitteilung vom 27. II. 06. Dr. Orth Speyer. Sehr gutes Befinden, keine Gallensteinbeschwerden mehr. Stuhlgang regelmässig, braun gefärbt.

92. Cholelithiasis. Icterus. Choledochusstein. Empyem der Gallenblase. Choledochotomie, Hepaticusdrainage, Cholecystektomie. Heilung.

1904. Nr. 2199. R. W., 48j. Kutscherswitwe. Mann starb an Leberleiden. Seit 8—9 Jahren Kolikschmerzen in der Magengegend, besonders nach starken Gemütsbewegungen. Seit $1^3/_4$ Jahr Verschlimmerung. Häufige Anfälle von Schmerzen mit Icterus und Erbrechen. Mehrfach Fieber. Karlsbader Kur ohne Erfolg. Oelkur mit nur kurzer Erleichterung. Letzter Anfall vor 8 Tagen mit schwerem Icterus. 24. X. 04. Aufnahme. Guter Ernährungszustand. Leichter Icterus. Ziemlich starkes Fettpolster. Leber vergrössert. Gallenblase nicht fühlbar. Geringes Fieber. Klin. Diagn.: Choledochusstein, Cholangitis. — 26. X. Operation (Geh.-Rat Czerny): Mesorectalschnitt. Gallenblase klein, fest verwachsen, besonders mit dem Duodenum. In der Gallenblase klarer Schleim und etwas Eiter. Choledochus von geschwollenen Lymphdrüsen umgeben, enthält unterhalb der Einmündung des Cysticus einen vogelkirschengrossen Stein. Choledochotomie. Extraktion in Stücken mit einiger Mühe. Hepaticusdrainage. Cholecystektomie. Tamponade. Durchgreifende Bauchnaht. — Verlauf fieberfrei, vollständig glatt. Gallenfluss anfangs stark, nach Entfernung des Drainrohrs am 9. Tage allmählich abnehmend. Abnahme des Icterus. Stuhlgang gefärbt. 17. XI. Entlassung mit geschlossener Wunde ohne Beschwerden. — Mitteilung vom 12. II. 06 (Dr. Clauss, Pforzheim): Ausgezeichnetes Befinden. Narbe fest, kann alles arbeiten. Keine Beschwerden. Stuhlgang regelmässig. Gewichtszunahme 50 Pfund. Blühendes Aussehen.

93. Cholelithiasis. Icterus gravis. Stein in Choledochus. Empyem der Gallenblase. Choledochotomie. Hepaticusdrainage. Cholecystektomie. Exitus. Myokarditis, Mitralinsufficienz. Duodenalstenose durch die Naht.

1904. Nr. 2207. M. D., 50j. Privatiere. Eine Schwester leidet an Gallensteinen. Mehrfach Gelenkrheumatismus mit Herzbeschwerden. Frühjahr 1902 erster Gallensteinanfall, sodann noch zwei Anfälle mit leichtem Icterus und Schüttelfrost. Letzter Anfall September 1904, seitdem dauernder Icterus. 27. X. Aufnahme. Starkes Fettpolster. Ausgesprochener Icterus. Leichte Cyanose des Gesichts. Geringe Oedeme. Deutliche Verbreiterung des Herzens. Systolisches Geräusch an der Spitze. Starke Vergrösserung der Leber. Druckempfindlichkeit in der Gallenblasengegend. Stuhlgang völlig acholisch. Klin. Diagn.: Cholelithiasis. Choledochusstein. — 28. X. Operation (Geh.Rat Czerny): Mesorectalschnitt.

Leber fest verwachsen. Gallenblase geschrumpft, enthält etwas eitrigen Schleim. Ampulle der Gallenblase, ausgedehnt mit dem Colon transversum fest verwachsen. Eröffnung des Colon transversum bei der Ablösung. Später Schluss des Colon durch zweireihige Naht. Choledochus stark erweitert, wird incidiert, enthält schwarzgefärbte Galle und einen maulbeerförmigen Stein. Die Gallenblase mit der völlig ulcerierten Ampulle wird exstirpiert. Hepaticusdrainage. Drainage der Ampullengegend. Tamponade. Etagennaht der Bauchdecken. — Verlauf ohne Fieber, doch besteht grosse Schwäche. Gallenfluss ziemlich reichlich. Vom 6. Tag ab zunehmende Schwäche, Somnolenz. Icterus verschwindet nicht, mehrfaches Erbrechen blutiger Massen. 3. XI. plötzlicher Exitus an Herzschwäche. Keine Zeichen von Peritonitis oder Blutung. — Sektion: Wunde völlig aseptisch, Magen stark dilatiert mit hämorrhagischen Erosionen, besonders auch im Duodenum. Die anscheinend am Colon transversum angelegte Naht findet sich am Duodenum quer verlaufend ziemlich stark stenosierend, völlig sufficient. Erhebliche Myokarditis. Mitralinsufficienz. Keine Steine.

Dieser Fall zeigt wieder, wie schwierig bei verschleppten Icterusfällen mit starken Adhäsionen die Orientierung sein kann. Der für das Colon gehaltene Darm war das Duodenum und die Naht verursachte starke Stenose, dadurch dauerndes hämorrhagisches Erbrechen. Daneben hat sicher die schwere Herzerkrankung den ungünstigen Erfolg mit verschuldet. Dieser Fall ist also wohl nicht allein dem Icterus gravis zur Last zu legen.

94. Cholelithiasis. Icterus gravis. Steine in Gallenblase, Choledochus und Hepaticus. Choledochotomie. Hepaticusdrainage. Cholecystektomie. Exitus. Myokarditis. Biliäre Lebercirrhose. Pancreatitis chronica. Hepatitis.

1904. Nr. 2225. F. B., 48j. Fabrikarbeiterswitwe. Seit 3 Wochen plötzliche Erkrankung mit heftigen Schmerzen in der Magengegend, Erbrechen und Fieber. Vom 3. Tag ab Icterus. Seitdem häufige Koliken. Dauernder Icterus. 27. X. Aufnahme. Starkes Fettpolster, hochgradiger Icterus, geringe Oedeme. Mässiger Meteorismus. Leber vergrössert. Gallenblase nicht fühlbar. Klin. Diagn.: Choledochusstein? Carcinom? — 31. X. Operation (Geh.Rat Czerny): Mesorectalschnitt. Gallenblase geschrumpft, mit Steinen prall gefüllt, stark mit Colon und Duodenum verwachsen. Bei der Ablösung riss die Gallenblase ein und entleerte Steine. Bei der weiteren Lösung der Verwachsung riss die Einmündungsstelle des Cysticus in den Choledochus ein und es entleerten sich mehrere Choledochussteine, ein vogelkirschengrosser Stein sass eingekeilt dicht oberhalb des Duodenums und wurde mit Mühe extrahiert. Aus dem Hepaticus werden

noch 4 Steine extrahiert. Hepaticusdrainage. Cholecystektomie. Ausgedehnte Tamponade. Etagennaht der Bauchdecken. Nach der Operation Puls 120, sehr klein. Auf Kochsalzinfusion zeitweise Besserung. In der Nacht plötzlicher Collaps. Exitus am 1. XI. — Sektion: Keine Peritonitis. Keine Blutung, biliäre Lebercirrhose. Chronische Pancreatitis. Parenchymatöse Nephritis. Myocarditis.

Die schon vorhandenen hochgradigen Icterusfolgen an Leber. Pankreas, Nieren und besonders am Herzen vereitelten den Erfolg der sonst wohlgelungenen radikalen Operation.

e) Transduodenale Choledochotomien.

95. Cholelithiasis. Icterus. Steine in Gallenblase und Cysticus. 1) Cholecystostomie. Gallenfistel. 2) Transduodenale Choledochotomie. Uebersehener Choledochusstein. Heilung nach Nachblutung[1]).

1903. Nr. 739. E. Ch., 38j. Landwirtsfrau. Seit Ende 1902 mehrfache Schmerzanfälle in der r. Seite mit Icterus. 26. III. Aufnahme. Mässiger Icterus, seit 3 Wochen bestehend. Leber etwas vergrössert. Gallenblase nicht zu fühlen. Klin. Diagn.: Cholelithiasis. Choledochusstein? — 30. III. Operation (Prof. Petersen): Pararectalschnitt. Gallenblase stark verdickt, mässig verwachsen, enthält mehrere bohnen- bis kirschkerngrosse Steine, im Cysticus ein eingekeilter Stein. In den tiefen Gängen keine Steine zu fühlen. Cholecystostomie. Etagennaht der Bauchdecken. — Nach vier Tagen Beginn der Gallensekretion, die trotz Tamponade bestehen bleibt. Stuhlgang acholisch. Daher 8. V. zweite Operation (Prof. Petersen): Schnitt in der alten Narbe, später durch kleinen Querschnitt nach innen erweitert. Auslösung der Gallenblase aus den Adhäsionen. Im Choledochus dicht oberhalb des Duodenums nussgrosser Stein zu fühlen. Da der Stein vollständig im retroduodenalen Abschnitt des Choledochus sitzt, wird die transduodenale Choledochotomie vorgenommen. Quere Incision des Duodenums in der Höhe der Papille. Incision der Papille. Extraktion des Steines. Derselbe ist pyramidenförmig, kirschgross. Das Duodenum in querer Richtung mit doppelreihiger Seidenknopfnaht geschlossen. Catgutnaht der Gallenblase und Versenkung. Ausgiebige Tamponade. Etagennaht der Bauchwunde. — 11. V. beim Vorziehen des Tampons Nachblutung. Eröffnung der Wunde in Aethernarkose. Mehrfache Umstechung. Weiterer Verlauf ohne Störung. Stühle gefärbt. 6. VI. Entlassung. — Mitteilung vom 18. XI. 05: Sehr gutes Befinden. Gewichtszunahme. Die Fistel, aus der sich im Juni und Juli noch Seidenfäden entleerten, schloss sich im August 1903. Seitdem ist die Narbe fest, und besteht ein geringer Bauchbruch, der aber keine

1) Vgl. G. Lefmann, Ueber Duodenotomie zur Entfernung von Gallensteinen. Diese Beiträge Bd. 42. S. 346.

Beschwerden macht; sie trägt auch keine Binde mehr; kann alle Arbeit verrichten; Stuhlgang regelmässig. Keine Schmerzen.

Der Fall ist in verschiedener Hinsicht höchst bemerkenswert, zunächst wegen des bei der ersten Operation übersehenen Choledochussteines. Allerdings machte der im Cysticus eingekeilte Stein den Eindruck eines Verschlusssteines. Zweitens ist hervorzuheben, dass eine ideale transduodenale Choledochotomie ohne Drainage der Gallenwege ausgeführt wurde; im Hinblick auf die mögliche Infektion der Gallenwege vom Darm aus, ist doch wohl eine Hepaticusdrainage vorzuziehen. Auch an Stelle der Versenkung der vernähten Gallenblase würde wohl besser eine Ektomie ausgeführt werden; erstere geschah wohl, um die schon lang dauernde Operation nicht noch eingreifender zu gestalten. Immerhin ist der Heilungsverlauf und das Dauerresultat so günstig, als man es nur wünschen kann.

96. Cholelithiasis. Icterus gravis. Steine in Gallenblase und Choledochus. Choledochotomie, transduodenale Choledochotomie. Hepaticusdrainage. Cholecystektomie. Heilung[1]).

1903. Nr. 1180. K. B., 43j. Spenglersfrau. Im zweiten Wochenbett vor 20 Jahren erster heftiger Gallensteinanfall. Seitdem mehrere Anfälle. Seit Dezember 1902 schwerer Anfall mit Icterus, Schüttelfrost und Fieber. Seitdem Icterus, Schmerzen. 26. V. Aufnahme. Hochgradiger Icterus. An den Unterschenkeln Hautblutung, mehrfache Kratzeffekte. In der Gallenblasengegend undeutliche, schmerzhafte Resistenz. — 28. V. Operation (Prof. Petersen): Mesorectalschnitt, später durch Querschnitt erweitert. Gallenblase stark verwachsen, enthält trübe Galle, mehrere Steine. Spaltung des Cysticus bis in den Choledochus. Extraktion zweier Steine aus dem Choledochus. Ein Stein ist noch in der Gegend der Papilla Vateri zu fühlen. Versuch der Mobilisation des Duodenums misslingt, daher transduodenale Choledochotomie. Quere Incision des Duodenums. Längsincision der Papille. Extraktion des Steines. Schluss der Duodenalwunde mit doppelreihiger Naht. Hepaticusdrainage, Cholecystektomie. Ausgedehnte Tamponade. Durchgreifende Bauchdeckenseidennähte. — Verlauf ohne Störung. Anfangs starker Gallenfluss, der in der dritten Woche versiegt. 23. VI. 03. Entlassung mit geheilter Wunde in gutem Befinden. Icterus fast verschwunden. Stuhlgang gefärbt. — Nachricht auf Anfrage nicht zu erhalten.

1) Vgl. G. Lefmann, Ueber Duodenotomie zur Entfernung von Gallensteinen. Diese Beiträge Bd. 42. S. 346.

XXIX.

AUS DER

HEIDELBERGER CHIRURGISCHEN KLINIK

DIREKTOR: GEH. RAT PROF. DR. CZERNY, EXC.

Der ätiologische Zusammenhang zwischen akutem einmaligem Trauma und Sarkom.

Ein Beitrag zur Aetiologie der malignen Tumoren.

Von

Dr. S. Löwenstein,
prakt. Arzt in Bruchsal.

Die Entstehungsursachen der Krankheiten aufzuklären bildet heute mehr denn je einen integrierenden Bestandteil der medicinischen Forschung und die eminent praktische Bedeutung dieser Aufgabe liegt besonders auch auf dem Gebiet der sozialen Medicin, deren Aufbau und Bethätigung ja geradezu abhängig ist von der Kenntnis der Aetiologie der Krankheiten.

Ist auf solche Weise die Medicin von grösstem Einflusse auf die Gestaltung des öffentlich rechtlichen Lebens geworden, so erhielt sie ihrerseits rückwirkend dadurch manchen Antrieb zu neuen Forschungen. Auch die vorliegende Arbeit ist auf dem Boden eines Falles der Berufsgenossenschaft entstanden und soll einen Beitrag bilden zur Frage der Entstehungsursache der malignen Tumoren und zwar speciell des Sarkoms.

Welches sind nun pathologisch-anatomisch die Ursachen, die einen primären Tumor erzeugen, also ein primäres Sarkom hervorgehen lassen können?

Arnold kennt in seinen Vorlesungen über allgemeine Pathologie folgende Entstehungsursachen:

1) Trauma: Es kann einen später an der Einwirkungsstelle auftretenden Tumor entstehen lassen; oder aber das Trauma ist nicht die direkte Ursache der Entstehung, sondern bewirkt nur die Auslösung des rascheren Wachstums einer bereits schon bestehenden Geschwulst.

2) Chemische Einwirkungen.

3) Prädisposition durch vorausgegangene Entzündungen.

4) Primäre Veränderungen des Blutes und bakterielle Ursachen.

5) Spannungsdifferenzen im Gewebe.

6) Tumor als solcher ist angeboren.

7) Tumor ist im Keim angeboren (embryonal verschleppte Keime).

8) Prädisposition zur bestimmten Geschwulst ist angeboren.

9) Parthenogenetische Entwicklung der Geschwülste.

10) Inklusionstumoren.

Schmaus sieht das Hauptmoment

1) in der inneren Disposition, die erfahrungsgemäss unter der Einwirkung von Gelegenheitsursachen aktiv werden kann; eine solche Gelegenheitsursache kann ein Trauma sein.

Ausserdem aber sind ätiologische Momente:

2) Angeborensein der Tumoren,

3) Entstehung aus versprengten, gleichsam verirrten Keimen,

4) Uebergänge aus chronisch entzündlichen Zuständen zur Geschwulstbildung.

Cohnheim findet die Ursache aller Neubildungen in einem Fehler der embryonalen Anlage, wahrscheinlich darin bestehend, dass in einem früheren Stadium embryonaler Entwicklung mehr Zellen produciert wurden, als für den Aufbau des betr. Teiles nötig waren, so dass nun überschüssiges Zellenmaterial vorhanden sei, welches sich durch einen geringfügigen Anstoss zur Geschwulst ausbildet.

Virchow: Die Ursachen der Neubildungen sind rein lokale Störungen, welche erblich sind, oder erst extrauterin durch Krankheiten oder Insulte sich heranbilden können.

Wir sehen schon hieraus, dass die Aetiologie der Tumoren noch sehr diskutiert wird, also noch lange nicht bekannt ist.

Ohne aber die vielen Theorien noch weiter wiedergeben zu wollen, will ich mich hier nur darauf beschränken die Rolle klarzulegen, die das Trauma im Allgemeinen und das akute, also einmalige Trauma im besondern in der Geschwulsttheorie im Widerstreit der Meinungen einnimmt.

Unter Trauma im Allgemeinen müssen wir Verletzungen menschlichen Gewebes, mechanischer, chemischer oder thermischer Natur

begreifen, also auch solche, die chronisch auf das Gewebe einwirken.

Unter einmaligem Trauma dagegen verstehen wir die Schädigung der körperlichen oder geistigen Gesundheit durch ein plötzliches zeitlich bestimmbares Ereignis, welches in seinen — möglicherweise erst allmählich auftretenden Folgen — die Körperverletzung oder den Tod verursacht.

Betrachten wir zunächst die Stellung der Autoren, Anatomen wie Chirurgen, zur Frage des Entstehens von malignen Tumoren nach Traumen oder deutlicher nach äusseren Veranlassungen, so finden wir zunächst, dass dem chronischen mechanischen oder chemischen Reiz seit alter Zeit eine grosse Bedeutung beigelegt wurde.

Da speziell diese chronischen Reize ihrer Natur nach immer mehr die oberflächlichen Körperpartieen, so z. B. die Haut, treffen, so ist erklärlich, dass man hier speziell auch den Zusammenhang mit Tumoren, die in oder auf der Haut entstehen, das heisst, den epithelialen Tumoren, resp. Carcinomen bejaht hat.

So hat schon 1776 Volkmann auf die von Percival Pott mitgeteilten Fälle von Theer- und Paraffinkrebs bei den betreffenden Industriearbeitern infolge chronischer Reizung der Haut durch Theer und Paraffin hingewiesen.

1844 machte J. M. Pherson darauf aufmerksam, dass bei den Eingeborenen Bengalens sehr häufig Carcinome in den als Folge der alltäglichen Durchpeitschungen entstandenen Narben zu finden seien ; ebenso wie auf dem Boden alter Brandwunden, die das dort allgemein angewandte Glüheisen zur Beseitigung des Malariamilztumors hinterlassen hat, recht zahlreich Hautkrebse vorkämen. Geschwürig zerfallene Atherome, häufig lädierte Warzen, Verdickungen der Haut, ebenso vernachlässigte immer wieder aufgerissene oder aufgekratzte kleinere Hautwunden, der chronische, chemische oder mechanische Reiz des Tabaksaftes resp. des alten zerkauten Pfeifenmundstückes am Lippenwinkel starker Raucher, lange vorhandene cariöse Zähne, die immer wieder dieselbe Stelle der Zunge oder der Wangenschleimhaut reizen, die sich strahlig zusammenziehende Narbe nach Magengeschwüren, die lange Zeit bestehende Phimose, die chronische Reizung der Gallenblasenwand bei Gallensteinen, der Blasenwand bei Blasensteinen, sie alle haben schon seit langer Zeit die Vermutung nahegelegt, dass die an diesen Stellen häufig und unter denselben Verhältnissen gefundenen malignen Tumoren in ihrem Entstehen eben durch das chronische Trauma bedingt sind.

Eine auffallend häufige Todesursache der Arbeiter in den Schneeberger Gruben, das Lungensarkom, wird sehr wohl durch den chronischen Reiz der in den Bronchialdrüsen deponierten spitzen Staubteilchen, deren Arsengehalt vielleicht auch chemisch reizend wirkt, zu erklären sein.

Auch in der Veterinärmedicin finden wir ätiologisch für die häufig auftretenden Lippencarcinome der Pferde den Druck des eisernen Zaumzeuges, für die zahlreich beobachteten Oberlippencarcinome der Katzen die häufigen Bisse kleiner Tiere verantwortlich gemacht.

Sehen wir also den chronisch recidivierenden Reiz, das Trauma im chronischen Sinne, eine anerkannt grosse Bedeutung für die Entstehung maligner Tumoren, speciell Carcinomen, einnehmen, so hat man gerade dem einmaligen Trauma, dem akuten Trauma, eine Rolle bei der Entstehung der Sarkome zugeteilt, die aber noch sehr unter dem Streite der Meinungen zu leiden hat.

Arnold sagt in seinen Vorlesungen über allgemeine Pathologie: Die Entwicklung der Sarkome hat ihren Grund meist in rein lokalen Ursachen. Man hat oft im Anschluss an Traumen, resp. an Stellen, wo ein Trauma einwirkte, Sarkome entstehen sehen; ob das Trauma lediglich zufällig zeitlich vorausgegangen ist, oder aber ob es als Ursache der späteren Sarkomentwicklung aufzufassen ist, ist unentschieden.

Cohnheim behauptet: Traumen können wohl eine gutartige, vielleicht bis dorthin übersehene Neubildung in eine bösartige umwandeln, aber nie eine Geschwulst erzeugen.

Virchow dagegen: Oertliche Störungen, die sowohl durch andauernde mechanische oder chemische Reize, durch Entzündungs- und Ulcerationsprocesse als auch durch einmaliges Trauma bedingt sind, können das Entstehen von Neubildungen nicht nur begünstigen, sondern die erste Ursache zur Geschwulstbildung abgeben. Daher kommt die Häufigkeit der Neubildungen an Stellen, die durch ihre besondere Lage oder Einrichtung oder Funktion häufigen Insulten ausgesetzt sind. — Er fährt dann fort: „Wenn ich auch nicht angeben kann, in welch' specieller Weise die Irritation stattfinden muss, durch welche gerade in einem gegebenen Falle eine Geschwulst hervorgerufen wird, während in einem andern Falle unter scheinbar ähnlichen Verhältnissen nur eine einfache Entzündung erregt wird, so habe ich doch eine ganze Reihe von Thatsachen beobachtet, welche lehren, dass in der anatomischen Zusammensetzung einzelner Teile gewisse bleibende Störungen existieren können, welche das Zustandekommen regulatorischer Processe hindern, und welche bei einem Reiz, durch den an einem anderen Orte nur eine einfache Ent-

zündung zu Stande gekommen wäre, eine Reizung erzeugen, aus welcher die specifische Geschwulst hervorgeht."

Nach Billroth ist der lokale äussere Reiz nicht allein massgebend zur Entstehung einer Geschwulst, sondern es gehört dazu noch ein zweites Moment, die specifische Disposition des Individuums.

Boas glaubt: Ein maligner Tumor entsteht nie direkt infolge einer Verletzung, sondern immer nur auf dem Boden eines bisher symptomlos verlaufenen Primäraffektes, der sich nun infolge der Verletzung vergrössert und so zum Tumor wird.

Thiem sagt in seinem Handbuch der Unfallerkrankungen: Das Trauma kann direkt niemals zur Geschwulstbildung anregen, vielmehr ist der Reiz, sei es der Entzündungs- oder Regenerationsreiz, welcher der Verletzung folgt, dasjenige, was die Geschwulstbildung begünstigt, und speciell für das Sarkom giebt weit öfter eine einmalige Verletzung die Ursache ab als für Carcinom.

Jordan ist der Meinung: Die traumatische Gewebsquetschung als solche bewirkt Gefässzerreissung, Blutung, Ernährungsstörung oder Abtötung von Gewebselementen, kann aber keine echte Geschwulst erzeugen, sondern nur indirekt geschwulstbildend wirken durch ihre Folgezustände wie Hyperämie, entzündliche und reparative Processe, die den Anstoss zur Neubildung geben können. So sei bei bestimmten Sarkomen, den Callussarkomen ihre Genese direkt aus dem Trauma nachweisbar, wo sich an der Frakturstelle offenbar aus Zellen des regenerierenden Knochengewebes Sarkomgewebe entwickelt.

Ribbert kommt in höchst geistreicher und einleuchtender Deduktion zu einem eigenartigen Standpunkt: In den Geschwulstzellen selbst ist ein parasitärer Charakter in dem Sinne vorhanden, dass sie eben wucherungsfähiger sind als die anderen Bestandteile des Körpers, dass es Zellen sind, welche zum Körper nur insoweit in einem Abhängigkeitsverhältnis stehen, als sie ihm ihre Nahrung entnehmen, sich also wie Parasiten verhalten. Jede Zelle des physiologischen Organismus würde sich dauernd teilen, falls die Einfügung in das normale Gewebe sie nicht in Schranken hielte: sie kann ihrer Neigung nur dann folgen, wenn das sie einschliessende Hindernis, eben diese Einfügung ins normale Gewebe, fortfällt; sie wird dann an Wachstumsenergie allen anderen Elementen überlegen, das heisst, sie wird maligne sein, denn Malignität heisst nicht Erlangung neuer, zerstörender Eigenschaften, sondern nichts Anderes als die Verdrängung weniger lebhaft wachsender, weil durch den Einfluss des Körpers gehinderter Zellen, durch andere, deren Vermehrung nichts im Wege steht. Die normalen Teile gehen im Tumor und in den Metastasen lediglich durch den Druck der Tumorzellen zu Grunde. Eine solche Absprengung von Gewebsbestandteilen kann aber durch ein Trauma direkt oder indirekt bewirkt werden. Ein Stoss, eine Quetschung kann

Gewebsbestandteile sehr leicht aus ihrem Zusammenhang abtrennen; grössere auf solche Weise isolierte Gewebsstücke zerfallen schnell in Detritus aus Mangel an Ernährung; kleinere Zellgruppen werden zwar auch gewöhnlich absterben, aber eventuell auch am Leben bleiben, weil sie durch den Gewebssaft, zumal bei eintretender reaktionärer Hyperämie, ernährt werden können. Aus solchen abgesprengten Teilen können Geschwülste herauswachsen. Experimentell erzeugte Ribbert an Kaninchen: Ein Fibro-Chondro-Osteom, eine der Ecchondrosis physalifera analoge Geschwulst, Epithelcysten und Dermoidcysten.

Sarkom experimentell zu erzeugen gelang ihm nicht. Aber seiner Auffassung nach handelt es sich beim Sarkom auf traumatischer Basis nicht um ein Selbständigwerden normaler, sondern in Regeneration oder Entzündung begriffener Bindegewebskeime, denn nach dem Trauma und durch dieses sind die Bindegewebszellen zu vollsaftigen und proliferierenden Elementen geworden und werden nach teilweiser oder völliger Auslösung aus dem übrigen Gewebe leichter die Bedingungen zu dauernder Wucherung besitzen als im normalen Zustande.

Mit anderen Worten: Die Entstehung eines Sarkoms direkt durch ein einmaliges Trauma ist sehr selten; dagegen spielt die dem Trauma folgende und durch dieses verursachte Entzündung eine vermittelnde Rolle zwischen Trauma und Tumor, indem sie eben den durch das Trauma aus ihrem Zusammenhang gelösten Zellgruppen die Möglichkeit zur selbständigen Ernährung und zum Wachstum verschafft.

Die Entstehung von Sarkom auf der Basis eines Nävus nach Trauma erklärt er z. B. so: Die nicht völlig organisch angefügten, aber bis dahin etwa aus Mangel an Ernährung nicht lebhaft proliferierenden Nävuszellen erhalten durch die traumatisch ausgelöste Hyperämie eine bessere Nahrungszufuhr und wachsen dann. Das Trauma kann sein: Stoss, Aetzung, Quetschung oder auch länger dauernder Druck.

Schröder van der Kolk frakturierte 1847 einem Kaninchen nach Durchschneidung der Schenkelnerven den Femur und sah darauf statt eines normalen Knochencallus sich ein Gewebe entwickeln, das Geschwulstcharakter zeigte und das er für einen Medullarkrebs hielt. Als Ursache für diese Erscheinung führt er das Fehlen des Nerveneinflusses an; infolgedessen fehle in dem regenerativen Processe an der Bruchstelle die dem Nervensystem innewohnende regulatorische Kraft, so dass die neuen Gewebselemente sich nicht zu Callus formieren, sondern als Zellen weiterwuchern.

Diese Theorie fand in neuerer Zeit in Rindfleisch einen Verteidiger.

Cohnheim: Nur da, wo Fehler der embryonalen Anlage durch Verschleppung von Keimen oder überschüssigem Zellmaterial vorhanden sind, kann ein Trauma eben diese fehlerhaften oder überschüssigen Keime zum Wachstum bringen.

Maas: Ein Trauma bringt normale Zellen nie in eine geschwulstbildende Proliferation, wohl aber kann dies der Fall sein, wenn das Trauma von der Norm abweichende Zellen getroffen hat.

Velpeau glaubt, das Trauma bewirke Bluterguss und die so entstandenen Blutextravasate wandelten sich direkt um in den malignen Tumor.

Verneuil sieht als Ursache des Tumors die andauernde Reizung der Umgebung durch die bei der Verletzung entstandenen Blutergüsse an.

Barwell führt das traumatische Sarkom zurück auf die „akute traumatische Malignität", worunter er die krankhafte Neigung des Gewebes in einzelnen Fällen zur excessiven Hyperplasie zelliger Elemente auf äusseren Reiz hin versteht.

Es bleibt mir noch übrig die Entstehung der malignen Tumoren und somit auch des Sarkoms durch Mikroorganismen, Protozoen oder Blastomyceten zu erwähnen, eine Entstehung, die mir schon an und für sich, besonders aber bei der Frage des Sarkoms nach Trauma heute noch sehr wenig wahrscheinlich erscheint, da, wie Ribbert betont, ein Parasit die Bindegewebszelle nie zur Wucherung bringen, sondern immer nur auf die Zellen selbst physiologisch oder chemisch verändernd einwirken kann, und ausserdem die Herkunft und der Ort des Eindringens, wo keinerlei äussere Wunde beim vorausgegangenen Trauma gesetzt war und doch nachher Sarkom entstand, in tiefstes Dunkel gehüllt sein müssten.

Herzfeld erläuterte auf dem Verbandstage deutscher Bahnärzte in Metz 1904 eine vielleicht nur wenig bekannt gewordene Theorie der Entstehung der Geschwülste überhaupt.

Herzfeld führte aus: Zur Geschwulstbildung gehört die Lostrennung einer keimfähigen Zelle von ihrem Mutterboden und das Finden eines nährfähigen, heterogenen, atypischen Keimbodens. Hierfür sind drei Möglichkeiten gegeben:

a) Die Keimzelle ist zu irgend einer Zeit schon in der Embryonalperiode des Lebens von ihrem Mutterboden getrennt worden, der Boden, auf dem sie wuchern kann, wird erst später geschaffen und von ihr gefunden.

b) Der Boden ist schon lange präformiert, die Keimzelle aber wird erst später abgelöst und findet dann den ihr zusagenden Boden.

c) Beides, Lostrennung der Keimzelle und Nährfähigkeit des Bodens, werden zur gleichen Zeit geschaffen und die Zelle fasst sofort Wurzel auf dem ihr zusagenden Boden.

Eine Geschwulst entsteht nun dann, wenn durch ein Trauma gleich-

zeitig und gleichörtlich eine Keimzelle gelöst und ein Nährboden geschaffen wird.

Unter Trauma versteht er jede Verletzung und Reizung gesunden Gewebes und er glaubt, dass ohne eine solche Verletzung oder Reizung beliebiger Art keine Tumorentwicklung in einem Gewebe statthat. Damit stellt er die Behauptung auf: „ohne Trauma kein Tumor".

Zusammenfassend sehen wir also die extremsten Anschauungen — das Negieren jeder ätiologischen Bedeutung des Traumas für die Entstehung des malignen Tumors einerseits, die Behauptung, dass jeder Tumor durch Trauma bedingt sein muss, andrerseits — und alle Zwischenstufen der grösseren oder geringeren Bedeutung des Traumas für die Entstehung des Sarkoms vertreten.

Jedenfalls aber spielt demnach nach dem heutigen Stande der Wissenschaft das Trauma eine Rolle bei der Entstehung des Sarkoms resp. den Tumoren überhaupt.

Veranlasst durch die Notwendigkeit der Begutachtung von Invaliditäts- oder Todesfällen durch maligne Tumoren, die vom Patienten oder dessen Angehörigen auf Trauma zurückgeführt wurden, kam die wissenschaftliche Forschung sehr bald in die Lage, sich über den Zusammenhang zwischen Trauma und Sarkom zu äussern, und sah sich gezwungen, bei dem an und für sich gewiss berechtigten Bestreben der Versicherten für ihre Erkrankung eine Ursache zu finden, diesen Zusammenhang nur unter bestimmten Voraussetzungen gelten zu lassen.

Ribbert verlangt: 1) die zeitliche, vor allem aber 2) räumliche Beziehung zwischen Trauma und Tumor. Ein mehrjähriger Zwischenraum erweckt stets Bedenken, doch ist es schwer zu sagen, wie lange nach einer Verletzung etwa die Geschwulst entstehen kann; aber unbedingt verlangen müssen wir, dass die Stelle, die vom Trauma getroffen wurde, auch den Ort der Entstehung des Tumors abgeben muss.

Thiem verlangt:

1) Entstehung des Tumors an der Stelle der Einwirkung des Traumas.

2) Sofort nach der Verletzung muss Schmerz und Anschwellung, die aber beide nach einiger Zeit wieder vergehen können, vorhanden gewesen sein.

3) Zeichen eines Blutergusses unter die Haut müssen dagewesen sein.

4) Bei behaupteter offener Verletzung muss die Narbe oder fortdauernde Eiterung zu konstatieren sein.

Speciell für Trauma und Sarkom sei ein ursächlicher Zusammenhang viel leichter gegeben, da die Entstehung des Sarkoms viel rascher als die des Carcinoms erfolge, jedoch glaubt er, dass vor Ablauf der dritten

Woche man kein ausgebildetes Sarkom auf den Unfall zurückführen könne und ebenso nicht nach Ablauf von zwei Jahren, wenn nicht innerhalb dieser Zeit Erscheinungen vorhanden sind, welche auf die Geschwulstbildung hindeuten.

Ziegler verlangt, dass

1) die Geschwulst sich direkt im Anschluss an das Trauma auf dem Boden der Schwellung oder direkt aus der Wunde heraus entwickelt,

2) die Geschwulst, sobald die akute Schwellung vorübergegangen ist, sicht- und fühlbar geworden ist, oder

3) seit dem Trauma kontinuierliche oder intermittierende Schmerzen am Orte der Einwirkung bestanden haben und erst nach einiger Zeit an demselben Punkte der Tumor kenntlich geworden ist.

Hat die einwirkende Gewalt ein grosses Blutextravasat, eine schwere Quetschung gesetzt, so ist die Wahrscheinlichkeit gesteigert; wächst die Geschwulst nach dem Trauma langsam heran, so können wir mit Wahrscheinlichkeit das schon vorherige Bestehen eines Tumors ausschliessen, da wir aus Erfahrung wissen, dass schon vorhandene Geschwülste auf Traumen mit rapidem Wachstum reagieren. Und speciell für das Sarkom spielt nach Ziegler das einmalige Trauma eine grosse Rolle, während für das Carcinom der chronische Reiz von Bedeutung ist.

Jordan verlangt:

1) Ort des Tumors und Stelle der stattgehabten Quetschung müssen sich genau entsprechen.

2) Quetschung muss ärztlich festgestellt oder vom Patienten durch Zeugen einwandsfrei nachgewiesen werden.

3) Die Natur des Tumors entscheidet, ob der zeitliche Zusammenhang zwischen Trauma und Tumor gegeben ist oder nicht.

4) Eine Brücke von Erscheinungen im Sinne Thiem's erleichtert dem Arzte die Beurteilung des Falles. Das Fehlen derselben darf aber nicht für die Verneinung des Zusammenhanges bestimmend sein.

Er führt aus: Für die Entwicklungszeit der Sarkome haben wir noch keine sicheren Anhaltspunkte; es sind schon Recidive im Verlaufe einiger Wochen und wieder solche nach mehreren Jahren beobachtet worden und es ist deshalb nicht angängig, von einem Zusammenhang zwischen Trauma und Tumor nur dann zu reden, wenn der Tumor nicht länger als zwei Jahre nach dem Trauma erkannt wurde, denn es giebt sehr langsam wachsende maligne Tumoren und ebenso oft lange symptomlos verlaufende Krebse je nach dem Sitze.

Auch das Fehlen einer verbindenden Brücke zwischen Trauma und Tumor kann seines Erachtens nicht gegen einen etwaigen geschwulstbildenden Einfluss des Unfalls ins Feld geführt werden und eine langjährige Latenzzeit ist ebenfalls nicht gegen den Kausalzusammenhang zu verwerten. Da die Geschwülste aus mikroskopisch kleinen Anfängen ihren

Ausgang nehmen, entziehen sich ihre Anfangsstadien unserer Erkenntnis. Wir werden daher nie zu entscheiden vermögen, ob beim Eintritt des Unfalles nicht schon der Tumor im kleinsten Umfange im Gewebe vorhanden gewesen ist oder nicht.

Rausch verlangt:

1) Die Verletzung muss immer auf die Teile eingewirkt haben, an denen die Geschwulstbildung einsetzt.

2) Beginn der Geschwulstbildung muss in die Zeit fallen, die der Heilungsprocess in Anspruch nimmt.

Tritt also ein Gewächs an der verletzten Stelle im unmittelbaren Anschlusse an die Resorption des ergossenen Blutes und Vernarbung des getrennten Gewebes auf, so kann die Verletzung die Gelegenheitsursache für die Geschwulstbildung abgegeben haben.

Herzfeld verlangt:

1) Oertlichen,
2) zeitlichen Zusammenhang, letzteren nicht über 5 Jahre,
3) stumpfe Gewalteinwirkung oder
4) chemische oder
5) biologische Reize.

Unter biologischen Reizen versteht er den Energienachlass der Zellen aus irgend einem Grunde.

Fassen wir diese Forderungen nun zusammen, so sehen wir nur in einem Punkte volle Uebereinstimmung aller Autoren; das ist: Ort der Einwirkung des Traumas muss auch Sitz des primären Tumors sein.

In allen weiteren Fragen: so der zeitlichen Aufeinanderfolge, der Brücke der Erscheinungen zwischen objektiven und subjektiven Symptomen der ersten Zeit nach dem Unfall bis zur Diagnose des malignen Tumors, und endlich der Art des das Trauma verursachenden Reizes sind mehr oder minder erhebliche Meinungsverschiedenheiten vorhanden. Ja, manche Autoren geben überhaupt die Möglichkeit zu, dass der Tumor in seinen mikroskopischen Anfängen schon vor dem Trauma vorhanden gewesen sein mag — ein Fall, der wissenschaftlich und praktisch gewiss sich denken lässt — und erst durch das Trauma zum Wachstum und damit zum allmählich erkennbaren Dasein angeregt wurde. Wissenschaftlich mag man über diesen Punkt beliebiger Ansicht sein, für unsere praktische Sachverständigenthätigkeit spielt er gar keine Rolle, da das Gesetz auch dann Haftpflicht resp. Entschädigungspflicht verlangt, wenn der Verdacht nur besteht, dass die Geschwulst schon vorher mikro-

skopisch ja auch makroskopisch vorhanden war, aber durch das Trauma d. h. nach demselben nun rascher wächst; weil für die Entschädigungspflicht Verschlimmerung eines schon bestehenden Leidens durch Unfall gleichbedeutend ist mit dem Hervorrufen eines völlig neuen.

Kehren wir nach diesem kleinen juristischen Ausfluge zurück zu unserm Thema, so können wir als Ergebnis unserer seitherigen Erörterungen folgende Sätze aufstellen:

a) Die Frage der Entstehungsmöglichkeit eines malignen Tumors, speciell eines Sarkoms, durch ein Trauma ist im Prinzip zu bejahen.

b) Die thatsächliche Rolle, die das Trauma bei diesem Entstehungsmodus spielt, ist noch nicht aufgeklärt.

c) Die Bedingungen, unter denen ein vom Patienten auf Trauma zurückgeführter Tumor auch vom Arzte als durch das Trauma bedingt, anerkannt werden muss, sind theoretisch noch nicht präcisiert.

Vielleicht wird es möglich sein durch Betrachtung der in der Litteratur niedergelegten Fälle von behauptetem und von den Autoren bejahtem Zusammenhang zwischen Trauma und Sarkom Beiträge oder Ergänzungen zur theoretischen Frage dieses Zusammenhanges zu liefern. Ich beschränke mich dabei auf die Gruppe der Sarkome und auf das einmalige akute Trauma.

Was die Chronologie der Veröffentlichungen angeht, so finden wir bis 1889 nur wenige Autoren mit solchen Fällen beschäftigt, und erst einer Anregung v. Büngner's auf dem Chirurgenkongress 1899 zur Beantwortung der Fragen:

1. Wie viele Geschwülste sind während des Zeitraumes vom 1. I. 1893 bis 1. I. 1898 zur Beobachtung gekommen?
2. In welchen Fällen konnte die Geschwulst sicher oder wenigstens mit einer an Sicherheit grenzenden Wahrscheinlichkeit auf ein einmaliges Trauma zurückgeführt werden?

ist es zu verdanken, dass nunmehr grösseres Interesse diesen Fragen entgegengebracht wurde.

Was die Auswahl der Fälle aus dem litterarischen Material anbelangt, so habe ich nur solche Fälle ausgesucht, bei denen genauere Daten über den Unfall und den Verlauf der Erscheinungen bis zum Tumor gegeben waren.

Diese Fälle sind folgende:

1. Liebe (In.-Diss. Strassburg 1881).

55j. Frau. Keine Heredität. Selbst gesund gewesen. Verletzung

durch Stich einer Stecknadel in die l. Mamma Juni 1878. Sofort heftiger Schmerz, fast keine Blutung. Innerhalb 8 Tagen bildet sich ein kleines apfelkerngrosses Gewächs an der Stichstelle, das innerhalb 11 Monaten zu faustgrossem Tumor heranwuchs. Sarkom diagnosticiert 11 Monate p. tr. — Amputatio mammae. Recidiv nach 1½ Jahren. Exstirpatio. Primärtumor: Cystosarcoma mammae.

2. Liebe (l. c.).

17j. Mädchen, gesund. Sturz auf der Strasse auf die linke Hüftseite 24. XII. 1878. Sofort anhaltende Schmerzen. Innerhalb 6 Wochen schwillt die Gegend der Crista oss. il. sin. an; Schwellung nimmt allmählich, das Gehen behindernd, zu und wächst bis zum 4. VI. 79 zu grossem ins Abdomen einragenden Tumor an. Sarkom diagn. 5 Monate p. tr. — Inoperabel. Primärtumor: Osteosarcoma pelvis.

3. Liebe (l. c.).

Junges Mädchen. Sturz vom Stuhl auf die rechte Schulter Ende März 1881. Sofort keine bedeutende Schmerzen. Erst nach 2—3 Tagen Schmerzen. Nach 8 Tagen Schwellung der Schulter unter Aufhören der Schmerzen; innerhalb 4 Wochen vergrössert sich die Schwellung immer mehr, wobei aber Pat. noch arbeitet. Sarkom diagn. 5 Wochen p. tr. — Resectio humeri. Heilung. Primärtumor: Osteosarcoma humeri post fracturam colli chirurg.

4. Liebe (l. c.).

54j. Mann. Keine Heredität. Selbst immer gesund. Verletzung mit einer Eisenstange an der linken Backe (Wunde) vor 4 Monaten. In der Wunde entwickelt sich kleines Knötchen und bald daraus grosse den Kieferwinkel einnehmende Schwellung und dann zwei Knoten am Unterkiefer. Sarkom diagn. 3 Wochen p. tr. — Exstirpatio. Metastasen und Exitus 4 Monate p. tr. Primärtumor: Melanosarcoma colli. Sektion: Metastasen in Lunge, Niere, Nebenniere, Netz, Magen, Darm, Bauchlymphdrüsen und Gehirn.

5. Liebe (l. c. Fall 1. VIII).

4j. Mädchen. Schlag auf die Nase vor 3 Monaten. Sofort Schwellung. Schwellung geht nicht zurück, deshalb Incision, ergiebt wenig Eiter. Schwellung nimmt nun rasch zu und es bilden sich bald mehrere stark wachsende Höcker auf der Nase. Sarkom diagn. 3 Monate p. tr. — 2mal Exstirpatio. Recidiv, Metastasen, Exitus einige Monate p. tr. Primärtumor: Osteosarcoma nasi. Sektion: Drüsenmetastasen.

6. Liebe (l. c. II).

20j. Schmied. Kräftig und gesund. Heftiger Fall auf den Hinterkopf vor 5½ Monaten. 5 Tage nachher Schlingbeschwerden und Lähmungen beider Ober- und Unterextremitäten. Schlingbeschwerden und Lähmungserscheinungen werden im Laufe einiger Monate immer stärker. — Exitus 5½ Monate p. tr. Primärtumor: Spindelzellensarkom des

VI. und V. Halswirbels und des Coll. cost. dextr. V. (Fractura proc. transv. atlant. et colli cost. dextr. V.) Sektion: Metastasen in Pleura.

7. Liebe (l. c. 2. IV).

30j. Knecht. Hatte einmal Blut im Auswurf und längere Zeit Husten. Stoss vom Horne einer Kuh auf die rechte Brustseite. Sofort Schwellung. An der Stelle der Schwellung entsteht rasch wachsender Tumor. — Exitus 7 Monate p. tr. Primärtumor: Sarcoma costar. dextr.

8. Liebe (l. c. 2. V).

45j. Mann. Fall auf die rechte Hüfte vor 1 Monat. Sofort Beschwerden beim Gehen. Unter Gehbeschwerden entsteht innerhalb eines Monats Schwellung in der Fossa iliaca dextra, welche sehr rasch zunimmt. Sarkom diagn. 1 Monat p. tr. — Exitus 11 Monate p. tr. Primärtumor: Sarcoma oss. ilei dextr. Sektion: Metastasen in Lungen. Sarkom des Beckens ist mannskopfgross.

9. Liebe (l. c. 2. VI).

20j. Soldat. Keine hered. Belastung. Gesund. Ueberschüttung der linken Oberschenkelgegend mit Steinen. Sofort Schmerzen. Unter starken Schmerzen zunehmende Schwellung der Hüfte. Sarkom diagn. 6 Monate p. tr. — Exitus 20 Monate p. tr. Primärtumor: Sarcoma medullare ossis pubis.

10. Liebe (l. c. 3. VIII).

35j. Maurer, gesund. Contusion der l. Schulter durch herabfallenden Stein. Sofort Schmerzen und Steifigkeit in der Schulter. Unter Nachlassen der ersten Erscheinungen entwickelt sich nach 14 Tagen rasch zunehmende Schwellung des l. Oberarms. — Exitus 6 Monate p. tr. Primärtumor: Sarcoma humeri. Sektion: Metastasen in Bronchialdrüsen und r. Niere.

11. Liebe (l. c. 3. X).

26j. Mann. Sturz mit dem l. Ellenbogen aufs Strassenpflaster. Sofort Schmerzen und Schwellung. Schwellung nimmt rasch zu. Sarkom diagn. 3 Monate p. tr. — Exarticulatio humeri. Exitus 12 Monate p. tr. — Osteosarcoma periostale humeri partis inferioris. Sektion: Pleuritis sarcomatosa.

12. Liebe (l. c. 4. V).

15j. Mädchen. Distorsion des r. Handgelenks. Sofort Schmerzen und Schwellung. Beide bleiben bestehen, Schwellung wird immer stärker. Sarkom diagn. 4 Monate p. tr. — Resectio. Recidiv nach 2 Jahren. Exstirpatio. Heilung. Primärtumor: Osteosarcoma centrale ulnae part. inf.

13. Liebe (l. c. 2. VI).

14j. Junge, gesund. Stoss mit dem linken Knie gegen einen Baumstamm. Sofort keine Schmerzen, keine Gehstörung. Nach 8 Tagen beginnt eine täglich zunehmende Schwellung des Kniees. Sarkom diagn.

4 Wochen p. tr. — Amputatio femoris. Exitus 8 Wochen p. tr. Primärtumor: Osteosarcoma femoris partis inferioris. Sektion: Metastasen in der Lunge.

14. Liebe (l. c. 5. III).

21j. Soldat, gesund. Fall aufs linke Knie. Sofort etwas Schmerzen. Anschwellung des u. Femurendes nach 1 Monat einsetzend und innerhalb 2 Monaten zu kolossalem Tumor anwachsend. Sarkom diagn. 3 Monate p. tr. — Amputatio femoris. Exitus 10 Monate p. tr. Primärtumor: Cystosarcoma femoris part. inf. Sektion: Metastasen in Lunge, Scapula, Thoraxwand und Deltoides.

15. Liebe (l. c. 5. VII).

24j. Zimmermann. Keine Heredität. Gesund. Schlag mit einem Hammer aufs Knie. Sofort Schwellung. Schwellung verschwindet bald bis auf kleinen Knoten, der unter starken Schmerzen sich rasch vergrössert. Sarkom diagn. 6 Monate p. tr. — Exarticulatio femoris. Exitus 10 Monate p. tr. Primärtumor: Osteosarcoma femoris. Sektion: Metastasen in Lunge, Leber, Milz.

16. Liebe (l. c. 5. XXII).

15j. Knabe. Keine Heredität. Gesund. Fall vom Baume aufs r. Knie. Sofort Hautwunde. 10 Tage nachher ist die Wunde geheilt und das Gehen frei. Nach 3 Wochen täglich zunehmende Schwellung unter Abmagerung des Patienten. Sarkom diagn. 2 Monate p. tr. — Amputatio femoris. Exitus 8 Monate p. tr. Primärtumor: Osteosarcoma femoris part. inf. Sektion: Metastasen in Lungen und Pleuren.

17. Liebe (l. c. 5. XXIII).

22j. Schlosser, gesund. Fall aufs r. Knie. Schon einige Tage nachher Schwellung rapide wachsend und grosse Abmagerung des Pat. verursachend. — Exitus 10 Wochen p. tr. Primärtumor: Osteosarcoma femoris. Sektion: Metastasen in Lungen, Pleuren und Lymphdrüsen.

18. Liebe (l. c. 6. II).

15j. Mädchen, gesund. Stoss mit dem rechten Tibiakopf gegen steinerne Kante. Sofort Schmerzen. Schmerzen intermittierend, bleiben bestehen und bald tritt dazu rasch zunehmende Schwellung des Cond. int. tibiae. Sarkom diagn. 10 Monate p. tr. — Amputatio femoris dann Exarticulatio wegen Stumpfrecidiv nach 2 Monaten. Exitus 13 Monate p. tr. — Primärtumor: Haemangiosarcoma medullare globocellulare tibiae. Sektion: Metastasen in Lungen, Magen, Schädel, l. Tibia und l. Humerus.

19. Liebe (B 2, 1).

24j. Mann. Stoss gegen die Ecke einer eisernen Bettstelle mit dem r. Hoden. Sofort heftige Schmerzen. Unter Nachlassen der Schmerzen beginnt 2—3 Wochen nachher allmählich Faustgrösse erreichende Schwellung des Hodens. Sarkom diagn. 6 Monate p. tr. — Castratio. Exitus

12 Monate p. tr. Primärtumor: Cystosarcoma testis. Sektion: Metastasen im ganzen Körper.

20. Friedeberg (Klin. therap. Wochenschr. 1893).

47j. Mann, gesund, nicht belastet. Fall eines Schrankes auf den Kopf, aber ohne diesen mit voller Wucht zu treffen. 29. I. 91. Sofort Schwindel und am nächsten Tage Kopfschmerzen. Bis 25. III. 91 zeitweilig Kopfschmerz und Augenflimmern, von da bis 21. V. 91 wurden beide häufiger und stärker. Abnahme des Geruchssinnes. Stauungspapille. Am 7. VII. 91 nicht mehr arbeitsfähig. Sehschärfe stark reduciert. Totale Anosmie. Geschmacksbeeinträchtigung. XI. 91 Totale Amaurose, Erbrechen, Geh- und Stehstörungen, Sprachstörung, Apoplect. Anfälle und Paresen. Sarkom diagn. nach 4 Monaten (Tumor cerebri diagnost.). — Exitus 14. V. 92. 16 Monate p. tr. Primärtumor: Gliosarcoma cerebri, lob. front. dextr.

21. Löwenthal (Archiv f. klin. Chir. 1895. Nr. 485).

68j. Wäscherin. Auffallen eines schweren Eisenhammers auf den Kopf Okt. 68. Sofort Complic. Fract. oss. temp. dextr. mit Impression. — Exitus 2½ Jahre p. tr. Primärtumor: Fibrosarcoma durae. Spindelzellen. Sektion: In unmittelbarer Nähe der Impression grösserer und kleinerer Tumor.

22. Löwenthal (l. c. Nr. 490).

40j. Bäuerin. Schlag mit einem Stock auf die rechte Seite des Kopfes vor 14 Monaten. Einige Wochen nachher taubeneigrosser Höcker auf der Stelle des Os parietale, nimmt immer mehr zu unter heftigen spannenden Schmerzen und Ulceration. — Exitus durch Blutung aus dem Tumor 14 Monate p. tr. Primärtumor: Myxosarcoma ossis temporalis.

23. Löwenthal (l. c. Nr. 552).

11j. Knabe. Starke Ohrfeige am 21. VII. 76. Sofort starke Schwellung. Schwellung lässt nicht nach, wird immer stärker unter rapidem Wachstum. Sarkom diagn. 2 Monate p. tr. — Inoperabel. Exitus 25. XII. 76. 5 Monate p. tr. Primärtumor: Sarcoma maxillae superioris.

24. Löwenthal (l. c. Nr. 560).

55j. Frau. Stoss einer Kuh gegen das l. Jochbein und die l. Oberkiefergegend vor ½ Jahr. Sofort Schwellung. Anfangs geht die Schwellung zurück, stellt sich aber nach einigen Wochen wieder ein und nimmt zu. Sarkom diagn. 6 Monate p. tr. — Exstirpation des Oberkiefers. Heilung. Primärtumor: Sarcoma gigantocellul. maxillae.

25. Löwenthal (l. c. Nr. 573).

30j. Knecht. Stoss vom Horne einer Kuh gegen die r. Thoraxseite April 1872. Sofort Schmerzen, Haemoptoe, Dyspnoe. Unter Bestehenbleiben der ersten Erscheinungen entsteht an der Stelle des Stosses rasch wachsende Geschwulst. — Incision. Exitus 17. III. 73. 11 Monate p. tr.

Primärtumor: Sarcoma costar. dextr. Sektion: Metastasen in Pleura.

26. Löwenthal (l. c. Nr. 574).

46j. Kutscher. Heftiger Schlag gegen die r. Brustseite durch den beschlagenen Hinterfuss eines Pferdes. Nach 4 Wochen findet Pat. an der verletzten Stelle kleine cirkumskripte, schmerzhafte Geschwulst, die langsam wächst. Sarkom diagn. $2^1/_2$ Jahre p. tr. — Exstirpatio cum resectione costarum. Exitus $2^1/_2$ Jahre p. tr. Primärtumor: Sarcoma globogiganto-cellulare costar. dextr. VI, VII, VIII.

27. Löwenthal (l. c. Nr. 578).

63j. Mann. Kräftig und gesund. Fall auf die linke Brustseite. Nach einigen Tagen ist der Schall über der ganzen l. Lunge gedämpft und das Atemgeräusch abgeschwächt. Sarkom diagn. 18 Tage p. tr. — Inoperabel. Exitus 31 Tage p. tr. Primärtumor: Sarcoma pleura gigantocellulare. Sektion: Metastasen in l. Lunge, r. Pleura und Nieren.

28. Löwenthal (l. c. Nr. 581).

66j. Pastor. Fall mit der r. Körperhälfte auf einen Baumstamm Ende 1884. Nach wenigen Wochen beginnende langsam wachsende Anschwellung der r. Brustwarzengegend unter heftigen Schmerzen. Sarkom diagn. $1^1/_4$ Jahr p. tr. — Exstirpatio c. resectione costarum und 4mal Recidivoperationen in 3 Jahren. Exitus $4^1/_4$ Jahr p. tr. Primärtumor: Chondrosarcoma costar. dextr.

29. Löwenthal (l. c. Nr. 584).

31j. Knecht. Fall mit der r. Brustseite auf einen viereckigen Balken. Ostern 1887. Sofort Schmerzen und Quetschung der r. Thoraxseite. Schmerzen bleiben und Ende Sept. 1887 bildet sich kleine von da an sehr rasch wachsende Geschwulst an der gequetschten Stelle. Sarkom diagn. 9 Monate p. tr. — Exstirpatio und 2. Exstirpatio eines Recidives post VI menses. Heilung. Primärtumor: Sarcoma globocellulare costarum.

30. Löwenthal (l. c. Nr. 586).

22j. Soldat. Fall auf die rechte Thoraxseite und einige Tage darnach Stoss auf dieselbe Stelle beim Turnen. Ende Juni 1889. Sofort Schmerzen und Blutunterlaufung der Gegend der 7.—10. Rippe rechts. Blutunterlaufung verschwindet nach einigen Tagen. Schmerzhaftigkeit und Periostverdickung der 8. Rippe bleiben. Mitte August fängt die Verdickung an, nach allen Seiten sich auszudehnen. Sarkom diagn. 3 Monate p. tr. — Exstirpatio cum resectione costarum. Exitus 8 Monate p. tr. Primärtumor: Osteochondrosarcoma costarum. Sektion: Metastasen in Lungen und Pleuren.

31. Löwenthal (l. c. Nr. 587).

38j. Aufseher. Fall auf die l. Brustseite. Jan. 1889. Dabei stösst sich Pat. einen Zollstab, den er in der l. Brusttasche trug, gegen die un-

teren Rippen. Sofort Schmerzen und Schwellung. Beide bleiben und Ende November beginnt eine harte Schwellung an der Quetschungsstelle und allmählich 7 kleinere Knoten. Sarkom diagn. 1 Jahr p. tr. — Exstirpatio der l. Thoraxwand et pleurae. 2mal Recidiv und 2mal Reexstirpatio nach 3 resp. 4 Wochen. Primärtumor: Sarcoma globo- et giganto-cellul. costar.

32. Löwenthal (l. c. Nr. 595).

16j. Fräulein, gesund. Stoss gegen die linke Brust durch schweres Holzscheit Anf. Aug. 1881. Sofort Schmerzen und Schwellung. Innerhalb 3 Wochen Schwellung der Brust; deshalb an diversen Stellen der Mamma Incisionen wegen Verdachtes auf eitrige Mastitis. Aus den Incisionswunden wachsen nach wenigen Tagen wuchernde Massen heraus, deshalb nach im Ganzen. 4 Wochen p. tr. Sarkom diagn. — Amputatio mammae. Recidiv. Exitus. Primärtumor: Sarcoma fusicellulare mammae. Sektion: Marasmus.

33. Löwenthal (l. c. N. 590).

Dragoner, gesund. Ueberranntwerden vom Pferde und Stoss gegen die Brust. Sofort Husten und Kurzatmigkeit. Schon nach wenigen Tagen wird im unteren linken Halsteil eine Geschwulst fühlbar, die sehr rasch retrosternal wächst und Erstickungsanfälle auslöst. — Inoperabel. Exitus 8 Wochen p. tr. Primärtumor: Sarcoma globocellulare permagnum mediastini. Sektion: Metastasen in Perikard, Pleuren, Diaphragma und Mesenterialdrüsen.

34. Löwenthal (l. c. N. 597).

58j. Frau. Schlag gegen die rechte Brust Januar 1882. Bald nach dem Schlage entsteht kleiner ulcerierender und nach 6 Wochen rasch wachsender Tumor. Sarkom diagn. 2—3 Monate p. tr. — Amputatio mammae et exstirpatio glandularum. Recidiv nach $^1/_2$ Jahr und Exitus 2 Jahre p. tr. Primärtumor: Sarcoma globocellulare mammae.

35. Löwenthal (l. c. Nr. 615).

7j. Knabe. Heftiger Stoss gegen die rechte Bauchseite mit der Faust Febr. 1883. Sofort Schmerzen und Leibbeschwerden. Pat. fängt rasch an zu kränkeln, magert ab, während der Leib immer stärker aufgetrieben wird und an der Stossstelle unter der Haut rasch wachsender Tumor bemerkt wird. Sarkom diagn. 3 Monate p. tr. — Inoperabel. Exitus 4 Monate p. tr. Primärtumor: Sarcoma globocellulare Jejuni exulceratum. Sektion: Metastasen in Darm, Nieren, Mesenterium, Thoraxwand und Lymphdrüsen.

36. Löwenthal (l. c. Nr. 617).

Unterofficier, gesund. Schlag in die Magengegend Nov. 1883. Sofort Schmerzen. Seit dem Schlag Appetitlosigkeit und Magenschmerzen. Seit Dezember zeigt sich ein Infiltrat in der Magengrube, Anfang Januar an Stelle des Infiltrates ein Lebertumor zu fühlen, der rapid wächst.

Leber vergrössert. Ascites. Sarkom diagn. 2 Monate p. tr. — Inoperabel. Exitus 17. V. 84 6 Monate p. tr. Primärtumor: Primäres Lebersarkom globo- et fusicellulare. Sektion: Kachexie.

37. Löwenthal (l. c. Nr. 620).

15j. Handlanger, gesund. Fusstritt in die rechte Seite des Leibes Anf. Sept. 1887. Sofort starke Schmerzen beim Atmen. Nach etwa 4 Wochen auch Schmerzen in der Oberbauchgegend von Tag zu Tag stärker werdend und zugleich entsteht Geschwulst rechts vom Nabel unterhalb des Rippenknorpels, nach 2 Wochen stark zunehmend. Leberdämpfung. Sarkom diagn. 2 Monate p. tr. — Probeincision. Probelaparotomie. Inoperabel. Exitus 20. I. 88. 5 Monate p. tr. Primärtumor: Primäres Angiosarkom der Leber. Sektion: Keine Metastasen.

38. Löwenthal (l. c. Nr. 626).

51j. Mann. Fall aufs rechte Gesäss durch Ausgleiten mit dem r. Bein 10. I. 81. Sofort Schmerzen im Gesäss, besonders beim Auftreten. Bald nachher an der Hinterbacke immer mehr zunehmende Schwellung. Schmerzen. Marasmus. Sarkom diagn. 10 Monate p. tr. — $AgNO_3$ Injektionen. Exitus 6. I. 82. 1 Jahr p. tr. Primärtumor: Sarcoma pelvis. Sektion: Keine Metastasen.

39. Löwenthal (l. c. N. 625).

23j. Soldat, gesund. Fall aufs Gesäss beim Längssprung über den Kasten Dec. 1880. Seit Februar 1881 Schmerzen beim Urinieren. Urin normal. Unfreiwilliger Urin- und Kotabgang bald darnach. Seit Mai Verwirrtheit. Schmerzen im r. Unterschenkel. Motor. Parese des r. Beines Mai 1881. Beckentumor diagnosticiert, rasch wachsend. Juni Hallucinationen. Sarkom diagn. 5 Monate p. tr. — Inoperabel. Exitus 9. VII. 81. 7 Monate p. tr. — Primärtumor: Sarcoma fusicellulare pelvis. Sektion: Keine Metastasen.

40. Löwenthal (l. c. Nr. 627).

25j. Tischler. Fall von einer Treppe aufs Steissbein. Sofort Schmerzen. Schmerzen werden beim Liegen immer stärker, bald Sitzen und Gehen so schmerzhaft, dass Pat. dringend um Operation bittet, da inzwischen faustgrosser Tumor am Kreuzbein entstanden war. Sarkom diagn. 12 Monate p. tr. — Enucleatio. Heilung. Primärtumor: Myxosarcoma ossis coccygis.

41. Löwenthal (l. c. Nr. 634).

48j. Fuhrmann. Heftiger Schlag gegen den Hodensack. Pfingsten 1871. Sofort heftige Schmerzen und Schwellung des linken Hodens. Nach einem Monat Zunahme der Geschwulst bis zu grossem Tumor. Sarkom diagn. 7 Monate p. tr. — Castratio. Heilung. Primärtumor: Sarcoma cysticum testis.

42. Löwenthal (l. c. Nr. 635).

23j. Klempner. Pat. gleitet bei Dacharbeiten aus und bleibt ritt-

lings an einem Balken hängen vor 6 Monaten. Sofort geringe Schmerzen im l. Hoden. Schmerzen bleiben und nach 3 Wochen beginnt der Hoden zu schwellen. Schwellung nimmt allmählich zu. Sarkom diagn. 6 Monate p. tr. — Castratio. Heilung. Primärtumor: Fibrosarcoma cysticum testis.

43. Löwenthal (l. c. Nr. 636).

29j. Mann. Schlag mit dem Stiel einer Axt gegen das Scrotum vor 1/2 Jahr. Sofort Anschwellung des Hodens. Schwellung nimmt allmählich zu. Sarkom diagn. 6 Monate p. tr. — Castratio. Heilung. Primärtumor: Sarcoma testis.

44. Löwenthal (l. c. Nr. 641).

57j. Mann. Quetschung des Hodens durch Unfall vor 1/4 Jahr. Sofort Schwellung. Schwellung nimmt langsam zu. Sarkom diagn. 3 Monate p. tr. — Inoperabel. Exitus 4 Monate p. tr. Primärtumor: Sarcoma testis et funiculi. Sektion: Bauchsarkom.

45. Löwenthal (l. c. Nr. 649).

25j. Soldat. Quetschung des l. Hodens beim Turnen 24. VII. 86. Sofort Schmerzen und Schwellung. Schwellung nimmt rapid zu. Sarkom diagn. 2 Monate p. tr. — Castratio 20. IX. 86. Exitus 4 Monate p. tr. Primärtumor: Sarcoma testis. Sektion: Metastasen in Lungen, Pleura, Wirbelsäule.

46. Löwenthal (l. c. Nr. 652).

7 1/2j. Junge. Fall auf einen Stock auf die Gegend des Hodensackes 25. XII. 00. Sofort heftige Schmerzen. Unter Schmerzen allmählich zunehmende Schwellung des r. Hodens. Sarkom diagn. 3 Monate p. tr. — Castratio 30. III. 91. Exitus. Primärtumor: Fibrosarcoma testis.

47. Löwenthal (l. c. Nr. 655).

66j. Landwirt. Fall eines grossen Astes auf die l. Schulter Nov. 82. Sofort geringe Beschwerden. Nach 3 Monaten allmählich wachsender Knollen in der l. Fossa supraclavicul., der nach 2 Monaten rapid wächst. Sarkom diagn. 6 Monate p. tr. — Exstirpation Mai 1883. Exitus nach 20 Tagen, 6 Monate p. tr. Primärtumor: Lymphosarcoma claviculae.

48. Löwenthal (l. c. Nr. 657).

17j. Bursche. Starke Kontusion der Schulter durch heftigen Fall 24. April. Sofort Schmerzen, Schwellen und Funktionsstörung des Oberarms. Schmerzen und Schwellung nehmen ab, kehren aber beide nach einer Woche wieder. Schwellung nimmt dann innerhalb 4 Wochen rapid zu. Sarkom diagn. 4 Wochen p. tr. — Exarticulatio scapulae. Exitus nach Recidiv, 4 Monate p. tr. Primärtumor: Sarcoma globocellulare der Schulter. Sektion: Recidiv.

49. Löwenthal (l. c. Nr. 674).

Köchin. Fall vom Stuhl und Aufschlagen mit der r. Schulter auf

den Boden. Sofort 3 Tage lang heftige Schmerzen. Nach 8 Tagen beginnende, täglich zunehmende Schwellung der verletzten Schulter. Sarkom diagn. 6 Wochen p. tr. — Resectio humeri. Primärtumor: Osteoidsarcoma humeri.

50. Löwenthal (l. c. Nr. 681).

23j. Dienstmädchen. Stoss vom Horn einer Kuh gegen die Innenseite des r. Oberarms. August 1885. Sofort Schwellung. Allmähliche Zunahme der Schwellung und Parese des r. Arms. Sarkom diagn. 5 Monate p. tr. — Exstirpatio 22. I. 86. Primärtumor: Spindel- und Rundzellensarkom des Oberarms.

51. Löwenthal (l. c. Nr. 685).

28j. Dienstmädchen. Fall auf den l. Ellbogen. Sofort Schwellung. Schwellung nimmt langsam, aber stetig zu, hinderte aber bis vor wenigen Wochen nicht an der Arbeit. Sarkom diagn. 2 Jahre p. tr. — Amputatio humeri. Heilung. Primärtumor: Sarcoma myelin. gigantocellulare humeri.

52. Löwenthal (l. c. Nr. 689).

19j. Kellner. Distorsion der Hand beim Heben eines Tisches. Sofort Schmerzen und Schwellung. Schwellung bleibt bestehen und nimmt langsam zu. Sarkom diagn. 2 Jahre p. tr. — Amputatio antebrachii. Heilung. Primärtumor: Fractura radii et Sarcoma giganto-cellulare radii.

53. Löwenthal (l. c. Nr. 695).

Soldat. Gesund. Beim Aufspringen aufs Pferd Verletzung des l. Daumenballens. Sofort Schmerzen. Schmerzen nehmen unter immer stärker werdender Anschwellung zu. Sarkom diagn. 4 Wochen p. tr. — Exstirpatio. Heilung. Primärtumor: Sarcoma globocellulare.

54. Löwenthal (l. c. Nr. 701).

48j. Frau. Stoss gegen die r. Oberschenkelgegend Sept. 1869. Sofort wenig Beschwerden. 3 Wochen nach dem Stoss beginnt an der verletzten Stelle bohnengrosse harte, innerhalb 10 Monaten zu kindskopfgrossem ulcerierendem Tumor anwachsende Geschwulst. Sarkom diagn. 10 Monate p. tr. — Exstirpatio. Heilung. Primärtumor: Fibrosarcoma fasciae femoris.

55. Löwenthal (l. c. Nr. 704).

24j. Gärtner. Schlag auf den Oberschenkel oberhalb des Knies. Sofort Schwellung. Von der Schwellung bleibt nach einigen Tagen kleiner Knoten zurück; derselbe vergrössert sich unter heftigen Schmerzen sehr stark. Sarkom diagn. 6 Monate p. tr. — Exarticulatio femoris. Exitus 10 Monate p. tr. Primärtumor: Sarcoma myxom. globocellulare femoris. Sektion: Metastasen in Lunge, Leber und Milz.

56. Löwenthal (l. c. Nr. 722).

21j. Mädchen. Schwerer Fall aufs Knie. Sofort Schmerzen. Schmerzen beim Gehen dauern an, Schwellung in 4 Monaten immer stärker werdend. Sarkom diagn. 4 Monate p. tr. — Amputatio femoris. Exitus 8 Monate p. tr. Primärtumor: Sarcoma globocellulare femoris. Sektion: Metastasen in Herz, Lungen und Gallenblase.

57. Löwenthal (l. c. Nr. 729).

51j. Arbeiter. Fall auf den l. Oberschenkel 11. I. 84. Sofort heftiger Schmerz, Fractura femoris. Fraktur heilt nicht. Schwellung und Schmerzen nehmen zu. Sarkom diagn. 9 Wochen p. tr. — Exarticulatio femoris. Exitus 8 Monate p. tr. Primärtumor: Sarcoma globocellulare femoris.

58. Löwenthal (l. c. Nr. 731).

27j. Hufschmied. Pferdehufschlag gegen den linken Oberschenkel. Sofort Schmerzen und Schwellung. Schwellung nimmt zu und 3 Wochen post trauma schon ein metastat. Tumor in der l. Fossa iliaca zu konstatieren. Sarkom diagn. 3 Wochen p. tr. — Exitus 3 Monate p. tr. Primärtumor: Sarcoma femoris, Rund- und Spindelzellen. Sektion: Metastasen in Becken, Leber, Pankreas, Lungen, Mediastinum und Bronchialdrüsen.

59. Löwenthal (l. c. Nr. 732).

28j. Mann. Stoss gegen l. Knie Okt. 1881. Sofort Schmerzen, Schwellung. Schmerzen nehmen zu; Schwellung beginnt sich zu vergrössern; nach $^1/_2$ Jahr Arbeitsunfähigkeit; nach weiterem $^1/_2$ Jahr ist Tumor faustgross, Pat. kann nicht mehr gehen. Sarkom diagn. 1 Jahr p. tr. — Amputatio femoris. Heilung. Primärtumor: Sarcoma myelog. femoris.

60. Löwenthal (l. c. Nr. 737).

21j. Ulan. Gesund. Beim Voltigieren Stoss gegen das r. Knie Ende März 1887. Sofort Schmerzen, Schwellung. Schmerzen bleiben bestehen, Schwellung nimmt allmählich, dann rascher unter Steigerung der Schmerzen zu. Fieber. Sarkom diagn. 4 Monate p. tr. — Amputatio femoris 15. VII. 87. Exitus nach Recidiv, 15 Monate p. tr. Primärtumor: Osteosarcoma tibiae et femoris. Sektion: Metastase in 2. Rippe und grosser Fontanelle.

61. Löwenthal (l. c. Nr. 741).

19j. Knecht. Fall aufs Knie vor 3 Wochen. Sofort Schmerzen. Unter Schmerzen entwickelt sich nach 3 Wochen rasch zunehmende Schwellung des Knies. Sarkom diagn. 2 Monate p. tr. — Amputatio femoris. Heilung. Primärtumor: Osteosarcoma femoris, Spindel- und Rundzellen.

62. Löwenthal (l. c. Nr. 745).

17j. Dienstmädchen. Fall bei Glatteis 31. I. 91. Sofort Fractura

femoris dextr. Erhärtende Verbände. Bei Gehversuchen 9 Wochen nach dem Trauma beginnt eine kontinuierlich zunehmende Schwellung des Kniegelenks. Starke Schmerzen. Sarkom diagn. 3½ Monate p. tr. — Primärtumor: Myelogenes Sarkom des Oberschenkels.

63. Löwenthal (l. c. Nr. 747).

19j. Mann. Stoss ans Knie. Bald nach dem Stosse Schwellung, die sich noch vergrösserte und sehr schmerzhaft wurde. Sarkom diagn. 3 Monate p. tr. — Amputatio femoris. Exitus nach Metastase nach 2 Jahren, 3 Jahre p. tr. Primärtumor: Sarcoma femoris. Sektion: Metastasen in beiden Hirnhemisphären und Lungen.

64. Löwenthal (l. c. Nr. 755).

18j. Taglöhner. Stoss gegen das Knie. Sofort Schmerzen, Gehstörung, Schwellung. Schmerzen und Schwellung nehmen allmählich stark zu. Fieber. Fistelbildungen. Sarkom diagn. 6 Wochen p. tr. — Amputatio femoris. Heilung. Primärtumor: Sarcoma femoris.

65. Löwenthal (l. c. Nr. 768).

16—17j. Mädchen. Fall auf der Strasse mit dem Caput tibiae gegen Trottoirkante. Sofort starke Kontusion und Ecchymosen. Sehr rasch stark zunehmende Geschwulstentwicklung. Sarkom diagn. 3 Monate p. tr. — Amputatio dann Enucleatio femoris. Exitus 4 Monate p. tr. Primärtumor: Sarcoma tibiae et Recidiv. Sektion: Metastasen in Lungen und Schädelknochen.

66. Löwenthal (l. c. Nr. 771).

23j. Mann. Heftige Distorsion des l. Fussgelenks. Sofort Schmerzen. Schmerzen bleiben bestehen und unter Zunahme derselben entwickelt sich allmählich stärker werdende Schwellung. Sarkom diagn. 1½ Jahr p. tr. — Amputatio cruris. Heilung. Primärtumor: Sarcoma malleol. tibiae.

67. Löwenthal (l. c. Nr. 776).

Schmied. Hufschlag gegen den Unterschenkel. Sofort Suggilation und Schwellung. Weiche Schwellung immer mehr und rasch zunehmend. Am 23. Tage nach dem Trauma schon Erscheinungen von Metastasen in Bauch und Lungen. Sarkom diagn. 23 Tage p. tr. — Exitus 30 Tage p. tr. Primärtumor: Sarcoma cruris globocell. Sektion: Metastasen in Abdomen und Lungen.

68. Löwenthal (l. c. Nr. 786).

26j. Maurer. Stoss gegen l. Knie. Febr. 1889. Sofort Schmerzen und Schwellung. Schmerzen lassen nach, Schwellung nimmt langsam, aber stetig zu, deshalb Probeincisionen (negativ). Sarkom diagn. 8 Monate p. tr. — Amputatio femoris. Heilung. Primärtumor: Sarcoma periostale tibiae.

69. Löwenthal (l. c. Nr. 789).

20j. Frau. Fall von der Treppe herunter auf l. Knie, Nov. 1891. 14 Tage nachher Gefühl von Drücken, Schmerzen und öfterem Einknicken im Knie und Beginn einer zunehmenden Schwellung. Sarkom diagn. 4 Monate p. tr. — Excochleatio dann Resectio. Heilung. Primärtumor: Sarcoma myelog. gigantocellul. tibiae.

70. Ziegler (Münch. med. Wochenschr. 1895).

60j. Mann. Bestehender Leistenbruch wurde beim Heben eines schweren Gegenstandes stark gedrückt. Sofort heftiger Schmerz. Nach 6 Wochen rapides Wachstum des gequetschten Hodens. Sarkom diagn. 2 Monate p. tr. — Primärtumor: Sarcoma testis.

71. Ziegler (l. c.).

18j. Mann. Fall auf den rechten Arm. Sofort geringe Schmerzen. 3 Tage nachher beginnt bei der Arbeit der Arm zu schwellen. Schwellung geht bis auf kleinen Knoten zurück, der nach 4 Wochen rapid wächst. Sarkom diagn. 4 Monate p. tr. — Primärtumor: Sarcoma humeri.

72. Flittner (In.-Diss. Halle 1886).

17j. Mädchen. Sturz bei Glatteis und dadurch Fract. femoris. 31. I. 91. Sofort Fractura femoris. Schmerzen. Gipsverband, aber weiter Schmerzen. Ende März Konsolidierung aber starke Anschwellung der Frakturstelle. Mitte April Sarkom diagnosticiert. Sarkom diagn. 10 Wochen p. tr. — Exarticulatio femoris 28. VII. 91. Exitus 29. IX. 91 8 Monate p. tr. Primärtumor: Sarcoma femoris. Sektion: Metastasen in Lungen, Pleura, Herz, Leber, Niere.

73. Flittner (l. c.).

46j. Zimmermann. Fall aufs rechte Knie Nov. 1891. Sofort Schwellung. Nach 5 Tagen arbeitet Pat. wieder unter Gehbeschwerden. Nach 6 Wochen beginnt zunehmende Schwellung des verletzten Kniees. Sarkom diagn. 4 Monate p. tr. — Exarticulatio femoris 31. III. 1892. Primärtumor: Sarcoma femoris.

74. Flittner (l. c.).

50j. Arbeiterin. Sturz mit dem Schienbein voran gegen Treppenstufenkante. Sofort Schwellung, mässige Schmerzen. Schwellung wird nach und nach immer stärker bis sie innerhalb eines Jahres kindskopfgrossen Tumor darstellt. Sarkom diagn. 1 Jahr p. tr. — Primärtumor: Sarcoma femoris e fascia.

75. Lengnick (Zeitschr. f. Chir. 1899).

35j. Frau. Verstauchung des r. Kniegelenks bei einem Sprung. Sofort Schmerzen. Schmerzen bleiben bestehen und langsam bildet sich immerdar zunehmende Verdickung des Knies aus, die zur Kontrakturstellung führt. Sarkom diagn. 4 Jahre p. tr. — Amputatio femoris. Heilung. Primärtumor: Sarcoma femoris.

76. Lengnick (l. c.).

18j. Bursche. Uebertreten des r. Fusses. Sofort Schmerzen. Nach einigen Wochen zunehmende Schwellung des inneren Knöchels. Sarkom diagn. 1½ Jahre p. tr. — Resectio tali et capit. calcanei. Heilung. Primärtumor: Sarcoma gigantocellulare tali.

77. Lengnick (l c.).

11j. Mädchen. Extraktion eines oberen rechten Backzahnes. Sofort Schmerzen und Schwellung an der Extraktionsstelle. Beide nehmen dauernd zu. Sarkom diagn. 2 Monate p. tr. — Exstirpation und Kieferresektion. Heilung. Primärtumor: Epulis sarcomatosa.

78. Lengnick (l. c.).

30 j. Mann. Fall mit einem schweren Baumstamm auf die r. Hüfte gegen einen Stangenhaufen. Sofort heftige Schmerzen. Innerhalb einiger Wochen entsteht Geschwulst an der Aufschlagstelle und bald auch Metastasen am r. Oberschenkel und im kl. Becken. Sarkom diagn. 3 Monate p. tr. — Inoperabel. Primärtumor: Sarcoma pelvis et metastaticum femoris.

79. Lengnick (l. c.).

59j. Arbeiter. Fall eines abgehauenen Baumes auf die r. Schulter. Sofort heftige Schmerzen im Rücken und in der r. Seite. Schmerzen bleiben bestehen. Rippengegend rechts hinten schwillt stark an. Sarkom 9 Monate p. tr. Inoperabel. Primärtumor: Sarcoma costarum et pleurae.

80. Lengnick (l. c.).

13j. Knabe. Fall eine Treppe herab aufs r. Knie. Nach einigen Wochen bildet sich an der Aufschlagestelle eine rasch wachsende Geschwulst. Sarkom diagn. 3 Monate p. tr. — Amputatio femoris. Exitus 5 Monate p. tr. Primärtumor: Sarcoma femoris. Sektion: Schädelmetastasen.

81. Lengnick (l. c.).

53j. Frau. Stoss einer Kuh gegen den rechten Oberschenkel. Sofort Schmerzen. Schmerzen bleiben und nach einigen Wochen an der Stossstelle immer mehr langsam zunehmende Verdickung. Sarkom diagn. 3 Jahre p. tr. — Exarticulatio femoris. Exitus 3 Jahre p. tr. Primärtumor: Sarcoma femoris. Sektion: Sepsis.

82. Lengnick (l. c.).

19j. Mädchen. Heftiger Stockschlag gegen den r. Unterkiefer 18. V. 95. Sofort Schmerzen. Schmerzen bleiben und nach einigen Wochen bildet sich ein sich allmählich vergrösserndes Knötchen am Unterkiefer. Sarkom diagn. 1½ Jahre p. tr. — Enucleatio mandibulae 5. II. 97. Heilung. Fibrosarcoma mandibulae.

83. Lengnick (l. c.).

55j. Mann. Gesund. Sturz von der Leiter auf den gefrorenen Boden auf die Genitalien. Sofort Schmerzen. Liegt 3 Monate zu Bett

wegen starker Schmerzen und in dieser Zeit schwillt der r. Hoden allmählich an und vergrössert sich langsam. Sarkom diagn. 1¼ Jahre p. tr. — Castratio. Heilung. Primärtumor: Sarcoma testis.

84. Lengnick (l. c.).

12j. Mädchen. Fall auf die linke Hüfte. Sofort Schmerzen, Hinken. Beide bleiben und nach einigen Wochen bemerkt Pat. Schwellung dicht unterhalb der Aufschlagestelle, rasch zunehmend. Sarkom diagn. 3 Monate p. tr. — Exarticulatio femoris. Heilung. Primärtumor: Sarcoma femoris.

85. Lengnick (l. c.).

30j. Mann. Auffallen einer schweren Telegraphenstange auf die Genitalien 29. III. 98. Sofort Schmerzen. Nach 14 Tagen Vergrösserung der l. Scrotalhälfte. Punktion ergiebt Blut (18. IV.), darnach Fieber. Incision am 3. V. zeigt Hoden nekrotisch, Samenstrang verdickt, deshalb Castratio (3. V.). Aus der Wundfläche entsteht bis 4. VI. hühnereigrosser Tumor, der aber auch schon nach innen gewachsen war. Sarkom diagn. 35 Tage p. tr. — Castratio 3. V., Excochleatio (Recidiv) 4. VI. Exitus 4 Monate p. tr. — Primärtumor: Myxosarcoma testis. Sektion: Sarcoma retroperitoneale, Metastasen in Leber, Lunge und Embolie in den grossen Gefässen.

86. Reinprecht (Beitr. zur klin. Chir. 1899).

55j. Frau. Heftiger Stoss mit der Stirne gegen offene Thür. Sofort Schmerzen. Nach kurzer Zeit bemerkt Pat. an der gestossenen Stelle ein sich stetig vergrösserndes „Knöpfchen". Sarkom diagn. 8 Monate p. tr. — Exstirpatio. Primärtumor: Angioma plexiforme Oss. frontale.

87. Roosing (Hospitals-Tidende Bd. IV. 1896).

Junger Mann. Gesund. Beim Besteigen des Rades Quetschung des r. Hodens. Sofort Schwellung. Schwellung geht bald zurück, setzt aber nach einiger Zeit wieder ein und wird stärker. Sarkom diagn. 4 Monate p. tr. — Castratio. Primärtumor: Sarcoma alveol. globocellulare testis.

88. Roosing (l. c.).

Junger Mann. Gesund. Beim Besteigen des Rades Quetschung des des r. Hodens. Sofort Schwellung. Schwellung bleibt, wird immer stärker. Sarkom diagn. 6 Monate p. tr. — Castratio. Primärtumor: Sarcoma alveol. globocellulare testis.

89. Machol (In.-Diss. Strassburg 1900).

3j. Mädchen. Kräftig. Heftiger Schlag mit einer Bratpfanne gegen den l. Unterkiefer. Ohne Schmerzen entwickelt sich direkt im Anschlusse daran eine Schwellung, die 4 Wochen nach dem Trauma stark zunimmt. Sarkom diagn. 4 Monate p. tr. — Operatio. Primärtumor: Fibrosarcoma mandibulae.

90. Machol (l. c.).

21j. Bauer. Kräftig. Fall von einem Baume herab auf r. Knie und Hüfte Sept. 1895. Innerhalb 4 Wochen entwickelt sich am Knie Schwellung, die dauernd zunimmt und zur Kontraktur im Gelenk führt. Sarkom diagn. 5 Monate p. tr. — Amputatio femoris. Primärtumor: Myelogenes Spindelzellensarkom des Femur am unteren Ende.

91. Machol (l. c).

36j. Frau. Gesund. Stich mit einer Nadel in die Endphalange des r. Mittelfingers. Sehr bald Schwellung und Schmerzen, Schwellung nimmt allmählich zu. Sarkom diagn. 1 Jahr p. tr. — 4 mal Exstirpatio wegen 3mal. Recidiv dann Amputatio digiti. Primärtumor: Melanosarcoma digiti.

92. Machol (l. c.).

30j. Frau. Durch schiefes Auftreten auf einen im Wege liegenden Stein Einknicken des Fusses. Sofort Fractura tibiae malleolare, Schmerzen. Nach 10wöchentlichem Verband war Konsolidation noch nicht fest und der Gang schlecht. Sehr bald trat nun Schwellung der Frakturstelle ein, die im ersten Jahre langsam, dann rasch zunahm zu grossem Tumor. Sarkom diagn. 2 Jahre p. tr. — Amputatio cruris. Primärtumor: Sarcoma tibiae et fibulae.

93. Machol (l. c.).

17j. Mädchen. Gesund. Fall auf die r. Hüfte und den r. Unterschenkel auf die Thürschwelle. Sofort heftige Schmerzen, Unfähigkeit zu Gehen. Trotz Behandlung kann Pat. nicht gehen und hat grosse Schmerzen in der r. Hüfte. Etwa 5 Monate nach dem Trauma beginnt ausserdem schmerzlose Schwellung der Knöchelgegend. Sarkom diagn. 13 Monate p. tr. — Exarticulatio femoris. Primärtumor: Luxatio femoris et Sarcoma myelogen. gigantocellulare tibiae et fibulae.

94. Machol (l. c.).

8½j. Junge. Gesund. Fall auf die Erde auf die r. Gesässseite durch Stoss eines Mitschülers. Sofort nach dem Aufstehen Hinken. Am Tage nachher Schmerzen und erschwertes Gehen. Rasch wachsende Schwellung über dem Lig. Pouparti in der r. Unterbauchgegend. Sarkom diagn. 5 Wochen p. tr. — Exstirpatio tumoris unter Resectio ossium. Primärtumor: Sarcoma ossis ilei.

95. Machol (l. c.).

32j. Schuster. Fall mit der r. Gesässseite auf einen Baumstumpf 15. III. 97. Sofort starke Beschwerden beim Gehen. Schmerzen bei Gehversuchen und beim Liegen auf der r. Seite. 14 Tage nach Trauma Schwellung, die innerhalb eines Jahres rapid wächst und ziehende Schmerzen bald im l. Bein bald im rechten verursacht, Schmerzen intermittierend. Abmagerung und gegen Ende des 1. Jahres auch schon Metastasen. Sarkom diagn. 1 Jahr p. tr. — Inoperabel. Primärtumor: Sarcoma pelvis.

96. Machol (l. c.).

22j. Knecht. Fall auf die Tenne mit der r. Hüfte 11. V. 96. Sofort Schmerzen. Schmerzen nehmen zu unter Bildung einer Schwellung der Hüftgegend, wozu bald eine zweite Schwellung am Trochanter kommt. Sarkom diagn. 1¼ Jahr p. tr. — Exstirpatio 23. X. 97. Primärtumor: Sarcomata e fascia glutaeorum.

97. Machol (l. c.).

53j. Frau. Gesund. Hieb mit der Peitsche auf den Rücken 14. VIII. 1895. Sofort Striemen, Schwellung. Kurze Zeit nachher an den Hiebstellen blau verfärbte Schwellung, von da an rapid wachsend. Abmagerung, Bronchitis. Sarkom diagn. 5 Monate p. tr. — Inoperabel. Exitus 4. I. 96 5½ Monate p. tr. Primärtumor: Sarcoma globocellulare costae X. Sektion: Metastase in Lungen und Niere.

98. Machol (l. c.).

28j. Arbeiter. Beim Verladen von Eisen Quetschung des r. Hodens. Sofort heftige Schmerzen. Nach 3 Tagen Arbeiten unmöglich. Bald zunehmende Schwellung des r. Hodens. Mehrfache negative Punktionen. Sarkom diagn. 4 Monate p. tr. — Castratio. Primärtumor: Cystochondromyxosarcoma testis.

99. Machol (l. c.).

25j. Arbeiter. Heftiges Auffallen auf den Bauch durch Stolpern 22. XII. 94. Sofort heftiger stechender Schmerz, Schwellung. Schwellung der Inguinalgegend geht auf Eis zurück, kehrt aber bald wieder und nimmt zu. Nach 2 Monaten starke Schmerzen, aufgetriebener Leib, Ascites. Sarkom diagn. 4 Monate p. tr. — Inoperabel. Primärtumor: Netzsarkom.

100. Moser (Aerztl. Sachv. Zeitung 1903 Fall 4).

56j. Arbeiter. Gesund. Heftige Kontusion der l. Schulter durch plötzliches Anhaltenwollen eines schweren fallenden Hammers 8. II. 87. Sofort Schmerzen. Anfangs nur geringe Beschwerden, bis Schwäche des l. Armes und Zunahme einer Geschwulst am Schulterblatt ihn zur Arbeitseinstellung zwangen. Sarkom diagn. 4½ Monate p. tr. — 2mal Resectio scapulae 21. VII. 87 und Recidivoperation 1. I. 88. Exitus 14 Monate p. tr. Primärtumor: Sarcoma scapulae. Sektion: Lokales Recidiv und Metastasen in Pleura, Pleuritis sarcomatosa.

101. Moser (l. c. Fall 10).

63j. Bauer. Gesund. Stoss mit dem Horn einer Kuh gegen die rechte Brustseite 17. IX. 00. Sofort Fractura costae IX, Schmerzen, Kurzatmigkeit, Hustenreiz. Nach 3 Wochen Steigerung der Kurzatmigkeit und des Hustenreizes, wobei der Husten sehr schmerzt. Elendes Aussehen. Schlaflosigkeit. Pleuritis exsudativa. Sarkom diagn. 2 Monate p. tr. — Pleurapunktion Nov. 1900 ergiebt 2 Liter hämorrh. Exsudat. Exitus 4. XII. 00 2½ Monate p. tr. Primärtumor: Sarcoma costae c. frac-

tura. Sektion: Metastasen in Pleura, Diaphragma, Herz, Nieren, Embolien.

102. Sandhövel (In.-Diss. Bonn 1900).

20j. Arbeiter. Gesund. Fall mit der rechten Schulter auf den Boden Febr. 1895. Sofort Schmerzen. Schmerzen lassen bald nach, aber nach 1/2 Jahr beginnt Schwellung der verletzten Stelle, zunehmend und starke Schmerzen verursachend. Sarkom diagn. 11 Monate p. tr. — Resectio scapulae 4. II. 96. Recidivoperation I. VI. 96. Primärtumor: Sarcoma scapulae.

103. K. Würz (Diese Beiträge 1900).

52j. Frau. Gesund. Fall mit dem Steiss auf einen Stein. Sofort Schmerzen. Schmerzen dauern 6 Wochen stark an und zwingen Pat. ins Bett, dann lassen sie nach, werden aber nach 1 Jahr wieder stärker und seit 2 Jahren bilden sich 2 Tumoren am Steissbein. Sarkom diagn. 3 Jahre p. tr. — Exstirpatio. Primärtumor: Sarcoma periostale oss. coccygis.

104. Würz (l. c.).

19j. Mädchen. Gesund. Auffallen eines Baumstammes auf den r. Oberschenkel. Sofort heftige Schmerzen. Schmerzen lassen nach, aber nach 6 Wochen beginnt genau an der getroffenen Stelle Tumor, der in 6 Wochen rapide zunimmt. Sarkom diagn. 3 1/2 Monate p. tr. — Primärtumor: Sarcoma musc. recti femoris.

105. Würz (l. c.).

56j. Frau. Gesund. Distorsion der rechten Schulter beim Heben einer schweren Last. Sofort heftige Schmerzen. Schmerzen verschwinden nach einigen Tagen völlig, dagegen bildet sich 4 Wochen nach dem Trauma ein schmerzloser Knoten auf der Schulter, der stabil bleibt, bis er nach einem Jahr sich stark vergrössert und die Bewegungen hemmt. Sarkom diagn. 4 Wochen p. tr. — Primärtumor: Sarcoma scapulae.

106. Würz (l. c.).

24j. Mann. Als Soldat wird er beim Gewehrfechten gegen die Innenseite des l. Oberschenkels gestossen. Aug. 1894. Sofort Schwellung. Schwellung bleibt, deshalb Entlassung als Halbinvalide Nov. 1894. Seit Januar 1895 nimmt Schwellung immer mehr zu, ulceriert. Abmagerung. Sarkom diagn. 3 Monate p. tr. — Inoperabel, da Metastasen in Drüsen und Becken. Primärtumor: Sarcoma musc. adduct. femoris.

107. Würz (l. c.).

43j. Mann. Heftige Kontusion des l. Kniees. Sofort starke Schwellung. 6 Wochen arbeitsunfähig. Schwellung geht zurück, nimmt aber dann unter starken Schmerzen rasch zu. Sarkom diagn. 3 Monate p. tr. — Amputatio femoris. Primärtumor: Sarcoma femoris.

108. Würz (l. c.).

66j. Mann. Heftiger Stoss gegen l. Unterschenkel. Sofort starke Schmerzen. Schmerzen bleiben bestehen und nach 6 Wochen beginnt langsam zunehmende Schwellung. Sarkom diagn. 2 Jahre p. tr. — Amputatio femoris. Primärtumor: Sarcoma femoris.

109. Hahn (Diese Beiträge 1900).

68j. Mann. Gesund. Wird vom Wagen überfahren und schlägt mit dem Hinterkopf stark aufs Pflaster, Aug. 1898. Sofort bis auf den Knochen reichende klaffende Hautwunde. Wunde heilt trotz Spitalbehandlung in 7 Wochen nicht zu und eitert, nach 5 Wochen werfen sich die verdickten Wundränder immer mehr auf, die Wundfläche erscheint grösser. Verdickung greift immer mehr um sich. Sarkom diagn. 3 Monate p. tr. — Excision mit Abtragung vom Knochen. Primärtumor: Sarcoma capitis.

110. Urban (Therap. Monatsh. 1901).

50j. Mann. Fall mit einem Centnersack auf den Arm. Sofort Schmerzen. Sehr bald Bewegungsstörungen und Atrophie des Oberarms, zunehmend, seit 6 Monaten beginnende rasch wachsende Schwellung der Oberarmschultergegend. Sarkom diagn. $2^1/_2$ Jahre p. tr. — Exarticulatio scapulae claviculae et humeri. Primärtumor: Sarkom des Schultergelenks.

111. Herzfeld (Ber. der Verhdlg. deutscher Bahnärzte 1904).

Maurermeister. Gesund. Stundenlanges Andrücken der l. Brustseite gegen Eisenbahnwagenfenster, der besseren Aussicht wegen. Wagen schlenkert stark und bald schmerzt die Seite, 14. IX. 76. Sofort starke Schmerzen. Stechender Schmerz bleibt und nach 2 Tagen findet sich ein kleines, kaum fühlbares Knötchen, das sehr schmerzhaft ist, in der l. Brustdrüse. Nach 14 Tagen Kirschkerngrösse und nach 8 Wochen kolossal gewachsen. Operation bis zuletzt verweigert. Sarkom diagn. 8 Wochen p. tr. Inoperabel. Exitus 24. XII. 76 3 Monate p. tr. Primärtumor: Sarcoma mammae. Sektion: Metastase in Pleura und Lungen.

Dies sind die Fälle, die ich aus der Litteratur sammeln konnte. Leider waren bei vielen Veröffentlichungen so ungenügende Krankengeschichten, zahlreiche fast im Depeschenstil mit angegeben, dass es mir nicht angängig erschien, auch solche Fälle für unsere Betrachtungen mit heranzuziehen.

Um nun aber alle etwa vorgekommenen Fälle aus dem Gesamtmaterial der während eines bestimmten Zeitraumes zur klinischen Beobachtung gekommenen Sarkome überblicken zu können, habe ich das Material der Heidelberger chirurgischen Klinik aus den Jahren 1897 bis inkl. 1904 einer genauen Durchsicht unterworfen.

Es war mir dies nur möglich durch das äusserst liebenswürdige Entgegenkommen meines hochverehrten Lehrers, Sr. Excellenz des Wirkl. Geh. Rates Czerny, dem ich wohl auch an dieser Stelle meinen aufrichtigsten Dank aussprechen darf.

Den Beginn möge ein von mir jetzt beobachteter sehr trauriger Fall bilden, der auch in Czerny's Klinik zum Exitus kam.

Dieser Fall bildet Nr. 1 der nun folgenden Fälle, doch will ich die ganze Krankengeschichte des grossen wissenschaftlichen und praktischen Interesses wegen hier erst wiedergeben:

1. Eugen W., 41j. Fabrikleiter aus Oestringen.

Pat. ist mir seit 5½ Jahren gut bekannt. Während der ganzen Zeit war er nur wenig und immer nur leicht erkrankt, nie auch nur für einen Tag bettlägerig oder arbeitsunfähig und immer gut bei Appetit. Vater starb mit 71 Jahren an Lungenentzündung, die Mutter mit 75 Jahren an Herzschwäche. Geschwister leben noch alle und sind gesund. In den Seitenlinien der Ascendenten sind keinerlei Krebserkrankungen und in der Familie keine Tuberkulose zu finden.

Die den Unfall betreffenden Daten, ebenso wie die nach dem Unfall eintretenden Symptome bis zur ersten Konsultation gebe ich aus seinen Briefen wieder. (Pat. war zur Zeit des Unfalles verlobt.)

11. IX. 05. Gestern um 3 Uhr Radtour nach einem 1½ Stunden entfernten Platz in Begleitung seines Hundes. An den letzten Häusern Oestringens ziemlich derber Fall vom Rade auf die l. Gesässpartie durch Hereinspringen eines mit seinem Hunde spielenden anderen ins Rad. Herr W. wurde gereinigt und fuhr bald weiter, aber Abends kam dann die Reaktion und glaubte Pat. heute früh (11. IX.) nicht mehr aufstehen zu können; es wurde jedoch im Laufe des Tages wieder besser und er hofft bald au fait zu sein. — 17. IX. 05. Mein Knochengehäuse ist noch nicht ganz in Ordnung, hauptsächlich Morgens beim Aufstehen meine ich, die Knochen müssten vollends auseinanderfallen. — 21. IX. 05. Es ist heute bedeutend besser, denn beim Laufen spüre beinahe gar nichts mehr, nur wenn ich längere Zeit gesessen bin. — 15. X. 05. Mein linkes Bein macht mir seit 2 Tagen auch wieder zu schaffen und glaube ich, dass dies von dem überaus schlechten Wetter herrührt.

Pat. heiratet am 26. X. 05. — Die Hochzeitsreise wird nach einigen Tagen unterbrochen, da Herr W. über rasches und starkes Ermüdungsgefühl beim Gehen und über Schmerzen im linken Bein zu klagen hat, so dass er hinken und das Bein etwas nachschleppen muss. Zu gleicher Zeit fängt der Appetit des sonst guten Essers an, nachzulassen. Gleich nach der Rückkehr hat Pat. über Stärkerwerden der Schmerzen, die ihn besonders des Nachts quälten, über allmähliches Abnehmen des Appetits und über Nachschleppen des Beines zu klagen, so dass er am 14. XI.

mich konsultierte. Er kam hinkend und blass in meine Sprechstunde und war stark abgemagert. Bei der Untersuchung fand ich allgemeine Abmagerung und lokal an der l. Hüfte hinten in der Gegend des Austritts des Ischiadicus starken Druckschmerz und an derselben Stelle cirkumskripte kleine Schwellung, dagegen sonst keine Ischiasdruckpunkte und auch freie Beweglichkeit des gebeugten und gestreckten Beines im Hüftgelenk.

Zweite Konsultation 26. XI. Mit Ausnahme der Konstatierung fortschreitender Abmagerung des Allgemeinkörpers und des linken Beines war der Untersuchungsbefund derselbe, dagegen waren die Schmerzen nach anfänglichem Rückgang seit einigen Tagen wieder stärker geworden und der Appetit weiter zurückgegangen.

Am 7. XII. konsultierte ich mit dem dortigen Kollegen in Oestringen, da Patient wegen starker Beschwerden nicht mehr gehen konnte und sich sehr krank fühlte. Herr W. klagt nun auch über Stechen in der Lebergegend und Atembeschwerden. Die Abmagerung ist fortgeschritten, ebenso die Appetitlosigkeit. Patient macht einen schwerkranken Eindruck. Untersuchungsbefund: An der gleichen Stelle der Hüfte wie früher schmerzhafte ziemlich pralle aber nicht umfangreiche Anschwellung in der Tiefe unter den Glutäen, Gegend der Gallenblase druckschmerzhaft, Leber nicht vergrössert, Ränder nicht hart; auf den Lungen nur links oben etwas Schalldämpfung. Urin kein Albumen, minimale Mengen Zucker. Nachtschweisse.

Am 8. XII. plötzlich sehr starke Schmerzen in der Lebergegend und kontinuierliche subfebrile Temperatur 38—39°. — Am 12. XII. konstatiert zugezogener Specialist Gallensteine. Deshalb wird Pat. am 13. nach Heidelberg in die Klinik des Geh.Rat Czerny gebracht. Inzwischen war die Leber stark geschwollen, die Gallenblasengegend prominierend und wie eine mit vielen Steinen prall angefüllte Blase zu fühlen, Husten und Atembeschwerden waren stärker geworden, ebenso Abmagerung und Appetitlosigkeit. Der rapide Kräfteverfall liess einen malignen Tumor vermuten. Das kontinuierliche Fieber liess den Verdacht auf einen entzündlichen Process aufkommen.

Am 21. XII. wird wegen Verdacht auf akute Cholecystitis oder tuberkulösen Drüsentumor Probelaparotomie und Punktion des vermeintlich tuberkulösen Abscesses hinten an der l. Hüfte vorgenommen. Die Punktion ergiebt kaum einen Kaffeelöffel voll blutig schleimiger zäher Flüssigkeit, die Probelaparotomie multiple Metastasen eines Krebses in die Leber, die in toto stark vergrössert und auf der Oberfläche mit kleinen und grösseren Krebsknoten mit medialem Nabel besät war. Gallenblase leer und zusammengedrückt. Hinter der Leber grosser Tumor nach der Tiefe sich fortsetzend. Sitz des Primärtumors nicht festgestellt. — Die Wunde heilt gut; aber dabei verfallen rasch die Kräfte. Unter starken subjektiven Beschwerden treten Ascites und Oedeme ein und am 5. I. 06 Exitus.

Aus dem Sektionsprotokoll, das mir in liebenswürdigster Weise von Herrn Geh.Rat Arnold, dem ich auch an dieser Stelle bestens danke, zur Verfügung gestellt wurde, sei Folgendes wiedergegeben:

Stark abgemagerte Leiche. In beiden Pleurahöhlen je 500 ccm serofibrinösen Exsudates. Subpleural beiderseits einzelne kleine derbe Tumormetastasen. Beide Lungen durchsetzt von zahlreichen hanfkern- bis erbsengrossen, derben weissgelblichen Tumormetastasen, die meist kugelrund und gegen das Lungengewebe scharf abgegrenzt sind. Bronchialdrüsen von derben weissen Tumormassen durchsetzt, im übrigen aber anthrakotisch. Herzbeutel enthält 50 ccm klaren Serums. Myocard gelbbraun, sehr schlaff und weich, beide Ventrikel dilatiert.

Bauchhöhle: 800 ccm serofibrinösen Exsudats. Colon transversum in der Gallenblasengegend mit der Leber verwachsen. Milz etwas vergrössert und von undeutlicher Zeichnung auf der Schnittfläche. Nieren normal gross, Kapsel stellenweise schwer abziehbar, da mit in der Niere sitzenden Tumormassen verwachsen; Tumormassen sind erbsen- bis kirschkerngross, sehr derb und scharf vom Gewebe abgrenzbar. Nierenparenchym leicht getrübt. — Leber vergrössert, durchsetzt von unzähligen miliaren bis kirschgrossen zum Teil zu grossen Massen konfluierenden derben Tumormetastasen. Das dazwischen liegende Lebergewebe ist hellbraun und von deutlicher Zeichnung. Gallenwege durchgängig. Portale Lymphdrüsen wenig vergrössert, derb, enthalten Tumormetastasen. — Magen, Dünndarm, Dickdarm, Blase und Rectum ohne Besonderheit. An der hinteren Hälfte der l. Beckenschaufel ein über faustgrosser, sich nach innen und auch nach aussen vorwölbender Tumor, von derber Konsistenz und auf der Schnittfläche gelbweisser Farbe.

Anatomische Diagnose: Sarkom der Beckenschaufel mit Metastasen in Leber, Pleuren, Lungen und Nieren.

Mikroskopische Diagnose: Primärtumor an der l. Beckenschaufel und deren Metastasen zeigen den Charakter eines polymorphzelligen Sarkoms mit zahlreichen Mitosen.

Das primäre Beckensarkom ist periostalen Ursprungs. Der Tumor prominiert zu etwa $^5/_6$ seines Umfangs in die Beckenhöhle und drückt den Ileopsoas weit ins Cavum herein, während $^1/_6$ die Glutäalmuskulatur hebt. Der Tumor reicht einerseits bis ans Kreuzbein, andererseits bis an den Nervus ischiadicus, der bei seinem Austritt aus dem Wirbelsäulenkanal vom Tumor nach oben gedrückt wird. Entlang den Iliacalgefässen und der Ischiadicusscheide finden sich ausserdem haselnussgrosse Iliacaldrüsen mit Tumormetastasen. Die Darmbeinschaufel scheint äusserst verdünnt.

Dieser Befund lässt einerseits die anfänglichen ischiasähnlichen Symptome, das Nachschleppen des Beines und die starken Schmerzen sehr leicht erklärlich und andererseits durch die zahlreichen Mitosen das rapide Wachstum, bedingt durch den morpholog. Zellcharakter des Sarkoms plausibel erscheinen. Ebenso finden die anderen Erscheinungen: Husten-

reiz, Atemnot und Leberschmerzen ihre Erklärung durch die Metastasen.

Hier anschliessend die weiteren Fälle der Heidelberger Klinik aus den Jahren 1897 bis inkl. 1904.

2. 1897. 23j. Mann. Familie gesund, selbst immer gesund gewesen. Fall einer schweren eisernen Röhre auf die linke Schulter Juli 1896. Sofort Eiterung. Incision. Nach 3 Wochen wieder arbeitsfähig. Nach einigen Wochen wieder Schmerzen und Schwellung, wieder Incision und wieder Arbeitsfähigkeit. Kurz nachher Neuschwellung in Achselhöhle zunehmend. Tumor wird 5mal operativ entfernt. Aber die Schwellung der Schulter nimmt so zu, dass Juli 1896 und 4. III. 97 Aufnahme in die Klinik erfolgt. Sarkom diagnost. 6 Monate p. tr. — Amputatio humeri Dec. 1896. Totalexstirpation des Schultergürtels März 1897. Exitus 29. V. 97. 10 Monate p. tr. Primärtumor: Spindelzellensarkom der Schulter. Sektion: Metastasen und lokale Recidive in Muskelstümpfen. Lungen, Perikard, Milz und Darmkanal.

3. 1897. 62j. Frau. Stets gesund. Heftiges Auffallen mit der l. Hüfte gegen einen Stuhlrand beim Herabsteigen vom Stuhl 16. X. 96. Sofort starke Schmerzen. 6 Wochen Bettruhe wegen Schmerzen. Nach dem Aufstehen beim Auftreten noch sehr schmerzend und vom Knie ins Hüftgelenk ausstrahlend. Zustand bleibt bis Okt. 1897, von da an kann Pat. wegen starker Schmerzen nicht mehr auftreten. Streckverband wird nicht ertragen. Inzwischen auch Schwellung des l. Hüftgelenks, deshalb Coxitisdiagnose. Punktion negativ. Aufnahme 29. XI. 97. Streckverband 6 Wochen. Nach Abnahme zeigt sich eine inzwischen eingetretene Spontanfraktur unter sehr starker Schwellungszunahme unter dem Verband. Punktion wieder negativ. Sarkom diagn. 3 Monate p. tr. — Exarticulatio femoris. Entlassung. Primärtumor: Myelogenes Sarcoma femoris aus Rundzellen, mit alveolärem Bau.

4. 1897. 9j. Junge. Familie gesund. Selbst gesund. Stoss gegen den Oberschenkel von einem Manne beim Spielen Anf. Nov. 1897. Sofort Schmerzen. Schmerzen nehmen in 3 Wochen so zu, dass Pat. nicht mehr gehen kann, gleichzeitig rasch zunehmende Schwellung an der Stossstelle. Aufnahme 15. XII. 97 mit Diagnose: Tiefer Abscess, da Fluktuation und Druckschmerz. Inguinaldrüsen beiderseits erbsengross. Sarkom diagn. 4 Wochen p. tr. — Incision und Exkochleation 17. XII. 97. Exarticulatio femoris et Exstirpatio glandularum 15. I. 98. Inoperables Recidiv nach 1 Monat. Entlassung. Primärtumor: Sarcoma periostale globocellulare femoris.

5. 1898. 26j. Frau. Gesund, 5 Jahre verheiratet, hat 4 Kinder. Fall im Zimmer auf die linke Schulter und gleich darauf die Treppe herab auf die gleiche Gegend. Sofort Schwellung und Schmerzen. Besonders beim Waschen Stiche im Arm. Geringe Schwellung und Be-

schwerden bleiben 2 Jahre unverändert, nach 2 Jahren rasches Wachstum zur Grösse von zwei Kindsköpfen in einem Jahre. Sarkom diagn. 2 Jahre p. tr. — Exarticulatio humeri et Exstirpatio glandul. lymph. colli. Entlassung. Primärtumor: Osteosarcoma humeri.

6. 1898. 58j. Frau. Keine Heredität. Selbst gesund. Fall eines schweren Rebenbündels auf den linken Vorderarm. Sofort Schwellung. Schwellung geht anfangs zurück, bleibt aber dann 5—6 Jahre gleichmässig bestehen, seit 2 Jahren vergrössert sich die Schwellung unter zeitweiligen Schmerzen. Sarkom diagn. 7—8 Jahre p. tr. — Exstirpatio 16. III. 98. Excochleatio eines Narbenrecidivs 31. X. 98. Amputatio 1. XI. 98. Entlassung. Primärtumor: Angiosarcoma alveolare antebrachii.

7. 1898. 42j. Frau. Familie und sie selbst gesund. Ausbohren einer cariösen Zahnwurzel mit einer Gabel aus dem Oberkiefer Juli 1898. Nach wenigen Wochen schwillt diese Stelle an. Schwellung nimmt immer mehr zu. Aufnahme 27. XI. 98. Sarkom diagn. 5 Monate p. tr. — Exstirpatio cum resectione maxillae 9. IX. 98. Entlassung. Primärtumor: Sarcoma periostale maxillae globo- et giganto-cellulare.

8. 1899. 15j. Mädchen. Eltern und sie selbst gesund. Sturz auf den Boden mit der l. Hüftgegend Okt. 1898. Sofort starke Schmerzen intermittierend und in den Fuss ausstrahlend. Schmerzen bleiben ziemlich gleich bis Mai 1899, wo unter Zunahme derselben Schwellung der l. Unterbauchgegend gefunden wird. Gehen und Stehen sehr erschwert. Schwellung nimmt zu. N. ischiadicus sehr druckempfindlich bis zum Knie. Aufnahme 1. VIII. 99. Sarkom diagn. 10 Monate p. tr. — Operation verweigert. Primärtumor: Sarcoma periostale oss. ilei sin.

9. 1899. 43j. Frau. Vor 8 Jahren Struma operiert, sonst gesund. Ausgleiten auf nassem Boden Sept. 1898. Fractura femoris. Sofort Schwellung. Hochgradige Schwellung sofort nachher lässt die Einrichtung unmöglich erscheinen. Trotzdem nach 8 Tagen Gipsverband Schmerzen. Gipsverband mehrmals gewechselt, bleibt bis Frühjahr 1899. Schwellung geht bis dahin bis zur Hälfte zurück. Schmerzen bleiben. Gehen nur mit Krücken. Krücke entfällt Anf. Mai 1899 beim Herabgehen über eine Treppe. Sofort Wiedereinknicken des Oberschenkels, nun starke Schmerzen und Schwellungszunahme. Einrichtungsversuche misslingen. An Knickungsstelle colossaler Tumor bei der Aufnanme am 18. VII. 99. Sarkom diagn. 10 Monate p. tr. — Exarticulatio femoris. Entlassung. Primärtumor: Sarcoma femoris myelogen.

10. 1899. 10j. Junge, gesund. Fall von einer Treppe auf die r. Schulter Sept. 1899. Leichte Kontusion. Nach etwa 4 Wochen zunehmende Anschwellung der r. Schultergegend, Fluktuation. Punktion ergiebt wenig serosanguinolente Flüssigkeit. Röntgen zeigt eingekeilte Fractura colli chirurg. humeri und Schatten um dieselbe. Sarkom diagn.

2 Monate p. tr. — Probeincision und Exkochleation. Radikaloperation verweigert. Entlassung. Primärtumor: Sarcoma myelogenum humeri, scapulae et claviculae.

11. 1900. 42j. Mann. Familie und selbst sonst gesund. Stoss gegen den Unterschenkel unterhalb des Knies Dec. 1899. Sofort Schmerzen und Schwellung. Schmerzen und Schwellung bleiben für einige Zeit, gehen aber dann zurück und April 1900 beginnt Wiederanschwellung, immer mehr zunehmend unter mässigen Schmerzen. Punktion ergiebt Blut und Sarkomgewebsfetzen. Sarkom diagn. 9 Monate p. tr. — Amputatio femoris. Entlassung. Primärtumor: Sarcoma tibiae gigantocellulare.

12. 1901. 30j. Frau. Vater † an Magencarcinom. Selbst z. Zeit des Unfalls gravide. Schlag einer auffahrenden Thür gegen die Brust Nov. 1899. Sofort Schwellung und Schmerzen. Schwellung nimmt unter Schmerzen immer mehr zu. Sarkom diagn. 14 Monate p. tr. — Amputatio mammae et Exstirpatio glandul. 28. I. 01. Entlassen. Primärtumor: Sarcoma mammae cysticum.

13. 1902. 38j. Mann. Keine Belastung, selbst immer gesund gewesen. Fall auf den Boden auf die vorgestreckte rechte Hand, die nach einwärts kippt 31. XII. 01. Sofort heftiger Schmerz und Schwellung. 5 Wochen lang Massage und noch 4 Wochen Behandlung im medicomechan. Institut ergeben keine Heilung. Schmerzen lassen nach, dagegen wird von Ende Februar 1902 die Schwellung immer stärker und besonders nachts hochgradige Schmerzen. Fixationsverbände und Handbäder erfolglos. Aufnahme 13. V. 02. Sarkom diagn. 4 Monate p. tr. — Excochleatio et Recidiv nach 2 Monaten. Recidiv. Primärtumor: Myelogenes Rundzellensarkom des Radius.

14. 1903/1904. 37j. Schreiner, gesund. Heftiger Druck einer Fournierpresse gegen die l. Schenkelbeuge April 1903. Sofort starke Schmerzen. Unter Nachlassen der Schmerzen beginnt nach 8 Tagen zunehmende Schwellung in der Schenkelbeuge, wurde auswärts operiert. Unter der Narbe Wiederanschwellung, sprengt die Narbe innerhalb einiger Monate. Entfernung dieses Tumors am 13. VIII. 03. Während der Nachbehandlung Wiederanschwellung, die am 20. XII. 03 wieder die Narbe sprengt. Aufnahme 29. XII. 03. Sarkom diagn. 4 Monate p. tr. — Exstirpatio tumoris 4. I. 04. Entlassen. Primärtumor: Lymphosarcoma inguinale.

15. 1903. 11j. Mädchen. Keine Heredität. Selbst immer gesund gewesen. Fall auf der Eisbahn auf die r. Gesässseite Januar 1903. Sofort geringe Beschwerden. Nach 5 Wochen setzen tagelang dauernde Schmerzen der r. Hüftgegend ein. Schmerzen und Gehstörung nehmen zu, so dass Mitte Mai Kind nicht mehr gehen kann. Nachts exacerbieren die Schmerzen stark. Während der Bettruhe Mai bis Oktober entwickelt

sich Schwellung in der r. Leistengegend. Diagnose Coxitis. Röntgen zeigt grossen Tumor vom Becken ausgehend. Aufnahme 12. X. 03. Sarkom diagn. 9 Monate p. tr. — Inoperabel. Primärtumor: Sarcoma pelvis.

16. 1904. 16j. Junge. Familie und selbst gesund. Fall beim Turnen vom Barren 13. XI. 03. Komplicierte Vorderarmfraktur und Contusio genu dextr. Armfraktur heilt gut. Dagegen im Knie Anfang Dezember stechende Schmerzen an der verletzten Stelle und bis Februar 1904 Bildung einer hühnereigrossen Schwellung. Gipsverband erzeugt Schmerzen. 2. V. 04 Incision. — Schwellung nimmt ab, aber in der Wunde Wucherung von wildem Fleisch; immer stärker werdende Schwellung und Wucherung. Leistendrüsen vergrössert. Aufnahme 11. VII. 04. Sarkom diagn. 7 Monate p. tr. — Amputatio femoris supracondyl. et Exstirpat. glandul. inguin. Entlassen. Primärtumor: Sarcoma myelinium tibiae.

17. 1904. 12j. Junge. Familie und selbst gesund. Beim Werfen von Steinen Verrenkung der rechten Schulter Juli 1904. Sofort geringe Schmerzen. 3 Wochen nachher Anschwellung des Gelenks unter Schmerzen. Beide rasch zunehmend. Sarkom diagn. 11 Wochen p. tr. — Resectio, nach 6 Wochen Exarticulatio humeri et Resectio scapulae. Entlassen. Primärtumor: Myelogenes Riesenzellensarkom des Humerus.

18. 1904. 40j. Arbeiter, gesund. Heftiger Stoss mit dem rechten Jochbein gegen einen Gashahn 7. V. 03. Sofort Blutunterlaufung, Schwellung, Schmerzen. Schwellung geht nicht zurück, deshalb 18. VI. 03 Punktion (etwas Eiter). 19. VI. 03 Incision (Eiter und Blut). Narbe heilt, Schwellung wird stärker. 24. VII. 03 Incision. Anfang VIII. 03 innerhalb einiger Tage Protusio bulbi und Erlöschen der Sehkraft. 25. VIII. 03. Dritte Incision (viel Eiter). Auge wieder zurückgetreten. Sehkraft gebessert. Mitte IX. 03 Arbeitsfähigkeit. Ende IX. 03 Schwellung, schlechteres Sehen, Wucherung von wildem Fleisch in der Wunde. 12. X. 03 Enucleatio bulbi. Resektion des Joch- und Nasenbeins, Plastik. I. 04 Neuschwellung an der Operationsstelle, zunehmend bis 2. III. 04. Incision (Blut). Schwellung wächst rapid. Kieferklemme. Rachenvorwölbung. Schmerzen im Tumor. Aufnahme 23. V. 04. Sarkom diagn. 4 Monate p. tr. — Inoperabel. Exitus 11. IX. 04 1¼ Jahr p. tr. Primärtumor: Sarkom der Orbita. Sektion: Recidiv und Metastasen in Lungen.

19. 1904. 26j. Mann. Stoss in die Gegend der rechten Beckenschaufel Mitte August 1904. Sofort Schmerzen und Schwellung. Beide nehmen rasch zu, machen ihn arbeitsunfähig und nach 3 Wochen apfelgrosser Tumor über dem r. Lig. Pouparti. Sarkom diagn. 3 Wochen p. tr. — Operation verweigert. Primärtumor: Sarcoma pelvis.

20. 1904. 34j. Mann. Familie und selbst gesund. Stoss mit dem Schienbein gegen ein Fass Anfang August 1904. Sofort mässige Schmerzen und Schwellung. Schwellung nimmt nach einigen Wochen unter Schmerzen zu. Bewegungsstörungen. Schwellung wird trotz starker Jodkalikur (45 gr in toto) immer stärker. Sarkom diagn. 2 Monate p. tr. — Amputatio femoris. Entlassen. Primärtumor: Chondromyxosarcoma tibiae.

Im Ganzen kamen während dieses Zeitraumes zur Beobachtung 489 Fälle von Sarkomen, deren Diagnose mikroskopisch festgestellt wurde.

Wir haben also im Ganzen ein stattliches Material von

111 Fällen aus der Litteratur,
1 eigenen,
19 aus der Heidelberger Klinik,
131 Fällen von traumatischem Sarkom.

Um nun die Frage des procentualen Verhältnisses der Sarkome nach Traumen, d. h. nach einmaligem akuten Trauma, zu den Sarkomen überhaupt, vorwegzunehmen, so hat die Beantwortung derselben ein sehr verschiedenes Resultat gezeitigt.

Einzelne Autoren haben einfach jeden Fall, ja sogar solche, bei denen ein Unfall 50 Jahre zurückgelegen hat und wo nach dieser Zeit nur in ungefährer Gegend der Traumastelle ein Sarkom auftrat, in ätiologischen Zusammenhang mit dem Trauma gebracht.

Ich zähle deshalb lediglich der Vollständigkeit halber die Ergebnisse der Autoren der Zeitfolge nach auf.

Wolff, Berliner Klinik, 1874, 100 Sarkome, darunter 20 posttraumatisch = 20%; Liebe, Strassburger Klinik, 1881, 42 Sarkome, darunter 3 posttraumatisch = 7%; Lengnick, Königsberger Klinik, 1899, 579 maligne Tumoren, darunter 15 posttraumatische Sarkome = 2.5%; Machol, Strassburger Klinik, 1900, 155 Sarkome, darunter 11 posttraumatische Sarkome = 7%; Sandhövel, Bonner Klinik, 1900, 28 Sarkome, darunter 2 posttraumatische Sarkome = 7%; Würz, Tübinger Klinik, 1900, 82 Sarkome, darunter 6 posttraumatische = 7%; Rausch, Erlanger Klinik, 1900, 51 Sarkome, darunter 6 posttraumatische Sarkome = 12%; unsere Statistik ergiebt 489 Sarkome, darunter 19 posttraumatische Sarkome = 4%.

Wir finden also für die Heidelberger Klinik und bei einem grossen Material 4% der Sarkome nach einem einmaligen Trauma.

Was die hereditären Angaben und die persönlichen Gesundheitsverhältnisse anlangt, so finden wir nur in verschwindenden Aus-

nahmen eine hereditäre Belastung durch Krebsfälle in der Familie, die für uns procentual keine Rolle spielen kann; vielleicht würde dies Resultat etwas geändert, wenn in allen Fällen unserer Zusammenstellungen I und II eine diesbezügliche Angabe aus den Krankengeschichten gemacht werden könnte. Ebenso handelt es sich fast ausschliesslich um sonst gesunde Individuen, wie ja auch nie bei den vorgekommenen Sektionen eine anderweitige ausgesprochene Krankheit gefunden wurde.

Das Trauma selbst ist meistens ein ziemlich schwerer Fall, Stoss, Schlag oder Quetschung, allerdings in recht zahlreichen Fällen leichterer Natur und scheinbar ohne die gröberen Veränderungen im Gewebe, die sich durch Blutunterlaufung, Schwellung oder äussere Verwundung kennzeichnen, ja auch ohne grössere Schmerzen und Funktionsbeeinträchtigung hervorzurufen.

Bezüglich des Verhältnisses von Schmerzen und Schwellung finden wir: Meist verblassen die anfangs bestehenden Schmerzen mit Nachlassen der akuten, durch Bluterguss und reaktive oder entzündliche Hyperämie bedingten Schwellung und setzen wieder ein mit Beginn des Wiederanschwellens, also mit Beginn der malignen Wucherung.

Aber zwischen Schmerzen und sekundärer Schwellung, also der nicht unmitttelbar dem Trauma gefolgten Schwellung, lässt sich keine regelmässige Beziehung erkennen, aber auch unseren sonstigen Kenntnissen der malignen Tumoren nach nicht erwarten.

Die Tumorentwicklung, d. h. die schliesslich als Sarkom diagnosticierte Schwellung oder Geschwulst beginnt meist schon wenige Wochen bis einige Monate nach dem Trauma durch Wiederanschwellung oder jetzt erst einsetzende Schwellung am verletzten Körperteil und wenn auch die Diagnose „Sarkom" meist erst viel später oder gar erst bei der Sektion zu stellen war, so war doch die nach Rückgang der unmittelbar dem Unfall gefolgten und wohl durch Bluterguss bedingten Schwellung erfolgte Neuschwellung oder die zuerst unverändert bleibende oder auch zuerst abnehmende und dann wieder stärker werdende Schwellung auf Sarkomentwicklung zurückzuführen.

Um also die Beziehungen der Geschwulstentwicklung zu den sofortigen Folgen des Unfalls zu skizzieren, sind folgende Möglichkeiten gegeben:

a) Die Verletzung geht anfangs spurlos vorüber, aber nach einiger Zeit entsteht eine mehr oder weniger rasch wachsende Schwellung an der ehemals verletzten Stelle.

b) Zuerst treten Schmerzen an der Verletzungsstelle auf und dann erst beginnt eine Schwellung.

c) Die der Verletzung unmittelbar folgenden Schmerzen bleiben dauernd bestehen und erst später tritt dazu Schwellung.

d) Die sofortigen Erscheinungen von Schmerz und Schwellung dauern an und nehmen langsamer oder rascher zu.

e) In der durch das Trauma gesetzten Wunde entsteht sarkomatöse Wucherung.

f) Die durch das Trauma verursachte Fraktur heilt nicht, sondern es entsteht statt des normalen Callus ein Callussarkom.

Wollen wir die Frage beantworten: Wie lange nach dem Trauma wurde die Diagnose „Sarcoma post trauma" gestellt, so müssen wir zwei Momente berücksichtigen: 1) Giebt es schnell wachsende, rasch metastasierende Sarkome und solche, die langsam fortschreiten und kaum Metastasen machen. 2) Ist der Sitz des Tumors von ausschlaggebender Bedeutung, da dadurch die Symptome der Erkrankung oft auf ganz andere Möglichkeiten hinweisen; so in unserem Falle, wo der ins Beckencavum hereingewachsene Tumor symptomatologisch zuerst eine Ischias vortäuschte, dann durch einen nachher als Metastase erkannten sekundären Tumor als Gallensteinblase imponierte, während manche Sarkome des Hüftgelenks eine Coxitis, beginnende Pleuren- oder Rippentumoren eine Neuralgie oder Neuritis, Schwellungen der Gelenkenden rheumatische Ergüsse, Volumvergrösserungen des Hodens Hydrocelen diagnosticieren lassen, bis endlich durch Operation und Sektion die wahre Krankheitsursache sich erkennen lässt, wenn nicht vorher der Tumor als solcher charakteristisch wurde.

Bei solchen Ueberlegungen ist es erklärlich, dass die definitive Diagnose auf „Sarkom" im einen Falle schon nach 3 Wochen, im andern nach 3 Monaten, im dritten erst nach 3 Jahren oder erst bei der Operation und mikroskopischen Untersuchung des erkrankten Organes oder bei der Sektion zu stellen war.

Mikroskopisch finden wir meistens Rundzellensarkome bei ziemlich rasch wachsenden Tumoren und darunter viele Zellen mit zahlreichen Mitosen. Oder aber, wir haben myelogene Sarkome mit zahlreichen Riesenzellen.

Spindelzellensarkome finden wir fast nie rein, sondern die Elemente: Spindelzellen und Rundzellen kombiniert, so dass wir häufig das Bild der Mischzellensarkome treffen. Den Ausgangspunkt bildet überwiegend das Knochensystem und unsere Sarkome sind deshalb gewöhnlich periostalen oder myelogenen Ursprungs.

Histologie, Wachstumsenergie und Sitz des Tumors lassen uns auch verstehen, warum der Exitus im einen Falle einen Monat nach dem Trauma und in anderen Fällen bis zu mehreren Jahren nach demselben erfolgte. Die Regel aber ist eine rasche Folge der Erscheinungen: Trauma — Sarkomentwicklung — Operation und event. — Exitus.

Die Mortalität in unseren Fällen beträgt 20% und wäre sicher um ein Vielfaches höher, wenn das Schicksal der Operierten nach der Amputation oder Resektion noch einige Zeit verfolgt worden wäre.

Ebenso wäre es sehr wissenswert gewesen, ob in unseren Fällen Gutachten wegen Invaliden- oder Hinterbliebenenrenten verlangt worden waren. Ich finde nur bei 3 Fällen (100, 101 und 20) darüber einen Vermerk und die Rente wurde jeweils (wenn auch erst auf dem Beschwerdeweg in einem Fall) zugebilligt.

Was nun die Verteilung der Fälle auf das männliche und das weibliche Geschlecht anbelangt, so finden wir in unseren Fällen zusammen 89 Männer und 42 Frauen. Abstrahieren wir davon den Anteil der Kindheit bis zum 14. Jahre, so bleiben 79 Männer und 38 Frauen.

Vergleichen wir einmal damit die Zahlen, die uns überhaupt das Verhältnis der beruflich thätigen und damit am meisten dem Trauma ausgesetzten Mitglieder der Krankenversicherungskassen z. B. fürs Jahr 1903 bieten, denn auch fast alle Fälle unserer Tabelle, soweit es sich um Erwachsene handelt, rekrutieren sich aus landwirtschaftlichen oder industriellen Berufsarbeitern, so finden wir

7 677 617 versicherte Männer
auf 2 546 680 versicherte Frauen,

oder z. B. die Zahlen der in der badischen landwirtschaftlichen Berufsgenossenschaft Versicherten, so ergeben sich fürs gleiche Jahr

2 218 Männer
auf 766 Frauen.

Also in beiden Statistiken ein Verhältnis von 3 : 1, bei den Sarkomen nach traumatischen Einflüssen dagegen ein Verhältnis von 2 : 1.

Ist dies schon sehr auffallend, so erscheint mir bei Berücksichtigung des Umstandes, dass doch durch die Art des Berufes für die Männer eine wesentlich höhere Unfallsgefahr besteht als für die Frauen, diese Proportion um so beachtenswerter zu sein.

Doch gehen wir weiter und überblicken die einzelnen Altersklassen zur Zeit des Traumas, so finden wir für das Alter von

15—24	Jahren	30	Männer und	16	Frauen,
25—34	„	17	„ „	4	„
35—44	„	7	„ „	5	„
45—54	„	10	„ „	10	„
55—64	„	8	„ „	2	„
65—74	„	3	„ „	1	„

Bei einigen Fällen unserer Zusammenstellung I ist das Alter nicht angegeben.

Wir finden also für die Zeit von

15—24 Jahren ein Verhältnis von 2 : 1
45—54 „ „ „ „ 1 : 1.

Ich glaube, dass diese 2 Reihen eine deutliche Sprache sprechen, ist doch dabei das Jahrzehnt der beginnenden sexuellen Thätigkeit und der ersten Graviditäten im Verhältnis von 2 : 1 und das der erlöschenden sexuellen Thätigkeit, des Climacteriums im Verhältnis von 1 : 1 vertreten, während wir für die anderen Altersstufen ein Verhalten von 3 : 1 finden, also die dem Verhältnis der überhaupt beruflich beschäftigten Männer und Frauen entsprechenden Ziffern. In Zahlen ausgedrückt finden wir im Alter von 15—24 Jahren 30 Männer zu 16 Frauen, im Alter von 45—54 Jahren 10 Männer zu 10 Frauen, in den zwei dazwischen liegenden und den zwei folgenden Jahrzehnten aber 35 Männer zu 12 Frauen.

Die Kindheit ist so vertreten, wie es dem wilderen Charakter der Knaben und ihrer bekannten höheren Unfallsgefahr entspricht: 10 Knaben zu 4 Mädchen.

Es erscheint mir demnach unzweifelhaft, dass das weibliche Geschlecht überhaupt mehr dazu disponiert nach einem Trauma an Sarkom zu erkranken als das männliche und dass speciell das Weib im Zustande der Pubertät, der ersten Graviditäten, sowie des Climacteriums einen direkt auffallend hohen Anteil an den traumatischen Sarkomen nimmt.

Vielleicht könnte uns diese statistische Thatsache hinüberführen zu einer Hypothese über die Entstehung von Sarkomen nach Traumen. Wir haben gesehen, dass fast alle Theorien im Princip dem Trauma eine bedeutungsvolle Rolle bei der Entstehung von malignen Tumoren einräumen und ich glaube wir können ohne jede Schwierigkeit uns erklären, wieso das Trauma den Tumor erzeugen kann.

Eine jede stumpfe von aussen auf einen Körperteil auftreffende Gewalt bewirkt Quetschung des befallenen Teiles verschieden stark je nach Art und Heftigkeit des Traumas; aber immer selbst auch

bei solchen Traumen, die keine grösseren Blutergüsse oder schwere Distorsionen oder gar Frakturen erkennen lassen, erfolgen mikroskopisch sichtbare Zertrümmerungen von Zellgruppen und partielle oder totale Losreissung solcher Gruppen durch Zusammenhangstrennungen vom Gewebe. Diese Zellgruppen bilden das Samenkorn, aus dem heraus der Tumor, pathologisch anatomisch charakterisiert je nach dem histologischen Charakter der Zellgruppen, im Sinne der Ribbert'schen Theorie sich entfaltet.

Nun aber muss man unwillkürlich sofort entgegnen: Nach den Tausenden von Traumen, die täglich sich ereignen, entsteht doch nur zu einem so sehr kleinen Teile ein Sarkom oder ein anderer maligner Tumor! Woher kommt dies dann, dass gerade nur in diesen Fällen das Trauma so traurige Folgen hat?

Wir möchten gewiss gerne darauf eine erschöpfende erklärende Antwort geben, aber bevor wir eine solche finden können, müssten wir wesentlich mehr von der Aetiologie der Tumoren überhaupt wissen, als es jetzt der Fall ist.

Nur der Versuch eines kleinen hypothetischen Beitrages zu der grossen Frage der Krebsforschung kann es somit sein, wenn ich zum Schlusse meine Auffassung über die Gründe, warum gegebenen Falles auf ein Trauma ein Sarkom folgen kann, äussere:

Ich glaube, dass eine individuelle zeitliche Prädisposition des Menschen die Ursache bildet, um eventuell posttraumatisch an Krebs zu erkranken, und ich sehe diese zeitliche Prädisposition entweder bedingt durch physiologische endogene oder durch abnorme exogene Allgemeinzustände des Individuums oder endlich durch abnorme auf ein Organ beschränkte lokale Zustände.

Beim weiblichen Geschlecht sehe ich in erster Linie die zeitliche Prädisposition gegeben im Zustande der Pubertätsentwicklung, im Stadium der Gravidität und im Climacterium; überhaupt, im Ganzen eine relativ höhere Gefährdung der Erkrankung an posttraumatischem Krebs beim Weibe, bedingt durch die infolge der natürlichen Bestimmung der Frau erzeugten Zustände der Pubertät, der Gravidität und des Climacteriums, drei Zeitabschnitten, in denen auch sonst der Organismus des Weibes wesentlich verändert funktioniert und auch Erkrankungen verschiedenster Art ausgesetzt ist.

Dass der verletzte kindliche Knochen eventuell mit Tumorentwicklung auf das Trauma reagiert, kann vielleicht damit erklärt werden, dass der jugendliche wachsende Knochen ja überhaupt eine

mehr oder weniger ausgesprochene Neigung zu progressiven Processen besitzt, was darin seine Ursache hat, dass im wachsenden Knochen eine reichliche Gefässneubildung, eine erhöhte Stoffzufuhr und nach dem Epiphysenknorpel hin besonders mächtige Blutcirkulation statthat. In der That finden wir in unseren Tabellen bei den die Kindheit betreffenden Fällen gerade die Sarkome der Epiphysen als häufigen Befund.

Als letzten der physiologischen endogenen ursächlichen Zustände für eine zeitliche Prädisposition möchte ich das beginnende Senium anführen, das ja auch sonst in der Pathologie speciell des Knochensystems eine grosse Bedeutung hat und in unseren Tabellen in 14 Fällen vertreten ist, also 10% der Gesamtfälle beansprucht.

Sind dies Verhältnisse, die eine allgemeine Disposition des Individuums zu gewissen Lebensabschnitten schaffen könnten, so kann sehr wohl auch ein bestimmtes Organ oder ein Organteil lokal disponiert sein durch irgendwelche vorausgegangene Erkrankung, Entzündung, Eiterung oder Narbenbildung oder endlich an und für sich einen Locus minoris resistentiae darbieten etwa durch Vererbung, so dass dann gegebenen Falles leicht ein posttraumatisches Sarkom sich entwickelt.

Bezüglich der abnormen exogenen ursächlichen Zustände einer zeitlichen Prädisposition könnten vielleicht eine länger dauernde erhöhte Inanspruchnahme des Organismus durch besonders angestrengte Arbeit oder eine durch materielle Notlage bedingte Unterernährung desselben die zeitliche Prädisposition schaffen und auch starke und langdauernde gemütliche Affekte eine ähnliche Rolle spielen.

Jedenfalls aber haben die sämtlichen von mir eben angeführten Zustände eine Wirkung auf den Organismus, die ätiologisch von grosser Bedeutung sein kann: sie alle versetzen die Zellelemente des Organismus in einen Zustand der erhöhten Inanspruchnahme, des gesteigerten Stoffwechsels, also in eine von der Norm verschiedene Funktionsweise.

Warum aber nicht in allen Fällen, bei denen die erwähnten endogenen und exogenen Momente eine zeitliche Prädisposition vielleicht zur Tumorentwicklung überhaupt, vielleicht nur zur Entstehung von Sarkom nach Trauma geschaffen haben können, nun nach einem Trauma ein Tumor resp. ein Sarkom erfolgt, das ist eine Frage, deren Entscheidung heute unmöglich ist und wahrscheinlich auch später unmöglich sein wird, da ja auch sonst ganz genaue ätiologische Faktoren bekannt sind die bei dem einen zur Erkran-

kung führen, bei vielen anderen aber nicht. —

Wenn ich nun noch zum Schlusse die mehr juristische Seite unseres Themas mit einigen Worten beleuchten darf, so handelt es sich bei unseren Gutachten in solchen Fällen immer um die Beantwortung der Frage: Unter welchen Bedingungen dürfen wir den vorliegenden Sarkomfall als durch den vorausgegangenen Unfall bedingt ansehen?

Ich glaube, wir müssen hier immer nur von Fall zu Fall entscheiden und nach den in der Medicin geltenden Methoden der Untersuchung, Ueberlegung und Schlussfolgerung vorgehen, denn selbst die Forderung, dass der Tumor direkt an der Stelle der Gewalteinwirkung entstanden sein muss, so einleuchtend und selbstverständlich sie auf den ersten Blick ist, würde in rein juristischer Folgerung zur Ablehnung eines Falles von Schädelsarkom führen müssen, bei dem durch einen Fall aufs Kinn bei geöffnetem Mund, durch Uebertragung dieser auf den Unterkiefer einwirkenden Gewalt auf die Gelenkfortsätze eine wenn auch unbedeutende Schädelbasisfraktur und im Anschlusse an deren Heilungsvorgänge ein Callussarkom entstanden ist, oder wenn bei einem Fall oder Stoss aufs Knie ein Schenkelhalsbruch und daran anschliessend ein Sarkom des Schenkelhalses entsteht.

Was die Fortdauer der anfangs bestandenen Schmerzen und Schwellung oder deren Wiedereintritt bei Beginn der Sarkomentwicklung anlangt, so sind eben weder primär dem Trauma folgender Schmerz noch gröbere sicht- oder fühlbare Schwellung unbedingt in jedem Falle zu finden. Wo sie da sind und zum Tumor hinüberleiten, erleichtern sie die Beurteilung wesentlich, wo sie fehlen, dürfen sie für die Verneinung des Zusammenhangs nicht massgebend sein.

Dass der Unfall selbst vorausgegangen und vom Patienten nachgewiesen sein muss, das ist eine selbstverständliche das ärztliche Gutachten nicht berührende Sache.

Wie lange nach dem Trauma endlich ein aufgetretenes Sarkom als durch das Trauma verursacht angesehen werden kann, das ist eine Frage, die nur unter Berücksichtigung des ganzen konkreten Falles und seines Symptomenkomplexes, sowie unter Verwertung der Untersuchung des mikroskopischen Charakters des Tumors entschieden werden kann.

Also kein schablonenhaftes Schema, sondern nur das Resultat rein medicinischer Ueberlegungen und Folgerungen aus dem der Beurteilung vorliegenden konkreten Falle im Ganzen, d. h. in seiner

Entstehung, Entwicklung und seinem Verlaufe, darf uns bestimmen die Frage nach dem ätiologischen Zusammenhang mit einem vorausgegangenen Trauma zu bejahen oder zu vereinen.

Litteratur.

1) Arnold, Manuskript seiner Vorlesungen über allgem. und spec. Pathologie nach Kollegheft. — 2) Ackermann, Die Histogenese und Histologie der Sarkome. Volkmann's Sammlung 233 u. 234. — 3) Billroth, Allgemeine chirurg. Pathologie und Therapie. — 4) Blanc, Du rôle étiologique de la contusion dans le développement des néoplasmes. Gaz. des Paris 1888. — 5) Barwell, Brit. med. Journ. 1882. — 6) Cohnheim, Vorlesungen über allgemeine Pathologie. — 7) Eulenburg, Realencyklopädie der ges. Heilkunde. 9. Aufl. — 8) Flitner, Beitrag zur Lehre vom traumat. Sarkom. In.-Diss. Halle 1896. — 9) Friedeberg, Hirngeschwulst infolge von Unfall. Klin. therap. Wochenschr. 1893. — 10) Herzfeld, Trauma und Tumor. Vortrag auf dem 6. Verbandstage deutscher Eisenbahnärzte zu Metz 1904. — 11) Helferich, Frakturen und Luxationen. 1897. — 12) Hahn, Diese Beiträge. 1900. — 13) Jordan, Vortrag auf der 73. Versammlung deutscher Naturforscher und Aerzte zu Hamburg. 1901. — Jahresberichte der Heidelberger chirurg. Klinik 1897—1904. Diese Beiträge. — 14) Lücke, Die Lehre von den Geschwülsten. — 15) Leopold, Experimentelle Untersuchungen über Actiologie der Geschwülste. Virchow's Arch. Bd. 85. — 16) Liebe, Beiträge zur Lehre von der traumatischen Entstehung der Sarkome und Enchondrome. In.-Diss. Strassburg 1881. — 17) Lengnick, Zeitschr. f. Chir. 1899. Bd. 52. — 18) Löwenthal, Ueber die traumat. Entstehung der Geschwülste. Arch. f. klin. Chir. 1895. 49. — 19) Moser, Trauma und Carcinom. Aerztliche Sachverständigen-Zeitung. 1903. — 20) Machol, Die Entstehung von Geschwülsten im Anschluss an Verletzungen. In.-Diss. Strassburg 1900. — 21) Mayer, Krankenversicherung im Jahre 1903. Aerztl. Vereinsblatt 1906. Nr. 566. — 22) Ribbert, Inwieweit können Neubildungen auf traumatische Einflüsse zurückgeführt werden? Aerztl. Sachverständigen-Zeitung 1898. — 23) Rausch, Verletzung als Ursache von Tumoren. In.-Diss. Erlangen 1900. — 24) Sandhövel, Ueber den Einfluss von Traumen auf die Entstehung maligner Tumoren. In.-Diss. Bonn 1900. — 25) Schröder van der Kolk, Virchow's krankhafte Geschwülste. Bd. I. — 26) Schmauss, Grundriss der path. Anatomie. 1898. — 27) Statistisches Jahrbuch für das Grossherzogtum Baden 1904 u. 1905. — 28) Tillmanns, Lehrbuch der allgemeinen und speciellen Chirurgie. 1897. — 29) Virchow, Die krankhaften Geschwülste. — 30) Wolff, Zur Entstehung von Geschwülsten nach traumatischen Einwirkungen. In.-Diss. Berlin 1874. — 31) Würz, Ueber die traumatische Entstehung von Geschwülsten. Diese Beiträge. 1900. — 32) Ziegler, Ueber die Beziehung von Traumen zu den malignen Geschwülsten. Münch. med. Wochenschr. 1895.

XXX.

AUS DER

STRASSBURGER CHIRURGISCHEN KLINIK

DIREKTOR: PROF. DR. MADELUNG.

Ueber die ganglion-ähnliche Geschwulst des Nervus peronaeus.

Von

Dr. **A. Schambacher,**
Assistenzarzt.

Im 43. Band dieser Beiträge (1904) hat Custodis eine eigentümliche Geschwulst des Nervus peronaeus beschrieben, die nach Kraske's Ansicht „eine ähnliche Genese haben möchte wie die Ganglien".

Ich bin in der Lage, von zwei ganz gleichartigen Beobachtungen berichten zu können.

Im Oktober 1905 trat der 28j. Ackerer Ernst F. in unsere Klinik ein. Er hatte seit 3 Jahren zeitweise reissende Schmerzen in der Aussenseite des linken Unterschenkels, die besonders beim Arbeiten auf dem Felde und bei schwerem Tragen auftraten. Am 25. III. 05 erhielt Pat. einen Pferdetritt an den linken Unterschenkel aussen dicht unterhalb des Knies. Die Schmerzen wurden von jetzt ab viel stärker. Sie hatten reissenden, zuckenden Charakter, hörten zeitweise auf, um dann plötzlich wieder einzusetzen. Sie zogen sich bis zum Fussrücken. Fünf Monate nach dem Trauma, im August 1905, fühlte Pat. an der vom Pferdehuf getroffenen Stelle einen etwa kirschgrossen, harten Knoten, der in der folgenden Zeit noch ein wenig grösser wurde. Bei längerem Gehen war der Knoten besonders schmerzhaft.

Befund: Der kräftig gebaute und gut genährte Mann erscheint etwas

neurasthenisch. In der Haut des ganzen Körpers zerstreut finden sich Psoriasisstellen. Die inneren Organe sind gesund. Am linken Unterschenkel etwas nach hinten aussen vom Köpfchen der Fibula liegt ein eiförmiger Tumor, etwas grösser als eine Dattel von wachsartiger Konsistenz. Er liegt dem Köpfchen der Fibula eng an. Bei Beugung des Beines im Kniegelenk lässt sich der Tumor sowohl nach oben und unten, als auch nach vorn und hinten etwas verschieben. Von der am Fibulaköpfchen inserierenden Bicepssehne ist er deutlich abzugrenzen. Nach oben überragt der Tumor das Köpfchen um etwa 1 cm und scheint sich in einen dünnen Strang fortzusetzen. Seine Lage entspricht demnach dem Verlauf des Nervus peronaeus. Bei Druck auf den Tumor entstehen heftige Schmerzen an der Aussenseite des Unterschenkels, die in den Fussrücken ausstrahlen. Keine Sensibilitätsstörungen an Unterschenkel und Fuss; keine Lähmungen. Die Bewegungen im Knie- und Fussgelenk sind aktiv und passiv vollständig frei. Aus dem erhobenen Befund wurde die Diagnose auf einen dem Nervus peronaeus angehörenden Tumor gestellt.

Die Operation wurde am 27. X. 05 von Herrn Prof. Madelung in Aether-Chloroformnarkose und unter Blutleere ausgeführt. Nach Anlegung eines Längsschnittes über dem Tumor wurde letzterer frei präpariert. Derselbe stellte sich als eine im Nervus peronaeus gelegene fast spindelförmige Anschwellung dar, die dem stark verdickten Köpfchen der Fibula zwar eng anlag, sich jedoch auf ihm verschieben liess. Die Oberfläche der Anschwellung war überall durch Nervenfasern gebildet. Letztere wurden stumpf auseinandergetrennt und dann der Tumor durch einen längs verlaufenden Schnitt unter möglichster Schonung der Nervenfasern incidiert. Der Tumor erwies sich nun als eine mehrkammerige Cyste mit klarem, gallertigem Inhalt. Nach Längseröffnung der anscheinend drei Cystenkammern, die sich von oben nach unten an einander reihten, wurde der gallertige Inhalt mit dem Löffel entfernt. Es zeigte sich nun deutlich, dass die Cysten auf allen Seiten von Nervenfasern umgeben waren. Die Innenfläche der Cysten war glatt, doch nicht glänzend. Die Cystenwand wurde dann durch locker geschnürte Seidenfäden an die beiderseitigen Ränder des Hautschnittes fixiert und die im Nerven entstandene Höhle mit Jodoformgaze leicht austamponiert. Ober- und unterhalb der Cyste Naht des Hautschnittes.

Sofort nach der Operation liessen die neuralgischen Schmerzen im Unterschenkel bedeutend nach; leise Berührung der Wunde wurde aber als äusserst schmerzhaft bezeichnet. Am vierten Tage wurde der Jodoformgazedocht aus der Nervencyste herausgenommen und die Nähte, welche die Nervenfasern an die Haut fixierten, gelöst. Durch Kompressionsverband wurden die Cystenwände an einander gelegt. Am 17. XI. 05 wurde Pat. aus der Klinik entlassen. Die neuralgischen Schmerzen sind seither vollständig verschwunden; auch die Operationsnarbe ist nicht

mehr empfindlich. Das Bein ist vollständig gebrauchsfähig; Sensibilitätsstörungen bestehen nicht.

Die von Herrn Prof. v. Recklinghausen vorgenommene Untersuchung des gallertigen Cysteninhalts ergab: „Gallerte aus einer Cyste am Nerven, gleich derjenigen der Gelenkganglien. Morphologische Elemente darin ganz spärlich: einige Leukocyten und einige Fettkörnchenzellen".

Ein Zufall hat mir geholfen, von einem weiteren Fall berichten zu können. Herr Generalarzt Dr. Rochs war zugegen, als unser Patient klinisch vorgestellt wurde. Er erzählte uns dann von einer im Jahre 1888 gemachten Beobachtung und erlaubte uns, dieselbe mitzuteilen.

Ein 34j. Mann war seit Jahren epileptisch. Er erzählte, dass die Aura von einer Stelle an der Aussenseite des linken Unterschenkels ausginge, wo sich eine Geschwulst gebildet hatte. In der Mitte des Jahres 1887 wurde diese, die als „Hygrom" bezeichnet wurde, operiert, anscheinend nur incidiert. Anfang Januar 1888 bildete sich neben der Narbe, die von dieser Operation herrührte, eine neue Geschwulst, die konstant wuchs. Von ihr aus gingen Schmerzen, die sich an der Aussenseite des Unterschenkels herabzogen und neuralgischen Charakter hatten. Druck auf die Geschwulst bereitete Schmerzen. An der Aussenseite des linken Unterschenkels lag unter geröteter, verschieblicher Haut, neben einer 15 cm langen Narbe, eine etwa hühnereigrosse Geschwulst. Sie hatte elastische Konsistenz, schien gegen die Unterlage verschieblich und aus zwei Knoten zusammengesetzt.

Herr Generalarzt Rochs operierte im März 1888. Nach Spaltung der Haut kam eine durchscheinende Membran zum Vorschein, die als Sack eines Hygrom erkannt wurde. Beim Einschnitt entleerten sich gallertige Massen. Die beiden Teile der Geschwulsthöhle kommunicierten. Der Nervus peronaeus war dicht mit dem Sack verwachsen und erschien in demselben aufgefasert. Bei der Auslösung des Sackes, der fest am Capitulum fibulae inserierte, musste ein Teil des Nerven durchschnitten werden.

Prof. Virchow, der die exstirpierte Geschwulst selbst untersuchte, erklärte sie als „Hygrom".

Der Kranke war nach der Operation von seiner Neuralgie befreit. Auch epileptische Anfälle traten, solange er in Beobachtung war, nicht wieder auf. Es bestand leichte Spitzfussstellung (partielle Peronaeus-Lähmung).

Wie ich im Eingang erwähnte, haben die beiden von mir mitgeteilten Fälle die grösste Aehnlichkeit mit dem von Custodis aus der Freiburger Klinik beschriebenen.

Auch in Custodis' Fall bildete sich die cystische Geschwulst bei einem Manne im jugendlichen Lebensalter (28 Jahre). Sie lag genau an derselben Stelle des Nervus peronaeus, nämlich am Capitulum fibulae.

Dass bei der Entstehung der Geschwülste von aussen wirkende Schädlichkeiten wirksam waren, ist in allen drei Fällen nicht bekannt geworden. In unserem 1. Falle erzählte der Patient zwar, dass er einen Pferdetritt gegen die Stelle, wo später die Geschwulst erkennbar wurde, erhielt. Es kann aber kein Zweifel darüber herrschen, dass bei ihm, der schon $2^1/_2$ Jahre vor diesem Unfall Neuralgien im Gebiet des Nervus peronaeus empfand, mindestens ebensolang der Nervenstamm krank war.

Im Fall Custodis überwogen und zwar von Beginn an die motorischen Störungen („Schwäche") die der Sensibilität, und bewirkte die Geschwulst Peronaeuslähmung; doch ist dieser Unterschied ja nebensächlich.

Vor allem aber stimmen die drei Geschwülste in anatomischer Beziehung überein. Custodis konnte seine Geschwulst, da sie in toto excidiert wurde, auch mikroskopisch genau untersuchen, ebenso Virchow im Rochs'schen Fall. In unserem Fall gestattete nur die bei der Operation vorgenommene Spaltung einen Einblick in die innere Beschaffenheit.

Der Inhalt der Höhlen der Geschwulst hatte immer völlig „das Aussehen und die Konsistenz des gewöhnlichen Ganglieninhalts". Die Uebereinstimmung mit diesem bestätigte auch v. Recklinghausen in unserem 1. Fall.

In die Wandung der Geschwülste sah man die auseinander gedrängten Nervenfasern eingelagert. Der Hohlraum der Geschwulst war immer mehrkammerig.

Virchow hat schon 1888 die von Rochs exstirpierte Geschwulst als Hygrom bezeichnet. Zu derselben Ansicht kam Custodis, der in ihr ein Analogon zum Ganglion sieht, und ich stimme dieser Erklärung für die von uns beobachtete Geschwulst zu. Custodis hat in seiner Arbeit eine genauere Begründung gegeben. Er stützt sich hierbei auf die bekannten Untersuchungen von Ledderhose, Ritschl und Thorn.

Auffallend ist aber, dass Custodis, der seine Geschwulstbeschreibung direkt als einen „Beitrag zur Lehre von der Entstehung der Ganglien", bezeichnet, die Geschwulst selbst dann als Myxofibrom bezeichnet. Mir ist dies unverständlich. Ein Myxo-

fibrom ist doch ein wirkliches Neoplasma. Ein progressiver Process liegt bei ihm vor, während wir das Ganglion, nach den Untersuchungen Ledderhose's, als das Resultat einer regressiven Metamorphose ansehen.

Der Unterschied ist auch in praktischer Beziehung nicht unwichtig. Fasst man eine solche Geschwulst als eine wahre Neubildung auf, so wird nur Exstirpation in toto in Betracht kommen. Hierbei dürfte es nur in den seltensten Fällen gelingen, den Tumor unter Schonung der eng anliegenden Nervenfasern zu entfernen.

Anders liegen die Verhältnisse, wenn wir diese Geschwülste mit den Ganglien auf eine Stufe stellen. In diesem Falle wird man sich damit begnügen dürfen, die Cyste resp. die einzelnen Cystenkammern unter möglichster Schonung der Nervenfasern zu eröffnen, die Gallertmassen zu entfernen und die Höhle zur Verödung zu bringen. Jedenfalls konnte so in unserem Falle der Zweck erreicht werden, die Neuralgien zu beseitigen, ohne dass die Leitungsfähigkeit des Nerven geschädigt wurde.

Die drei Fälle von Nervus peronaeus-Ganglien sind nicht nur als merkwürdige Einzelvorkommnisse anzusehen. Sie verdienen zweifellos allgemeines Interesse.

Seit langer Zeit steht zur Frage, ob es wirklich ein Neuroma cysticum giebt.

Robert Smith[1]) hatte 1849 gesagt, dass Hohlräume in Nervengeschwülsten vorkämen, die Eiter, coaguliertes Fibrin enthielten; manchmal seien die Cysten leer.

M. Houel[2]) bemerkt, dass man in Neuromen, wenn der Tumor ein grosses Volumen gewinnt, Höhlungen oder kleine Cysten finde, die eine seröse Flüssigkeit enthalte. „Ihre Zahl kann beträchtlich sein."

Virchow[3]) sagt: „Eine Reihe von Beispielen ist in der Literatur früher beschrieben worden unter dem Namen des Neuroma cysticum. Diese gehören wahrscheinlich alle zu den Myxomen. Da aber in der That cystische Schmelzung der Substanz an den grossen Myxomen des Gehirns vorkommt, so halte ich es nicht für unmöglich, dass auch an den Nerven eine wirkliche Höhlenbildung vorkommt. Wahrscheinlich ist aber die Höhlenbildung in der Mehr-

1) Smith, On the pathology, diagnosis and treatment of the neuroma. Dublin 1849.

2) Houel, Mém. de la soc. de chir. de Paris. T. III. p. 260.

3) Virchow, Krankhafte Geschwülste I. 1863. S. 425.

zahl nur scheinbar, bedingt durch die Anwesenheit weicher zarter Stellen, welche sich von aussen weich anfühlen, auch beim Anschneiden Flüssigkeit entleeren und dann eine Cavität oder wenigstens eine Vertiefung zeigen." Er erwähnt dann ein von Wilms exstirpiertes Neurom des Ulnaris, „welches eine längliche ovale, fast spindelförmige Gestalt besass und äusserlich eine so deutliche Fluktuation und zugleich eine hügelige, stellenweise durchscheinende Oberfläche zeigte, dass man bestimmt an Cysten denken musste. Nachdem das Präparat in Chromsäure gehärtet und dann durchschnitten war, sah man wohl eine grosse Zahl von kleineren und grösseren Maschenräumen mit gallertigen Massen, aber keine eigentlichen Höhlen, sondern eine Kontinuität des Gewebes".

Seitdem ist in den Besprechungen der verschiedenen Neurom-Formen vom Neuroma cysticum fast nicht mehr die Rede, so z. B. nicht in den bekannten Arbeiten von L. Bruns, Borst, Th. Böttcher. Nur Schede[1]) erwähnt „als Kuriosum, dass gelegentlich auch einmal nach einem Trauma in einem Nervenstamme (Ulnaris) die Bildung einer Cyste beobachtet wurde, welche vollständige Lähmung des Nerven bedingt hatte. Nach Entleerung der Geschwulst stellte sich die Funktion vollkommen wieder her".

Der von Custodis mitgeteilte Fall und meine beiden Fälle müssen nun sehr wohl als cystische Neurome gerechnet werden. Selbstverständlich gehören sie zu den „falschen Neuromen".

1) Handbuch der Therapie innerer Krankheiten von Penzoldt und Stintzing. 1903. Bd. V. S. 850.

XXXI.

AUS DER

STRASSBURGER CHIRURGISCHEN KLINIK

DIREKTOR: PROF. DR. MADELUNG.

Ueber eine eigentümliche Form von traumatischer Darmverengerung.

Von

Dr. **M. Kaehler,**
Assistenzarzt der Klinik.

(Mit 2 Abbildungen.)

R. Stern[1]) hat im Jahre 1900, H. Schloffer[2]) im Jahre 1902 die in der Litteratur bekannt gewordenen Fälle von Darmstrikturen, welche nach Einwirkung von stumpfen Gewalten auf das Abdomen entstanden waren, zusammengestellt. Ihre Zahl war sehr klein. Soweit ich sehen kann, hat dieselbe sich seitdem nur um ein Geringes vermehrt.

Von den beschriebenen unterscheidet sich in mehrfacher Beziehung eine Beobachtung, die ich bei einem im Juli 1905 der Strassburger chirurgischen Klinik zugehenden Kinde machen konnte.

Das 22 Monate alte Mädchen war bis Ende Mai völlig gesund gewesen. Mit 14 Monaten hatte es laufen gelernt. 6 Wochen vor der Aufnahme wurde es von einem mit Klee beladenen Fuhrwerke überfahren.

1) R. Stern, Ueber traumatische Entstehung innerer Krankheiten. 1900. S. 231. 235.

2) H. Schloffer, Ueber traumatische Darmverengerungen. Mitteilungen aus den Grenzgebieten der Medicin und Chirurgie. Bd. 7. S. 1.

Der Vorgang wurde von Erwachsenen nicht beobachtet. Das Kind war danach nicht bewusstlos, machte aber einen schwer kranken Eindruck. Der sofort hinzugezogene Arzt, Herr A. Freyburger-Hochfelden, berichtete uns, dass er konstatierte: „einen rechtsseitigen Oberschenkelbruch; oberflächliche Wunden am l. Oberschenkel und am Damm. Ausserdem mehrere geringfügige Hautabschürfungen und Quetschungen der Weichteile an verschiedenen Körperstellen, auch am Abdomen. Innere Verletzungen, speciell der Bauchorgane konnten nicht festgestellt werden". Die Wunden heilten reaktionslos, der Oberschenkelbruch unter vertikaler Extension und zweimal gewechseltem Gipsverband. 2—3 Wochen nach der Verletzung bemerkten die Eltern, dass der Leib des Kindes aufgetrieben war. Ungefähr um dieselbe Zeit soll zum erstenmal Brechen aufgetreten sein. „Der Stuhlgang wurde unregelmässig, war bald angehalten, bald bestand Durchfall. Allmählich stellte sich dauernd Stuhlverstopfung ein und es liess sich nur durch Einläufe Stuhlgang erzielen, der immer nur spärlich war, nie Blutbeimengungen oder Fetzen enthielt. Der Bauch schwoll immer mehr, das Erbrechen wurde immer häufiger und reichlicher, trat immer erst einige Stunden nach der Nahrungsaufnahme ein, war z. T. gallig, in den letzten Tagen ab und zu fäkulent. Die Peristaltik wurde immer lebhafter, die Darmkonturen waren deutlich zu sehen. Die Behandlung bestand anfangs in Regelung der Diät, Abführmitteln, Klystieren etc.; in der letzten Zeit wurden Magenauswaschungen und hohe Darmeingiessungen vorgenommen. In den letzten zwei Tagen wurden geringe Opiumdosen gegeben. Stuhl war in den letzten zwei Tagen nicht abgegangen."

Befund: Das Kind ist sehr abgemagert, die Gesichtszüge sind greisenhaft. Das Abdomen ist kolossal aufgetrieben. Nirgends Dämpfung, überall Darmschall. Die Darmperistaltik zeichnet sich unter den dünnen, fast durchscheinenden Bauchdecken über das ganze Abdomen verlaufend ab. Aufgenommene Nahrung wird fast sofort erbrochen.

Die Operation wird in Narkose vorgenommen. Da ein Anhalt für die Erkenntnis des Sitzes des Hindernisses nicht gegeben war und deshalb zunächst nur eine Enterostomie geplant war, wurde der Schnitt dicht oberhalb und parallel dem Ligamentum ilio-inguinale sin. angelegt. Nach Eröffnung der Peritonealhöhle werden wenige Esslöffel klarer, gelblicher Flüssigkeit entleert. Der sich einstellende Darm ist vollständig glatt und spiegelnd. Der Darm wird durch die Wunde vorgezogen. Zufällig ist damit die Stelle des Darmverschlusses sofort gefunden. Der zuführende Darmteil wird von einer Dünndarmschlinge gebildet, die sehr stark aufgebläht ist, sodass ihr Querschnitt auf mindestens 6 cm Lumen geschätzt werden muss. An diese erweiterte Schlinge schliesst sich, blind endigend, ein rigider, 3 cm langer, frei nach oben ragender Fortsatz an, der gegenüber dem Mesenterialansatz liegt und völlig einem etwas starren Processus vermiformis gleicht. Es besteht aber kein Me-

senteriolum. Distal von diesem und am Mesenterialansatz beginnt das abführende Darmstück ohne jeden sichtbaren Uebergang. Dasselbe ist völlig kollabiert, hat wenig über Bleistiftstärke. Die ganze in Betracht kommende Darmpartie ähnelte einem Coecum mit Appendix und unterem Ileumabschnitt. Eine Veränderung der Serosa oder am Mesenterium wurde in dieser Gegend nirgends bemerkt. Es wurde nun Enteroanastomose zwischen zu- und abführender Schlinge gebildet, wobei die starke Hypertrophie der Wand der zuführenden Schlinge auffällt. Ausserdem wird, um den Darm sofort ausgiebig zu entlasten, das divertikelähnliche Gebilde — welches wir bis dahin als einen Meckel'schen Darmanhang

Fig. 1.

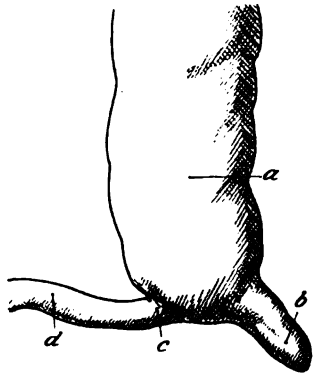

a = Zuführende Darmschlinge. b = Divertikel. c = Vermeintliche Striktur. d = Abführende Schlinge.

Fig. 2.

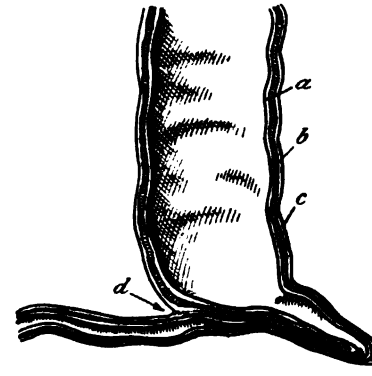

a = Mucosa. b = Muscularis. c = Serosa. d = Verklebungsstelle der Darmserosa.

aufgefasst hatten — zur Bildung einer Fistula stercoralis in die Bauchdecken eingenäht, nach Abtragung seiner Kuppe (Appendicostomie). Dabei zeigt es sich, dass in dem Lumen dieses divertikelartigen Gebildes sich ein Septum befindet, von dessen einer Seite aus es leicht gelingt, ein elastisches Bougie in die zuführende Darmschlinge einzubringen. Dasselbe ist für die abführende Schlinge nicht möglich.

Nach der Operation trat Kotentleerung per anum und aus der Fistel ein; trotz zugeführter Flüssigkeit bestand kein Erbrechen mehr. 20 Stunden post operationem aber starb das Kind. Die Sektion brachte weitere Klarheit: Die Stelle der Darmverengerung lag 30 cm oberhalb der Valvula ileo-coecalis. Die Enteroanastomose hatte gut geschlossen und gut funktioniert, da unterhalb derselben breiiger Darminhalt war. An dem herausgenommenen Darm zeigte sich, nach Eröffnung desselben, folgendes Bild: Vom Mesenterialansatz beginnend sind die Serosaflächen der zu- und abführenden Schlinge in der Ausdehnung von mehreren Centi-

metern mit einander verwachsen. Die abführende Schlinge zeigt fast gar kein Lumen mehr. Zwischen diesem und dem Lumen der zuführenden Schlinge findet sich ein hoher Sporn, der die zuführende Schlinge verlegt. Die Schleimhaut des in Betracht kommenden Darmteiles ist unverändert.

Dass die im beschriebenen Falle vorgefundene Darmstriktur die Folge einer 6 Wochen vorher erlittenen Bauchkontusion war, kann keinem Zweifel unterliegen. Das Kind war bis zu dem Unfall in seinen Darmfunktionen völlig normal gewesen. Die Spuren einer Verletzung der Bauchwandung waren vom Arzt nachgewiesen worden. Schon wenige Wochen nachher waren schwere Störungen der Darmthätigkeit aufgetreten.

Von den bisher bekannt gewordenen Fällen traumatischer Darmstriktur unterscheidet sich unser Fall, wie gesagt, wesentlich, und zwar in Betreff der zeitlichen Entwickelung der Krankheitserscheinungen, sodann durch die anatomischen Verhältnisse des kranken Darmteiles.

Während sonst der Beginn der Striktursymptome mehrere Monate dauerte und die zur Operation oder zum Ableben führende Steigerung des Leidens erst $^1/_2$ bis 2 Jahre nach dem Trauma eintrat, begannen in unserem Fall schwere Störungen der Darmthätigkeit schon nach 2 bis 3 Wochen und erlag das Kind dem Leiden nach weiteren 4 Wochen.

Sehr merkwürdig ist die Form der Striktur. Wenn man die oben gegebene Abbildung Fig. 1 betrachtet, wird man es begreiflich finden, dass bei den Operierenden die irrtümliche Meinung bestand, einen Meckel'schen Darmanhang vor sich zu haben, bis die Abtragung der Kuppe dieses mit einem Septum versehenen Gebildes erfolgte.

An der Oberfläche des strikturierten Darmstückes und ebenso an der Serosa der benachbarten Teile fehlte jede Spur von entzündlicher Veränderung. Peritonitis kann im Besonderen, wenn man bedenkt, wie kurze Zeit seit dem Unfall vergangen, für die Erklärung der Entstehung der Striktur nicht herangezogen werden. Dadurch unterscheidet sich unser Fall wesentlich von den oft beschriebenen und abgebildeten[1]) Darmobstruktionen durch Knickung und Spornbildung, die entweder als Folge einer breiten Verwachsung der an der konkaven Seite einer Darmschlinge

1) Fall Nicaise bei Treves, Darmobstruktion.

gelegenen Serosablätter oder nach dem Anwachsen einer umschriebenen seitlichen Partie seiner Oberfläche an einem anderen Organe eintritt (Nothnagel).

In unserem Falle war aber auch an der Muscosa der verengerten Darmpartie keine Spur einer vorangegangenen Schädigung bemerkbar. Dieselbe war bei der Obduktion völlig unverändert. „Geschwürsnarbenstriktur", die häufigste Form der traumatischen Darmverengerung lag nicht vor. So bleibt nur übrig, die Entstehung derselben in unserm Fall mit Aenderungen der Muskelschicht des Darmes in Beziehung zu bringen.

Bei der Schilderung der bei der Operation gemachten Beobachtungen habe ich erwähnt, dass die Starrheit des als Divertikel angesprochenen Teiles der Darmstriktur auffiel. Bei der Sektion zeigte sich dies noch deutlicher: der zuführende Darmteil, dessen Wandung so beträchtlich hypertrophiert war, liess sich falten und eindrücken, die Darmstriktur war wie ein Bleistift.

Wie kam nun eine solche Rigidität, die nach dem Gesagten nur in Muskelveränderungen beruhen konnten, zu Stande? Wie kam es zu einer solchen in unserm Fall schon so früh nach der Verletzung (2—3 Wochen)? An Ersatz der gequetschten Muskulatur durch eigentliches Narbengewebe ist ja bei der Kürze der Zeit nicht zu denken. Da liegt es nun meines Erachtens nahe daran zu denken, dass Muskelveränderungen der Art hier vorliegen, wie wir sie an den Extremitäten als die sogenannte ischämische Muskellähmung (v. Volkmann) kennen. Die Bedingungen für solche — vollkommene Absperrung des arteriellen Blutes — sind gewiss oft genug bei Bauchkontusionen gegeben. Zerreissung der eine Darmstrecke versorgenden mesenterialen Arterien, Thrombose in denselben nach Quetschung ohne Kontinuitätstrennung können sehr wohl in unserm Falle vorhanden gewesen sein. Mit der Annahme Myositis interstitialis fibrosa liesse sich die ungewöhnlich frühzeitige Entstehung der Striktur, die Starrwandigkeit des Darmes leicht erklären. Der Kontrakturstellung an den Extremitäten entspräche hier die Knickung des Darmes.

Dass solche Myositis am Darme vorkommt, ist bisher bei Besprechung der verschiedenen Formen von Strikturbildung nicht erwähnt. Bei Schilderung seiner Befunde, die er nach experimenteller Darmquetschung beim Tier hatte, giebt Schloffer (a. a. O.) aber das Bild eines Darmstückes, welches er einige Wochen nach der Verletzung unter erhöhtem Druck mit Flüssigkeit füllte. Da-

bei liess sich feststellen, „dass sich die gequetschte Partie in keiner Weise ausdehnen liess, während der zu- und abführende elastische Darm eine mächtige Erweiterung einging", „dass ein gequetschter Darm sich bei der Heilung der Quetschung, wenngleich nicht zu einem verengten, so doch zu einem starren Rohre umwandeln kann, welches einer Erweiterung, wie sie die normale Peristaltik gelegentlich erheischen dürfte, nicht mehr fähig ist".

Vielleicht geben weitere Beobachtungen von traumatischen Darmverengerungen Gelegenheit, die Richtigkeit dieser Hypothese zu prüfen.

XXXII.

AUS DER

WÜRZBURGER CHIRURGISCHEN KLINIK

DIREKTOR: PROF. DR. SCHÖNBORN.

Absprengung eines kleinen Stückes vom rechten Femurkopf bei einem $4^1/_2$jährigen Knaben.

Von

Dr. **A. Grohe,**

Oberarzt im Eisenbahn-Bataillon, kommandiert zur Klinik.

(Hierzu Taf. XVI.)

Dupuytren[1]) hat behauptet, dass durch Fall auf den grossen Trochanter oder auf den platten Fuss ziemlich oft ein Zersplittertwerden oder ein strahliges Zerspringen des Schenkelkopfes verursacht werde, ohne gleichzeitige Fraktur des Schenkelhalses. Diese Verletzung werde jedoch meistens nicht erkannt und für eine heftige Kontusion des Hüftgelenks angesehen. Angaben über Beobachtung solcher Frakturen fehlen in dem citierten Werke; es werden nur Schussverletzungen des Femurkopfes erwähnt.

Bei Durchsicht der mir zugängigen Litteratur konnte ich nur drei sicher festgestellte Fälle von Schenkelkopffrakturen finden. Zweimal handelte es sich um Abreissung eines Knochenstückes durch das Ligament. teres bei Luxatio ischiadica[2]) bezw. iliaca[3]);

1) Dupuytren, Klinisch-chirurgische Vorträge. Deutsch von Bech und Leonhardi. Bd. 1. S. 352.

2) H. Braun, Langenbeck's Archiv. Bd. 42. S. 109.

3) John Birkett, Jahresbericht über die Fortschritte in der gesamten Medicin von Virchow-Hirsch. 1869. S. 352.

im dritten Falle, der von Riedel [1]) mitgeteilt ist, war bei einem 15jährigen Knaben Kopf und Hals des Femur infolge Ueberfahrenwerdens der Länge nach gespalten.

Eine dem Riedel'schen Falle ähnliche Verletzung wurde in der Würzburger Klinik beobachtet und zwar bei einem $4^1/_2$jährigen Kind, das ein verhältnismässig geringes Trauma erlitten hatte. Die Diagnose konnte nur durch Röntgenphotographie gestellt werden.

N. St., Maurerskind von Biebergau, wurde am 27. IX. 05 in das Spital aufgenommen. Dasselbe stammt aus gesunder Familie und war, abgesehen von einem im 2. Lebensjahre über dem rechten grossen Trochanter ohne bekannte Ursache aufgetretenen heissen Abscess, der nach Incision rasch und glatt ausheilte, stets gesund. Das Laufen lernte es mit $1^1/_4$ Jahren. Etwa 3 Wochen vor der Aufnahme in das Spital wollte der Knabe von einem etwa 2 m hohen Haufen Reisig herabsteigen, wobei er mit dem rechten Fuss stecken blieb und zu Falle kam. Bis die Mutter herbeieilte, war er bereits wieder auf den Füssen. Der Kleine klagte sofort über Schmerzen in der rechten Hüfte, ohne jedoch dem rechten Bein beim Gehen merklich nachzugeben. Erst nach 2—3 Tagen fing er zu hinken an; die Schmerzen in der Hüftgelenksgegend nahmen zu. Der nunmehr zu Rate gezogene Arzt legte einen Streckverband an, in dem das Kind lag bis zu seiner Aufnahme ins Spital.

Befund: Haut und sichtbare Schleimhäute sind etwas anämisch, der Ernährungszustand ist mittelmässig, die Muskulatur wenig gut entwickelt. An den inneren Organen können krankhafte Veränderungen nicht erkannt werden. Ueber dem rechten Trochanter major befindet sich eine 6 cm lange und bis zu $^3/_4$ cm breite, mit dem Knochen nicht verwachsene, alte Narbe. Das Knochensystem ist zart gebaut; von rachitischen Veränderungen finden sich eine Hühnerbrust mässigen Grades und Querfurchung der zum Teil kariösen Schneidezähne.

In horizontaler Rückenlage hält der Knabe bei ausgestrecktem linkem Beine das rechte im Hüft- und Kniegelenk leicht gebeugt; sonstige Lageanomalien sind nicht wahrzunehmen. Das Bein kann ohne besondere Schmerzäusserungen und ohne Auftreten einer Lordose der Lendenwirbelsäule passiv vollkommen gestreckt werden; ebenso lassen sich die übrigen Bewegungen nahezu schmerzlos und ohne irgend einen pathologischen Befund ausführen. Es besteht keine Längendifferenz gegen links, die Trochanterspitze fällt in die Roser-Nélaton'sche Linie. Druck auf den grossen Trochanter verursacht geringe Schmerzen. Beim Stehen wird das rechte Bein ebenfalls leicht gebeugt gehalten. Der Pat. lässt sich zum Gehen, wobei er stark hinkt und sehr ängstlich ist, nur nach

1) Verhandlungen der Deutschen Gesellschaft für Chirurgie. 14. Kongress. 1885. S. 143.

langem Zureden bewegen. Die Grube hinter dem Trochanter major erscheint auf der kranken Seite weniger deutlich ausgeprägt. Es besteht beiderseits Pes valgus geringen Grades.

Die Röntgenphotographie in Rückenlage des Kindes brachte Klarheit in die nach den klinischen Symptomen als Kontusion des Hüftgelenkes aufzufassende Verletzung. In dem halbkugeligen Knochenkern des rechten Schenkelkopfes (Taf. XVI, Fig. 1) verläuft oben aussen fast senkrecht zur Epiphysenlinie ein deutlicher, nahezu linearer, heller, Streifen, durch den ein kleines Knochenstück abgetrennt ist. Dasselbe erscheint nur wenig nach aussen disloziert, so dass die halbkreisförmige Begrenzungslinie des Knochens kaum gestört ist. Die Ossifikation entspricht dem Alter des Pat.

Die Behandlung bestand zunächst in einem Gewichtsextensionsverband, später in einfacher Bettruhe. Von Anfang November durfte das Kind aufstehen und wurde zu Gehversuchen veranlasst. Der zu Beginn sehr unsichere und noch etwas hinkende, jedoch mit keinerlei Schmerzen verbundene Gang besserte sich bald.

Bei der Entlassung am 20. XI. 05 bestanden keinerlei Funktionsstörungen des verletzten Hüftgelenkes. Das Kind ging noch etwas unsicher, hatte aber sonst keine Beschwerden. Als der Knabe nach einigen Wochen in der Klinik wieder vorgestellt wurde, war sein Gang vollkommen normal; die Mutter erklärte, dass er zu Hause laufe und springe wie früher.

Bezüglich der Genese lässt die Krankengeschichte genauere Angaben vermissen. Ich stelle mir den Mechanismus der Verletzung ähnlich dem Riedel'schen Falle vor, bei dem der genannte Autor annimmt, dass beim Sturz des Knaben vor ein Wagenrad der Schenkelkopf auf den hinteren Pfannenrand geriet und gerade in dem Moment, als eine Luxatio iliaca eintreten wollte, durch eine zweite Gewalt (wahrscheinlich das Rad) gegen den Pfannenrand angepresst und durch diesen gespalten wurde. Beim Herabsteigen von dem Reisighaufen klemmte sich der rechte Fuss zwischen den Holzteilen fest ein, das Kind kam dadurch ins Fallen und suchte sich nach oben an dem Reisig festzuhalten, wodurch der Rumpf und mit ihm das Becken nach der linken Seite stark flektiert wurde, während das rechte Bein fixiert war. Dadurch kam eine starke Adduktion des rechten Beines zu Stande, der Femurkopf trat auf den oberen hinteren Pfannenrand. In diesem Augenblick fiel das Kind mit dem rechten Trochanter auf den Boden, der Pfannenrand drängte sich wie ein Keil in den in Subluxation stehenden Schenkelkopf ein und sprengte von demselben das obere Segment ab. Das auf dem

Boden liegende Kind suchte den rechten Fuss durch kräftiges Ziehen aus der Einklemmung zu befreien. Durch diese Extensionsbewegungen wurde der in dem Pfannenrand eingetriebene Schenkelkopf wieder frei gemacht; derselbe glitt samt dem losgesprengten Stück wieder in die Pfanne zurück. Der Knabe konnte zunächst verhältnismässig gut gehen, erst nach etwa 2 Tagen stellten sich durch die allmähliche Bildung eines grösseren Blutergusses in das Gelenk deutliche Funktionsstörungen und heftige Schmerzen ein.

Die Wucht, mit der der Knabe auf den Boden auffiel, kann nach der vorstehenden Annahme eine nur mässige gewesen sein. Nach den anatomischen Verhältnissen bezw. dem Ossifikationsstadium der das Hüftgelenk bildenden Skeletteile halte ich für das Zustandekommen der in Frage stehenden Fraktur eine grosse Gewalteinwirkung auch nicht für absolut notwendig. Das Röntgenbild zeigt zwischen dem Knochenkern des Femurkopfes und dem durch die Darm-Schambeinknorpelfuge unterbrochenen Pfannengrund eine breite helle Zone, die hauptsächlich der Knorpelschicht des Kopfes entspricht. Knorpel besitzt zwar einen hohen Grad von Elastizität, aber eine geringere Festigkeit als Knochen, d. h. er setzt einer zerteilenden Gewalt verhältnismässig wenig Widerstand entgegen. Weiterhin lässt das Skiagramm am oberen Abschnitt der Pfanne einen deutlichen elliptischen Schatten erkennen, der als knöcherner oberer hinterer Pfannenrand gedeutet werden muss [1]). Auf diesem knöchernen, kantigen Teil des Pfannenrandes ruhte im Moment des Auffallens des Knaben auf den rechten Trochanter der noch zum grossen Teil knorpelige Schenkelkopf. Nachdem nun einmal in der Knorpelschicht eine Kontinuitätstrennung verursacht war, pflanzte sich dieselbe durch den Knochenkern weiter fort. Um dies zu bewirken, war ein tiefes Eindringen des breitbasigen Keiles (Pfannenrandes) nicht erforderlich, sodass die Extensionsbewegungen des Knaben beim Versuch, das rechte Bein frei zu machen, genügten, den Keil zu lösen. Derselbe Umstand gestattet auch die Annahme, dass eine vollständige Durchtrennung der Gefässe nicht eingetreten ist, wofür die geringe Dislokation des abgesprengten Stückes spricht und woraus sich dessen Reposition mit dem Schenkelkopf durch einfaches Ziehen an dem Beine erklären lässt.

Ausser der vorstehenden, ziemlich komplicierten Aetiologie der Fraktur, kommt noch die schon eingangs erwähnte einfache Kom-

1) Alban Köhler, Die normale und pathologische Anatomie des Hüftgelenkes und des Oberschenkels in röntgenographischen Darstellungen.

pression, der gewaltsame Anprall des Schenkelkopfes gegen den Pfannengrund durch Fall auf den grossen Trochanter in Betracht.

Ist der Bruch auf diese Weise entstanden, so erscheint es höchst auffallend, dass solche Verletzungen, wenigstens seit Anwendung der Röntgenstrahlen für die Diagnose, nicht häufiger beobachtet worden sind, da es sich doch um eine Art von Gewalteinwirkung handelt, der besonders Kinder, aber auch Erwachsene, häufig ausgesetzt sind. Ist er durch den zuerst geschilderten Mechanismus verursacht worden, so sollte man ebenfalls ein häufigeres Vorkommen erwarten, da das Röntgenbild ein dem Alter des Kindes vollkommen entsprechendes Ossifikationsstadium zeigt und keine disponierenden Verhältnisse erkennen lässt. Vielleicht liegt gerade in der von mir angenommenen komplicierten Entstehungsweise ein Grund für die Seltenheit dieser Verletzung. Auch die bei dem Knaben bereits in Heilung übergegangene Rachitis kann eine ätiologische Bedeutung haben.

Bei der Entlassung aus dem Spital konnte aus äusseren Gründen eine nochmalige Röntgenphotographie leider nicht gemacht werden. Die Fig. 2, Taf. XVI, stammt von einer 6 Monate nach dem Unfall gemachten Aufnahme und zwar wiederum in Rückenlage des Kindes und möglichst gleicher Stellung des Beines, wie bei der ersten Aufnahme. Von dem auf Taf. XVI, Fig. 1 so deutlich zu erkennenden abgesprengten Stück des Femurkopf-Knochenkerns ist hier nichts mehr deutlich zu sehen. Die halbkreisförmige Begrenzungslinie desselben verläuft lateral mehr geradlinig und ist hier weniger scharf gezeichnet; deutlicher Callus ist nicht wahrzunehmen. Das Bild gibt uns also über das Schicksal des abgesprengten Knochenstückes keinen sicheren Aufschluss.

Nach Taf. XVI, Fig. 1 kann ein Zweifel über die wirkliche Absprengung eines kleinen Stückes nicht wohl obwalten, zumal mehrere Kontrollaufnahmen, darunter auch solche in Bauchlage des Kindes, stets einen unzweideutigen Befund ergeben haben. Auch bei der letzten Röntgenuntersuchung wurden mehrere Aufnahmen gemacht, die alle mehr oder weniger deutlich das hier wiedergegebene Bild lieferten. Gestattet dasselbe auch keinen bestimmten Schluss auf den Zustand der Fraktur, so spricht die in jeder Richtung ungestörte Funktion des Hüftgelenkes sowie das völlige Freibleiben des Knaben von jeglichen Beschwerden seit der Entlassung aus dem Spital zweifellos für die Anheilung des abgesprengten Knochenstückes samt dem dazu gehörigen Knorpelüberzug in guter

Stellung. Da es sich bei der Konsolidation nur um Bildung von Knochenmark-Callus handelte, der ja gewöhnlich sehr spärlich entwickelt ist, darf es nicht auffallend erscheinen, dass das Bild denselben nicht erkennen lässt. Der Grund, weshalb das abgesprengt gewesene Knochenstückchen keinen deutlichen Schatten gegeben hat, mag darin liegen, dass in demselben wahrscheinlich infolge von Ernährungsstörungen Veränderungen eingetreten sind, die eine grössere Durchgängigkeit für Röntgenstrahlen zur Folge gehabt haben.

Zum Schlusse gestatte ich mir, meinem hochverehrten Chef, Herrn Geheimrat Schönborn, für die gütige Ueberlassung des Falles meinen verbindlichsten Dank auszusprechen.

XXXIII.

AUS DER

PRAGER CHIRURGISCHEN KLINIK

DIREKTOR: PROF. DR. A. WÖLFLER.

Zwei Fälle von fibromatöser Elephantiasis.

Von

Dr. R. Rubesch,
Operationszögling der Klinik.

(Mit 3 Abbildungen.)

Bekanntlich fasst man unter diesem Namen jene durch Bindegewebsneubildung im Bereiche der Haut entstandenen Fibrome zusammen, die sich ihrer Grösse und des oft absonderlichen Aussehens wegen dieses besonderen Beinamens erfreuen. Diese Formen der Elephantiasis sind selbstredend zu trennen von der durch entzündliche Processe verursachten Gewebshypertrophie der sogenannten Elephantiasis Arabum oder Pachydermia acquisita.

Die Bindegewebsneubildung der Haut und des subkutanen Gewebes kann einerseits mit Fibromen der Nerven vergesellschaftet sein, anderseits aber auch allein vorkommen, in welchem Falle sich meist alle bindegewebigen Teile der Haut an der Hypertrophie beteiligen.

Zwei Fälle von diffuser fibromatöser Bindegewebsvermehrung, an welcher sich die Nervenscheiden und bindegewebigen Hüllen der Gefässe und Drüsen nicht beteiligten, welche aber trotz des gleichartigen mikroskopischen Befundes klinisch als durchaus verschiedenartige Erkrankungen der Haut imponierten, mögen im Folgenden beschrieben werden.

Der erste Fall betraf ein 12jähriges Mädchen, das am 4. Mai 1905 in die chirurgische Klinik aufgenommen worden war, um von ihren zwei, wie die beigegebene Fig. 1 zeigt, recht entstellenden, umfangreichen und daher lästigen, wenn auch schmerzlosen Geschwülsten am Halse und Nacken befreit zu werden.

Das Mädchen, aus gesunder Familie stammend, wurde gesund und frei von Hauttumoren geboren und war nie ernstlich krank gewesen. An den übrigen Familienmitgliedern wurden Hautgeschwülste nie beobachtet.

Fig. 1.

Beiläufig Ende des 1. Lebensjahres bemerkte die Mutter an der linken Halsseite des Kindes eine kleine etwas bräunlich gefärbte Hautstelle, die sich bald dicker als die übrige Haut anfühlte. Nach und nach wurde sie breiter und länger, blieb aber glatt und wuchs, nachdem sie eine gewisse Ausbreitung erreicht hatte, dann vorwiegend, wie sich die Mutter ausdrückte, in die Höhe, so dass sie schliesslich ein ganz höckeriges Aussehen bekam; inzwischen hatte sich die Geschwulst auch gegen den Unterkiefer der linken Seite hin ausgebreitet, was die Mutter der Pat. veranlasste, zu einem recht radikalen Mittel zu greifen, nämlich diese Partie mit Oel einzureiben und dann anzuzünden. Da die daraus resultierende

Narbenbildung nicht dem gewünschten Erfolge entsprach, suchte Pat. ärztliche Hilfe auf. Ueber die Geschwulst am Nacken konnte nichts eruiert werden und dürfte sie ziemlich zugleich mit der am Halse entstanden sein.

Status: Dem Alter entsprechend grosses, ziemlich kräftig entwickeltes Kind mit gesunden inneren Organen. Im Bereiche der ganzen linken Halshälfte fällt sofort neben der abnormen Dicke der auf ihrer Unterlage gut verschieblichen hier etwas dunkleren Haut vor allem deren höckerige Oberfläche auf. Diese erscheint an manchen dieser Stellen wie in dicke Falten gelegt. Bei näherem Zusehen aber zeigt es sich, dass diese vorgetäuscht sind durch der verdickten Haut breit und quer aufsitzende wulstförmige Höcker. Die Oberfläche dieser sowie der übrigen von Wülsten freien verdickten Haut ist nicht glatt sondern mit zahlreichen kleinsten Protuberanzen besät, so dass die darüber streichende Hand das Gefühl der Rauhigkeit empfindet. Bei der Palpation ergiebt sich überall eine gleichmässig derbelastische Konsistenz. Die gegen den Unterkiefer grenzende Partie erscheint durch die erwähnte häusliche Behandlung narbig verändert, jedoch ebenfalls auf ihrer Unterlage gut verschieblich. Die geschilderte Veränderung der Haut ist überall landkartenartig, aber scharf abgegrenzt, ihre unterste Partie, die bis inclusive Manubrium sterni reicht, macht den Eindruck von der Schwere nach herabhängenden Falten, unter deren unteren freien Rand das Endglied des Zeigefingers ca. $^1/_2$ cm weit untergeschoben werden kann. Medial überschreitet dieselbe um ca. 2 Querfinger die Medianlinie, und ist hier die Haut nach rechts sowie nach unten zu von den genannten Höckern noch etwas verdickt, aber in sehr viel geringerem Grade als in dem eben geschilderten Bereiche und zeigt noch hie und da einige angedeutete aber ebenfalls viel kleinere Rauhigkeiten.

Die gleiche tumorartige Bildung, nur der Consistenz nach etwas derber, findet sich, von der am Halse durch einen Streifen normaler Haut getrennt, im Nacken, etwas nach links von der Mittellinie, diese aber nach oben zu etwas überschreitend und bis 2 Querfinger oberhalb der Protuberantia occipitalis externa reichend. Die der Haut aufsitzenden Protuberanzen sind hier etwas kleiner und derber, wie überhaupt die ganze Neubildung sich hier, wie schon erwähnt, etwas derber anfühlt. Eine abnorme Behaarung lässt sich so wie am übrigen Körper auch hier nicht konstatieren; nur die in den Bereich des behaarten Kopfes fallende Haut zeigt infolge der durch die Unebenheiten vergrösserten Oberfläche einen relativ spärlicheren Haarwuchs.

Die erkrankte Haut wurde in zwei Sitzungen, und zwar zunächst am 9. V. 1905 unter allgemeiner Narkose die am Nacken befindliche, 8 cm lange und 6 cm breite ca. $^1/_2$ cm weit jenseits der Wülste umschnitten und excidiert, sodann anschliessend daran noch ein 14 : 7 cm grosser Teil der erkrankten Haut am Halse in der gleichen Weise entfernt. Beide

Defekte wurden durch Naht geschlossen, was am Halse infolge der leicht verschieblichen Haut ohne weiteres, am Nacken etwas schwieriger, gelang.

Am 17. V. 05 war die Wunde am Halse per primam geheilt, die am Nacken infolge Spannung der zusammengezogenen Wundränder etwas auseinander gewichen und frisch granulierend. Nachdem sich dieser Teil vollständig epithelisiert hatte, wurden am 17. VI. der restliche Teil der Geschwulst und die narbigen Partien am Halse entfernt, die Wundränder des unteren Teiles des Defektes durch Naht vereinigt und der Rest mit Thiersch-Lappen gedeckt. Schliesslich wurden am 24. VII. die noch restlichen Granulationen mit Thiersch-Lappen gedeckt und Pat. am 13. VIII. mit günstigem kosmetischen Resultat bei freier Beweglichkeit des Kopfes und Halses entlassen.

Bei der Operation fanden sich keinerlei Stränge unter der Haut oder der Umgebung der Geschwulst, die Blutung war reichlich aber nicht stärker, als es der Grösse des Eingriffes entsprach, und konnte schon bei der Operation konstatiert werden, dass die Haut von der diffusen Tumorbildung nicht überschritten worden war.

Fig. 2.

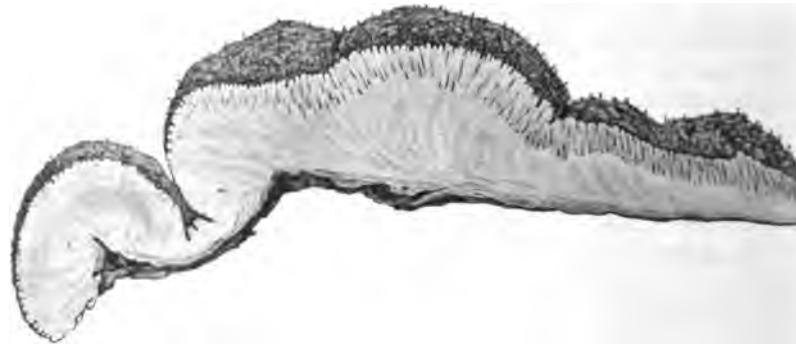

An den excidierten Hautstücken (siehe Fig. 2, welche die Schrägansicht eines Querschnittes darstellt), fiel neben der schon beschriebenen, wie auch die mikroskopische Untersuchung bestätigte, mit normaler Epidermis bekleideten, vielfach gewulsteten Oberfläche die abnorme Dicke auf, welche stellenweise bis 2 cm mass; die Schnittfläche bot überall faseriges weissliches Aussehen und zeigte ein gleichmässig derbes Gewebe, das sich gegen die untersten Schichten der Haut hin recht deutlich abgrenzte. Bot dieser Befund mehr das Bild einer Haut-hypertrophie, so hatte wiederum vor der Operation das äussere Aussehen an einen hypertrophischen Naevus denken lassen.

Zwecks histologischer Untersuchung wurde ein Teil der verschiedenen Stellen entnommenen Hautstücke zunächst in Müller'sche Flüs-

sigkeit gelegt, der andere sofort in steigendem Alkohol gehärtet. Schnitte sämtlicher Stücke wurden mit Hämatoxylin-Eosin und dem van Gieson'schen Gemisch gefärbt, die von den in Müller'sche Flüssigkeit gelegten Stücken gefertigten ausserdem noch zur specifischen Nervenfärbung verwendet.

Bei der mikroskopischen Untersuchung zeigte sich nun, dass die abnorme Dicke der Haut bedingt war durch ungemein reichliches, die ganze Dicke der Haut einnehmendes, festgefügtes, zellreiches Bindegewebe, in welches in den tieferen Schichten stellenweise noch einige Streifen und Gruppen von Fettgewebszellen eingelagert waren und welches nach oben zu bis an die Epidermis reichte und nach unten zu sich ziemlich scharf von einer, auch was Anordnung und Verlauf anbelangt, normal aussehenden Zone des subkutanen Bindegewebes abgrenzte; nach den Seiten hin konnte ein allmählicher Uebergang in normales Bindegewebe konstatiert werden.

Dort, wo die Protuberanzen sich fanden, zeigte es sich, dass dieselben gebildet waren durch das gleichsam aus der Haut herausgewachsene fibromatöse Gewebe. Diese Art der Entstehung der eigentümlichen höckerigen Oberfläche kann man sich vielleicht auch erklären, wenn man bedenkt, dass die Höcker sich hauptsächlich dort fanden, wo die Haut eine besondere Dicke aufwies und dass eben dort das fibromatöse Gewebe in der Haut am leichtesten nach der nur mit der dünnen Epidermisschicht überzogenen freien Oberfläche hin, der Richtung des geringsten Widerstandes, wachsen konnte und dadurch zu den höckerigen Bildungen führte.

Wie sich mikroskopisch zeigte, führte die allgemeine Dickenzunahme der Haut dazu, dass ein Stück des sonst noch ausserhalb der Haut gelegenen Teiles des Haarschaftes mit in die Haut einbezogen wurde, so zwar, dass bei der Betrachtung des makroskopischen Präparates, abgesehen von der gleichgebliebenen Dicke der Haare, der Eindruck einer Hypertrophie hervorgerufen wurde.

Zur Frage des Ausgangspunktes der Bindegewebsneubildung übergehend wäre hervorzuheben, dass weder die Scheiden der Nerven und Gefässe noch die bindegewebigen Scheiden der Hautorgane mit dem neu gebildeten Bindegewebe in Zusammenhang standen, vielmehr zeigte es sich, dass dieselben sowohl ihre histologische Selbständigkeit gewahrt hatten, als auch dadurch auffielen, dass sie bei der Färbung den gewöhnlichen Farbenton annahmen, während das neugebildete Bindegewebe nach Färbung mit Hämatoxylin-Eosin und van Gieson einen mehr dunkleren respektive bräunlicheren Ton aufwies.

Nach diesem Befunde handelte es sich offenbar um eine Fibrolipombildung des bindegewebigen Gerüstes der Cutis.

In einem weiteren Falle unserer Beobachtung ergab die mikroskopische Untersuchung einen durchaus gleichen Befund, wie in dem vorstehenden Falle, während er sich in seinem Aeusseren aber ganz anders präsentiert.

Der Fall betraf den 16j. Taglöhner J. A., welcher am 30. V. 05 in die Klinik aufgenommen worden war.

Der bisher, abgesehen von einem vor 6 Jahren durchgemachten Darmkatarrh, gesunde junge Mann bemerkte das erste Mal vor 4 Jahren am Scheitel eine damals schon wallnussgrosse Geschwulst, welche seither allmählig an Grösse zunahm, ohne jedoch irgendwelche Beschwerden zu verursachen, sodass nur das beständige Wachstum derselben den Patienten veranlasste, sich einem operativen Eingriff zu unterziehen. Der für sein Alter sehr kräftig entwickelte junge Mann zeigte am Scheitel und zwar entsprechend der hinteren Hälfte des rechten Os parietale und fast des ganzen Os occipitale eine auffallende Dicke der Kopfhaut, von welcher abgesehen sich die Haut in nichts von der übrigen normalen Kopfhaut unterschied. Erst nach Entfernung der Haare zeigten sich bei schärferem Zusehen an der Oberfläche noch hie und da kleine bis linsengrosse flache Unebenheiten. Während nun die eher etwas weich zu nennende Beschaffenheit der überall gut verschieblichen Haut für ein Lymphangiom sprach, bot wiederum der ganz allmähliche Uebergang der verdickten Haut in die normal dicke Haut das Bild einer lokalen Hypertrophie und schloss mit Rücksicht auf die für ein Lipom doch etwas zu derb zu nennende Konsistenz letzteres, an welches ebenfalls zu denken sehr nahe lag, aus.

Am 2. VI. wurde in allgemeiner Narkose die Excision eines mehr als handtellergrossen Stückes aus dem vorderen Teile der Geschwulst vorgenommen und der Defekt, soweit dies durch Näherung der Wundränder möglich war, durch Naht verkleinert, sodann der Rest desselben mit von der gesunden Kopfhaut genommenen Thiersch-Lappen gedeckt.

Nachdem letztere anstandslos angeheilt waren und der noch kleine Rest der Granulationen am 25. VI. vollständig epithelisiert war, zeigte sich, dass die an die Operationsnarben grenzenden Teile der restlichen Geschwulst etwas zurückgegangen waren, weshalb dann auch bei der am 28. VI. vorgenommenen 2. Operation die Excision des Restes gerade noch im Kranken vorgenommen wurde in der Erwartung, dass ein Zurückgehen der zurückgelassenen Ränder der Geschwulst auch diesmal eintreten werde. Die ohne besondere Spannung vorgenommene Naht der Wunde heilte per primam, sodass Patient am 10. X. geheilt entlassen werden konnte. Bei der mit Rücksicht auf die Beobachtung etwas spät erfolgten Entlassung konnte aber ein bemerkenswerter Rückgang in der Dicke der Haut noch nicht konstatiert werden, da zu diesem wohl auf Retraktion des Narbengewebes beruhenden Vorgange eine viel längere Zeit notwen-

dig sein dürfte. Eine Nachuntersuchung des Pat. konnte nicht stattfinden.

Von den beiden in ovalem Schnitt excidierten Hautstücken mass das grössere 12 : 10 cm bei einer Dicke von 1—2 cm, das kleinere, ebenso dicke, 9 : 6 cm.

Die Schnittfläche der excidierten stark verdickten Haut (s. Fig. 3) bot ein homogenes, weisses Aussehen, welches, wie die in gleicher Weise vorgenommene histologische Untersuchung ergab, auch in diesem Falle von einem hier nur etwas derberen zellreichen Bindegewebe, in welches auch hier einzelne Komplexe von lipomatösen Fettgewebszellen eingestreut waren, herrührte. Diese Bindegewebsneubildung nahm zwar auch hier die ganze Dicke der Haut ein, war aber doch vorwiegend am mächtigsten in den tiefen und mittleren Schichten der Haut ausgebildet und

Fig. 3.

nur an einzelnen Stellen stärker gegen die Epidermisdecke vorgedrungen, wodurch auch in diesem Falle, wenn auch nicht in gleichem Ausmasse, kleine Unebenheiten auf der Oberfläche der Haut entstanden waren.

Die bindegewebigen Scheiden der Nerven, Gefässe und Drüsen waren auch in diesem Falle an der Neubildung des Bindegewebes nicht beteiligt, und war auch der Befund an den Haaren ein analoger.

Erinnern wir uns des mikroskopischen Befundes des ersten Falles und vergleichen wir mit ihm den des zweiten Falles, so überrascht im Hinblick auf das makroskopische Bild beider die auffallende Gleichartigkeit des histologischen Befundes. Die Ungleichheit zwischen letzterem und dem klinischen Aussehen dürfte sich aber verstehen lassen, wenn wir uns vor Augen halten, dass im ersten Falle die Bindegewebsneubildung sich der Hauptsache nach in den oberen und mittleren Schichten der Haut, in dem zweiten Falle jedoch vorwiegend in den mittleren und unteren etabliert hatte, sodass durch diese Lokalisation und Ausbreitung eben im ersten Falle die Bindegewebsneubildung schon zu einer höckerigen Oberfläche, im zweiten Falle dagegen zunächst vorwiegend zu einer allgemeinen Dickenzu-

nahme der Haut führen musste und erst nach längerem Wachstum vielleicht eine dem ersten Falle ähnliche Bildung erzeugt hätte, als deren Anfang eben die kleinen angedeuteten Unebenheiten auf der Haut angesehen werden könnten. Zur Aetiologie der beschriebenen Geschwülste, die in dieser Form nicht gerade zu den häufigen Erscheinungen gehören dürften, liess sich nicht viel Positives beibringen.

Die Geschwulst des ersten Falles wurde so frühzeitig bemerkt, dass man wohl an ein Angeborensein derselben denken kann, was mit der Mehrzahl der beobachteten ähnlichen Fälle übereinstimmt. Auch was Sitz der Geschwülste anbelangt ergiebt sich eine gewisse Uebereinstimmung insofern, als diese Art von Geschwülsten Kopf, Hals und obere Brust zu bevorzugen scheinen.

Einer wohl der ältesten Fälle und dem Aeusseren nach sehr ähnlich dürfte der Fall von Mott[1]) sein, der im Jahre 1854 eine angeborene, dann aber in Wachstum übergegangene, neun Pfund schwere Geschwulst im Bereiche der linken Halsseite einer 45jährigen Frau beschrieb. Die Geschwulst bestand aus in Etagen über einander gelagerten dunkelbraunen Falten von weich elastischer Konsistenz und ergab mikroskopisch den Befund von hypertrophischem Haut- und Unterhautzellgewebe. Drei weitere Beobachtungen Mott's betrafen eine 24- und eine 40jährige Frau sowie einen 12jährigen Knaben. Die beiden ersteren Fälle glichen fast vollständig dem oben geschilderten Falle. Bei dem Knaben fanden sich ähnliche Faltenbildungen in kleinerem Umfange an der einen Gesichtshälfte. Danzel[2]) beschreibt eine ebenfalls angeborene ähnliche Geschwulst. Hier sass bei einer 22jährigen Frau ebenfalls am Halse und zwar rechts ein kragenähnlicher, schlaffer, 30 : 15 cm messender Hautlappen. Tillmanns[3]) erwähnt unter den Geschwülsten der Bindegewebssubstanz nebst den harten Fibromen auch die weichen, welche eine Elephantiasis faciei erzeugen können, und giebt eine Abbildung nach Schüler, welche eine solche umfangreiche Bildung der linken Gesichtshälfte einer 24jährigen Frau darstellt. Dieser sowie ein ähnlicher, zugleich mit diesem von Schüler[4]) publicierter Fall (18jähriges Mädchen, ebenfalls die linke Gesichtshälfte betreffend) war angeboren. Die mikroskopische Untersuchung ergab derbe Bindegewebsmassen, welche von zahlreichen klaffenden Blutgefässen

1) v. Mott, Med. Transactions. 1854. p. 155.
2) Danzel, Deutsches Arch. f. Chir. II. S. 180.
3) Tillmanns, Lehrbuch der spec. Chirurgie. I. T.
4) Schüler, Deutsche Zeitschr. f. Chir. IX.

durchsetzt waren. Ein seiner grossen Ausdehnung wegen hervorzuhebendes diffuses Fibrom, das fast die ganze behaarte Kopfhaut einer 24jährigen Frau einnahm und meinem zweiten Falle sehr ähnelt, demonstrierte H. Tillmann's[1]) am 19. Kongress der deutschen Gesellschaft für Chirurgie. Die Geschwulst war in den ersten Lebensjahren entstanden und in der letzten Zeit auffallend gewachsen. Die Exstirpation konnte trotz der grossen Ausdehnung in einer Sitzung vorgenommen werden.

Schliesslich möchte ich noch hinweisen auf die Monographie von Esmarch und Kulenkampf[2]), in welcher neben den erwähnten Fällen von Mott und Danzel eine Reihe zum Teil recht ähnlicher Fälle beschrieben wird. Diese Fälle möchte ich aber insofern hier nicht mit aufzählen, als sie mit multiplen Hauttumoren kombiniert sind.

Erwähnen möchte ich schliesslich einen in jüngster Zeit von v. Saar[3]) veröffentlichten Fall, dessen grosse äussere Aehnlichkeit mit dem zweiten von mir beschriebenen Falle uns die der Veröffentlichung beigegebene Abbildung zeigt. Dieser Fall betraf einen 43jährigen Mann, bei dem sich unter dem Einflusse mehrfacher Traumen innerhalb mehrerer Jahre ein schliesslich 13,5 cm langer, 4—5 cm breiter hahnenkammartiger Tumor über der rechten Augenbraue entwickelt hatte, der aber mikroskopisch das Bild der Elephantiasis Arabum bot. Dieser Fall verglichen mit meinem zweiten Falle zeigt, wie histologisch verschieden dem Aeusseren nach oft sehr ähnliche benigne Tumoren des Capillitiums sein können, auf welchen Umstand Möller Magnus[4]) besonders hinweist.

Nach Durchsicht der mir zugänglichen Litteratur möchte ich sonach meine beiden Fälle als selten bezeichnen, im Besonderen mit Rücksicht auf das verschiedenartige Aussehen bei sonst gleichem mikroskopischen Befund.

1) Tillmanns, Ref. Centralbl. f. Chir. I. 1890.

2) Esmarch und Kulenkampf, Die elephantiastischen Formen. Hamburg 1895.

3) v. Saar, Ein Fall von erworbener Elephantiasis der Kopfschwarte. Arch. f. klin. Chir. Bd. 78. H. 4.

4) Möller, Magnus, Naevus giganteus capillitii im Vergleich mit einigen anderen Geschwulstbildungen der behaarten Kopfhaut. Arch. f. Derm. u. Syph. Bd. 54. 1903.

XXXIV.

AUS DER

TÜBINGER CHIRURGISCHEN KLINIK

DIREKTOR: PROF. DR. v. BRUNS.

Beitrag zur Elephantiasis neuromatosa.

Von

Dr. **Max v. Brunn,**
Privatdocent und Assistenzarzt.

(Mit 3 Abbildungen.)

In der vorstehenden Arbeit beschreibt Rubesch zwei Fälle von fibromatöser Elephantiasis, bei denen er ausdrücklich betont, dass die elephantiastischen Hauttumoren allein durch eine Hyperplasie des kutanen Bindegewebes ohne Beteiligung der Scheiden von Nerven und Gefässen hervorgerufen seien. Er hebt indessen in der Einleitung hervor, dass diese selbe Bindegewebsneubildung auch mit Fibromen der Nerven vergesellschaftet sein könne.

Die v. Bruns'sche Klinik verfügt nun über einen Fall, der fast als Doppelgänger des Falles 1 von Rubesch bezeichnet werden kann, soweit die Lappenelephantiasis in Frage kommt, der aber gleichzeitig zwei Formen der Elephantiasis neuromatosa erkennen lässt, nämlich ein Rankenneurom und multiple terminale Neurome. Als Gegenstück zu dem genannten Falle von Rubesch ist daher wohl die Mitteilung unseres Falles von einigem Interesse.

1. Leonhard Maurer, jetzt 26 J. alt, stand wegen eines Rankenneuroms bereits 1888 im Alter von 10 Jahren in Behandlung der hiesigen Klinik und seine Krankengeschichte wurde damals von Herrn Prof.

Dr. v. Bruns[1]) mitgeteilt. Das damalige Aussehen unseres Pat. ergiebt sich aus der jener Arbeit beigegebenen Fig. 1. Es fällt daran besonders auf ein wulstiger, lappiger Tumor vor und hinter dem rechten Ohr und an der rechten Halsseite, wo die Haut in dicken Falten herabhängt. Diese Hautwülste enthielten zahlreiche Knollen und Stränge, die sich bei der Operation und bei histologischer Untersuchung als degenerierte Ner-

Fig. 1.

venfasern mit Hyperplasie des Peri- und Endoneuriums erwiesen. Ausserdem fanden sich am ganzen Körper zahlreiche Fibromata mollusca und pigmentierte und behaarte Naevi. An der rechten Halsseite war die Haut bis unter das Schlüsselbein hypertrophisch und fleckig pigmentiert.

Vergleicht man damit den jetzigen Befund (31. X. 04), wie er aus Fig. 1 ersichtlich ist, so springt sofort in die Augen die Verände-

1) Ueber das Rankenneurom. Diese Beiträge Bd. 8. S. 1.

rung dieser letzterwähnten Hautpartie an der rechten Hals- und Brustseite. Von einer Linie aus, welche am linken Sternoclaviculargelenk beginnt und sich bogenförmig bis zur Mitte des vorderen rechten Trapeziusrandes hinzieht, erstreckt sich ein lappiger Tumor in einer Länge von 37 cm nach abwärts, die Supra- und Infraclaviculargrube sowie den oberen Teil des Thorax bedeckend. Der obere Teil des Tumors überschreitet nur wenig das Niveau der Haut, der untere Teil aber hängt in einer Länge von 13 cm als dicker, fleischiger Lappen frei herab. Der untere Teil des Lappens ist in der Mitte eingekerbt. Die Ränder sind dick gewulstet. Der ganze Tumor hat eine derbe, gleichmässige Konsistenz, Stränge sind darin nicht zu fühlen. Auch bei der Operation fanden sich in diesem lappigen Tumor keine degenerierten Nervenstränge, wohl aber in dem Tumor der rechten Gesichtsseite, dem Rankenneurom, von dem bereits früher Stücke excidiert worden waren, eine Therapie, die aus kosmetischen Rücksichten jetzt abermals in Anwendung kam. Von terminalen Neuromen wurden jetzt 147 gezählt, die sich auf Rumpf und Extremitäten in etwa gleichmässiger Weise verteilten. Ausserdem fanden sich zahlreiche Pigmentflecke.

Die histologische Untersuchung des aus dem grossen Lappen excidierten Stückes ergab:

Die Epidermis ist von normaler Dicke. In den tiefsten Zelllagen des Stratum Malpighi ist reichlich gelbbraunes Pigment abgelagert. Die Cutis ist ausserordentlich stark verdickt und besteht aus sehr kernreichem Bindegewebe. In den obersten Lagen des kutanen Bindegewebes ist ebenfalls hie und da etwas Pigment abgelagert, aber weniger reichlich als in den untersten Zellschichten der Epidermis. An einer etwa linsengrossen Stelle finden sich grosse Massen von Pigment auch in der Tiefe der Cutis, wo auch einige Herde von Fettgewebszellen eingestreut sind. Haare sind nur ganz vereinzelt vorhanden. Die Schweiss- und Talgdrüsen sind unverändert. Das Bindegewebe in ihrer Umgebung unterscheidet sich in nichts von dem der übrigen Cutis. Ebenso ist das perivaskuläre Gewebe nicht besonders verändert. Dagegen finden sich in unmittelbarer Nachbarschaft der Gefässe auf dem Querschnitt kreisrunde, auf dem Längsschnitt strangförmige Bindegewebsbildungen mit koncentrischen, bezw. parallel angeordneten Zellzügen, in deren Mitte man hie und da noch Nervenfasern erkennen kann. In einigen dieser Gebilde sieht man bei der gewöhnlichen Färbung nach van Gieson nur kernreiches Bindegewebe, keine Nervenfasern. Andererseits finden sich vereinzelt auch Nerven ohne Bindegewebswucherung. Zuweilen begegnet man erweiterten Lymphgefässen mit klaffendem Lumen und protoplasmareichen Endothelzellen.

Wie also unser Fall makroskopisch die verschiedenen Erscheinungsformen der Elephantiasis neuromatosa in sich vereinigt, so

schlägt er auch mikroskopisch eine Brücke zwischen Fällen wie dem von Rubesch und denen mit ausgesprochener Beteiligung des endoneuralen und perineuralen Bindegewebes. Kann Rubesch bei sehr starker Wucherung des kutanen Bindegewebes das Fehlen jeder Beteiligung der Nervenscheiden konstatieren, so steht in dem lappigen Tumor des Falles Mäurer zwar ebenfalls die Hyperplasie des kutanen Bindegewebes im Vordergrunde, daneben finden sich aber doch auch die Anfänge einer Wucherung des Endo- und Perineuriums neben normalen Nerven. Die höchsten Grade dieser Veränderung haben wir aber an demselben Patienten in dem Rankenneurom seiner rechten Gesichtsseite vor uns.

Dieser Fall ist also ein guter Beleg für die schon längst bekannte Thatsache, dass die Lappenelephantiasis mit dem Rankenneurom, den terminalen Neuromen und den Pigmentnaevi sich nicht selten vergesellschaftet. In der Tabelle, welche der oben citierten Arbeit von v. Bruns beigefügt ist, finden sich eine ganze Anzahl ähnlicher Fälle verzeichnet, und es ist danach wohl der Schluss berechtigt, dass dieses Zusammentreffen kein zufälliges ist, sondern auf einer ätiologischen Verwandtschaft dieser verschiedenen Tumorformen beruht.

Es liegt nicht in meiner Absicht, ausführlicher auf diese interessanten Tumoren einzugehen, nachdem erst 1903 durch Adrian[1]) in Fortführung und Ergänzung der bekannten Monographie von v. Recklinghausen[2]) alles in dieser Beziehung Wissenswerte zusammengetragen worden ist. Zur Bereicherung der Kasuistik seien nur noch zwei weitere Fälle aus der v. Bruns'schen Klinik mitgeteilt, welche neben einer Lappenelephantiasis wenigstens noch terminale Neurome und Pigmentflecken aufweisen, wenn ihnen auch ein Rankenneurom fehlt.

2. Karl F., 37 J., Schmied aus Heumaden, O.A. Stuttgart 23. XI. 03. Pat. stammt von gesunden Eltern, welche ebensowenig wie irgend ein anderes Mitglied der Familie mit einem Leiden, ähnlich dem des Pat., behaftet sind. Pat. ist von Jugend auf geistesschwach und hat von Geburt an zahlreiche Pigmentflecke und Geschwülstchen. Letztere waren anfangs sehr klein, wuchsen aber später, besonders seit dem 20. Lebens-

1) Adrian, Die multiple Neurofibromatose. Centralbl. f. die Grenzgeb. Bd. 6. 1903. Nr. 3—19.

2) v. Recklinghausen, Ueber die multiplen Fibrome der Haut und ihre Beziehung zu den multiplen Neuromen. Festschr. f. R. Virchow. Berlin, Hirschwald 1882.

jahre. Schmerzen hat der Pat. nie geklagt. In neuerer Zeit machte ihm ein Tumor an der Hinterbacke Beschwerden.

Der mittelgrosse, mässig kräftig gebaute Mann befindet sich in mittlerem Ernährungszustand. Hautfarbe blass. Lungen und Herz ohne krankhafte Veränderungen. Am Rumpfe und an den Extremitäten mit Ausnahme von Händen und Füssen finden sich unzählige hirsekorn- bis

Fig. 2.

markstückgrosse gelbbraun pigmentierte Flecke, am dichtesten am Halse, wo an einzelnen Stellen kaum noch normal gefärbte Haut vorhanden ist. Am ganzen Körper fühlt man unzählige, kaum hirsekorngrosse, subkutan gelegene Knötchen, besonders im Verlauf des rechten Nervus medianus am Oberarm. Kirschgrosse, gleichmässig weiche Tumoren, welche direkt unter der Haut liegen finden sich an der r. Schulter, am r. Ellenbogen, an der r. Hüfte und oberhalb des r. Knies je 1, über den Rücken zer-

streut 9. Zwei Fingerbreiten nach auswärts und etwas nach oben von der rechten Brustwarze sieht man einen breitbasig aufsitzenden, wie ein Lappen herabfallenden Tumor von der Grösse einer ausgestreckten Kinderhand. In seiner Umgebung fühlt man unter der Haut zahllose kleine Knötchen. Der Tumor fühlt sich weich an und ist auf Druck schmerzhaft. Ein besonders auffallendes Bild gewährt die rechte Hinterbacke.

Fig. 3.

Nach oben bis zur Höhe des Kreuzbeins, nach aussen bis zum rechten Trochanter, nach unten bis drei Fingerbreiten über die Gesässfalte hinaus ist die Haut in scharfem Gegensatz gegen die Umgebung diffus braungelb pigmentiert und mit blonden Haaren besetzt. Ein gut dreifaustgrosser, lappiger Tumor hängt von der rechten Hinterbacke herab. Er

beginnt an der Afteröffnung, sitzt der Hinterbacke breitbasig auf und geht in diese sowie in die Scrotalhaut ohne scharfe Grenze über. Nach unten zu verjüngt er sich pyramidenförmig. Seine Konsistenz ist gleichmässig schwammig. Die Raphe des Scrotums ist durch die starke Vergrösserung der rechten Hälfte stark nach links verlagert, doch finden sich Hoden und Nebenhoden beiderseits an normaler Stelle (Fig. 2).

In dem dritten Fall (Fig. 3) wurde eine Lappenelephantiasis nebst zahlreichen Pigmentnaevis und abnormer Behaarung als Nebenbefund festgestellt bei einem Patienten, der wegen Lues in Behandlung der Klinik stand. Die Krankengegeschichte, soweit sie hier interessiert, ist folgende:

3. Adam Friedrich Sch., 25j. Dienstknecht aus Hagelloch. 11. X. 68. Pat. kam mit einem umfangreichen Muttermale an beiden Oberschenkeln und an der unteren Hälfte des Rumpfes zur Welt. Schon damals war die Haut beider Schenkel mit Haaren besetzt und am Rücken sassen Geschwülste, welche mit dem weiteren Wachstum des Körpers ebenfalls an Grösse zunahmen. Im 16. Lebensjahre bildeten sich unter der hängenden Geschwulst auf dem Rücken wunde Stellen, welche nach Auflegen einer Salbe wieder heilten. Sonst hat Pat. infolge der Geschwülste nie Beschwerden gehabt.

Mittelgrosser, mässig kräftiger Mann. Am Rumpf finden sich, von der Höhe des 7. Brustwirbels beginnend zahlreiche Naevi. Mit dunkel pigmentierten, meist länglichen, bis 10 cm langen in der Richtung der Rippen verlaufenden Pigmentflecken wechseln Hautstellen ab, welche zwar glatt sind, aber mit abnormem Haarwuchs bedeckt erscheinen. Die Pigmentflecke selbst sind nicht glatt, sondern entsprechend den stark entwickelten Talgdrüsen wie chagriniert. Einzelne der mehr prominenten Naevi zeigen dieses Verhalten in hohem Grade. In der linken Glutäalgegend findet sich eine etwa 2 cm im Durchmesser haltende, leicht erhabene, höckrige, unpigmentierte Stelle, welche anscheinend aus vergrösserten Talgdrüsen besteht. In der Lendengegend hängt ein grosser, dunkel pigmentierter Tumor, breitbasig aufsitzend, wie ein schlaffer Sack herab. Seine Oberfläche ist gerunzelt und zwischen seinen Falten und Einkerbungen sitzt klumpiges, hart gewordenes Hautsekret in Form von mehrere Millimeter langen Zapfen, welche sich ausschaben lassen. Der Tumor ist 16 cm lang und 11 cm breit. Er fühlt sich flaumig weich an und lässt sich auf der Fascie sehr leicht verschieben. Ausserdem sind Rücken, Glutaealgegend und beide Oberschenkel bis zum Knie dicht mit krausen Haaren besetzt, die in mannigfachen Wirbeln angeordnet sind.

Histologische Untersuchungen haben in den letztbeschriebenen Fällen nicht ausgeführt werden können, weil bei ihnen die Elephan-

tiasis neuromatosa nicht Gegenstand einer operativen Behandlung war, aber die charakteristische klinische Erscheinungsweise genügt vollauf, um sie in die genannte Krankheitsgruppe einzureihen. In dem Falle 3 scheint sich mit der Hypertrophie des Bindegewebes noch eine Hypertrophie oder wenigstens eine Hypersekretion der Talgdrüsen verbunden zu haben, die für gewöhnlich nicht zu dem Bilde der Elephantiasis neuromatosa gehört.

Beiträge

1.

1a.

2.

2a.

H. Laupp'sch

3.

4.

1

1a.

2.

2a

3.



3a.

4.

4a.

lung in Tübingen.

7.

5a.

5.

6.

6a.



H. Laupp'sche Buchhandlung



ıng in Tübingen.

8.

8a.

9.

9a.

ag in Tübingen.

H. Laupp'sche Buchhandlung in Tübingen.

Beiträge

8.

8a.

9.

9a.

H. Laupp'sche Buchhandlung in Tübingen.

Beiträge zur klinischen Chirurgie. XLVIII.

H. Laupp'sche Buchhandlung in Tübingen.

1

2

3

I II III IV

Beiträge zur klinischen Chirurgie. XLVIII.

H. Laupp'sche Buchhandlung in Tübingen.

1.

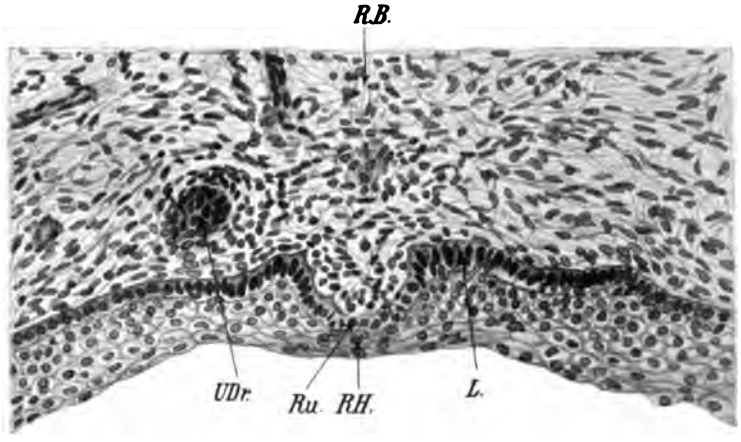

3.

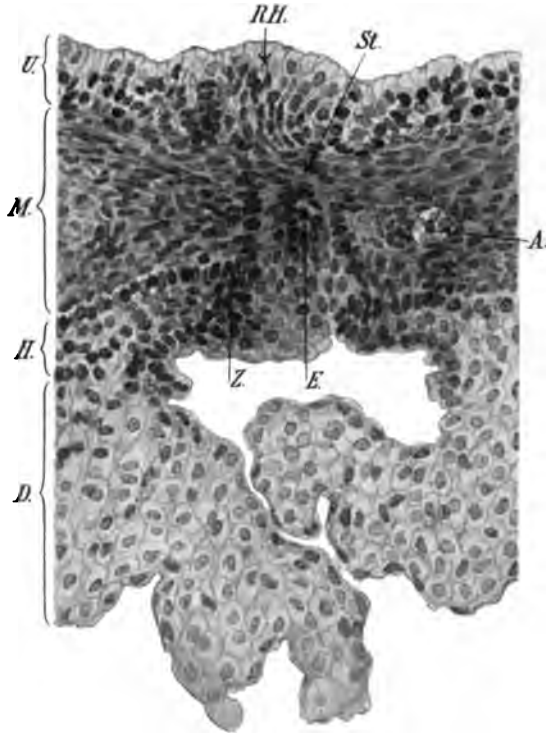

4.

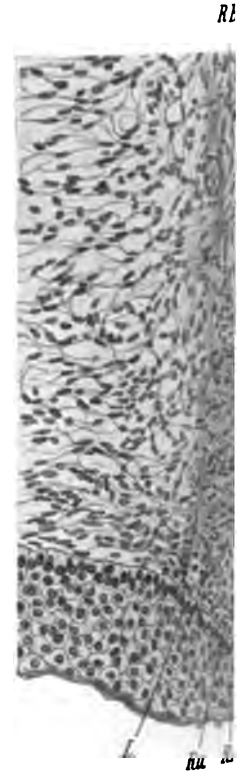

Beiträge zur klinischen Chirurgie. XLVIII.

H. Laupp'sche Buchh.

5.

6.

7.

8.

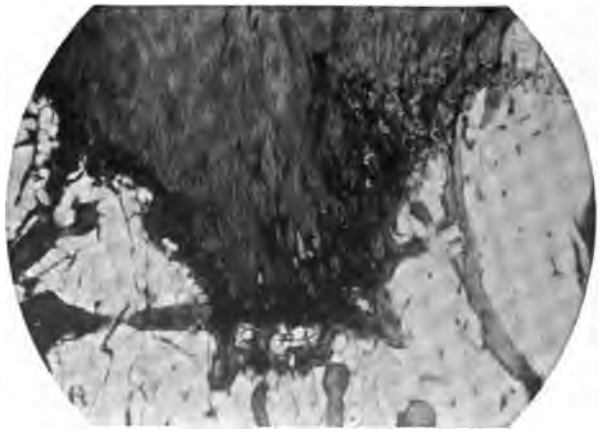

ndlung in Tübingen.

1.

2.

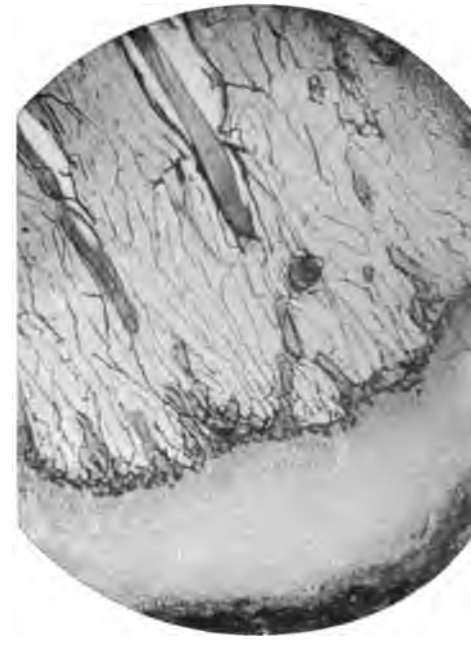

3.

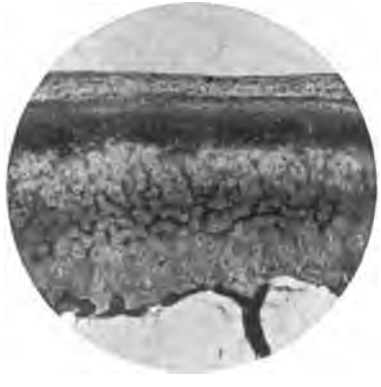

4.

Beiträge zur klinischen Chirurgie. XLVIII.

H. Laupp'sche Buchl

5.

6.



9.



13.

Taf. XIV.

1.

2.

3.

4.

Beiträge zur klinischen Chirurgie. XLVIII.

H. Laupp'sche Buchhandlung in Tübingen.

Taf. XV.

H. Laupp'sche Buchhandlung in Tübingen.

1.

2.

H. Laupp'sche Buchhandlung in Tübingen.

DATE DUE SLIP
UNIVERSITY OF CALIFORNIA MEDICAL SCHOOL LIBRARY

THIS BOOK IS DUE ON THE LAST DATE
STAMPED BELOW

1m-3,'28

v.48 Beiträge zur klinisch
1906 Chirurgie... hrsg. von
Bruns. 2165